This is a digital copy of a book that was preserved for generations on library shelves before it was carefully scanned by Google as part of a project to make the world's books discoverable online.

It has survived long enough for the copyright to expire and the book to enter the public domain. A public domain book is one that was never subject to copyright or whose legal copyright term has expired. Whether a book is in the public domain may vary country to country. Public domain books are our gateways to the past, representing a wealth of history, culture and knowledge that's often difficult to discover.

Marks, notations and other marginalia present in the original volume will appear in this file - a reminder of this book's long journey from the publisher to a library and finally to you.

Usage guidelines

Google is proud to partner with libraries to digitize public domain materials and make them widely accessible. Public domain books belong to the public and we are merely their custodians. Nevertheless, this work is expensive, so in order to keep providing this resource, we have taken steps to prevent abuse by commercial parties, including placing technical restrictions on automated querying.

We also ask that you:

+ *Make non-commercial use of the files* We designed Google Book Search for use by individuals, and we request that you use these files for personal, non-commercial purposes.

+ *Refrain from automated querying* Do not send automated queries of any sort to Google's system: If you are conducting research on machine translation, optical character recognition or other areas where access to a large amount of text is helpful, please contact us. We encourage the use of public domain materials for these purposes and may be able to help.

+ *Maintain attribution* The Google "watermark" you see on each file is essential for informing people about this project and helping them find additional materials through Google Book Search. Please do not remove it.

+ *Keep it legal* Whatever your use, remember that you are responsible for ensuring that what you are doing is legal. Do not assume that just because we believe a book is in the public domain for users in the United States, that the work is also in the public domain for users in other countries. Whether a book is still in copyright varies from country to country, and we can't offer guidance on whether any specific use of any specific book is allowed. Please do not assume that a book's appearance in Google Book Search means it can be used in any manner anywhere in the world. Copyright infringement liability can be quite severe.

About Google Book Search

Google's mission is to organize the world's information and to make it universally accessible and useful. Google Book Search helps readers discover the world's books while helping authors and publishers reach new audiences. You can search through the full text of this book on the web at `http://books.google.com/`

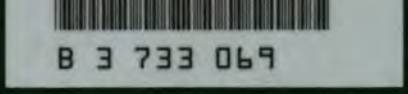
B 3 733 069

UNIVERSITY OF CALIFORNIA
MEDICAL CENTER LIBRARY
SAN FRANCISCO

DEUTSCHE ZEITSCHRIFT

FÜR

CHIRURGIE.

HERAUSGEGEBEN

VON

PROF. BARDENHEUER IN KÖLN, PROF. BARTH IN DANZIG, PROF. BIER IN BERLIN, DR. BORCHARD IN POSEN, PROF. H. BRAUN IN GÖTTINGEN, PROF. DOLLINGER IN BUDAPEST, PROF. v. EISELSBERG IN WIEN, PROF. ENDERLEN IN WÜRZBURG, DR. G. FISCHER IN HANNOVER, PROF. FRIEDRICH IN GREIFSWALD, PROF. GARRÉ IN BONN, PROF. GRASER IN ERLANGEN, PROF. HELFERICH IN KIEL, PROF. HILDEBRAND IN BERLIN, PROF. HOCHENEGG IN WIEN, DR. KAPPELER IN KONSTANZ, PROF. KOCHER IN BERN, PROF. KÖNIG SEN. IN BERLIN, PROF. F. KÖNIG IN ALTONA, PROF. KROGIUS IN HELSINGFORS, PROF. KÜSTER IN MARBURG, DR. C. LAUENSTEIN IN HAMBURG, PROF. LENNANDER IN UPSALA, PROF. LEXER IN KÖNIGSBERG IN PR., PROF. MADELUNG IN STRASSBURG I. E., PROF. MARTENS IN BERLIN, PROF. MÜLLER IN ROSTOCK, DR. A. NEUMANN IN BERLIN, PROF. PAYR IN GRAZ, PROF. PERTHES IN LEIPZIG, PROF. POPPERT IN GIESSEN, PROF. RIEDEL IN JENA, PROF. E. ROSE IN BERLIN, PROF. v. RUEDIGER-RYDYGIER IN LEMBERG, GENERALSTABSARZT DR. SCHJERNING IN BERLIN, PROF. SONNENBURG IN BERLIN, PROF. TRENDELENBURG IN LEIPZIG, DR. WIESINGER IN HAMBURG, PROF. WILMS IN BASEL, PROF. WITZEL IN DÜSSELDORF

UND UNTER MITWIRKUNG VON

PROF. DR. ROSE IN BERLIN, PROF. DR. TRENDELENBURG IN LEIPZIG, PROF. DR. BIER IN BONN

REDIGIERT VON

PROF. DR. HELFERICH

IN KIEL

Neunundachtzigster Band.

Mit 64 Abbildungen im Text

LEIPZIG,
VERLAG VON F. C. W. VOGEL
1907.

172239

Druck von August Pries in Leipzig

Inhalt des Neunundachtzigsten Bandes.

Erstes, Zweites, Drittes und Viertes Heft,

ausgegeben Juli 1907.

Seite

I. Aus der chirurg. Universitätsklinik zu Kiel. (Dir.: Prof. Helferich.)
Knochenbrüche bei Tabes und deren ätiologische Stellung. Von Dr. med. Emil Wilh. Baum, I. Assistenzarzt der Klinik . . . 1

II. Ein Versuch, den Mechanismus der Schädelbrüche in einfacher Weise zu demonstrieren. Von Professor Ali Krogius, Helsingfors (Finnland). (Mit 6 Abbildungen.) 71

III. Aus dem Kantonsspital Winterthur.
Nervus recurrens und Kropfoperationen. Von Dr. R. Stierlin, dirig. Arzt 78

IV. Aus dem pathologischen Institute in Bern. (Direktor: Professor Langhans.)
Über Morphologie der intrathoracalen Kröpfe. Von Dr. T. v. Verebély, Assistent der chirurg. Klinik (Hofrat Prof. Réczey) in Budapest 106

V. Aus der II. chirurg. Klinik der k. k. Universität Wien. (Vorstand: Hofrat Prof Dr. J. Hochenegg.)
Über das Mammacarcinom und seine operativen Dauerheilungen. Von Dr. J. Finsterer, gewes. Operationszögling und Demonstrator der Klinik 143

VI. Zur Frage der Behandlung von Verletzungen und Fisteln der Ureteren. Von M. A. Wassiljew, ehemaliger Professor der chirurgischen Fakultätsklinik der Kaiserl. Universität Warschau 241

VII. Aus der chirurg. Abteilung des Allgemeinen städtischen Krankenhauses St. Georg in Hamburg. (Oberarzt Dr. Wiesinger.)
Über einen Fall von achsengedrehter gangränöser Leistenhernie mit fortgesetzter retrograder Mesenterium-Thrombose. Von Dr. med. E. Koerber, Assistenzarzt 249

VIII. Aus der chirurg. Abteilung des Krankenhauses Huyssens-Stiftung Essen-Ruhr. (Chefarzt Dr. R. Morian.)
Beiträge zur Kenntnis des Nabelschnurbruches und der Bauchblasengenitalspalte. Von Dr. med. A. Rittershaus. (Mit 2 Abbildungen.) 257

Seite

IX. Aus der königl. chirurg. Universitätsklinik zu Greifswald. (Dir.: Prof. Dr. Friedrich.)
Der gegenwärtige Stand der Spinalanalgesie (auf Grund eigener Beobachtungen und der Literatur). Von Dr. Max Strauß, Assistenzarzt 275

X. Aus der Hannoverschen Kinderheilanstalt. Dirigierender Arzt: Dr. L. Kredel.)
Über Appendicitis im Kindesalter. Von Dr. W. Neuberg, Assistenzarzt 375

XI—XII. Kleinere Mitteilungen:

XI. Aus der chirurg. Abteilung des Magdeburger altstädtischen Krankenhauses. (Direktor: Dr. Habs.)
Ein Fall von Hirschsprungscher Krankheit durch Enteroanastomose geheilt. Von Dr. Germer, ehemaliger Assistenzarzt der Abteilung 385

XII. Aus der Akademie für praktische Medizin in Köln. (I. chirurg. Abteilung: Geh. Med.-Rat Prof. Dr. Bardenheuer.)
Zur Kasnistik der traumatischen Epiphysenlösung am unteren Femurende. Von Assistenzarzt Dr. H. Luxembourg. (Mit 4 Abbildungen.) 390

XIII. Besprechungen:

1. Hermann von Schrötter, Klinik der Bronchoskopie. (Helferich) 396
2. Bardenheuer und Graeßner, Die Technik der Extensionsverbände bei der Behandlung von Frakturen und Luxationen der Extremitäten. (Graf-Kiel) 397
3. Calot, Die Behandlung der tuberkulösen Wirbelsäulenentzündung. Übersetzt von Dr. P. Ewald. (Graf-Kiel) . . . 397
4. Carnot, Die Tuberkulose. II. Auflage. (Helferich) . . . 398

Anzeigen literarischer Neuigkeiten 399

Fünftes und Sechstes Heft,

ausgegeben August 1907.

Seite

XIV. Aus der chirurgischen Klinik zu Kiel. (Dir.: Prof. Helferich.)
Ein Beitrag zur Prostatektomie. Von Dr. Rudolf Göbell, Oberarzt und Privatdozent 401

XV. Aus der k. k. Universitätsklinik für Hals- und Nasenkrankheiten des Prof. O. Chiari (Wien).
Die malignen Tumoren der inneren Nase. (Eine klinisch histologische Studie). Von Dozenten Dr. Leopold Harmer und Emil Glas, Assistenten der Klinik. (Mit 17 Abbildungen.) . 433

XVI. Aus dem orthopädischen Institut von Dr. Stein nnd Dr. Preiser in Hamburg.
Über die Arthritis deformans coxae, ihre Beziehungen zur Roser-Nélatonschen Linie und über den Trochanterhochstand Hüftgesunder infolge anormaler Pfannenstellungen. Von Dr. Georg Preiser. (Mit 32 Abbildungen.) 540

XVII. Aus dem orthopädischen Institut von Dr. Stein und Dr. Preiser in Hamburg.
Ein Fall von sogenannter „idiopathischer" juveniler Osteoarthritis deformans coxae (eine kongenitale Dysarthrie?). Von Dr. Georg Preiser 613

XVIII—XIX. Kleinere Mitteilungen:

XVIII. Aus dem Krankenhause der Diakonissenanstalt Neumünster-Zürich.
Ein durch Operation geheilter Fall von septischer Thrombose der Mesenterialvenen. Von Dr. Friedrich Brunner, Chefarzt der chirurg. Abteilung. (Mit 1 Kurve.) 624

XIX. Aus der königl. chirurg. Universitätsklinik zu Greifswald. (Dir.: Prof. Dr. Friedrich.)
Myositis ossificans traumatica im M. subclavius nach luxatio clavicul. supraacromialis. Von Dr. Max Strauß, Assistent der Klinik. (Mit 1 Abbildung.) 630

XX. Besprechungen:

1. Dr. W. Simmonds, Über Form und Lage des Magens. (Graf-Kiel) 637

Seite

2. E. Goldmann und G. Killian, Über die Verwendung der X-Strahlen für die Bestimmung der nasalen Nebenhöhlen und ihrer Erkrankungen. Sonderabdruck aus: Beitr. z. klin. Chir. Bd. 54. (Florange-Kiel) 638
3. Joachimsthal, Handbuch der orthopädischen Chirurgie. Lief. 3—8. (Helferich) 638
4. Dr. Georg Fischer, Briefe von Theodor Billroth. 7. Auflage. (Helferich) 638

Anzeigen literarischer Neuigkeiten 639

I.

Aus der chirurg. Universitätsklinik zu Kiel. (Dir.: Prof. Helferich.)

Knochenbrüche bei Tabes und deren ätiologische Stellung.

Von

Dr. med. Emil Wilh. Baum,
I. Assistenzarzt der Klinik.

Wenn ich die vorliegende Arbeit Knochenbrüche bei Tabes und nicht Spontanfrakturen betitelte, so sind verschiedene Gründe hierfür bestimmend gewesen. Erstens sind in der Literatur, auf die ich mich in meinen Untersuchungen stützen muß, unter Spontanfraktur alle die Kontinuitätstrennungen zusammengefaßt, die sich nur durch ihr schmerzloses Auftreten von dem gewöhnlichen Entstehungsmodus unterscheiden. Ferner ist es gerade bei der Eigenart der tabischen Erkrankung in vielen Fällen unmöglich, eine scharfe Grenze zwischen spontaner und traumatischer Entstehung zu ziehen; es gibt so zahlreiche Übergänge, daß, wollte man alle irgendwie zweifelhaften Fälle ausscheiden, die Zahl der Beobachtungen sich auf ein Minimum reduzieren ließe. Schließlich ist gerade für das Verständnis der sogen. spontanen Frakturen die Entstehungsweise der nicht spontanen Knochenbrüche bei tabischen Individuen von großer Wichtigkeit.

Nachdem Gurlt in Deutschland, Weir Mitchell in Amerika auf die eigenartige Entstehung und das häufige Vorkommen von Knochenbrüchen bei Tabikern hingewiesen, haben Charcot und von Bruns den Zusammenhang dieser Ereignisse mit der Rückenmarksaffektion näher studiert und zu begründen versucht. Groß ist seitdem die Kasuistik angewachsen, zahlreich sind die Abhandlungen, die sich mit diesem Thema befassen, und doch gibt es in dem großen Gebiet der Erkrankungen und Verletzungen des Knochensystems kaum ein zweites Leiden, über dessen Ätiologie auch heute noch so viel Dunkel gebreitet ist, wie über die Ursache der tabischen Spontanfrakturen.

Die Beobachtung, daß ein anscheinend völlig gesunder, kräftig gebauter und wohlgenährter, im besten Alter stehender Mann bei einer ganz geringfügigen äußeren Veranlassung oder aber gar ohne nachweisliche Ursache plötzlich, sei es beim Gehen auf der Straße, sei es beim An- und Ausziehen der Stiefel den einen Oberschenkel unter hörbarem Krachen bricht, hat bei Berücksichtigung der sonst für eine solche Fraktur erforderlichen bedeutenden Gewalten etwas so Befremdendes, fast Mystisches, daß das Bestreben des Klinikers, die Ursache einer solchen Frakturbildung in schweren lokalen oder allgemeinen Störungen des Knochenapparates zu suchen, durchaus verständlich erscheinen muß.

Für eine ganze Anzahl von tabischen Knochenbrüchen sind nun auch schwere krankhafte, das ganze Skelett betreffende, in der Richtung osteomalacischer und osteoporotischer Vorgänge sich bewegende Veränderungen gefunden worden, bei denen die Erklärung von Spontanfrakturen, wenn auch keineswegs ohne alle Schwierigkeiten, so doch mit einer gewissen größeren Wahrscheinlichkeit in Anlehnung an analoge Ereignisse bei gewissen Formen konstitutioneller Knochenbrüchigkeit möglich war. Auf ganz andere Schwierigkeiten aber stößt die ätiologische Deutung derjenigen tabischen Spontanbrüche, die ohne jede nachweisbaren organischen Skelettveränderungen häufig als eines der ersten Symptome der bisdah in klinisch absolut latenten Tabes eintreten, und bei denen die Bruchstelle anscheinend nicht die geringsten, vom normalen Bau der Knochens abweichenden Veränderungen, geschweige denn sonstige lokale Störungen erkennen läßt. So liegt z. B. vor uns der Spiralbruch vom Oberschenkel eines großen kräftigen Mannes; die Bruchstücke sind schiefkantig wie bei einer frischen Fraktur durch große Gewalt; wir sehen die enorme Dicke der Rinde, wir konstatieren ihre fast elfenbeinartige Härte; nichts weist auf einen Abbau organischer oder anorganischer Substanzen hin. Wir würden, wüßten wir nicht die Genese des Falles, einen durch ein schweres Trauma gesetzten Bruch annehmen. Der Gedanke einer spontanen Fraktur würde wohl kaum jemand beim Anblick eines derart massiven Knochens kommen.

Wer solche Kontinuitätstrennungen wie die des eben beschriebenen Falles häufiger zu sehen Gelegenheit gehabt hat, der kann sich des Eindrucks nicht erwehren, daß die bei solchen Frakturen mitspielenden ätiologischen Momente ähnlichen mechanischen Voraussetzungen genügen müssen, wie sie bei den gewöhnlichen traumatischen Knochenbrüchen bestehen.

Die Tatsache aber, daß bei den meisten tabischen Frakturen das mechanische Moment, das Trauma in der Anamnese der betreffenden Patienten vielfach völlig fehlt oder nur eine ganz untergeordnete Rolle im subjektiven Ermessen sowohl des Kranken wie des Arztes spielt, hat nun seit langem dazu geführt, die Ätiologie der tabischen Spontanfrakturen auf ganz andere Ursachen zurückzuführen, als wie sie in der Pathologie der typisch traumatischen Knochenbrüche anerkannt sind. So sind verschiedene Theorien begründet worden, die wir im einzelnen einer kritischen Betrachtung unterziehen wollen.

Im wesentlichen handelt es sich um zwei Anschauungen, die heute noch um den Grad der größeren Wahrscheinlichkeit miteinander ringen, die neurotische und die traumatische, oder, wie wir uns zweckmäßiger ausdrücken wollen, die mechanische Theorie.

Die neurotische Theorie, deren bedeutendster Verfechter Charcot war und zu deren Anhängern heute noch die meisten internen Kliniker und Neurologen gehören, nimmt an dem Knochen trophische durch Nerveneinflüsse bedingte Störungen an, die sich im wesentlichen in einer Atrophie des Knochens äußern sollen. Über die Form und Ausbreitung dieser Atrophie steht eine einheitliche Erklärung noch aus. So herrscht keine Einigkeit darüber, ob das ganze Knochensystem, ob die verletzte Diaphyse in ihrer Totalität oder nur am Orte der Kontinuitätstrennung einer Porose und Malacie anheimfallen. Nach Charcot treten die trophisch-degenerativen Prozesse im Knochenapparat herdweise auf und rufen, je nachdem sie im Schaft oder der Epiphyse lokalisiert, eine Arthropathie oder Spontanfraktur hervor; niemals soll die organische Erkrankung den Knochen in seiner ganzen Ausdehnung befallen.

Im Gegensatz zu Charcots Annahme einer herdweisen Atrophie, die rein hypothetischer Natur ist und sich nicht auf anatomische Befunde stützt, glaubt Pierre Marie, daß die trophische Störung das Skelett in seiner Totalität ergreife, wofür die Multiplizität der Frakturen spreche. Seine Anschauung basiert auf der Beobachtung, daß sich bei Tabikern oft eine ausgesprochene Knochenatrophie des ganzen Skeletts oder aber besonders der unteren Extremitäten findet. Und in der Tat haben alle bisher publizierten Fälle von makroskopisch nachweisbaren Veränderungen solche am ganzen Knochensystem ergeben. So berichten Bouglé, Richet, Féré u. a., die auf Grund autoptischer Befunde die tabische Fraktur auf eine Fragilität des Knochens zurückführen, die Malacie sei über das ganze Skelett verbreitet gewesen. Pierre Maries Theorie, daß

allgemeine Knochenatrophie für die spontanen Kontinuitätstrennungen bei Tabes verantwortlich zu machen sei, würde also nur auf eine gewisse Gruppe von tabischen Frakturen angewendet werden können, nämlich solche mit deutlichen Zeichen von Knochenveränderungen.

Bouglé läßt beide Ansichten gelten, die der lokalen wie der allgemeinen Störung, indem die Affektion bald herdweise auftrete, bald das ganze Skelett befalle.

Noch hypothetischer ist die Annahme einer nur vorübergehenden Dystrophie (Bowlby) als Ursache der lokalen Brüchigkeit.

Aber nicht nur über die Verbreitung jener fraglichen Knochenveränderungen herrscht Uneinigkeit unter den Verfechtern der neurotischen Theorie, auch die Lokalisation der nervösen Störung, als Ursache jener ossalen Erkrankung, ob zentral oder peripher, hat eine einheitliche Deutung bisher nicht erfahren. Die ursprünglich von Charcot aufgeworfene Behauptung, daß Degeneration der Vorderhörner für den Ausfall der trophischen Einflüsse verantwortlich zu machen sei, konnte von ihm selbst nicht lange aufrecht erhalten werden, nachdem er und zahlreiche andere Forscher trotz Gelenk- und Knochenveränderungen die graue Marksubstanz intakt fanden; auch wurde mit Recht hervorgehoben, daß gerade bei der Poliomyelitis anterior Knochenbrüche ein sehr seltenes Ereignis seien. An einem zentralen Ursprung der Ernährungsstörung hielt Charcot aber nach wie vor fest.

Mehr allgemeine Anerkennung fand die Lehre, die nicht spinalen Zentren, sondern dem peripheren Nervensystem einen Einfluß auf die ossale Erkrankung zusprach (Joffroy, Westphal, Siemerling und Oppenheim), nachdem man in Fällen von Arthropathie und Spontanfraktur wiederholt eine Degeneration der kleinsten Gelenkästchen bezw. der ins Foramen nutritium eintretenden Nervenstämmchen hatte konstatieren können (Siemerling, Sonnenburg).

Einen mehr vermittelnden Standpunkt nehmen Leyden und Goldschneider ein, die einen direkt trophischen Einfluß auf das Knochensystem nicht gelten lassen und in der Anästhesie eine Störung der Ernährung erblicken. Die zentripetalen Nerven, die die Knochen und Gelenke reichlich versorgen, regulieren durch die reflektorische Beeinflussung der Gefäßweite die Ernährung der Gewebe bezw. sorgen für die Anpassung der Ernährung an die lokalen inneren und äußeren Bedingungen; leidet durch den Ausfall dieses sensiblen Regulierungsapparates der Reflexmechanismus, so soll mangelnde Anpassung und Störung der Ernährung die Folge sein.

Die Anästhesie wäre hiernach also der veranlassende Faktor der Knochenbrüchigkeit bei Tabes.

Nach Möbius könnte auch an eine unmittelbare Schädigung der Knochen durch das tabische Gift gedacht werden, so daß also die Knochenerkrankung der Nervenerkrankung koordiniert sei.

Alle die genannten Theorien könnten nur zur Erklärung der einen oder anderen tabischen Frakturform dienen, besonders für die im vorgerückten Stadium der Tabes auftretenden Spontanbrüche; keine einzige derselben vermag aber die tabische, als Frühsymptom im präataktischen Stadium auftretende Fraktur kräftiger, normal entwickelter Röhrenknochen zu erklären. Deshalb sind auch von jeher, besonders seitens chirurgischer Forscher, gewichtige Bedenken gegen die neurotische Theorie erhoben worden (von Volkmann, Kolisko, Büdinger), ohne daß sie jedoch allgemeine Anerkennung gefunden hätten. Sie verwerfen vor allem die Anschauung, daß die Spontanfraktur bei Tabes infolge einer auf neuropathischer Grundlage beruhenden Osteoporose und Malacie entstände. Gleichwohl erkennen die meisten von ihnen gewisse nervöse Einflüsse als wichtige ätiologische Momente an, aber nicht im Sinne einer unmittelbaren, die Knochensubstanz selbst betreffenden schädigenden Einwirkung, wie dies die Anhänger der neurotischen Theorie tun, sondern als mittelbare, durch die tabische Spinalerkrankung gesetzte Störungen der motorischen und sensiblen Funktionen. Diese Autoren vertreten also mehr oder weniger jene Anschauungen, die wir unter den Begriff der mechanischen Theorie zusammenfassen möchten. Um aber hier von vornherein einem Irrtum zu begegnen, der bei diesem Begriffe leicht anftauchen könnte, sei von vornherein betont, daß das Wort mechanisch nur cum grano salis verstanden sein will. Denn es muß als selbstverständlich angesehen werden, daß bei einer Erkrankung des Nervensystems wie der Tabes, mit ihrem bedeutenden Einfluß auf den Gesamtorganismus, die nervösen Momente als wichtige Faktoren bei allen Erkrankungen eines Tabikers, auch den traumatischen, mit in Rechnung zu ziehen sind. Von einer abstrakten mechanischen oder traumatischen Theorie der tabischen Spontanbrüche kann demnach keine Rede sein.

Der Hauptunterschied zwischen den Vertretern der neurotischen und denen der mechanischen Lehre würde also in folgendem zu suchen sein: während die ersteren eine direkte Schädigung des Knochens als Ursache der Brüchigkeit voraussetzen, gehen die letzteren mit wenigen Ausnahmen von der Voraussetzung einer mehr oder minder normalen Knochenstruktur, dagegen einer abnormen funktionellen

Beschaffenheit der den tabischen Knochen umgebenden und bewegenden Organe und einer ihn in einem solchen Zustande mangelnder Koordination und Widerstandsfähigkeit treffenden Gewalteinwirkung aus.

Einen vermittelnden Standpunkt nehmen Rotter und Kredel ein.

Rotter hält die Tatsache für unabweisbar, daß bei Tabikern nicht selten eine erhöhte Brüchigkeit der Knochen vorkommt.

„Es sind in der Literatur Beobachtungen verzeichnet, in denen ohne irgendeine nennenswerte äußere Veranlassung und ohne vorausgegangene andauernde Inaktivität oder Entzündung, ohne bestehenden Marasmus Kontinuitätstrennungen der großen Röhrenknochen sich ereigneten, zu deren Erklärung nichts anderes als die Annahme übrig bleibt, daß die Knochen einen großen Teil ihrer Festigkeit eingebüßt haben. Weil nun diese Spontanfrakturen beinahe nur bei Leuten, welche von Tabes dorsalis und anderen schweren Nervenleiden befallen sind, beobachtet werden, darf es gewiß als mehr als wahrscheinlich angesehen werden, daß die Herabsetzung der Festigkeit der Knochen durch Nerveneinflüsse bedingt ist."

Nach Kredel beweist die Häufigkeit der Spontanfrakturen in den Diaphysenknochen tabischer Individuen „unbedingt, daß die Knochen aus irgendwelchen Ursachen stellenweise ihre Widerstandsfähigkeit einbüßen, brüchig werden und bei geringfügigen äußeren Anlässen zerbrechen". Es liegt nach seiner Meinung nahe, nach den neueren Untersuchungen über Degeneration peripherer Nerven bei Tabes die lokale Ursache solcher Schädigungen in der Erkrankung der kleinen, die Knochen versorgenden Nervenstämmchen zu suchen. Welcher Art aber diese Schädigungen sein sollen, darüber bleibt Kredel die Antwort schuldig.

Die Stellungnahme Rotters und Kredels in der ätiologischen Beurteilung der Spontanfrakturen muß befremdend erscheinen, da beide sich als entschiedene Gegner einer neuropathischen Genese der Arthropathie bekennen und eine Spezifität des tabischen Gelenkleidens leugnen, für deren Entstehung sie eine Arthritis deformans bezw. traumatische Arthritis als das Primäre verantwortlich machen, die erst durch die Eigenart des Rückenmarkleidens, Analgesie und Inkoordination, einen so schweren Charakter annehmen.

Frick hält es für erwiesen, daß trophische Störungen, etwaige Verminderung des Gehaltes an Kalksalzen oder ähnliche Ursachen für eine abnorme Brüchigkeit der Knochen in den meisten Fällen vermißt werden, dagegen für völlig gerechtfertigt, diese Brüche mit Innervationsstörungen in mittelbaren oder unmittelbaren Zusammenhang zu bringen.

Büdinger räumt den tabischen Spontanfrakturen eine wesentlich breitere ätiologische Basis ein. Nach ihm entstehen dieselben ebensogut am sklerotischen und hypertrophischen, wie am normalen und am rarefizierten bezw. atrophischen Knochen. „Ein großer Teil entsteht einfach durch das

häufige Fallen und Anstoßen der Kranken, durch den Mangel zweckmäßiger Abwehrbewegungen, ein anderer entsteht durch oder unter Mitwirkung der ungünstigen Belastung bei Schlottergelenken; der übrig bleibende Teil, der nicht allzu groß sein dürfte, durch eine auf bisher unbekannte Weise entstehende Brüchigkeit der Knochen."

Kolisko endlich sucht den Grund der tabischen Frakturen in der Inkoordination der ausgeführten Bewegungen, im Fehlen aller Hemmungen und im Mangel der die Stärke des Knochens sehr wesentlich unterstützenden Muskelfunktion.

Die beiden letzten Autoren haben sich also vollkommen von der neurotischen Theorie entfremdet; für sie spielen einzig und allein mechanische Momente im Verein mit Funktion, reflektorischen und koordinatorischen Störungen die wesentlichsten ätiologischen Faktoren der tabischen Spontanfrakturen.

Legen wir uns die Frage vor, welche der vorgetragenen Anschauungen den Tatsachen am meisten Rechnung trägt, so müssen wir die sachlichen Gründe, die sich aus klinischen Beobachtungen, besonders aber auf Grund anatomischer Untersuchungen für die eine oder andere Theorie zum Beweise heranziehen lassen, gegeneinander abwägen und vergleichen. Versuchen wir dieses, so werden wir bald auf bedenkliche Schwierigkeiten stoßen, die nicht zum geringsten schon bei der Definition des Begriffes „tabische Spontanfrakturen" sich in den Weg stellen. Denn was haben wir eigentlich unter den tabischen Spontanbrüchen zu verstehen? Etwa alle im Verlaufe einer über Jahre und Jahrzehnte sich erstreckenden, mit den schwersten atrophierenden Veränderungen des chronisch kranken und siechen Organismus ohne äußere Ursachen eintretenden Kontinuitätstrennungen am Knochensystem? Ohne Rücksicht auf den jeweiligen Zustand der Knochen? Oder sollen wir nur jene im frühen Stadium der Tabes, bei völligem Fehlen schwerer spinaler Symptome und normalem Kräftezustand des Rückenmarkskranken den anscheinend völlig intakten Knochen treffenden, durch keine oder nur im Rahmen natürlicher Belastungsgrößen liegende, geringe äußere Gewalten verursachten Brüche unter dem Begriff echter tabischer Spontanfrakturen zusammenfassen?

Sehen wir daraufhin die einschlägige Literatur durch, so werden wir vergeblich nach einer befriedigenden Antwort suchen. Man hat zwar die tabischen Frakturen zusammen mit den bei progressiver Paralyse und Syringomyelie auftretenden in eine besondere Kategorie zusammengefaßt und sie von den im Gefolge von Osteomalacie, Rachitis, idiopathischer Osteopsathyrosis, Muskeldystrophie und ähnlichen Krankheiten auftretenden Spontanbrüchen getrennt.

Eine qualitative Unterscheidung aber der tabischen Frakturen nicht nach ihrem Sitz, sondern nach den anatomischen Veränderungen am Knochensystem hat man bisher nicht unternommen. Gerade die letztere erscheint mir aber für ein besseres Verständnis und die richtige Einschätzung der spontanen Kontinuitätstrennungen der Tabiker unerläßlich. Denn es liegt auf der Hand, daß die äußeren Momente — und äußere Momente spielen naturgemäß bei jeder Fraktur eine gewisse Rolle — bei einem vollkommen atrophischen tabischen Knochen ganz anders zu bewerten sind, als bei einem in seiner anatomischen Beschaffenheit anscheinend noch unversehrten Knochen.

Daher ist es ein dringendes Erfordernis, die tabischen Spontanfrakturen in zwei große Gruppen zu sondern:

1. in solche bei abnormer Beschaffenheit des gebrochenen Knochens (Atrophie, Entzündung usw.).

2. in solche mit normalem Knochenbefund.

Diese Einteilung greift insofern vor, als sie bereits die Annahme, daß anscheinend spontane Kontinuitätstrennungen auch an völlig normalen, selbst mikroskopisch keine Veränderungen zeigenden tabischen Knochen eintreten können, als feststehendes Faktum einschließt, eine Voraussetzung, die bisher noch nicht bewiesen ist und erst durch unsere histologischen Untersuchungen zur Tatsache erhoben werden soll.

Und damit kommen wir auf die neurotische Theorie zurück, die ja ihre Hauptstütze in dem Nachweis einer auf Nerveneinflüsse zurückzuführenden Schädigung des Knochengewebes sucht. Sie geht aus von der Beobachtung eigentümlicher trophischer Störungen, wie sie an den verschiedensten Körperstellen spinaler Erkrankungen nicht selten auftreten. Sie stützt sich fernerhin besonders auf die von Charcot begründete Lehre einer spezifischen, durch Nerveneinflüsse bedingten Gelenkerkrankung, der Arthropathia tabica. Gerade diese tabische Gelenkaffektion scheint für viele Anhänger einer neuropathischen Genese der tabischen Knochenbrüche als einwandsfreier Beweis zu gelten, weshalb auch die tabischen Frakturen stets im Zusammenhang mit jenen Gelenkerkrankungen aufgeführt werden. Genau wie bei letzteren mehr oder weniger ausgedehnte anatomische Veränderungen in und um die befallenen Gelenke auftreten, die nicht selten sekundär die angrenzenden Knochenabschnitte in Mitleidenschaft ziehen, so soll auch den tabischen Frakturen eine mehr oder minder tiefgreifende Läsion des Knochengewebes voraufgehen, auf deren Boden ebene Kontinuitätstrennungen eintreten.

Fast über allen Zweifel erhaben schien die trophoneurotische Genese der tabischen Knochenbrüche durch die zuerst von Pitres und Vaillard gefundene Tatsache, daß sich in Fällen von Tabes, in denen sich die Anästhesie und die „trophischen Störungen" nur auf die eine untere Extremität beschränkten, auch die periphere Degeneration vornehmlich nur die Nerven dieser Extremität betraf und daß in einzelnen Fällen, die mit Gelenkveränderungen bezw. Spontanfrakturen einhergingen, die zu den Gelenken und Knochen ziehenden Nerven ausgesprochene Degenerationserscheinungen boten. Durch diese Untersuchungen, die gleichzeitig auch Siemerling und Oppenheim angestellt, hat die Anerkennung der neuropathischen Theorie wesentlich an Boden gewonnen, obwohl die Entdecker jener peripheren Nervendegenerationen, wenigstens Siemerling und Oppenheim, keineswegs diese Befunde in einen sicheren kausalen Konnex mit den tabischen Arthropathien und Spontanbrüchen zu bringen beabsichtigten. Sie weisen vielmehr gleichzeitig auf die schon früher bekannte Tatsache hin, daß auch bei einer großen Anzahl von anderen chronischen Krankheiten derartige Nervenveränderungen vorkommen; zahlreiche Untersuchungen, die sie an Leichen von Individuen angestellt, welche an chronischer Tuberkulose, Inanition, senilem Marasmus, Arteriosklerose, Alkoholismus, Carcinom, Hirntumor usw. nach längerem Bestande dieser Leiden zugrunde gegangen, bestätigten diese Tatsache. Auch heben beide Autoren ausdrücklich hervor, daß es sich nicht entscheiden lasse, ob die tabischen Gelenk- und Knochenerkrankungen lediglich durch die tiefe Anästhesie hervorgerufen werden, oder ob sie trophischen Einflüssen ihre Entstehung verdanken. Trotz der nachgewiesenen weiten Verbreitung einer peripheren Nervendegeneration im Gefolge chronischen Siechtums und chronischer Intoxikationen und Infektionen hat sich der Irrtum einer spezifischen Bedeutung derselben für die tabischen Gelenk- und Knochenerkrankungen bis in die neueste Zeit erhalten. So führt Raviart die an einem Tabiker bald nacheinander beobachteten Spontanbrüche beider Oberschenkel auf eine periphere Nervendegeneration zurück und spricht von einer „Osteopathie nerveuse".

Selbst wenn man zugeben wollte, daß die bei Tabes vorkommenden peripheren Nervendegenerationen anatomisch verschieden von denen bei Alkoholismus, Arteriosklerose, Carcinomatose usw. seien, so bleibt doch immer noch der exakte Beweis für die spezifische Bedeutung jener Nervenveränderungen zu erbringen. Denn erstens treten diese Nervendegenerationen häufig auf, ohne daß sie Veränderungen an Gelenken und Knochen im Gefolge haben, und

ferner gibt es eine Reihe Beobachtungen von tabischen Arthropathien und Spontanfrakturen, bei denen solche Nervenveränderungen nicht nachweisbar sind. So fand Bouglé bei einem Patienten mit vorgeschrittener Arthropathie des Knies an den zugehörigen Nerven nur ganz geringe Veränderungen, die in keinem Verhältnis zu den schweren Gelenkzerstörungen standen; bei einem Spontanbruch des Trochanters erwiesen sich die Knochenäste völlig intakt. Auch wir vermißten in unseren beiden Amputationsfällen von tabischer Fraktur Degenerationserscheinungen am Nervus ischiadicus und tibialis. Zu ähnlich negativen Resultaten gelangten noch andere Forscher (Tuffier und Chipault, Blencke).

Aber selbst wenn in allen Fällen von Arthropathie und Spontanfraktur eine Neuritis der Gelenk- und Knochenäste sich konstant nachweisen ließe, was brauchte dies anderes zu bedeuten, als daß eben nicht nur an der Oberfläche des Körpers, sondern auch in den tieferen Schichten Sensibilitätsstörungen vorhanden! Die Degeneration an sich beweist noch nicht das Vorhandensein trophischer Störungen. Ganz abgesehen von ihrer fraglichen Bedeutung für das Zustandekommen tabischer Spontanfrakturen muß nach den neueren Erfahrungen und Beobachtungen auch die ätiologische Rolle der peripheren Nervenveränderungen in der Pathogenese der früher von Charcot und seinen Schülern als ausschließlich neuropathischen Ursprungs angenommenen tabischen Gelenkaffektionen eine Einschränkung erfahren. Die Arthropathien sind doch in hohem Maße von mechanischen und traumatischen Einflüssen, besonders aber von der Analgesie abhängig, und ihre anatomische Untersuchung läßt sie als schwere und vorgeschrittene Formen der deformierenden Arthritis erkennen, mit der sie in der Hauptsache übereinstimmen. Wie hoch speziell die mechanischen Momente für die Arthropathie genetisch zu bewerten sind, zeigen uns unsere eigenen Beobachtungen. Wir sahen unter unseren Fällen nur zweimal Arthropathien auftreten, und zwar da, wo mangelnde Behandlung ein Ausheilen der intraartikulären Fraktur nicht ermöglichte, das frisch verletzte Gelenk vielmehr weiter benutzt und mechanischen Insulten ausgesetzt wurde. In allen anderen Fällen, wo die Fraktur entweder auch intraartikulär gelegen oder dem Gelenk nahe benachbart war, blieb die Affektion aus, da fixierende Behandlung und längere Schonung das verletzte Gelenk vor neuen Reizen bewahrte.

Wie man sich auch zu der Frage stellen mag, mag man einen neuropathischen Ursprung anerkennen oder nicht, die tabischen

Gelenkaffektionen stellen so schwere Veränderungen dar, daß die durch sie gesetzten Störungen, und selbst das Auftreten intraartikulärer spontaner Kontinuitätstrennungen ohne weiteres verständlich erscheinen.

Anders steht es mit den Veränderungen, welche die neurotische Theorie als Ursachen der Knochenbrüchigkeit verantwortlich macht. Die von Charcot beschriebene, herdweise auftretende Atrophie der Knochen tabischer Individuen hat sich bis heute durch anatomische Befunde nicht nachweisen lassen. Durch derartige Beobachtungen würde allerdings eine abnorme Brüchigkeit am leichtesten zu erklären sein. Es sind in der Literatur Fälle von Spontanfrakturen bei Geisteskranken mitgeteilt, wo tatsächlich eine lokale Knochenaffektion die Fragilität verursachte. In solchen Fällen handelte es sich aber um Komplikationen mit anderen Erkrankungen; so beobachtete Spicer bei einer maniakalischen Frau einen Spontanbruch des Femurs, dem, wie die Autopsie später ergab, ein metastatisches Carcinom zugrunde lag. Es liegt auf der Hand, daß derartige und ähnliche Komplikationen auch bei Tabes in seltenen Fällen vorkommen können.

Sehen wir von solch seltenem Zusammentreffen ab, so bleibt für die Annahme lokaler, die Knochenfestigkeit schwer schädigender Veränderungen keine sichere Basis. Am ehesten wäre vom Gesichtspunkt des metasyphilitischen Charakters der meisten, wenn nicht aller Formen der Tabes, an einen umschriebenen syphilitischen Knochenprozeß zu denken. So ist auch Strümpell stets für eine luetische Genese der Arthropathie eingetreten, und erst neuerdings hat Sonnenburg wieder die Möglichkeit betont, daß die Gelenkveränderungen wenigstens zum Teil syphilitischer Natur seien. Das Vorkommen von Syphilissymptomen bei Tabikern soll nach neueren Beobachtungen häufiger sein, als man bisher angenommen (Guszmann, Dalois). Eine gummöse Ostitis könnte sich bei einem Tabiker infolge der bestehenden Analgesie in unauffälliger Weise an einer Extremität entwickeln und eine Kontinuitätstrennung herbeiführen. Derartige luetische Knochenprozesse sind aber bisher bei Tabikern mit Spontanbrüchen nicht beschrieben worden; nur selten dürften sie wohl so geringe Erscheinungen machen, daß sie der Beobachtung des Arztes selbst mit unbewaffnetem Auge entgehen könnten.

Mit Ausnahme der Gummabildung und der luetischen Osteomyelitis, der beiden lokalen Knochenprozesse, wissen wir nur wenig über Veränderungen, die die Syphilis am Skelett hervorruft.

Die Beobachtung von Charpy, der an tertiärsyphilitischen Individuen trotz makro- und mikroskopisch normalen Verhaltens der Knochen eine Abnahme des Fluor-Calciumgehaltes nachweisen konnte, sind unseres Wissens von anderer Seite bisher nicht bestätigt worden. Aber abgesehen von dieser noch wenig feststehenden Tatsache macht das völlig parallele Vorkommen von Spontanfrakturen bei der von Lues unabhängigen Syringomyelie die Auffassung einer Beziehung zwischen tabischen Knochenbrüchen und syphilitischer Diathese nicht wahrscheinlich. Noch weniger ließe sich mit ihr in Einklang bringen die große Seltenheit von Knochenbrüchigkeit im frühen Stadium der progressiven Paralyse, der typisch metasyphilitischen Erkrankung.

Von unserem Beobachtungsmaterial war anfangs ein Fall auf luetische Ostitis verdächtig.

Es handelte sich um einen 38jährigen Arbeiter, der beim Tragen schwerer Säcke mit dem rechten Fuß leicht umgeknickt war und, ohne die allmählich zunehmende Schwellung über dem Fußgelenk zu beachten, noch mehrere Tage umhergegangen war und seine schwere Arbeit weiter verrichtet hatte. Bei der Aufnahme in die Klinik erweckte die Schmerzlosigkeit der umfangreichen, zum Teil abszedierten Schwellung des Fußgelenks in Verbindung mit der eigenartigen Anamnese sofort den Verdacht auf Tabes, der durch die weitere Untersuchung bestätigt wurde. Nach erfolgloser konservativer Behandlung wurde der Unterschenkel amputiert; eine genaue Besichtigung des Präparates ergab eine vollkommene Kontinuitätstrennung des inneren Knöchels in der Epiphysenlinie, ganz ähnlich wie bei einer traumatischen Epiphysenlösung, mit fibrinösen und zähen, gummösem Gewebe ähnlichen Massen zwischen den Bruchenden wie auch in den Bruchstücken selbst. Die mikroskopische Untersuchung ergab jedoch, daß es sich um eine chronisch eitrige, anscheinend indolente phlegmonöse Entzündung handelte, die erst sekundär den Knochen mitaffiziert hatte, nachdem primär der Frakturherd von der infizierten Haut aus erkrankt war.

So scheidet also auch dieser Fall als für die Annahme einer lokalen Knochenaffektion nicht verwendbar aus. Aus der einschlägigen Literatur ist uns keine Beobachtung bekannt, die die Lehre von der lokalen Knochenveränderung bei Tabes stützen könnte. Somit würde, wollte man trotzdem eine lokale Festigkeitsveränderung des Knochens annehmen, nur eine makroskopisch und mikroskopisch nicht erkennbare organische Anomalie die Grundursache der Fragilität bilden, die vielleicht in physikalischen oder chemischen Abweichungen ihre Ursache haben könnte. So zieht Büdinger zur Erklärung der abnormen Brüchigkeit für gewisse Fälle von Tabes die Wolffsche Transformationstheorie heran. Er vermißte in

einem Fall von Tibiafraktur unterhalb eines schweren arthropathischen Schlottergelenks jene Anordnung der Knochenbälkchen, die man sonst bei einem Genu varum beobachtet. Diese Deutung kommt, falls sie überhaupt als gültig anerkannt werden kann, nur für eine ganz beschränkte Zahl von Spontanbrüchen in Frage, nur für solche, die in der Nähe einer Arthropathie gelegen. Dünne Schliffe und mikroskopische Quer- und Längsschnitte aus der unmittelbaren Nähe der Frakturstellen, wie schließlich auch das Röntgenbild haben uns an unseren Fällen keine auffallenden Transformationsveränderungen erkennen lassen; sie können demnach als regelmäßige Erscheinungen nicht angesehen werden.

Von anderer Seite ist hervorgehoben worden, daß nicht lokale Störungen, vielmehr eine allgemeine ossale Atrophie der Tabes eigentümlich sei und die Veranlassung zur spontanen Kontinuitätstrennung gäbe.

Welches ist nun die anatomische Grundlage, auf die sich diese Lehre stützt? Über das histologische Verhalten tabischer Knochen liegen bisher nur ganz vereinzelte Untersuchungen vor.

Heydenreich (Lionville) untersuchte den spontan gebrochenen Oberschenkel eines 38jährigen Mannes, der am 29. Tage nach der Verletzung an diffuser Phlegmone zugrunde ging, und fand bei makroskopisch normalem Aussehen das typische Bild einer rarefizierenden Ostitis, die in geringerem Grade auch den unverletzten Oberschenkel betraf. Ähnliche Befunde konnte Bouglé erheben; zur mikroskopischen Prüfung gelangten das spontan gebrochene Femur und die ebenfalls ohne Trauma frakturierte Clavicula. Die Knochen ließen sich außerordentlich schnell entkalken, sie boten die für Osteoporose charakteristischen Resorptionsvorgänge mit fettiger Degeneration des Markes. Beginnende Atrophie fand sich an dem Schlüsselbein eines anderen 54jährigen Tabikers. Schwerere Veränderungen zeigte das multipel frakturierte Skelett einer 64jährigen tabeskranken Frau, die an Marasmus zugrunde ging; die Knochen sahen äußerlich normal aus, doch genügte leichter Fingerdruck, sie zu zerdrücken.

Weitere Beobachtungen stammen von Blanchard, der keine frakturierten, sondern unverletzte Knochen von drei im vorgerückten Stadium der Tabes verstorbenen Individuen untersuchte: bedeutende Erweiterung der Haversschen Kanäle, ungleichmäßig nach der Markhöhle zunehmende Resorption des Knochengewebes waren in allen Fällen übereinstimmend nachzuweisen.

Auf diese wenigen mikroskopischen Befunde gründet sich die weitverbreitete Ansicht, daß der Tabes eine unter dem Bilde der Osteoporose und Osteomalacie einhergehende Knochenatrophie eigentümlich sei, durch die sich die Spontanbrüche ohne weiteres erklären ließen.

Ein Vergleich der anatomischen Angaben mit den klinischen Daten, soweit solche vorhanden, drängt uns die Frage auf: liegt hier wirklich eine spezifisch nervöse Osteopathie vor oder lassen sich die schweren Veränderungen nicht auch durch eine allgemeinere Ursache erklären?

Der viel zitierte Fall Heydenreichs betrifft einen Mann mittleren Alters, der seit 10 Wochen tabetisch war und an Incontinentia alvi et urinae litt. Nun wissen wir, daß Individuen mit Motilitätsstörungen der Harnwege und des Intestinaltraktus chronischen Intoxikationen ausgesetzt sind, daß die Blasenstörung bald zu einer Niereninfektion führt und durch diese dann der Kräfte- und Ernährungszustand erheblich beeinträchtigt wird. Eine Koinzidenz dieser Faktoren kann auch nicht ohne nachteilige Wirkung auf das Knochensystem bleiben. Dazu kommt, daß der Mann an einer schweren Phlegmone zugrunde ging, deren Eiter den verletzten Knochen umspülte; aus dieser lokalen Eiterung läßt sich auch unschwer die Differenz im Atrophiezustande beider Femora erklären.

In allen drei Fällen von Bouglé handelt es sich um weit vorgeschrittene Stadien der Rückenmarkserkrankung; der erste Patient war 26 Jahre tabisch und völlig gelähmt; der andere Mann litt bereits an Kontrakturen, Muskelatrophieen und heftigen gastrischen Krisen; die Frau ging, nachdem sie lange Jahre in Siechenhäusern zugebracht, an Marasmus zugrunde. Marantische Atrophie und Inaktivität erklären in diesen Fällen zur Genüge die rarefizierenden Prozesse, ohne daß hier die Annahme einer nervösen Ostitis erforderlich wäre.

Bei den Blanchardschen Beobachtungen fehlen klinische Daten bis auf die Angabe, daß die untersuchten Knochen aus vorgerückten Stadien der Erkrankung stammten. Wenn nicht interkurrente Krankheiten dem Leben früher ein Ende machen, verfallen Tabiker meist einem langen Siechtum, sie werden gelähmt und erliegen schließlich den Folgen einer Cystitis oder eines Decubitus. Stirbt solch ein Kranker im vorgerückten Stadium seines Leidens, so besteht jedenfalls die Möglichkeit, wenn nicht Wahrscheinlichkeit, daß etwa vorhandene Knochenveränderungen ihre Erklärung in allgemeinen Konstitutionsverhältnissen finden. Deshalb können auch die Blanchardschen Befunde nicht ohne weiteres im Sinne einer für Tabes charakteristischen ossalen Affektion gedeutet werden. Die bisher für trophoneurotische Störungen ausgegebenen mikroskopischen Veränderungen lassen sich ungezwungen

dem Bilde der Inaktivitäts- oder marantischen Atrophie zurechnen, die ja so häufig bei in langes Siechtum ausklingenden Leiden beobachtet wird. So hat auch E. Meyer durch chemische und anatomische Untersuchungen den Beweis erbracht, daß die bei Geisteskranken häufig beobachtete Rippenbrüchigkeit auf einer einfachen excentrischen Atrophie beruht und nur bei marantischen Individuen gefunden wird, daß also Marasmus auch bei der Paralyse die eigentliche Ursache der erhöhten Fragilität ist.

Christian hält die vermeintliche Knochenbrüchigkeit bei Geisteskranken für illusorisch, nachdem er unter 250 Paralytikern nicht einen einzigen Fall von Fraktur beobachtet. Campbell hat durch den Nachweis, daß die Rippenbrüchigkeit auch durch zehrende Krankheiten bei Nichtgeisteskranken, also unabhängig von nervösen Einflüssen erheblich abnimmt, gezeigt, ein wie großes Gewicht dem allgemeinen Körperzustand für die Knochenveränderung beizumessen ist. Desgleichen berichtet Chelmonski über 13 Fälle von Rippenbruch bei phthisischen und anderen kachektischen Individuen.

Es müssen daher für die Entscheidung der Frage, ob der Tabes rarefizierende Prozesse des Knochens eigentümlich sind, alle die Fälle ausgeschaltet werden, bei denen langes Siechtum oder Krankenlager vorausgegangen sind, und somit andere Momente für die Ätiologie in Frage kommen. Verwertet können nur anatomische Befunde von Knochen eines Skeletts werden, das aus den ersten Stadien der Erkrankung stammt und unter gleichen äußeren Bedingungen gestanden und den gleichen funktionellen Ansprüchen genügt hat, wie ein entsprechender normaler. Diese Forderung, die aber für eine einwandsfreie Untersuchung unbedingt aufrecht erhalten werden muß, erschwert die endgültige Lösung dieser wichtigen Frage ungemein. Denn nur ein Zufall kann uns ein derartig günstiges Untersuchungsmaterial in die Hände spielen. Im frühen Stadium der Tabes wird es kaum möglich sein, einwandsfreies Material eines frisch gebrochenen Knochens zu erhalten; bietet sich uns anatomisches Material durch Exartikulation oder Amputation des verletzten Gliedes, so hat meist die Ursache des operativen Eingreifens sekundäre Veränderungen an den Knochen hervorgerufen und die Befunde sind nicht eindeutig und nur in beschränktem Maße zu verwerten. Wir werden daher darauf angewiesen sein, zur Kontrolle Knochen nichttabischer Individuen, die möglichst gleichen äußeren Schädlichkeiten ausgesetzt waren, zu untersuchen und durch Vergleich der Objekte zu entscheiden, welche Veränderungen eventuell der Tabes, welche den akzidentellen Faktoren zur Last zu legen sind.

Uns standen ein Femur aus der ataktischen Periode, ein Unterschenkel und resezierte Stücke eines Femurs aus dem präataktischen Stadium für die mikroskopische Untersuchung zur Verfügung; jedesmal waren Wochen bezw. Monate zwischen Verletzung und Operation verstrichen. Aber noch mehr als durch die Folgen der langen Ruhe wurde die Beurteilung der Präparate erschwert durch andere sekundäre Veränderungen der Knochen, wie sie sich aus lokaler und allgemeiner Organerkrankung ergaben. Das Femur des Patienten A. (Fall 1) gelangte zur Amputation, als ein Monat bereits seit der Verletzung vergangen war, und zwei Wochen lang eine schwere Eiterung im Bereich der Fraktur bestand; außerdem litt der Kranke an Blasenstörungen und einer schweren jauchigen Pyelonephritis. An der Tibia des Patienten O. (Fall 4) spielten sich osteomyelitische Prozesse ab, erst 6 Wochen nach Beginn der Entzündung, 3 Monate nach Eintritt der Fraktur wurde der Unterschenkel amputiert. Im Falle Schr. (5) bestand seit 3 Monaten eine Pseudarthrosis femoris, als wir uns entschlossen, durch Anfrischung und Verzapfung der Fragmente die Konsolidierung zu fördern; nur die dicht an der Bruchstelle gelegenen Knochenenden konnten für die Untersuchung gewonnen werden.

Das erste Präparat stellt einen Torsionsbruch in der Mitte des Oberschenkels mit lang zugespitzten Fragmenten dar. Der Knochen ist von elfenbeinerner Härte, die Corticalis gleichmäßig dick, mißt 0,7 cm. Das Periost hat sich weit abgelöst, nirgends sieht man an den eiterumspülten Knochen regenerative Prozesse in der Umgebung des Bruches.

Wir haben aus verschiedenen Stellen, nahe dem Bruch und weiter entfernt aus der Diaphyse Stücke herausgesägt und mikroskopisch untersucht. Die Präparate wurden nach Formalin- bezw. Alkoholhärtung in 10 proz. Salpetersäurelösung entkalkt und in Celloidin eingebettet.

Im Bereich der Fraktur zeigt die sehr breite, auf dünnen Schliffen völlig homogen erscheinende Rinde bei mikroskopischer Betrachtung die Haversschen Kanäle in der Mehrzahl von normaler Weite und nach Form und Inhalt unverändert, etwas nahe aneinander liegend. Daneben sieht man zahlreiche größere Räume von unregelmäßiger, nicht runder Gestalt; ihre Umrandung ist vielfach ausgezackt. Die Räume umschließen neben Gefäßen ein lockeres, zellreiches Gewebe, das mit Eiterkörperchen übersät ist. Vereinzelt sind in den Ausbuchtungen der Hohlräume Osteoklasten anzutreffen. Die Größe dieser Knochenräume schwankt zwischen 200 und 400 μ; ihrer Lage und ihrer Anordnung nach sind sie aus Haversschen Kanälchen hervorgegangen. Auch in den intakten Gefäßkanälen finden sich hier und dort kleine Leukocytenanhäufungen. Irgendwelche die Dicke des Knochens beeinträchtigende Veränderungen liegen nicht vor.

Die aus entfernteren Knochenabschnitten gewonnenen Präparate bieten im großen und ganzen das gleiche Bild; nur sind die eitererfüllten Hohl-

räume weniger zahlreich anzutreffen. Daß selbst bis weitab von der infizierten Fraktur der eitrige Prozeß sich fortgesetzt, zeigt der Befund zahlreicher losgelöster Knochenbälkchen mit noch färbbaren Zellen in der Markhöhle, die von Leukocyten eingeschlossen sind. An vereinzelten Stellen finden wir subperiostale Resorptionsräume.

Die Dicke der Rinde hat an keiner Stelle abgenommen; nirgends finden sich auch nur Anklänge an eine spongiöse Umwandlung des kompakten Gewebes.

Trotz der deutlichen Veränderungen, die der vorliegende Knochen mikroskopisch bietet, können wir doch mit großer Wahrscheinlichkeit annehmen, daß sie nicht die Ursache für die Kontinuitätstrennung abgegeben. Wir haben das Bild einer eitrigen Infiltration des Knochens und seiner Markhöhle, einer Ostitis purulenta. Aus dieser erklären sich die eitererfüllten lakunären Räume, aus ihr die stellenweise Erweiterung der Haversschen Kanäle. Ein Teil der beginnenden, in Ausweitung der Gefäßkanäle sich dokumentierenden Atrophie mag auch der vierwöchentlichen Bettruhe einerseits, der schweren Nervenerkrankung andererseits zur Last gelegt worden. Die Breite der Rinde bei gleichzeitiger Atrophie spricht gegen ein längeres Bestehen der letzteren.

Infektion, Inaktivität und Nierenleiden erklären in diesem Falle zur Genüge die beschriebenen pathologischen Prozesse am Knochen.

Zum Vergleich haben wir mangels passender Femurobjekte die Tibien zweier etwa in gleichem Alter (43 und 47 Jahre) stehender Männer untersucht, die wegen vereiterter Unterschenkelfraktur bezw. traumatischen Pyarthros pedis nach Ablauf einiger Wochen amputiert werden mußten.

Bei dem 43jährigen Mann mit kompliziertem Unterschenkelbruch zeigt sich an der Amputationsstelle mikroskopisch, daß die äußeren Randlamellen fehlen und die Corticalis nach außen nicht gleichmäßig begrenzt, sondern wie ausgenagt erscheint. Zahlreiche Resorptionsräume erstrecken sich subperiostal in das Knochengewebe; sie haben eine Länge von 150—400 μ. Neben diesen mit der äußeren Umgebung des Knochens kommunizierenden Höhlungen sehen wir zahlreiche lakunäre Räume mitten in der Corticalis eingeschlossen, die in der Länge bis zu 400, in der Breite bis 200 μ messen; in ihnen sieht man vielfach Osteoklasten, fest dem Rande anhaftend. Die Räume entstammen zum Teil Haversschen Kanälen, zum Teil scheinen sie unabhängig von diesen entstanden.

Die Haversschen Kanäle, die nicht lakunär vergrößert, sind stellenweise etwas erweitert.

Auch an der Fibula finden sich zahlreiche Resorptionsräume und Erweiterung der Haversschen Kanäle.

Ganz übereinstimmende Veränderungen ergibt die mikroskopische Unter-

suchung der Tibia des 47jährigen Mannes mit Pyarthros pedis; auch hier spielen sich die gleichen schweren rarefizierenden Prozesse ab. In beiden Fällen hat die Rinde ihre normale Dicke behalten.

Diesen beiden Fällen nicht tabischer Knochen reiht sich unser zweites Präparat an; es ist der Unterschenkel des wegen vereiterter isolierter Tibiafraktur amputierten Patienten O. (Fall 4).

Die quere Bruchlinie liegt ungefähr in Höhe der unteren Epiphysenlinie; die Bruchflächen klaffen und sind mit zähen, eitrigen Membranen bedeckt; sie sind frei von Callusbildung, dagegen zeigen die benachbarten Partien des Tibiaschaftes breite, periostale Auflagerungen. Das Mark ist bis weit von der Bruchstelle entfernt in eitrig-sulzige Massen verwandelt. Die Markhöhle ist nicht erweitert.

Die Rinde, die nicht überall gleich breit, mißt ohne die periostale Verdickung 0,4 cm. Während die schmäleren Partien der Corticalis ein völlig homogenes Aussehen haben, sieht man an den von ihnen ziemlich scharf getrennten Abschnitten schon mit bloßem Auge die Struktur von kleinsten, unregelmäßigen weißen Punkten durchsetzt.

Entsprechend dem makroskopischen Bilde verhält sich das mikroskopische. In den mit unbewaffnetem Auge als verändert imponierenden Knochenteilen sehen wir ausgedehnte Resorptionsräume (bis zu einer Länge von 500 μ), subperiostal und inmitten der Rinde gelegen, erweiterte Haverssche Kanäle, und zwar ziemlich gleichmäßig über die ganze Dicke der Corticalis verbreitet. An vielen Stellen sieht man Osteoklasten am Werk, bald in den Räumen liegend, bald im Knochengewebe selbst, hier dann von einer lichteren Zone umgeben.

Die schmäleren Partien der Rinde sind viel weniger verändert, nur eine geringe Erweiterung der Haversschen Kanäle unterscheidet sie von völlig normalem Knochengewebe.

Das dritte Präparat bilden die durch Resektion gewonnenen Oberschenkelbruchstücke des Pat. Sch. (Fall 5), der zur Operation gelangte, als bereits drei Monate die Pseudarthrose bestand.

Die Bruchlinie ist gewinkelt; die abgesägten Fragmentenden stellen zwei $1^1/_2$ cm dicke Ringe dar. Auch hier ist der Knochen ungemein fest, die Rinde sehr breit (0,8 cm), die Markhöhle nicht erweitert. An einzelnen Stellen der Peripherie finden sich starke callöse Verdickungen des Periostes, während andere Stellen der Rinde, speziell auch die Bruchflächen, völlig frei von Callusbildung sind. Dort, wo periostale Anlagerungen bestehen, erscheint das Gewebe der Corticalis weniger homogen, vielmehr wird hier die gleichmäßige Struktur von zahlreichen unregelmäßigen weißen, bis stecknadelkopfgroßen Flecken unterbrochen. In den anderen Partien ist der Knochen von gleichmäßiger Dichte; nirgends ist die Außenseite der Rinde arrodiert.

Dort, wo das Aussehen des Knochens schon makroskopisch abnorm, zeigt auch das Mikroskop erhebliche Veränderungen. In der ganzen Dicke der Corticalis sind die Haversschen Kanäle erweitert, zwischen ihnen haben sich große Resorptionsräume gebildet: doch überall ist die Grenze gegen die Spongiosa scharf ausgebildet.

In den mit bloßem Auge normal erscheinenden Knochenabschnitten sind nur sehr geringe rarefizierende Prozesse im Spiele.

Die Untersuchung einer seit einigen Monaten bestehenden Pseudarthrose des Radius von einem sonst gesunden jungen Mann, die ich zum Vergleiche anstellte, zeigte mir, ebenso wie die von einer 6 Wochen alten Pseudarthrosis humeri eines 20jährigen Mädchens, daß falsche Gelenkbildung auch bei nicht tabischen Individuen die schwersten atrophierenden Veränderungen der beteiligten Knochenenden im Gefolge haben kann. Am Radius, der normalerweise fast nur aus kompaktem Knochengewebe besteht, ist hier die Rinde bis auf eine 1 mm breite Randzone spongiös umgewandelt. Die Haversschen Kanäle sind enorm erweitert und gehen ohne scharfe Grenze in die neugebildeten spongiösen Räume über.

Ziehen wir das Fazit unserer mikroskopischen Untersuchungen, so ergeben sich für alle drei unserer tabischen Knochenpräparate ausgesprochene, in der Richtung der Osteoporose sich bewegende Veränderungen bei makroskopisch normalem oder auf dem Durchschnitt nur wenig verändertem Aussehen. Wäre uns nicht der klinische Verlauf der Fälle genau bekannt, so würden wir, wie Heydenreich, Lionville u. a. es getan, eine schon im Beginn der Tabes auftretende Atrophie des Knochengewebes konstatieren können. Die Krankengeschichte bewahrt uns vor solch einem Irrtum. Der Vergleich mit anderen ähnlichen Schädigungen unterliegenden Knochen, die gleiche oder sehr ähnliche Veränderungen aufweisen, die Erhaltung der normalen Rindendicke, die erhebliche Festigkeit der Knochen schließen schwerere, seit Jahr und Tag bestehende rarefizierende Prozesse aus. Aber selbst wenn nach Abzug der durch die Ruhe, Eiterung, Pseudarthrose usw. gesetzten Schädigungen wirklich noch einer anderen Ursache entspringende Veränderungen zurückblieben, könnten diese nur sehr unerheblich sein; keineswegs wären sie imstande, eine spontane Kontinuitätstrennung hervorzurufen oder zu erklären.

Über das makroskopische Verhalten der tabischen Knochen liegen sehr verschiedenartige Beschreibungen vor. Bald wird die Corticalis als äußerst dünn und eindrückbar (Bouglé, Féré), bald als fest und elfenbeinartig bezeichnet (Croft, Griffits, Kolisko, Wilms, Büdinger). Bald war das Gewicht des Knochens auf das Doppelte erhöht, bald bestand Abnahme des Volumens mit poröser Beschaffenheit der Oberfläche. Aber gerade die eklatantesten Beispiele von ossaler Atrophie stammen, wie schon Rotter hervor-

hebt, von Patienten, welche an Siechtum zugrunde gingen oder lange Zeit zur Bettruhe verurteilt waren. An einem erst kurze Zeit vorher spontan gebrochenen Talus konnte Rotter weder Rarefikation des Knochens noch eine Vermehrung des Fettgehaltes feststellen. Ebenso beschreibt Büdinger zwei mehrfach frakturierte Femora von völlig normalem Aussehen.

Die Erforschung der anatomischen Verhältnisse an tabischen Knochen und Gelenken hat durch die Radiographie eine wesentliche Erweiterung erfahren. Während Rotter, Kredel und Büdinger in ihren grundlegenden Arbeiten ganz auf autoptische Befunde angewiesen waren, ermöglichte es später die Radioskopie, in allen Stadien der Krankheit während des Lebens den verletzten oder intakten Knochen auf Veränderungen seiner Struktur zu untersuchen.

Leider ist das Resultat der radiographischen Forschungen für die Erklärung der tabischen Spontanbrüche ein fast negatives zu nennen. So groß auch die Ausbeute der Röntgenbefunde bei den Arthropathien und Knochenneubildungsprozessen ist: für die tabischen Frakturen, speziell der Diaphysen, ist Wesentliches nicht zutage gefördert worden.

Nachdem zuerst Leyden und Grunmach im Röntgenbild bei Tabes eigentümliche Aufhellungen der normalen Wirbelschatten beobachtet, die sie als Ausdruck trophischer Störungen ansahen, und nachdem Nalbandoff auf Grund seiner radiographischen Studien Kalkarmut für das Zustandekommen der Spontanfrakturen verantwortlich gemacht, sind ähnliche positive Befunde nicht mehr erhoben und die Ansicht Nalbandoffs aufs entschiedenste zurückgewiesen worden. So zeigten Kienböcks Untersuchungen, daß bei tabischen Individuen die Knochen des Skeletts und speziell die frakturierten Diaphysen Schatten von völlig normaler Intensität geben. Abnorm dunkel oder hell sind nur die Gelenkenden in der Nachbarschaft einer Arthropathie. Zu dem gleich negativen Resultat kommt Nonne, der in 6 Fällen von Tabes, die verschiedene Grade von Ataxie boten, anfangend mit leichter ataktischer Störung bis zu lange Zeit bestehender ataktischer Paraplegie, keine nennenswerte radiographische Anomalie an den Fußknochen gefunden. Joachimsthal konnte an einem spontan gebrochenen Unterschenkel durch Röntgenuntersuchung normale Knochenstruktur nachweisen.

Von unseren sämtlichen 11 Patienten stehen uns Röntgenbilder der Frakturen zur Verfügung; bei einigen haben wir zum Vergleich die gesunde Seite, bei 4 Kranken auch die Fußknochen photographiert.

Zweimal erschwerten Schwellung im Bereiche des Bruches bezw. Korpulenz des Patienten die Aufnahme, sodaß uns scharfe Bilder nicht gelangen. Veränderungen im Sinne einer Atrophie haben wir nur an einer Schenkelhalsfraktur beobachtet, die mit Gelenkveränderungen kompliziert war; hier war der Schatten des in der Pfanne haftenden Kopfes verwaschen, der Schenkelhals zum Teil geschwunden.

In allen übrigen Fällen finden sich, soweit scharfe Bilder vorliegen, vollkommen normale Knochenschatten, nirgends Aufhellungen, die als Resorption zu deuten wären. Stets verhielt sich die verletzte Seite ganz entsprechend der intakten, mit Ausnahme eben der Kontinuitätstrennung und etwaiger hiermit zusammenhängender sekundärer Veränderungen. Auch die Fußaufnahmen ergaben an den Metatarsal- wie Tarsalknochen kein von der Norm abweichendes Bild.

Somit bestätigen unsere radiographischen Untersuchungen die Annahme Kienböcks, wenigstens für die ersten Stadien der Tabes, daß Kalkarmut nicht die Ursache der Kochenbrüchigkeit sein kann.

Und damit kommen wir auf die Veränderungen der chemischen Konstitution des tabischen Knochens. Wir wissen, daß eine abnorme Herabsetzung der Kalksalze bei schweren Formen der ossalen Atrophie vorkommt, die in den Endstadien der Tabes, ebenso wie im Verlauf anderer chronischer Erkrankungen nicht selten beobachtet wird. Keineswegs trifft dies aber für die präataktische und ataktische Periode des Rückenmarksleidens zu, obwohl Regnard und Bouglé jene Beobachtung zu verallgemeinern versucht haben.

Die Analyse eines tabischen Femurknochens ergab nach Regnard organische Substanz 75,8, Salze 24,2 Proz.; die Zunahme der organischen Substanz beruhte auf einer enormen Vermehrung des Fettgehaltes. Bouglé fand in einem seiner mikroskopisch untersuchten Fälle die anorganischen Bestandteile auf 48 Proz. reduziert.

Auch hier gilt das schon bei den anatomischen Befunden Gesagte — wenigstens mit Sicherheit für den letzteren Fall, dessen klinische Daten bekannt —, daß den malacischen Veränderungen ein spezifischer Charakter nicht beizumessen ist, daß sie vielmehr in anderen akzidentellen Momenten (Inaktivität, Marasmus usw.) ihre Ursache haben.

Während also eine Abnahme der anorganischen Bestandteile entsprechend den anatomisch nachweisbaren rarefizierenden Prozessen in den Spätstadien der Tabes beobachtet wurde, haben wir über eine abnorme Anhäufung von Kalksalzen trotz mehrfach gesehener

Sklerosierung des tabischen Knochens bis heute keine genauere Kenntnis. Es ergibt sich aus einfachen physikalischen Erwägungen, daß eine stärkere Imprägnation des Knochens mit spröder Substanz, wie sie die Kalksalze darstellen, die geringe physiologische Elastizität des Knochens sehr erheblich beeinflussen bezw. sogar aufheben muß. Die eine unserer anatomischen Beobachtungen macht es nicht unwahrscheinlich, daß tatsächlich eine gewisse Steigerung des Kalkgehaltes tabischer Knochen vorkommen kann. So fanden wir in jenem durch seine bedeutende Rindendicke ausgezeichneten Femur (Fall 1) eine geradezu elfenbeinerne Härte, sodaß das Durchsägen des Knochens bei der Amputation wie auch später zum Zwecke mikroskopischer Untersuchung erschwert war.

Angenommen aber auch, es bestände tatsächlich bei einigen Formen von Tabes eine absolute Vermehrung der anorganischen Substanzen, so würde doch diese Tatsache keineswegs hinreichen, die augenscheinlich schon bei geringen äußeren Insulten eintretende Kontinuitätstrennung tabischer Knochen zu erklären. Denn auch bei solchen spröden, kalkreichen Knochen bedarf es immerhin sehr beträchtlicher Gewalteinwirkungen, um eine Fraktur auszulösen.

Wesentlich leichter verständlich erscheint das Zustandekommen einer Spontanfraktur bei denjenigen tabischen Knochen, die die Zeichen einer allgemeinen Herabminderung ihrer Festigkeit schon bei oberflächlicher Betrachtung verraten, d. h. bei den durch rarefizierende Ostitis atrophierten Knochen. Diese Form pathologischer Knochenzustände ist bei Tabes ziemlich häufig und findet sich in einer großen Zahl von Fällen, die mit Spontanbrüchen vergesellschaftet sind. Doch, wie ich schon oben nachgewiesen, ist die Atrophie beschränkt auf die späteren Stadien des Rückenmarksleidens, auf die Fälle, wo Siechtum und lange Bettruhe ganz entsprechend anderen chronischen Erkrankungen ihren Einfluß auf das Knochensystem geltend gemacht. Dazu kommen gewisse, der Tabes eigentümliche Komplikationen, häufig wiederkehrende Krisen, anhaltende starke Schmerzen, hartnäckige Appetitlosigkeit, Intoxikationen von seiten der gestörten Nerven-, Blasen- und Darmtätigkeit, die den Ernährungs- und Kräftezustand der Kranken beeinträchtigen und nicht ohne Wirkung auf das Skelett bleiben können.

Die dabei gefundenen und von verschiedenen Seiten als spezifisch beschriebenen anatomischen Veränderungen stimmen in allen Einzelheiten mit den anatomischen Befunden bei rarefizierender Ostitis, seniler Osteoporose, marantischer Knochenatrophie überein. Der Unterschied zwischen der tabischen und der im Gefolge chronischer Er-

krankungen auftretenden Knochenatrophie ist demnach kein qualitativer. Dagegen bestehen häufig quantitative Abweichungen, indem es bei den gewöhnlichen, unabhängig von Erkrankungen des Zentralnervensystems sich entwickelnden ossalen Atrophien nur selten zu so ausgesprochenem Abbau des Knochengewebes kommt wie in den Endstadien der Tabes. Hierher gehören alle die Beobachtungen, bei denen der Knochenbruch ohne die geringste Veranlassung über Nacht, während der Kranke im Bette lag, zustande gekommen; hierher auch die meisten Fälle von multiplen Frakturen. Wenn bei einer tabischen Patientin, wie Bouglé schreibt, die Knochen bei der Autopsie so weich gefunden wurden, daß sie sich spielend eindrücken lassen und schon makroskopisch durch ihre Zartheit neben ihrem leichten Gewicht auffallen, so kann es in einem Falle nicht wundernehmen, wenn das Individuum fast bei jeder Bewegung sich einen Knochen bricht.

Eine seit mehreren Jahren oder gar Jahrzehnten bestehende, mit ataktischen Störungen und langem Krankenlager einhergehende Tabes wird stets zu mehr oder minder schwerer Knochenatrophie führen, die um so ausgesprochener ist, je früher und intensiver Motilitätsstörungen eintreten. Je frühzeitiger der Knochen zur Untätigkeit verdammt wird, je früher die seine Funktion, seine mechanischen Leistungen und seinen Ernährungszustand gewährleistenden Muskeln außer Aktion treten oder ihre Arbeitsgröße wesentlich reduzieren, um so ungünstiger gestaltet sich für den Knochen die Existenz; dies gilt ebenso für die Tabes wie für alle mit schwerer Schädigung des Muskelsystems einhergehenden Erkrankungen. Man muß also die Knochenatrophie im späteren Verlaufe der Tabes als eine Begleiterscheinung einer chronischen, mit schwerem allgemeinem Siechtum und speziellem Abbau des Knochengewebes (infolge Aufhebung der normalen Motilität) einhergehenden Krankheit auffassen. Unter letzterem Gesichtspunkt fällt aber die neurotische Theorie, die ihre Hauptstütze in dem Nachweis einer auf Nerveneinflüsse zurückzuführenden Schädigung des Knochengewebes sucht, in sich zusammen.

So sehen wir, daß die Annahme einer nervösen Ursache der tabischen Spontanfrakturen nirgends einer Kritik standhält, weder bei der Voraussetzung einer lokalen, noch bei der einer allgemeinen Schädigung des Knochens. Dazu kommt nun noch als weitere klinische Erfahrung die unumstößliche Tatsache, daß die Heilung einer tabischen Fraktur, bei Erfüllung aller für eine Frakturheilung des gesunden Knochens erforderlichen Bedingungen, einen durchaus

normalen Verlauf nimmt. Diese Behauptung dürfte freilich bei Nichtchirurgen noch heute auf keinen ungeteilten Beifall stoßen. Ist doch gerade die Beobachtung einer abnorm starken Callusbildung, unregelmäßiger Vorsprünge und Wucherungen in der Nähe der Bruchstelle als Ausdruck einer abnormen Regeneration des seiner normalen Innervation entbehrenden Knochens gedeutet, andererseits das häufige Ausbleiben einer normalen Konsolidation als nervöse Ausfallserscheinung angesprochen worden. Auf die mangelnde Berechtigung der letzteren Anschauung werde ich weiter unten zurückkommen. Die Tatsache einer häufig ungewöhnlich ausgedehnten Proliferation der Knochenfragmente bei Tabikern läßt sich nicht bestreiten; doch findet sie sich fast ausnahmslos bei ungenügend redressierten und fixierten Frakturen. Die Überproduktion des Callus ist teils als Folge der stärkeren Dislokation anzusehen, teils auf die andauernden mechanischen Reize der analgetischen Bruchstelle zurückzuführen. Eine dritte Möglichkeit ihrer Entstehung will ich an anderer Stelle besprechen.

Die sichere Tatsache, daß ein einmal spontan gebrochener tabischer Knochen, nach modernen chirurgischen Prinzipien behandelt, wieder vollkommen mit normaler Festigkeit in kürzester Zeit zur Heilung gelangt, macht einen Einfluß trophischer und anderer Nerven auf die Entwicklung der abnormen Brüchigkeit in hohem Grade unwahrscheinlich. Es wäre nicht zu verstehen, warum in einem umschriebenen Knochenbezirk, der durch Nerveneinflüsse der Atrophie verfallen und seine Widerstandskraft eingebüßt, sofort nach der Kontinuitätstrennung wieder regenerative Prozesse einsetzen sollen. Weder das Grundleiden noch eventuelle lokale Nervenstörungen erfahren doch, nachdem die Fraktur erfolgt, irgendeine Änderung. Wenn überhaupt trophische Zentren für das Knochensystem in Frage kommen, so werden ja gerade bei der Callusproduktion große Ansprüche an sie gestellt, gerade hier müßten sie mit vermehrter Kraft eingreifen. Und nun sollen eben die Nerveneinflüsse, die nicht mehr imstande sind, die Integrität des Knochens zu wahren, plötzlich, ohne daß die Verhältnisse sich irgendwie verschoben, einer erhöhten Aufgabe gewachsen sein? Auch die Leyden-Goldscheidersche Theorie von der Unterbrechung der zentripetalen Leitung kann uns hierfür keine befriedigende Lösung geben. Es wäre doch ein seltsames Spiel pathologischer Prozesse, wenn dieselbe Ursache, die dem Knochen seine Festigkeit raubt, nach erfolgter Fraktur trotz permanenter Fortwirkung nun dem Knochen eine erhöhte Festigkeit wiedergäbe. Pitres und Vaillard

glauben in ihrer Beobachtung von gleichzeitigem Vorkommen degenerierter und in Regeneration begriffener Fasern in den betreffenden Nerven den Schlüssel für die Deutung der Heilung tabischer Knochenbrüche gefunden zu haben. Doch ist auch so kaum verständlich, warum die regenerativen Prozesse in dem Nerven erst nach der Fraktur ihre Wirkung ausüben und nicht schon vorher für die entarteten Fasern eintreten, um die Kontinuitätstrennung des Knochens zu verhüten. Noch hypothetischer erscheint die Annahme einer vorausgehenden Dystrophie als Ursache der lokalen Brüchigkeit (Bowlby), die sogleich nach der Verletzung normalen Verhältnissen Platz machen sollte.

Die Beobachtung der nicht selten sogar hypertrophischen Callusbildung zeigt uns, daß der Knochen gar nicht seiner ursprünglichen Proliferationskraft verlustig gegangen ist; die letztere braucht nur angeregt zu werden, um mit großer Lebhaftigkeit in die Erscheinung zu treten.

Gegen einen neuropathischen Ursprung tabischer Spontanfrakturen spricht auch das überwiegende Befallensein der langen Röhrenknochen, die am meisten mechanischen Insulten und Gewalteinwirkungen ausgesetzt sind. Unter ihnen ist mit überwiegender Mehrheit die untere Extremität betroffen. Frakturen der kleineren Knochen (Clavicula, Unterkiefer usw.) finden wir fast ausschließlich in den Spätstadien der Tabes, wo allgemeine Konstitutionsverhältnisse der Knochenbrüchigkeit zugrunde liegen. Bei den Extremitätenbrüchen handelt es sich keineswegs immer um quere Kontinuitätstrennungen, wie sie von Kundrat-Gnesda als charakteristisch für Spontanfrakturen bezeichnet werden, sondern nicht selten um unregelmäßige Torsionsbrüche, sodaß hier an eine umschriebene Knochenläsion wohl kaum gedacht werden kann.

Die neurotische Theorie geht, wie wir schon oben erwähnt, von der Annahme rarefizierender Prozesse am Knochen bei Tabes aus, die man zusammen mit ähnlichen, bei Leiden des Gehirns und Rückenmarks beobachteten unter den Begriff neurotischer Atrophie von jeher zusammengefaßt. Diese Form der Atrophie wird als trophische Störung gedeutet und soll sich, im Gegensatz zum jugendlichen Knochen, wo sie als Wachstumshemmung auftritt, am ausgewachsenen Skelett in Brüchigkeit äußern. Der sichere Beweis für derartige Beziehungen zwischen Nerven- und Knochensystem steht bis heute noch aus. Der Versuch, auf experimentellem Wege die Frage zu beantworten, ist von zahlreichen Forschern mit sehr verschiedenen Endergebnissen unternommen worden. Doch gerade

die Resultate aller neueren Untersuchungen sprechen gegen eine direkte nervöse Beeinflussung des Knochensystems und haben damit der neurotischen Theorie die Grundlage entzogen.

Schiff sah nach Durchschneidung der großen Beinnerven an Hunden anfangs konzentrische Atrophie, später zirkumskripte hypertrophische Prozesse an den Knochen der gelähmten Extremität sich entwickeln, die er auf Inaktivität bezw. Lähmung der Gefäßnerven zurückführte. Ollier, der in gleicher Weise experimentierte und nur einmal Hypertrophie beobachten konnte, erklärte diese als traumatische Periostitis. Nasse fand nach künstlicher Paralysierung der unteren Extremitäten von Hunden allgemein Schwund der Knochensubstanz, erhebliche Gewichtsabnahme, Vermehrung des Fettgehaltes, ferner bisweilen beträchtliche Verlängerung der Metatarsi. Zu ähnlichen Ergebnissen gelangten Cassowitz, Dufouet u. a. Rasumowski glaubte sich auf Grund seiner Experimente zu dem Schlusse berechtigt, daß neben der Inaktivität hauptsächlich trophische Einwirkungen es sind, die nach Ischiadicusdurchschneidung beim Entstehen der Knochenatrophie eine Rolle spielen. Samuel beobachtete bei Tauben an einem Flügel nach Nervendurchschneidung große Fragilität der Knochen, während der andere durch Fixation am gelähmten zur Inaktivität gezwungene Flügel normale Festigkeit behielt; er spricht die Brüchigkeit als trophische Ausfallserscheinung an.

Zu ganz entgegengesetzten Resultaten führten Kapsammers experimentelle Studien. Auch er fand bisweilen, doch immer nur an vereinzelten Knochen der künstlich gelähmten Extremität, Wachstumsstörungen, Verdickung oder Verdünnung der Corticalis, zirkumskripte periostitische Auflagerungen, Abnormitäten, die er einerseits auch am gesunden Kontrolltier nachweisen, andererseits unschwer durch mechanische Einwirkungen, wie sie der Ausfall der motorischen und sensiblen Innervation mit sich bringt, erklären konnte. Nach seinen Untersuchungen finden nach Ischiadicusdurchschneidung keine Veränderungen am Knochen statt, welche auf unmittelbar angioneurotischer Grundlage fußen würden.

Sollen wirklich trophische Nerven für die Versorgung des ossalen Gewebes in Frage kommen, so müßte logischerweise ihre Ausschaltung sich vor allem bei Heilungsprozessen verletzter Knochen bemerkbar machen. Die Reparaturvorgänge nach Frakturen gelähmter Glieder sind daher vielfach experimentellen Prüfungen unterzogen worden, um auf diesem Wege vielleicht die Frage einer direkten regulierenden Nerventätigkeit endgültig beantworten zu können. Doch auch hier ist man zu den widerstreitendsten Resultaten gelangt.

So traten Kusmin und in seiner ersten Arbeit Kapsammer für das Vorhandensein nervöser Störungen ein; Hypertrophie und Kalkvermehrung des Callus waren die Folge der Neurektomie. In entgegengesetzter Weise konstatierten italienische Forscher (Bonome und Pacinotti) mangelhafte Callusbildung und Pseudarthrose an den neurotomierten Knochen. Bouglé sah ebenfalls die Konsolidation ausbleiben. In einer späteren

Publikation hat dann Kapsammer seine ursprüngliche Ansicht verworfen und einen Einfluß nervösen Ursprungs von seiten der Ischiadicusdurchschneidung auf die Callusbildung geleugnet.

Da eine stärkere Verschiebung der Fragmente, wie sie bei gelähmten Gliedern fast unausbleiblich, wohl immer als Ursache bald übermäßiger Callusproduktion, bald mangelnder Konsolidierung in den Experimenten angesprochen werden muß, schalteten Muscatello und Damascelli diese wichtige Fehlerquelle dadurch aus, daß sie an der paralysierten oberen Extremität nur eine Durchtrennung der Ulna vornahmen, während der intakte Radius als Schiene eine Dislozierung der Fragmente verhinderte. Bei dieser Versuchsanordnung vermißten sie niemals, gleichgültig, ob die Verletzung gleichzeitig mit oder einige Zeit nach der Nervendurchtrennung stattgefunden, prompte und normale Konsolidation, sodaß sie einen direkten trophischen Nerveneinfluß beim Heilungsprozeß der Frakturen mit Sicherheit ausschließen konnten.

Da nun aber doch einige sichere experimentelle Befunde von Atrophie vorzuliegen scheinen und es andererseits auch klinisch feststeht, daß kürzere oder längere Zeit nach einer Lähmung im Knochen stets atrophierende Prozesse einsetzen, muß sich, wenn wir trophische Störungen ablehnen, eine andere Ätiologie für diese Veränderungen finden lassen. Die einzig in Frage kommende Ursache ist die Inaktivität; der Zug kräftiger Muskeln, der lebendige Gebrauch der Glieder, diese physiologischen Reize des normalen Knochens fehlen dem gelähmten, und daher verliert er seine ursprüngliche Masse und Kraft. Die Autoren, die diese Tatsache ableugnen und nicht Untätigkeit, sondern trophische Störungen für die ossale Atrophie verantwortlich machen, stützen sich auf, meines Erachtens, nicht einwandsfreie Experimente. Die Fixierung eines Gliedes durch Kontentivverbände wird niemals zur völligen Ruhigstellung führen und Muskelkontraktionen verhüten können. Jeder, der sich mit Frakturbehandlung befaßt, weiß, daß dem Anlegen eines cirkulären Gipsverbandes sehr schnell ein Schwund der Muskulatur folgt, und dadurch dem fixierten Glied freierer Spielraum geschaffen wird. So wird es uns nicht wunder nehmen, wenn Rasumowsky, der neben der gelähmten Extremität zur Kontrolle die intakte eingipste, Differenzen in den Knochenbefunden erhielt; die graduellen Unterschiede der Atrophie entsprechen einfach denen in der Ruhigstellung, ohne daß man das Plus an dem paralysierten Gliede besonderen trophischen Einwirkungen zuzuschieben brauchte. Aus demselben Grunde ist der schon oben zitierte Versuch Samuels anfechtbar, der den intakten Flügel einer Taube an dem neurektomierten befestigte und in dem gelähmten Knochen Veränderungen fand, die er an dem ge-

sunden vermißte. Noch weniger als von fixierenden Verbänden kann man von dieser Methode völlige Inaktivierung einer normal innervierten Extremität erwarten. Der von vielen Autoren (Schuchardt, Nonne u. a.) als beweisend für trophische Einflüsse zitierte klassische Versuch Schiffs ist wohl gerade im umgekehrten Sinn zu deuten. Um den Faktor der Inaktivität auszuschließen, resezierte er beim Hunde einseitig den Nervus inframaxillaris, entzog also einen Knochen der Innervierung, der durch seine anatomische Lage trotzdem in Tätigkeit gehalten wurde. Hier traten keine Resorptionsvorgänge auf, es entwickelten sich vielmehr hypertrophische Prozesse die Schiff auf die konsekutive Gefäßlähmung zurückführt. Doch ist es wohl richtiger, hierfür Entzündungsreize, wie sie bei einer so eingreifenden Operation am Hunde, zumal in der vorantiseptischen Zeit, unvermeidlich waren, und traumatische Läsionen der anästhetischen Gewebe anzuschuldigen. Am Kiefer also, wo Inaktivität durch die Gunst der Verhältnisse vermieden wird, bleibt, wie jener einwandsfreie Versuch mit voller Klarheit zeigt, die Knochenatrophie aus; und trophische Ausfallserscheinungen müßte man doch gerade in Resorptionsprozessen zu suchen haben.

Ich habe nun, um die Bedeutung der Inaktivität für die nach Nervenlähmung auftretenden Knochenveränderungen zu studieren, Versuche angestellt, die dahin zielten, einen dem Lähmungszustand annähernd gleichkommenden Grad von Ruhigstellung normal innervierter Gliedabschnitte herzustellen. Ich benutzte zu diesem Zwecke drei halb ausgewachsene Kaninchen, denen ich an einem Unterschenkel unter größter Schonung der Nerven und Gefäße sämtliche Sehnen durchtrennte und möglichst weit exstirpierte. Die Pfoten hingen nach dem operativen Eingriff vollkommen schlaff herab und konnten während der ganzen Beobachtungszeit aktiv nicht bewegt werden. Dies erschien mir als die einzige, fast völlige Inaktivität gewährleistende Methode. Immerhin war auch so noch die Möglichkeit gewisser Bewegungen der Zehen und Metatarsi durch die erhaltenen Fußmuskeln gegeben. Zum Vergleich resezierte ich an drei Tieren einseitig größere Stücke des Nervus ischiadicus und cruralis. Die Tiere wurden nach 2—4 Monaten getötet. Zur Untersuchung gelangten die Metatarsalknochen, weil an diesen, wie Nasse nachwies, die hauptsächlichsten Veränderungen zu finden waren. Alle Knochen wurden gemessen, einzelne nach Entfernung aller Weichteile getrocknet und gewogen, der Rest für mikroskopische Untersuchungen konserviert.

Die Ergebnisse sind kurz folgende:

Ich habe niemals, an den gelähmten wie den tenotomierten Gliedern, irgendwelche Wachstumsstörungen im Sinne eine Verlängerung oder Verkürzung konstatieren können. Der Umfang der Metatarsi entsprach stets dem der gesunden Seite. Nur an den gelähmten Gliedern fanden wir bisweilen kleine lokale Verdickungen der Corticalis, immer gesellschaftet mit geschwüriger Veränderung der Haut; periostitische Auflagerungen, die sich durch entzündliche Reize und mechanische Insulte der analgetischen Gewebe unschwer erklären lassen.

Mikroskopisch ließen sich nirgends als rarefizierende Prozesse anzusprechende Veränderungen nachweisen; die Haversschen Kanäle zeigen normale Weite, Howshipsche Lakunen finden sich weder subperiostal noch am Rande der nicht vergrößerten Markhöhle. An einzelnen von gelähmten Knochen stammenden Präparaten sieht man stellenweise periostal neugebildetes Knochengewebe von spongiösem Aussehen.

Der einzig abnorme Befund, den ich an den Knochen der gelähmten wie tenotomierten Glieder niemals vermißte, war eine deutliche Gewichtsabnahme gegenüber der nichtoperierten Seite; sie war mehr ausgesprochen an den paralysierten Extremitäten, als dort, wo die Sehnen durchtrennt waren. Eine der Gewichtsabnahme entsprechende vermehrte Brüchigkeit der Knochen war nicht vorhanden. Da weder Abnahme der Längen- und Umfangsmaße noch mikroskopisch nachweisbare Veränderungen der ossalen Struktur für den Gewichtsverlust verantwortlich gemacht werden können, ist dies lediglich einem Schwund der anorganischen Substanzen zur Last zu legen. Die einzig sichere Knochenveränderung, die wir nach Durchschneidung des Nervus ischiadicus und cruralis an den Metatarsi beobachten konnten, findet sich in fast völlig übereinstimmender Weise auch dort, wo durch totale Sehnendurchtrennung am Unterschenkel für eine möglichst vollkommene Ruhigstellung der Pfoten gesorgt wurde. Wir sind demnach berechtigt, in beiden Fällen die gleiche Ursache, nämlich Inaktivität als Ursache für die resorptiven Prozesse des Knochens anzunehmen.

Ebensowenig wie die experimentellen Ergebnisse für eine direkt nervöse Beeinflussung des Knochensystems sprechen, können klinische Beobachtungen, die in diesem Sinne gedeutet wurden, als ein sicherer Beweis hierfür herangezogen werden. Weder die Untersuchungen von Debove, Broca und Mago, die die gelähmten Knochen bei Hemiplegikern porotisch und osteomalacisch fanden, noch die Beobachtungen von Knochenbrüchigkeit und Wachstums-

hemmung an peripher gelähmten Gliedern (Remak) können überzeugend wirken. Alter bezw. Inaktivität, zu der die erkrankte Extremität verdammt, sind als Hauptmomente in der Ätiologie dieser Störungen anzusehen.

Ich möchte hier kurz eine Beobachtung unserer Klinik anführen, die mir von Bedeutung für die Beziehungen zwischen Nervensystem und Knochenapparat zu sein scheint. Sie beweist erstens, daß ein Bruch eines gelähmten Knochens bezüglich Dauer und Callusbildung in normaler Weise zur Heilung gelangt; sie zeigt ferner, daß auch Knochen, deren Muskeln normal innerviert, infolge mangelnden Gebrauches im Wachstum zurückbleiben.

Es handelt sich um einen 22jährigen Landmann, der als 10jähriger Knabe unter eine Scheunenwand geriet und neben vielen anderen Verletzungen eine Quetschung der rechten Schulter mit Gefäß- und Plexusverletzung erlitt. Die Hand war kalt und blau, völlig gefühllos und unbeweglich; ebenso konnte der Arm aktiv nicht bewegt werden. Eine am Collum chirurgicum gelegene Fraktur heilte schnell unter starkem Callus. Wegen Gangrän der Hand und Phlegmone des Unterarms wurde 6 Wochen später die Exartikulation im Ellenbogen vorgenommen. Nach drei Monaten gelangte der Kranke mit völlig gelähmtem Arm zur Entlassung. Die Lähmung soll seitdem unverändert fortbestanden haben. Der Arm blieb im Wachstum zurück, es bildete sich allmählich eine Schiefheit des Körpers aus. Im November v. J. wurde der Pat., der sonst niemals krank gewesen, der Klinik zugeführt, da er etwa 14 Tage vorher nach Fall auf seinen Armstumpf einen schmerzhaften Bruch in der Mitte des r. Oberarms erlitten. Die Fraktur war nach weiteren 14 Tagen, also im ganzen nach 4 Wochen, mit normalem Callus völlig konsolidiert. Der Kranke ist ein hochaufgeschossener junger Mann. An Stelle des rechten Armes findet sich ein 27 cm langer, nach unten spitz ausgezogener Stumpf, der einen Umfang von 18 cm aufweist. Der Knochen ist sehr dünn und, wie das Röntgenbild zeigt, stark atrophisch. Quere Bruchlinie, ohne Dislokation der Fragmente. Die Muskulatur ist fast völlig geschwunden; die normale Schulterwölbung fehlt. Haut nicht anästhetisch. Aktive Muskelspannungen sind nicht auslösbar. Durch Mitwirken des Schultergürtels kann der Arm ein wenig gehoben, durch Kontraktion des atrophischen M. pectoralis major ein wenig an den Körper adduziert werden; im allgemeinen hängt er völlig schlaff herab. Bemerkenswert ist nun das Verhalten des Thorax. Trotzdem sämtliche Brustmuskeln innerviert sind, ist die rechte Thoraxhälfte bedeutend im Wachstum zurückgeblieben; ihr Umfang mißt 10 cm weniger als der der linken Seite. Die Wirbelsäule bildet einen nach rechts konkaven Bogen; die ganze rechte Seite ist zusammengesunken.

Dieser Fall lehrt uns vieles. Er zeigt, daß Knochenbrüche an einem gelähmten Gliede in normaler Weise heilen, gleichgültig, ob die Lähmung Tage und Wochen oder ob sie Jahre bereits besteht Er bestätigt ferner die bekannte Tatsache, daß die gelähmte Extre-

mität eines jugendlichen Individuums im Wachstum zurückbleibt. Diese Beobachtung scheint von vornherein denen Recht geben zu wollen, die den Ausfall trophischer Einflüsse beim fertigen Knochen in Atrophie, beim wachsenden in einer Hemmung des Wachstums sehen. Gegen diese Deutung spricht jedoch mit großer Klarheit das gleichzeitige Zurückbleiben der angrenzenden Brustkorbseite; hier besteht keine Lähmung, die zur Erklärung der mangelnden Entwickelung dienen könnte. Nur die verminderte Inanspruchnahme infolge Ausfalls des rechten Arms, allein die Inaktivität ist es, die der normalen Entfaltung der Thoraxseite im Wege gestanden.

Warum soll, wenn Untätigkeit allein das Wachstum des Knochens zu hemmen vermag, noch ein besonderer nervöser Einfluß im Spiele sein? Ich glaube, daß diese klinische Beobachtung mehr besagt als alle experimentellen Ergebnisse, daß nämlich der normalen Funktion eines Körperteils die entscheidende Rolle für seine Wachstumsentfaltung zukommt. Neuerdings hat Sudeck wieder die nervöse Abhängigkeit des Knochensystems betont und die Aufmerksamkeit auf ein Krankheitsbild gelenkt, das er nach Entzündung und Verletzung neben akuter Muskelatrophie und trophischen Hautstörungen beobachtete und als akute trophoneurotische Knochenatrophie bezeichnet. Die radiographischen Befunde Sudecks (herdweise Verwaschung der Knochenschatten) wurden anatomisch durch Exner bestätigt, ohne daß bisher ein Beweis für die Richtigkeit ihre ätiologischen Deutung erbracht worden ist. Angesichts des negativen Ausfalls aller experimentellen Untersuchungen und in Anbetracht der vielen Möglichkeiten, die bei Traumen und Entzündungen für die Entstehung rarefizierender Prozesse in Frage kommen, dürfte auch dieser nervösen Knochenerkrankung gegenüber eine Skepsis wohl am Platze sein.

So drängen alle bisherigen Erwägungen zu dem Schluß, daß für das Zustandekommen spontaner Kontinuitätstrennungen der Knochen von tabischen Individuen noch andere und zwar außerhalb des Knochengewebes zu suchende Momente eine ätiologische Rolle spielen müssen. Die Grundkrankheit gibt uns die Richtung, in welcher wir die ätiologischen Faktoren zu suchen haben. Die klinische Beobachtung und die anatomische Erfahrung haben uns gelehrt, daß tabische Spontanfrakturen in einem Stadium der Erkrankung auftreten können, wo die Kardinalsymtome noch nicht nachweisbar sind, und auch der gebrochene Knochen weder im Röntgenbild noch bei genauer anatomischer Untersuchung irgendwelche auffälligen Veränderungen zeigt. Unsere Aufmerksamkeit

wird nur durch die geringe Schmerzempfindlichkeit auf die Vermutung einer Tabes gerichtet. In der Anamnese fehlt jede auf ein schwereres Trauma hindeutende Angabe. Vielleicht ist die Fraktur beim Stiefelanziehen zustande gekommen. Der Patient zeigt keine Spur von Ataxie; das einzige, was wir konstatieren können, ist eine gewisse, aber nicht bedeutende Schlaffheit der Muskulatur der Beine und die Analgesie der Frakturstelle. Wie kann nun in einem solchen Fall die Spontanfraktur sich ereignen?

Die Beantwortung dieser Frage wird erleichtert, wenn wir uns die Veränderungen an und im Organismus vergegenwärtigen, die im Anfangsstadium der Tabes bestehen. Sehr auffallend ist, wie Erb angibt, schon in den Anfängen der Tabes, selbst bei sehr kräftig entwickelter Muskulatur und großer Kraft, die Leichtbeweglichkeit der Glieder. Passive Bewegungen können mit der größten Leichtigkeit und in ungewöhnlichem Umfange ausgeführt werden, weil der Tonus der Muskeln deutlich abgenommen hat. Jene Herabsetzung des physiologischen Muskeltonus ist unter dem Namen der Hypotonie bekannt. Ihr charakteristisches Merkmal ist die Verminderung bezw. der gänzliche Wegfall von Hemmungen für gewisse aktive und passive Bewegungen infolge abnormer Schlaffheit der Muskeln. Diese Hypotonie gilt als eines der konstantesten Frühsymptome der Tabes und kann selbst bei kräftigst entwickelter und äußerlich straff erscheinender Muskulatur bestehen. Frenkel rechnet sie deshalb zu den pathognostischen Initialsymptomen der Tabes; sie findet sich in fast allen Muskelgruppen, auch der Wirbelsäulen- und Rumpfmuskulatur. Hierzu kommen dann Störungen des Muskelsinnes, die ebenfalls der eigentlichen Ataxie vorausgehen können und die Empfindung für Maß und Richtung der von den Gliedern ausgeführten Bewegungen betreffen. Hierzu gehört schließlich die Aufhebung der Knochensensibilität, alles Veränderungen, die bereits in den ersten Anfängen der Krankheit beobachtet werden und eine wichtige Rolle in der Ätiologie der frühzeitigen Kontinuitätstrennung des tabischen Knochens spielen.

Die Herabsetzung des normalen Muskeltonus kann nicht belanglos für das Knochensystem sein. Vergegenwärtigen wir uns die Topographie eines langen Röhrenknochens, so sehen wir ihn allseitig von mehr oder weniger massigen Muskeln umgeben, die einerseits von ihm entspringen oder an ihm inserieren, andererseits ihn in seiner Stellung zu den Nachbarorganen erhalten und seine Stabilität durch ihre in fortwährender Spannung begriffene Masse

erhöhen. Sie leisten dem Knochen aber noch weitere Dienste; sie schützen ihn kraft ihren lebhaften Kontraktilität vor den Gefahren mechanischer Insulte und traumatischer Einflüsse. Im Augenblick der Einwirkung eines äußeren Traumas auf den Knochen kontrahieren sie sich und bilden einen festen Mantel um ihn. Dieser Vorgang vollzieht sich mit großer Geschwindigkeit, rein reflektorisch. Der Schmerz bezw. abnorme Reiz des Knochens ist es, der die Muskelkontraktion auslöst. Dieser an sich zweckmäßig erscheinende Reflexvorgang kann nun aber auch dem Knochen verhängnisvoll werden, nämlich dann, wenn die Richtung und Schwere des Traumas so gestaltet sind, daß die kontrahierte Muskulatur dagegen nichts auszurichten vermag; sie kann dann nach der Fraktur noch fortwirken, und an der beträchtlichen Dislokation der Fragmente erkennen wir, welche bedeutende Kraftentfaltung die kontrahierte Muskulatur des gesunden Individuums im Akte des Traumas zu leisten vermag.

Ihr Einfluß muß naturgemäß bei allen denjenigen Frakturen ganz besonders in die Wagschale fallen, wo traumatische Insulte den Knochen nicht unmittelbar treffen, also bei allen durch indirekte Gewalt zustande kommenden Brüchen. Zu ihrer Entstehung bedarf es ganz bedeutender Gewalteinwirkungen; es sei nur daran erinnert, wie außerordentlich schwer die Erzeugung einer Diaphysenfraktur am Oberschenkel oder Unterschenkel der Leiche eines erwachsenen Mannes ist und wie scheinbar leicht durch Ausgleiten oder Fall über eine Treppenstufe im alltäglichen Leben diese Fraktur sich ereignet. Körpergewicht und Muskelwirkung kombinieren sich, um vereint mit dem an sich geringen Trauma eine so schwere Verletzung hervorrufen zu können. Daß auch Muskelkontraktion allein den gesunden Knochen zum Zerbrechen bringen kann, ist eine bekannte Tatsache; der indirekte Patellar- und Olekranonbruch sind das typischste Beispiel hierfür. Gurlt und v. Bruns haben eine Reihe interessanter Beobachtungen von auf gleiche Art entstandenen Frakturen der langen Röhrenknochen mitgeteilt.

Der im Augenblick der Frakturbildung entstehende heftige Schmerz wird stets den betroffenen Menschen von jenem Momente an mehr oder weniger arbeitsunfähig machen und ihm das erlittene Trauma nach Maß und Größe zum Bewußtsein bringen. Das Schmerzgefühl, das am Periost ja bekanntlich eine besondere Intensität besitzt, ist es auch, das den sonst gesunden Menschen vom weiteren Gebrauch seines verletzten Gliedes bewahren wird. Denn nach der Größe des Schmerzes beurteilt der gewöhnliche Mensch

den Umfang seines Leidens. So verhütet die Natur vermittelst des Schmerzes häufig genug, wie bei entzündlichen Prozessen, auch bei Verletzungen des Knochens die Vergrößerung des einmal entstandenen Übels. Seit der ausgedehnten Verwendung der Röntgenstrahlen in der Diagnostik der Knochenverletzungen kommen uns eine große Anzahl von Fissuren und Infraktionen der Knochen zu Gesicht, die wir früher wohl in überwiegender Mehrzahl ihrer mangelnden charakteristischen Symptome wegen als schwere Kontusionen aufzufassen pflegten. Der Schmerz zwingt auch in diesen Fällen den Patienten zur Schonung seines lädierten Knochens und bewahrt ihn so vor einer vollständigen Kontinuitätstrennung.

Vergleichen wir nun mit diesem Verhalten die Lage des tabischen Individuums, so werden wir ohne weiteres die tiefgreifenden Unterschiede erkennen, die beide Körper aufweisen. Während der gesunde Mensch im Augenblick der Fraktur einen heftigen, ihm oft die Besinnung raubenden Schmerz verspürt, ist der Tabiker selbst dann, wenn ihm das gebrochene Glied, z. B. beim Oberschenkelbruch, die gewohnte Bewegung unmöglich macht, sich über seinen plötzlich veränderten Zustand häufig nicht im klaren. Sein Gehör hat ihn wohl auf ein knackendes Geräusch aufmerksam gemacht, sein Auge sieht die abnorme Verbiegung des Gliedes, der erlittene Fall oder die Unfähigkeit, das Glied zu gebrauchen, zwingen ihn zur Annahme eines Bruches; aber sein Gefühl, auf das er in gesunden Jahren zu bauen gewohnt war, von dessen Störung er keine Kenntnis hatte, läßt ihn jetzt völlig im Stich. Darum ist ihm auch der Gedanke eines echten Bruches etwas unbegreifliches, und dies um so mehr, als er sich im Augenblicke jenes Ereignisses keiner bestimmten Ursache so schwerer Läsion bewußt ist. Wenn wir uns mit solch negativer Anamnese eines Tabikers begnügen und sie der eines verletzten normalen Menschen gleichwertig gegenüberstellen, so wird uns allerdings die tabische Spontanfraktur ein Rätsel bleiben. Die voranstehenden Betrachtungen können uns aber vor solch einem Irrtum bewahren. Was uns ein Tabiker von traumatischen Insulten erzählt, wird nur in seltenen Fällen den tatsächlichen Ereignissen entsprechen; nicht daß derselbe absichtlich das eine oder andere Trauma verheimlicht. er ist sich vielmehr der Verletzung bezw. ihrer Größe nie recht bewußt geworden. Dank seiner Analgesie ist er gar nicht mehr imstande, einen mechanischen Insult richtig zu bemessen, auch ist ihm das Bewußtsein für die jeweilige Belastung seiner Glieder verloren gegangen. Ob er im Augenblick seinen Oberschenkel bis

auf die äußerste Elastizitätsgrenze belastet und anstrengt, dafür mangelt ihm das normale Knochengefühl. Ein klassisches Beispiel hierfür liefert unser Fall 3. Die 40jährige Frau O. gab bei der Aufnahme in die Klinik an, ihr rechter Oberschenkel sei ohne rechte Ursache gebrochen; sie habe einen Tisch aufheben wollen, und dabei sei das Unglück geschehen. Daß dieser Tisch mit eisernen Füßen und einer schweren Platte versehen, daß sie ihr ganzes Körpergewicht — die Frau war sehr korpulent — dabei auf das rechte Bein verlegt, diese genaueren Aufschlüsse gab sie nur erst auf eingehendes Befragen. Ihr selbst war, zumal auch der Bruch völlig schmerzlos sich ereignete, eine größere Anstrengung nicht zum Bewußtsein gekommen.

Das verminderte bezw. aufgehobene Gefühlsvermögen des Knochens ist der eine Faktor, der bei der tabischen Fraktur zu berücksichtigen ist. Daher kann es uns nicht wundernehmen, wenn ein Tabiker auf seinem gebrochenen Bein, soweit die statischen und mechanischen Verhältnisse es ermöglichen, noch herumzugehen vermag, ohne sich eines Bruches bewußt zu sein. Erst mit dem Eintritt einer stärkeren Dislokation der Fragmente oder einer interkurrenten Schwellung und Entzündung wird ihm die Schwere seiner so gering veranschlagten Verletzung klar. So war es z. B. in unserem Fall 4, wo der Kranke noch tagelang auf seinem Tibiabruch herumgegangen war, ohne dadurch wesentlich behindert gewesen zu sein. Auch dieser Patient war sich keines größeren traumatischen Insultes bewußt; daß er bei jenem leichten Umknicken auf der Treppe gleichzeitig einen zentnerschweren Sack getragen, betrachtete er anscheinend als belanglos; die Analgesie ließ ihn das Trauma unterschätzen. In wieviel anderen Fällen tabischer Spontanfrakturen mag der eigentlichen Kontinuitätstrennung eine Fissur oder Infraktion wenige Tage vorher voraufgegangen sein, ohne daß die betreffenden Patienten davon eine Ahnung hatten. Eine heftige Bewegung, eine heftige Drehung des Beines, z. B. beim Stiefelausziehen, genügt dann, um die Fissur zu einer kompletten Fraktur zu machen. So gab uns Patient Dr. (Fall 2) erst nachträglich auf eingehendes Befragen an, daß er wenige Tage vor der Fraktur einen heftigen Stoß mit einer Deichsel gegen den linken Oberschenkel erlitten habe, so daß er hingefallen sei. Da er keinerlei Schmerzen verspürte, setzte er die Arbeit fort. Bald darauf legte er sich wegen „rheumatischer" Schmerzen zu Bett, und als er wenige Tage danach zum ersten Male aufstand und beim Anziehen der Hosen sein ganzes Gewicht auf das linke Bein ver-

legte, trat unter Krachen und Schmerzen der Bruch ein. Da die Schmerzen nach der Krankengeschichte wohl als lancinierende aufzufassen sind und nichts mit einer Empfindlichkeit des Knochens zu tun haben, ist für diesen Fall die Annahme einer der Fraktur vorausgegangenen und diese vorbereitenden Knochenverletzung vielleicht gerechtfertigt.

Wir dürfen wohl für eine Reihe tabischer Spontanbrüche eine innerhalb eines kurzen Zeitraumes sich abspielende successive Schädigung des Knochens annehmen, in deren Gefolge es dann zu einer kompleten Kontinuitätstrennung kommt.

Für die überwiegende Mehrzahl der tabischen Frakturen wird aber wohl die einmalige Gewalt die Regel bilden, so besonders bei denjenigen Kranken, die bereits längere Zeit in klinischer Beobachtung sich befanden und bei denen nachweislich ein schwereres Trauma nicht mitgewirkt haben kann. Dies sind vornehmlich Kranke aus dem späten Stadium der Tabes, die schon lange siech und bettlägerig, deren Skelett bereits der marantischen Atrophie verfallen. Doch auch für die meisten der in der Frühperiode auftretenden Frakturen muß die einmalige Schädigung als die Regel gelten. Hier kann die Analgesie nicht allein die Ursache der Kontinuitätstrennung bilden, wie sie auch bei den obengenannten Fällen nicht als ausschließliches ätiologisches Moment betrachtet werden darf. Es ist schon bei dem tabischen Initialstadium und mehr noch in der ataktischen Periode die mehr oder minder gestörte Koordination der Muskelfunktion zu berücksichtigen. Daß ein seiner Schmerzempfindung beraubter Knochen keinen reflektorischen Reiz mehr auf die Muskeln ausüben und diese daher auch nicht im gegebenen Moment in unterstützende Aktion treten werden, liegt auf der Hand. Der Knochen findet also an den Muskeln keinen wesentlichen Halt. Ist nun aber auch die normale Funktion der Muskeln, ihr Koordinationsvermögen gestört, so kann eine im Augenblick stärkerer Beanspruchung des Knochens einsetzende, dem mechanischen Insult gleichgerichtete Muskelkontraktion die äußere Gewaltwirkung noch erheblich steigern und zur Fraktur führen. Derartigen unkoordinierten, durch physiologische Hemmung der antagonistischen Muskelgruppen nicht regulierten und durch eine ungewöhnliche Geschwindigkeit ihres Ablaufs charakterisierten Muskelkontraktionen begegnen wir vor allen Dingen im ataktischen Stadium der Tabes, also in jener Krankheitsperiode, in der die meisten Spontanfrakturen vorkommen; und es ist fast zu verwundern, daß in dieser Krankheitsperiode nicht häufiger Kontinuitäts-

trennungen auftreten, wenn man sieht, mit welcher Wucht gelegentlich der ataktische Tabiker seine Füße auf den Boden setzt, wie er im Anfall leichten Schwindelgefühls hastige Bewegungen mit seinen Extremitäten ausführt und dergleichen mehr. Gerade die relative Seltenheit der tabischen Frakturen überhaupt, ihre Bevorzugung der langen Röhrenknochen und besonders der unteren Extremitäten, also jener Skeletteile, die den stärksten Belastungen und den häufigsten mechanischen Insulten ausgesetzt sind, das Auftreten der Frakturen zu einer Zeit, wo das Knochensystem noch keine atrophischen Veränderungen zeigt, sollte den Gedanken an einen trophoneurotischen Knochenprozeß nicht aufkommen lassen. Würde der Knochen des ataktischen, aber sonst noch kräftig gebauten und sich viel bewegenden Tabikers wirklich an lokalen oder verbreiteten ossalen Störungen leiden, so müßte er in viel höherem Maße der spontanen Kontinuitätstrennung ausgesetzt sein.

Mögen wir nun die Spontanfrakturen im frühesten präataktischen, mögen wir die im ataktischen Stadium auftretenden, bei denen fehlende oder ganz geringe Veränderungen des Skeletts die verminderte Widerstandskraft des Knochens nicht zu erklären vermögen, vor Augen haben, der Ausfall normaler Muskelfunktion bei mehr oder weniger aufgehobenem Knochengefühl scheint uns das wichtigste ätiologische Moment der echten tabischen Kontinuitätstrennung zu sein.

Die Bedeutung der Muskulatur als Stütze des Knochens scheint uns bisher von klinischer Seite viel zu wenig bewertet worden zu sein. Man hat sich wohl daran gewöhnt, den Knochen als einen Stützpunkt der Muskeln anzusehen; die umgekehrte Auffassung aber der Muskulatur als eines die Festigkeit und Tragfähigkeit des Knochens wesentlich steigernden Organs findet nur ausnahmsweise ihre gebührende Würdigung. Eine genaue Abschätzung der die Knochenstärke erhöhenden Muskelkraft existiert nach unserer Kenntnis der einschlägigen Literatur bis auf den heutigen Tag nicht. Wir kennen wohl das Leistungsmaß der verschiedensten Muskeln und die Belastungsgröße der einzelnen Knochen, aber nicht die Summe beider Kraftmomente in ihrer Wirkung aufeinander.

In Messerers klassischen Experimenten über die Elastizität und Festigkeit der menschlichen Knochen findet der Einfluß, den die Muskulatur auf die Widerstandskraft des Knochens ausübt, keine Beachtung.

M. schreibt nur am Schlusse seiner Arbeit: „Da endlich die Festigkeit der Weichteile nach dem Tode eine andere ist als jene der lebenden

Gewebe, so würde das Mitprüfen derselben, falls es überhaupt von Einfluß auf das Resultat ist, nur Fehler bringen und Verwirrung schaffen. Bei Prüfung mit ruhender Belastung, wie es in den Versuchen geschah, ist aber ein Einfluß auf die Tragfähigkeit gerade für die in praktischer Hinsicht wichtigsten Beanspruchungen auf Biegung, Strebfestigkeit, Druck und Torsion kaum anzunehmen. Denn die Weichteile setzen einem Druck fast gar keinen Widerstand entgegen, und so wird, um ein drastisches Beispiel anzuführen, ein fester Stab, der gebogen werden soll, nicht mehr tragen, wenn wir ihn mit einem Leinwandstückchen umgeben, als ohne dasselbe."

Wir würden uns diesen Schlußbetrachtungen ohne weiteres anschließen, wenn der feste Mantel, den die kräftige Muskelmasse um den Knochen, speziell die langen Röhrenknochen bildet, die gleiche Rolle spielte, wie die um einen Stab gelegten Leinwandstücke. Ein solcher Vergleich ist nicht haltbar. Wir haben in jener Richtung einige mechanische Versuche angestellt, die den wirklichen Verhältnissen möglichst Rechnung tragen sollten.

Wir bedienten uns eigens präparierter, an der Drehbank gezogener Holzstäbe von 70 cm Länge und 1 cm Durchmesser, die wir zwischen zwei festen Stützpunkten fixierten und nun mit allmählich steigenden Gewichten entweder direkt belasteten oder aus einer gewissen Fallhöhe treffen ließen. Wurden um diese Holzstäbe einige Lagen Watte lose herumgewickelt, so pflegte sich die zum Bruch des Stabes erforderliche Gewichtsgröße um nichts oder nur unwesentlich von der des nicht umwickelten zu unterscheiden, wie ja auch die Belastungsgröße der nackten Stäbe trotz sorgfältiger Auswahl des Materials in gewissen Grenzen schwankte. Ahmt man die natürlichen Verhältnisse besser nach und legt die Watte nicht lose, sondern in festen Touren um die Stäbe, so treten bereits geringe Unterschiede in der Belastungsgrenze auf, die aber wesentlich größer werden und sehr deutlich hervortreten, sobald die Holzstäbe mit dicken Gummibinden in mehreren straff aneinander liegenden Schichten umwickelt werden.

Sind diese Versuche selbstverständlich nur sehr grobe, können sie auf Exaktheit keinen Anspruch erheben, so beweisen sie doch gerade in ihrer Einfachheit, welch wichtige Rolle eine feste elastische Umhüllung für die Widerstandskraft eines Stabes gegen Belastung spielt und, wenn wir die Verhältnisse auf den tierischen Organismus übertragen, welch hohe Bedeutung der Muskulatur für die Festigkeit des von ihr umschlossenen Knochens zukommt. Jede Abschwächung des Muskeltonus muß die Widerstandskraft des Knochens herabsetzen.

Trotz aller Anfechtungen scheint uns die von Richard von Volkmann zuerst vertretene mechanische Theorie für die Erklärung der Kontinuitätstrennungen am tabischen Knochen auch heute noch zu Recht zu bestehen.

Herabsetzung des Muskeltonus, Aufhebung des Muskelsinns und der Knochensensibilität und die hierin begründete Unfähigkeit der Kranken, die Anspannung der Muskulatur, die Belastung der Knochen und die Größe eines Traumas richtig zu bewerten, bilden die Hauptfaktoren in der Ätiologie der sogenannten tabischen Spontanfrakturen.

Wenden wir uns jetzt der klinischen Betrachtung und einer kritischen Durchsicht unseres Beobachtungsmaterials zu. Ich lasse hier zuerst unsere Krankengeschichten im Auszuge folgen.

Krankengeschichten.

Fall 1. A., Ludwig, 47 J., Obsthändler aus Witzenhausen. Aufgen. 29. X. 1904. Gest. 3. XII. 1904.

Pat. wollte sich heute abend lange Schaftstiefel ausziehen, während er auf einem niedrigen Schemel saß; er legte sein linkes Bein über das rechte und zog am Stiefel; dabei rutschte er aus und hörte gleichzeitig ein Krachen in seinem linken Oberschenkel. Die Schmerzen waren nicht nennenswert.

Seit $1^3/_4$ Jahren klagt A. über Schwäche und Kribbeln in den Beinen.

Status: Älterer Mann in mäßigem Ernährungszustand. Blasse Gesichtsfarbe. Pupillen eng, gleich groß, nicht verzogen, reagieren auf Lichteinfall. Patellarreflex erloschen. Hypästhesie und verlangsamte Schmerzleitung an den Beinen. Parästhesie beider Fußsohlen. Ataxie.

Der l. Oberschenkel wird leicht gebeugt gehalten, er ist verkürzt und nach vorne konvex gebogen. Abnorme Beweglichkeit und Krepitation unter der Mitte. Schwellung fehlt so gut wie ganz. Auffallend ist die absolute Schmerzlosigkeit. Mäßiger Knieerguß. Retentio urinae. Harn trübe, enthält Eiterkörperchen und Bacterium coli in Reinkultur. Behandlung: Extensionsverband.

9. XI. Stärkere Schwellung des Oberschenkels. Urinverhaltung. Temperatursteigerung bis 39°.

16. XI. Starke Schwellung des l. Oberschenkels; völlig schmerzlos. Unterschenkel und Fuß nicht ödematös. Temp. 39°. An der Hinterseite des Oberschenkels ein kleiner Decubitus. Abnahme des Streckverbandes.

19. XI. Die Schwellung hat noch zugenommen, fluktuiert, starkes Durstgefühl. Mit Trokar werden 300 ccm fade riechenden Blutes entleert. Die Punktionsflüssigkeit ergibt ebenso wie der mit Katheter steril aufgefangene Urin Reinkultur von Bact. coli.

21. XI. Temp. geht herunter, doch ist der Oberschenkel wieder prall geschwollen.

24. XI. Da das Fieber ansteigt, wird heute im Ätherrausch breit incidiert. Freilegung eines von brüchiger Muskulatur umgebenen enormen Blutergusses; neben reichlichen Blutgerinnseln finden sich mehr eitrig aus-

sehende Massen. Die Knochenfragmente liegen von der Flüssigkeit umspült völlig frei und isoliert in der großen Höhle, sie sind sehr spitz und zeigen die Form eines Torsionsbruches; keine Callusbildung. Die Höhle reicht nach oben bis zum Poupartschen Band, nach unten bis zum Kniegelenk hin.

Unter diesen Verhältnissen wird mit Zustimmung des Kranken ohne Fortsetzung der Narkose völlig schmerzlos die hohe Oberschenkelamputation ausgeführt. Die Vena cruralis zeigt sich total thrombosiert, die Arterie sklerotisch verändert.

Eine Verletzung der großen Gefäße durch die spitzen Knochenfragmente läßt sich nicht mit Sicherheit feststellen.

Nachbehandlung: Exzitantien, permanentes Bad.

3. XII. Nach neuem Fieberanstieg Exitus. Die Autopsie ergibt schwere eitrige Pyelonephritis beiderseits.

Die Röntgenuntersuchung ergibt Torsionsbruch der Oberschenkeldiaphyse. Corticalis breit, gibt intensiven Schatten.

An dem Präparat des amputierten Oberschenkels lassen die Röntgenstrahlen sehr scharf die Bälkchenzeichnung des Knochens erkennen, die sich in nichts von dem am normalen Knochen unterscheidet.

Fall 2. D., Leo, 35 J., Arbeiter, Kiel. Aufgen. 4. VII. 1904. Entl. 2. II. 1905.

Anamnese: Als junger Mann gesund. Er ist Vater eines Kindes, das vor seiner Militärzeit 89/91 geboren; nach Beendigung derselben hat er sich mit der Mutter dieses Kindes verheiratet, die nun 9 mal abortierte; ein lebendes Kind hat sie nicht mehr zur Welt gebracht. Seit den letzten Wochen leidet D. an Schmerzen im l. Bein, doch verrichtete er trotzdem seine Arbeit. Am 25. XI. erhielt er einen Stoß mit einer Deichsel gegen den linken Oberschenkel; er fiel darauf hin, setzte jedoch, da er keinerlei Schmerzen verspürte, die Arbeit fort. Bald zwangen ihn jedoch die rheumatischen Beschwerden dazu, sein Bett aufzusuchen; er stand nur morgens zum Waschen auf. Als D. heute früh sein Lager verließ und sich beim Anziehen der Hose allein auf das linke Bein stützte, spürte er plötzlich unter lautem Knacken Schmerzen im Oberschenkel. Pat. ließ sich sofort in einen Stuhl nieder. Aufnahme in die Klinik noch selbigen Tages.

Status: Untersetzter, kräftig gebauter Mann. R. Pupille enger als die linke, beide reagieren träge auf Lichteinfall. Patellarreflexe beiderseits lebhaft. Ataxie besteht weder an den Armen noch Beinen. In der unteren Thoraxpartie eine handbreite hypästhetische und hypalgetische Zone. Sensibilität der unteren Extremitäten intakt; nur an den Füßen verlangsamte Schmerzleitung.

Das linke Bein wird auswärts rotiert gehalten. Nennenswerte Schwellung besteht nicht. Unter dem Trochanter fühlt man an der Außenseite eine knöcherne Vorwölbung, die sehr druckempfindlich. Subtrochanter deutliches Krepitieren fühlbar. Verkürzung nicht nachweisbar. Abduktionsschiene.

12. XII. Ärztlich nicht beobachteter Krampfanfall.

2. I. Fraktur völlig fest; sehr starke Verdickung an der Bruchstelle fühlbar.

16. I. In der letzten Zeit wiederholt krampfartiges Erbrechen unabhängig von der Nahrungsaufnahme, und kolikartige Leibschmerzen.

21. I. Starke rheumat. Schmerzen im r. Oberschenkel analog denen, die D. im l. Bein vor der Fraktur verspürte.

2. II. Bei völligem Wohlbefinden und guter Gehfähigkeit nach Hause entlassen. Man kann jetzt eine deutliche Atonie der Muskulatur auch am verletzten Bein konstatieren.

Röntgenbild. Leicht schräg von innen oben nach außen unten verlaufender subtrochanterer Bruch mit Verletzung des Trochanter minor. Die Corticalis gibt breiten intensiven Schatten. In der Umgebung der Bruchlinie ist keine Verwachsung oder Aufhellung der Struktur zu erkennen. Schenkelkopf, -hals und Trochanter zeigen keine Strukturveränderung.

Nach Heilung des Bruches sieht man sehr starke parostale Wucherung, die von der Frakturstelle, wo ihre Hauptmasse liegt, bis zum Femurkopf sich erstreckt. Der Callus ist tumorartig und hat das Aussehen eines zweiten nach unten gesenkten Caput femoris.

Die Konturen des Gelenkkopfes und der Pfanne sind scharf, ohne jede Veränderungen im Sinne einer Arthropathie. Hüftgelenk und Femur der gesunden Seite, sowie die Fußknochen geben normale Schatten.

XII. 1906. D. ist unter dauernder Aufsicht der Klinik geblieben. Er hat viel unter ziehenden Schmerzen in beiden Beinen und häufigen gastrischen Krisen zu leiden gehabt. Eine Fraktur ist nicht wieder aufgetreten, die Gelenke sind frei von Veränderungen geblieben.

Der Callus ist noch immer sehr groß; nirgends Zeichen von Myositis ossificans. Jetzt deutliche Ataxie oben und unten.

Fall 3. O., Rosalie, 40 J., Invalidenfrau, Kiel. Aufgen. 6. I. 1905, entl. 16. II. 1905.

Anamnese: Pat. ist immer gesund gewesen bis vor 12 Jahren, wo sie angeblich mit Halsdrüsen und Diphtherie erkrankte. Sie ist seit 2 Jahren mit einem Mann verheiratet, der kurz vorher eine halbseitige, wieder zur Heilung gelangte Lähmung durchgemacht. Frau O. hat weder geboren noch abortiert. Sie verrichtete bis heute bei völligem Wohlbefinden ihre gewohnte Hausarbeit.

Als Pat. heute früh einen Tisch mit eisernen Füßen und marmorner Platte heben wollte und sich dabei mit dem rechten Oberschenkel dagegen stemmte, fühlte sie einen heftigen Ruck im Bein und fiel nach rechts herüber, ohne irgendwelchen Schmerz zu verspüren. Gleich darauf Aufnahme in die Klinik.

Status: Große, kräftig gebaute, blaß aussehende Frau in gutem Ernährungszustand. Pupillenreaktion erloschen. Patellarreflexe nicht auslösbar. Keine deutliche Ataxie. Hypästhesie und Hypalgesie der unteren Extremitäten.

Der r. Oberschenkel ist etwas verkürzt und an seinem oberen Ende geschwollen. Subtrochanter besteht abnorme Beweglichkeit, aber kein Krepitieren. Passive Bewegungen absolut schmerzlos. Extensionsverband.

8. II. Beginnende Konsolidierung.

16. II. Fraktur völlig fest. Sehr starke Callusbildung.

Bei gutem Wohlbefinden entlassen.

Röntgenbild ist bei der Korpulenz der Patientin nicht scharf. Man erkennt nur die fast quer verlaufende subtrochantere Frakturlinie.

Fall 4. O., Christian, 34 J., Arbeiter, Rendsburg. Aufgen. 7. IV. 1905, entl. 24. VI. 1905.

Anamnese: Infectio negatur. Vor 8 Jahren abortierte seine Frau in der I. Gravidität. Vor 14 Tagen will Pat. beim Säcketragen mit dem linken Fuß umgeknickt sein, doch schenkte er dem keinerlei Beachtung, da er nicht die geringsten Schmerzen verspürte; er setzte auch die zwei folgenden Tage seine gewohnte Arbeit fort. Am Abend des zweiten Tages bemerkte er eine Anschwellung des linken Beines bis zum Knie und konsultierte deshalb einen Arzt, der feuchte Verbände und Ruhigstellung verordnete.

Seit gestern wird ein geschwüriger Defekt am Unterschenkel bemerkt. Daher heute Aufnahme in die Klinik.

Status: Kräftig gebauter Mann in gutem Ernährungszustand.

Differenz und Trägheit der Pupillen. Hypalgesie beider Beine. Patellarreflexe normal auslösbar.

Linksseitige Knöchelgegend stark geschwollen, fluktuierend. Haut livide verfärbt. Schwellung reicht bis zur Mitte des Unterschenkels. Über dem inneren Knöchel ein fünfpfennigstückgroßes Geschwür, aus dem sich reichlich blutig-seröse Flüssigkeit entleert. Dicht über den Malleolen Krepitation und abnorme Beweglichkeit. Absolute Schmerzlosigkeit. Schienenverband.

15. IV. Geschwürssekretion wird eitrig.

17. V. Erbrechen und krampfartige Magenschmerzen ohne äußere Ursache (gastrische Krisen).

3. VI. Da die Wunde keinerlei Heilungstendenz zeigt und die Fraktur noch völlig beweglich ist, Amputatio cruris mit Lappenschnitt.

24. VI. Heilung p. p. Geheilt mit Gipsprothese entlassen.

Das Röntgenbild zeigt quere Fraktur im unteren Tibiaende dicht über der noch als Strich angedeuteten Epiphysenlinie. Fibula intakt. Die Knochenstruktur ist an der Bruchstelle wie auch an entfernteren Partien vollkommen normal; die Corticalis gibt intensiven Schatten.

Nach der Amputation sind radiographisch eine deutliche Atrophie des Knochengewebes und periostale Auflagerungen der Tibia zu erkennen.

Fall 5. L., Friedrich, 41 J., Gendarm, Flensbude. Aufgen. 4. IV. 1905, entl. 28. VI. 1905.

Anamnese: Vor 17 Jahren Schmierkur. Seit Sommer 1902 zuckende Schmerzen in den Beinen, ferner Taubsein der Fußsohlen.

Im August v. J. erlitt Pat. infolge Umknickens eine Verstauchung des l. Fußgelenks.

Heute morgen befand er sich in der Dienststunde und mußte in Gegenwart der Vorgesetzten Gewehrgriffe machen. Bei der Ausführung eines solchen glitt er auf dem ebenen Fußboden aus und fiel rücklings hin. Als er sich wieder erheben wollte, war er außerstande aufzutreten; sein Fuß schlotterte. Absolute Schmerzlosigkeit.

Status: Großer, kräftig gebauter Mann von blasser Gesichtsfarbe. Pupillen eng, reaktionslos. Patellarreflex erloschen. Hypästhesie und

Hypalgesie der unteren Extremitäten. Hypästhet. Zone am Thorax. Verlangsamte Schmerzleitung an den Füßen. Hochgradige Ataxie der Arme und Beine.

R. Unterschenkel mäßig geschwollen, blau verfärbt. Handbreit über dem Fußgelenk ist die Haut an der Vorderseite spitz vorgewölbt (obere Fragmente der Tibia). Das linke Fußgelenk zeigt außer einer abnormen Prominenz des Mall. int. keine Deformierung; bei passiven Bewegungen fühlt man weiches Reiben.

Behandlung: Extensionsverband, der aber wegen Neigung zur Decubitusbildung bald wieder abgenommen wird. Es hat sich ein Knieerguß gebildet. Gipsverband.

Nach 7 Wochen Konsolidierung.

14. VI. Da die Spitze des oberen Fragmentes die Haut durchspießt, wird es in Narkose abgemeißelt.

28. VI. Mit Schiene entlassen. Normaler Callus.

Röntgenbild: Linksspiraliger Torsionsbruch der Tibia im mittleren Drittel. Fibula intakt. Corticalis breit, intensiven Schatten gebend. Bälkchenzeichnung der Spongiosa scharf und normal. Nach der Heilung reichliche, aber nicht übermäßige Callusproduktion erkennbar.

Fall 6. Schr., Otto, 43 J., Uhrmacher, Wankendorf. Aufgen. 1.V. 1905, entl. 17. XI. 1905.

Vor 5 Jahren Schmierkur wegen ausgedehnter Ulcerationen der Mundschleimhaut; damals fielen die meisten Zähne aus. Seit ungefähr 3 Jahren unsicherer schwankender Gang und Schwäche der Beine. Niemals bisher Magenbeschwerden. Seit einiger Zeit vermehrter Harndrang.

Gestern nachmittag glitt Pat. auf der Kegelbahn beim Aufsetzen der Kugel aus und fiel nach vorne über auf den Boden. Er hat sofort heftige Schmerzen im Oberschenkel und konnte sich nicht erheben. Seine Kegelgenossen hielten den Sturz nicht für schwer und wollten an einen Bruch nicht glauben.

Heute Transport in die Klinik.

Status: Großer, sehr kräftig gebauter Mann. Träge Reaktion der engen Pupillen. Patellarreflexe erloschen. Schmerzempfindung der Beine ist nicht herabgesetzt; nur an den Füßen ist die Schmerzleitung verlangsamt. Hypästhetische Zone am unteren Thorax. Fehlen sämtlicher Zähne des Unterkiefers. Im weichen Gaumen ein Loch.

Deutliche Atonie der Beinmuskeln. Der linke Oberschenkel ist in ganzer Ausdehnung stark geschwollen; an der Grenze zwischen mittlerem und unterem Drittel Krepitation und abnorme Beweglichkeit. Extensionsbehandlung.

14. VI. Bisher keine Konsolidation oder Callusbildung. Massage. Stauung.

5. VIII. Bruch noch völlig lose.

In Chloroformnarkose werden beide in schwieliges Gewebe gelagerten, aber nahe beieinander liegenden Fragmente freigelegt; sie zeigen keine deutliche Callusbildung. Anfrischung der Knochenenden und Verzapfung derselben durch ein ausgekochtes maceriertes Knochenstück. Wundverlauf normal.

In den folgenden Wochen wiederholt Erbrechen und krampfartige Magenbeschwerden.

17. XI. Fraktur noch leicht federnd. Mit einem Schienenhülsenapparat entlassen.

Röntgenbild zeigt Querbruch des Oberschenkels mit geringer Dislokation. Bei der starken Schwellung ist die Knochenstruktur nicht deutlich erkennbar.

Nach der Heilung sehen wir den Knochenstift angeheilt und die Frakturstelle von reichlichem Callus umgeben.

Fall 7. D., Dora, 42 J., Witwe, Rendsburg. Aufgen. 9. VII. 1906, entl. 19. VII. 1906.

Anamnese: In der Jugend gesund. 2 Partus (ein Kind lebt und ist gesund, eins ist im ersten Jahr an Drüsen gestorben). Niemals abortiert.

Seit $^1/_4$ Jahr bemerkt Pat. einen unsicheren Gang. Vor 6 Wochen fiel ihr auf, daß die rechte Hüfte höher stand als die linke, und daß sie hinken mußte. Sie ging damit etwa 14 Tage umher, dann zwang sie eine Anschwellung des Unterschenkels und Fußes zur Bettruhe. Das Ödem ging darauf zurück. Pat. kann sich nicht erinnern, gefallen zu sein oder einen Stoß erhalten zu haben.

Status: Hochgradig abgemagerte, etwas demente, präsenil aussehende Frau. Schwach entwickelte Muskulatur. Hypästhet. Zone der unteren Thoraxgegend. Sensibilitätsstörungen an beiden Unterschenkeln, verlangsamte Schmerzleitung an den Füßen.

Patellarreflexe erloschen. L. Pupille weiter als die rechte, beide träge reagierend. Starke Ataxie der oberen und unteren Extremität.

Der Gang ist außer ordentlich unsicher und hinkend. Ausgesprochene Atonie der Muskeln.

Das rechte Bein wird außenrotiert und adduziert gehalten. Aktive Flexion der Hüfte bis zu 1 R. möglich. Das r. Kniegelenk ist leicht schlotternd. Der Trochanter steht $5^1/_2$ cm über der Roser-Nélatonschen Linie; eine reelle Verkürzung des Femurs besteht nicht. Der Oberschenkel ist von der Mitte an aufwärts stark verdickt; etwa 13 cm über der Patella beginnt die äußere Oberschenkelmuskulatur sich hart und knöchern anzufühlen; man kann hier eine breite knöcherne Platte hin und her bewegen. Auch am lateralen Teil der Glutaealmuskeln fühlt man knöcherne Verdickungen.

Pat. wird mit einer Thomasschiene entlassen.

Röntgenbild: Nicht konsolidierter Schenkelhalsbruch. Kopf der Pfanne fest anhaftend; seine Kontur ist nur in der oberen Hälfte scharf, unten ist sie verwaschen, hier sieht der Knochen wie angenagt aus Das Femur ist samt Trochanter und Schenkelhals nach oben verschoben. Die Struktur des oberen Femurendes ist zart. Dort, wo die Femurspitze an das Os ileum stößt, wölbt sich dachartig eine breite Knochenmasse vor, die am Darmbein ihren Ursprung hat. Von der Trochanterspitze nach abwärts bis etwa zur Mitte des Femur, diesem fest anhaftend, erstreckt sich an der Außenseite eine breite Knochenschicht (ossifizierende Periostitis). Die gleiche Masse haftet der Innenseite des Femur an, hier noch etwas weiter nach unten reichend.

Von der äußeren Knochenauflagerung durch einen breiten Spalt getrennt und nur im Trochantergebiet mit ihr kommunizierend, ist eine lange bandartige Knochenplatte in die Muskulatur eingelagert (Myositis ossificans). Die Femurdiaphyse zeigt in ihrer ganzen Länge normales Aussehen; eine breite, scharf konturierte Corticalis umschließt die normal weite Markhöhle.

Fall 8. D., Johannes, 28 J., Militärmusiker, Friedrichsort. Aufgen. 6. IX. 1906, entl. 14. IX. 1906.

Vor 9 Jahren (1897) Syphilis, die im Jahre 1899 rezidivierte. Im Oktober 1904 glitt Pat. beim Kegelschieben aus und zog sich, ohne die geringsten Schmerzen zu verspüren, eine linksseitige komplizierte Femurfraktur zu. Nach 8 Wochen infolge einer heftigen Bewegung Refraktur, die nach 10 Wochen völlig konsolidiert. Ende Juni 1905 trat er wieder seinen Dienst bei der Marine an. August 1905 bemerkte er nach einem Marsch auf gepflasterter Straße eine schmerzlose Anschwellung des rechten Fußes; die Untersuchung ergab Metatarsalfraktur. Nach 6 Wochen Heilung. Im Nov. 1905 glitt er auf glattem Schneeboden bei der Wendung „rechts um“ mit dem linken Bein aus und wurde nur durch das Zugreifen seiner Kameraden vor dem Hinfallen bewahrt; er vernahm ein Krachen, verspürte aber keinen Schmerz. 4 Wochen Streckverband, nach 6 Wochen stand er wieder auf. Die anfänglich starke Schwellung ging schnell zurück, dagegen trat später dicht unter der Hüfte an der Vorderseite des Oberschenkels eine harte Verdickung auf.

Vor etwa 14 Tagen — Pat. hat vorher wahrscheinlich nicht darauf geachtet — bemerkte er eine Schwellung in der linken Leiste, die ihm infolge Drucks Beschwerden macht.

Daher Aufnahme in die Klinik. Unsicheren Gang oder sonstige Beschwerden hat D. bisher nicht beobachtet.

Status: Mittelgroßer, kräftig gebauter, muskulöser Mann. Pupillen starr. Patellarreflexe gesteigert. Leichte Ataxie der oberen Extremität, keine ausgesprochene der unteren. Deutliche Muskelatonie am rechten Bein; das Bein läßt sich in gestreckter Haltung fast auf den Rumpf legen.

Hypästhet. Zone am unteren Thorax. Verlangsamte Schmerzleitung der Füße.

L. Bein um 4 cm verkürzt, nach außen rotiert; das obere Ende des Oberschenkels ist tumorartig geschwollen; die Schwellung betrifft hauptsächlich die Extensoren- und Adduktorenseite; die Haut ist nicht beteiligt. In der Tiefe fühlt man knöcherne Massen. In der l. Hüfte sind ausgiebige Bewegungen, besonders Rotation ausführbar. Flexion aktiv nur um 45°, aktiv bis zu 1 R. möglich. Der rechte Fuß zeigt äußerlich vollkommen normale Form; kein Plattfuß. Am II. Metatarsus ist eine Verdickung fühlbar. Knie- und Fußgelenke normal.

Röntgenbild: Laterale Schenkelhalsfraktur ohne Einkeilung. Kopf und Hals haften völlig unversehrt an der Pfanne; sie zeigen ebenso wie der Trochanter normale Struktur, die völlig der der unverletzten Seite entspricht. Der Schaft ist nach oben verschoben. Unter dem Schenkelhals sieht man in der Adduktorengegend zahlreiche runde Knochenschatten, die untereinander und mit dem Femur in Zusammenhang zu stehen scheinen.

Desgleichen finden sich an der Außen- und Vorderseite dicht unter dem Trochanter bandartige Knochenschatten, die in das Femur übergehen.

Von der Oberschenkelfraktur besitzen wir 2 Aufnahmen, eine, die bereits vor 2 Jahren für das Marinelazaret in unserer Klinik gemacht wurde, eine zweite, die neuerdings aufgenommen. Die erste zeigt einen langen Schrägbruch mit Ausschlagung eines großen dreieckigen Stückes und eines zweiten dem unteren Fragment anhaftenden Splitters. Die Corticalis ist sehr breit und dicht, nirgends sind Zeichen von Atrophie erkennbar.

Das jetzige Röntgenbild zeigt die Fraktur mit geringer Verschiebung verheilt. Die Lücken zwischen den Fragmenten sind durch spongiösen Knochen ausgefüllt. In der Umgebung geringe periostale Verdickung, die sich nach oben weiter auf die Diaphyse erstreckt. Corticalis breit und intensive Schatten gebend. Nirgends Aufhellungen der Struktur.

Die Fußknochen geben im Röntgenbild normale Schatten. Der II. und III. Metatarsus rechterseits sind in ihrer Mitte spindelartig verdickt; die Bruchlinie ist nicht mehr scharf erkennbar.

Fall 9. M., Andreas, 56 J., Ökonom. Cronshagen. Ambulant behandelt. Februar 1906.

Anamnese: Pat. ist Vater von 5 gesunden Kindern; 7 Kinder sind im Alter von 4 bis 11 Jahren gestorben. Einmal hat seine Frau abortiert. Infectio negatur. Seit einigen Jahren bemerkt M. einen unsicheren taumelnden Gang; andere Zeichen seiner Krankheit hat er nie beobachtet.

Am 20. Nov. 1905 stolperte M. in der Dunkelheit auf einem Feldweg, fiel hin und bemerkte beim Aufstehen ein Knacken im rechten Knie; er mußte anfangs danach etwas schief gehen, nach wenigen Minuten stellte sich jedoch der normale Gang wieder ein. Das Knie, welches bis dahin gesund gewesen, schwoll ein wenig an. Stärkere Schwellung trat erst auf, als M. etwa $1\,^1/_2$ Monate später einen anstrengenden Marsch machte. Schmerzen waren nie vorhanden.

Im März 1906 suchte Pat. die Ambulanz der Klinik auf. Wir fanden damals ein hochgradiges, schlotterndes, in Varusstellung stehendes rechtes Kniegelenk bei einem im zweiten Stadium der Tabes befindlichen, deutlich ataktischen älteren Manne. Wir verordneten einen Hessingschen Schienenhülsenverband, den M. seither dauernd getragen. Bei der jetzigen Untersuchung findet sich folgendes: träge reagierende divergente Pupillen, fehlende Patellarreflexe, Ataxie der oberen und unteren Extremitäten, Hypästhesie beider Beine, verlangsamte Schmerzleitung an den Füßen, Atonie der Muskulatur.

Das rechte Kniegelenk enthält einen Erguß, es steht in leichter Varusstellung, Beugung bis zu 1 R. möglich, dabei hört man Reibegeräusche. Seitliche Gelenkbewegungen fast gar nicht mehr möglich. Die Tibiaepiphyse ist ein wenig verdickt.

Röntgenbild: Kompressionsbruch der innern Hälfte der Tibiaepiphyse mit Verschiebung des keilförmigen Fragmentes nach unten. Um die Bruchstelle geringe Calluswucherungen. In der medianen Kapselwand fanden sich zwei erbsengroße Knochenschatten, daneben einige schleierartige unregelmäßige Verdichtungen. Femur und Tibia geben normale Schatten. Das Kniegelenk der gesunden Seiten, wie auch die Fußknochen zeigen im Röntgenbild keine Veränderungen.

Fall 10. Kl., August, 80 J., Händler, Kiel. Ambulant behandelt. November 1906.

Vor ca. 10 Jahren war Pat. wiederholt im Ausland und will damals an Ausschlag gelitten haben. Seit etwa 8 Jahren Urinbeschwerden. Seit 1900 lancinierende Schmerzen in den Beinen und unsicherer Gang.

Am 28. X. 1906 fiel Pat. auf dem Felde hin und schlug gegen die rechte Hand. Er hörte ein Knacken, verspürte aber keine Schmerzen. Der kleine rechte Finger schwoll an.

Status: Pupillen divergent und reaktionslos. Ptosis rechts. Für seine Jahre sehr alt aussehender Mann. Schwere Ataxie der unteren Extremitäten. Patellarreflexe erloschen. Atonie der Muskulatur. Vollständige Anästhesie, fast völlige Analgesie der unteren Extremitäten. Hypästhesie der Finger. Ataxie der Arme und Hände. Das Grundglied des rechten Kleinfingers ist stark geschwollen, nicht druckempfindlich; keine Krepitation.

Behandlung: Schiene.

Konsolidierung in 3 Wochen.

Röntgenbild: Fast längsverlaufender Schrägbruch durch die ganze Grundphalanx bis in das Interphalangealgelenk reichend. Die Knochenstruktur ist an sämtlichen Knochen der Hand und Handwurzel intakt.

Fall 11. H., Carl, 40 J., Böttcher, später Zigarrenmacher, Altona. Aufgenommen am 21. I. 1907.

Anamnese: Vor 16 Jahren Lues.

Im Jahre 1898 stürzte Pat. beim Schlittschuhlaufen auf die Weise, daß sein Körper sich um das linke Bein drehte; der linke Oberschenkel brach. Nach 3 Monaten völlige Wiederherstellung; das Bein war verkürzt. 1903 rutschte H., als er Zigarren in die Presse schieben sollte, auf dem glatten Fußboden aus. Er stand mit dem linken Bein fest, während vor diesem der Körper mit dem rechten Bein nach links geschleudert wurde. Er brach sich den linken Schenkelhals völlig schmerzlos. Für 5 Wochen Streckverband; dann ging Pat. 3 Wochen mit Krücken, später mit einem Stock, den er fortan immer benutzen mußte. Das linke Bein war schwach und verhinderte ein festes Auftreten. Seit dem letzten Jahre kann Pat. nicht mehr sicher im Dunkeln gehen, auch leidet er an Magenkrisen. Vor 2 Monaten, als er abends ausging, tat er einen Fehltritt und hatte danach das Gefühl, als ob sich etwas im Hüftgelenk gelöst habe. Seitdem ist der Zustand des linken Beines immer hilfloser geworden. H. sucht deshalb die Klinik auf.

Status: Magerer, blasser Mann, träge Pupillenreaktion. Patellarreflexe erloschen. Hypästhetische Zone am unteren Thorax. Verlangsamte Schmerzleitung an den Füßen. Ataxie der oberen und unteren Extremitäten. Das linke Bein ist stark verkürzt und nach außen rotiert. Die Entfernungsdifferenz vom Trochanter bis zum Knie beträgt 8 cm, von der Sp. a. s. bis zur Patella 11 cm gegenüber der rechten Seite. Im Hüftgelenk sind aktive Bewegungen nicht möglich, passiv kann Beugung bis zu 1 R. ausgeführt werden. Der linke Oberschenkel ist nach außen und vorn gebogen und in seinem oberen Ende stark verdickt; der Trochanter ist nach oben und hinten verschoben. Bei passiven Bewegungen des Beines fühlt man in der Hüfte Krepitation.

Röntgenbild: Schrägbruch handbreit unter dem Trochanter mit starker Verschiebung ad longitudinem; die Spitze des oberen Fragmentes liegt der des unteren nahe an, während der größere Teil des oberen Bruchstückes nach unten verschoben und stark abduziert ist. Die so gebildete Lücke zwischen beiden Fragmenten ist durch neu produzierten Knochen ausgefüllt. Außerdem findet sich ein medialer Schenkelhalsbruch; der Kopf ist völlig intakt und haftet der Pfanne an.

Die Knochenschatten verhalten sich überall normal, nur der vorspringende Teil des oberen Fragments erscheint atrophisch (infolge Außerfunktionsetzung), die Rinde der Diaphyse ist breit und intensiven Schatten gebend; an der Innenseite der Diaphyse zieht ein schmaler periostitischer Streifen nah abwärts, der einige kleine Vorsprünge zeigt.

Unter unseren 11 Fällen, auch denen, wo ein nennenswertes Trauma stattgefunden, zeigt sich fast überall ein gewisses Mißverhältnis zwischen der Dignität desselben und der Schwere der Verletzung; besonders stark tritt diese Differenz hervor in den subjektiven Angaben der Verletzten. Sie waren meist erstaunt, als sie von einem Knochenbruch erfuhren. Ein Gendarm (Fall 5) gleitet beim Gewehrgriffüben in stehender Haltung aus, tut nach seiner Ansicht einen leichten Fall und bricht sich dabei den Unterschenkel. Ein Uhrmacher (Fall 6) fällt beim Kegelschieben, als er die Kugel absetzen will, hin und erleidet einen Oberschenkelbruch, während weder er noch einer seiner Freunde an eine so schwere Verletzung glauben will. Patient D. (Fall 9) zieht sich ebenfalls beim Kegelschieben einen komplizierten Bruch des Oberschenkels zu, später beim einfachen Marsch auf gepflastertem Wege eine Metatarsalfraktur, bald darauf beim Ausgleiten während einer strammen Kehrtwendung, ohne daß er hinfällt, einen Schenkelhalsbruch. Frau O. (Fall 3) verlegt beim Anheben eines schweren Tisches ihr ganzes Körpergewicht auf das gegen den Tisch gestemmte rechte Bein und bricht den Oberschenkel, ohne daß sie sich einer besonderen Anstrengung bewußt gewesen wäre. Der Obsthändler A. (Fall 1) gleitet beim Stiefelausziehen von einem niederen Schemel; im Fallen vernimmt er ein Krachen, ein Torsionsbruch der Femurdiaphyse ist die Folge der Abwehrbewegung geworden. Patient M. (Fall 7) stolpert auf einem dunklen Feldwege, stürzt hin und bricht das obere Tibiaende; er steht allein auf, geht weiter und merkt nichts von einer Verletzung. Der Arbeiter O. Fall 4) knickt, als er einen schweren Sack trägt, mit dem Fuß) um, ohne hinzufallen; er setzt seine schwere Arbeit fort, ohne von dem erlittenen Schienbeinbruch etwas zu ahnen. Der 37jährige Zigarrenarbeiter H. (Fall 11) gleitet aus und bricht den linken

Schenkelhals; drei Jahre später tritt beim Umknicken auf der Straße eine Refraktur ein.

Alle zitierten Beobachtungen betreffen Traumen, die auf den ersten Blick geringwertiger erscheinen als die, welche bei gesunden, mit kräftiger Muskulatur und normalem Empfindungsvermögen ausgestatteten Menschen die gleiche Verletzung auslösen.

Bei zwei unserer Kranken ergibt die Anamnese kein sicheres Trauma, das die Fraktur hervorgerufen. Es ist das Fall 2, den ich bereits oben besprochen und auf einfache Weise zu erklären versuchte. Die andere Beobachtung betrifft eine 42jährige frühzeitig gealterte Frau, die ohne jede Ursache einen Schenkelhalsbruch erlitten haben will. Bei der auffallend geringen Intelligenz dieser Patientin ist jedoch den anamnestischen Angaben kein zu großer Wert beizumessen, sodaß eine Gewalteinwirkung nicht sicher ausgeschlossen werden kann. Andererseits wäre in diesem Fall durch die gleichzeitig bestehende Arthropathie der Hüfte — analog der bei der Arthritis deformans beobachteten epiphysären Atrophie — die Brüchigkeit des Schenkelhalses zu erklären.

Mit Ausnahme dieser beiden nicht völlig klar liegenden Beobachtungen kann keine unserer übrigen eine spontane, d. h. ohne jede äußere oder innere mechanische Gewalteinwirkung hervorgerufene Fraktur genannt werden. Sie teilen somit das Schicksal zahlreicher unter diesem Namen publizierter Fälle: schmerzloses Auftreten ist für viele Autoren gleichbedeutend mit spontaner Entstehung, und so ist man bei der Durchsicht der Literatur oft erstaunt, unter der Überschrift Spontanfraktur von einem unverkennbar traumatischen Knochenbruch eines Tabikers berichtet zu finden.

Neben der leichten Entstehungsweise findet sich als II. Kardinalsymptom der tabischen Fraktur die Schmerzlosigkeit im Momente der Verletzung wie auch in der Folgezeit. Es gibt kein günstigeres Demonstrationsobjekt für abnorme Beweglichkeit als das frakturierte Glied eines Tabikers. Jede Bewegung kann schmerzlos passiv und aktiv ausgeführt werden; ja der Kranke kann tage- und wochenlang auf seinem gebrochenen Glied umhergehen, solange ihn nicht eine schwerere Deformität auf das Krankhafte seines Zustandes aufmerksam macht. Am günstigsten liegen in dieser Beziehung Schenkelhalsbrüche, die das Gehen nicht wesentlich beeinträchtigen (Fall 8 und 11). Aber auch eine Fraktur am unteren Tibiaende wie eine intraartikulär gelegene des Condylus tibiae, hinderten unsere Patienten nicht, ihr verletztes Bein zu benutzen. Patient

K. (Fall 10), der auf die Hand gefallen, merkte erst an einer allmählich auftretenden Schwellung des Kleinfingers, daß dieser verletzt.

Die Schmerzlosigkeit ist in der tiefen, Periost und Knochen betreffenden Anästhesie begründet, die meist der Sensibilitätsstörung in den oberen Schichten vorausgeht. Die Analgesie des verletzten Knochens ist oft so komplett, daß man an ihm größere operative Eingriffe schmerzlos vornehmen kann. So war es in Fall 1 möglich, nachdem die Operation (Incision des Abszesses) in leichtem Rausch begonnen, nachher ohne Narkose die Amputatio femoris auszuführen. Ähnliches berichtet Rotter.

Die Analgesie ist aber kein völlig konstantes Symptom. Unter unsern 11 Beobachtungen trat die Fraktur 9mal völlig schmerzlos auf, während 2mal Schmerzen sich einstellten; das eine Mal bei einer typisch traumatischen Fraktur, das andere Mal im Fall 2 wohl nur als Steigerung der schon länger bestehenden lancinierenden Schmerzen. Das gleiche ist auch von anderer Seite berichtet worden. (Leroy, Bouglé, Pierre Marie). Jedenfalls zeigen die wenigen Beobachtungen, daß man nicht, wie Wilde es tut, aus dem schmerzhaften Auftreten eines Knochenbruches das Bestehen einer Tabes ausschließen kann und diese erst als Folge der der Verletzung bezeichnen, also als traumatische Tabes ausgeben darf. Bisweilen gehen der Fraktur Schmerzen voraus, die wohl meist, wie auch in unserem Fall 2, als lancinierende aufzufassen sind.

Nicht selten wird eine ungewöhnliche Schwellung beobachtet, die sogleich oder kurze Zeit nach der Fraktur sich einstellt; bisweilen nahm die Schwellung solchen Umfang an, daß in der Annahme eines subperiostalen bezw. kalten Abszesses (Rotter, Trélat) oder malignen Tumors (Büdinger, Thiem, Déjerine, Williams) zu operativen Eingriffen geschritten wurde oder werden sollte. Wir haben unter unserem Beobachtungsmaterial niemals gleich nach der Verletzung, nur einmal (Fall 1) im weiteren Verlauf, eine das gewöhnliche Maß überschreitende Schwellung angetroffen; unter Fieberanstieg nahm die Geschwulst zu und zwang uns zur Eröffnung, die ein großes vereitertes Hämatom freilegte. Die äußerst spitzen Fragmente haben wahrscheinlich infolge der Analgesie trotz Extensionsverbandes eine Gefäßverletzung hervorgerufen, ein Ereignis, das wohl viele im weiteren Verlauf der tabischen Kontinuitätstrennung sich einstellende Schwellungen erklären kann.

Was die Lokalisation der Frakturen anlangt, so sahen wir in allen 11 Fällen mit Ausnahme eines traumatischen Fingerbruches

die untere Extremität befallen: 3mal das Collum femoris, 2mal den Oberschenkel subtrochanter, 3mal in der Mitte gebrochen. Je 1mal waren die Tibiadiaphyse, die obere und untere Tibiaepiphyse, der Metatarsus frakturiert. Übereinstimmend hiermit ergeben auch alle bisherigen statistischen Zusammenstellungen ein überwiegendes Befallensein der unteren Gliedmaßen, mit Vorliebe der langen Röhrenknochen. Ich führe hier kurz die Zahlen einiger der bekanntesten Statistiken an.

	Femur	Coll femor.	Crus	Tibia	Fibula	Knöchel	Oberarm	Unterarm	Clavicula
Simon	17	—	10	—	—	—	2	6	3
Kredel	23	9	10	—	2	4	4	7	3
Bouglé	12	3	17	—	—	2	2	7	3
Flatow	19	4	17	1	1	4	4	7	4

Diese Zusammenstellungen entstammen meist denselben Quellen, älteren französischen Publikationen, woraus sich wohl ihre auffallende Übereinstimmung erklären läßt. Ich habe nun alle neueren einschlägigen Arbeiten, soweit sie mir zu Gebote standen und noch nicht statistisch verwertet waren, zusammengestellt und dabei gefunden, daß hier die Differenz an der Beteiligung der oberen und unteren Extremität noch deutlicher hervortritt. Unsere Beobachtungen nicht eingerechnet, kann ich über 61 Patienten mit 72 Frakturen berichten; davon fallen auf den Oberschenkel 23, Schenkelhals 12, Unterschenkel 14, Tibiaepiphyse 2, Fibula 1, Knöchel 4, Patella 2, Becken 2, Metatarsus 1, Wirbel 3, Humerus 3, Unterarm 1, Radius 1, Ulna 1, Scapula 1, Clavicula 1, d. h. also auf 55 Frakturen des Ober- und Unterschenkels kommen nur 6 des Ober- und Unterarms.

Bei 21 von diesen 61 Patienten ist mit Sicherheit ein Trauma bezw. eine stärkere Muskelaktion der Verletzung vorausgegangen, und zwar zweimal unter den drei beschriebenen Oberarmbrüchen; auch die isolierte Radiusfraktur war eine traumatische. Es reiht sich dem als ebenfalls traumatisch entstanden an der Bruch des Kleinfingers bei unserem Patienten K. (Fall 10).

Das weibliche Geschlecht gilt als besonders zu tabischen Frakturen disponiert. So zeigen einige Statistiken, daß in der Hälfte aller Fälle Frauen es sind, die von der Verletzung betroffen (Bouglé, Flatow). Dies muß um so auffälliger erscheinen, als ja das männliche Geschlecht in der Verbreitung der Tabes bei weitem überwiegt. Die Ursache nun dieser seltsamen Beobachtung liegt nicht in der Disposition des weiblichen Geschlechtes, vielmehr in einem leicht nachweisbaren Fehler der Statistik. Wie ich schon oben erwähnt, schöpfen die bisherigen Statistiken alle aus derselben Quelle, nämlich aus älteren französischen Arbeiten, die zum großen Teil aus der Salpétrière hervorgegangen; hier aber fanden damals nur weibliche Kranke Aufnahme. Daher dominiert das weibliche Geschlecht in den französischen Veröffentlichungen und den auf ihnen basierenden statistischen Zusammenstellungen. Unter unseren eigenen 11 Beobachtungen finden sich nur 2 Frauen, unter den anderweitig publizierten ist von 57 Personen, bei denen das Geschlecht angegeben, 10 mal das weibliche befallen, also etwa in $^1/_6$ der Fälle. Diese Differenz entspricht ungefähr der im Auftreten der Tabes überhaupt. Die Lehre von einer besonderen Disposition des weiblichen Geschlechts zu tabischen Knochenbrüchen ist damit in das Reich der Fabel zu verweisen; das überwiegende Befallensein der Frauen im Gegensatz zu dem größeren Anstrengungen und äußeren Gewalteinwirkungen mehr ausgesetzten männlichen Geschlecht diente stets der neurotischen Theorie als wichtige Stütze.

Die Frakturen treten vielfach multipel auf. So finden wir in der Zusammenstellung von Flatow in 32 Beobachtungen 17 mal mehrere Brüche bei demselben Individuum verzeichnet; während wir in unseren eigenen 11 Krankengeschichten dieses Ereignis nur 2 mal beobachten konnten (Fall 9 und 11). Auch in unserer neueren Arbeiten entstammenden Statistik finden wir die Multiplizität der Brüche keineswegs so häufig verzeichnet; von 61 Fällen wiesen nur 7 mehrfache Frakturen auf, und zwar 5 mal 2, je 1 mal 4 bezw. 7 Brüche an demselben Individuum. Die beiden letzten Beobachtungen, in denen man wohl allein von einer wirklichen Häufung der Brüche sprechen kann, sind von Krönlein und Bowlby beschrieben. Krönlein demonstrierte die Knochen einer Frau, die an Tabes litt und nach 7jährigem Aufenthalt in einer Heilanstalt zugrunde gegangen war. Die Frakturen, die meist wieder verheilt, betrafen den Schenkelhals und die Ulna, außerdem war die Scapula 2 mal, das Becken 3 mal gebrochen. Die Patientin von Bowlby war bereis 17 Jahre tabisch und litt seit 12 Jahren

an Störungen des Harnapparates. Gebrochen war hier der Unterschenkel, dieser durch ein schwereres Trauma, und der Oberarm beim Wäscheauswringen; später frakturierte anscheinend spontan der Unterschenkel zweifach, und zwar zu einer Zeit, wo das Leiden dieser Kranken, wie der Bericht besagt, schon weit vorgeschritten war. Obwohl uns nähere Angaben über den Krönleinschen Fall nicht zu Gebote stehen, ist doch aus dem Faktum, daß die Patientin nach siebenjährigem Aufenthalt in einer Heilanstalt starb, der Schluß berechtigt, daß auch hier ein schweres Siechtum bereits eingetreten. Desgleichen ergibt die Durchsicht der älteren Publikationen über multiple Frakturen das eine wohl mit Sicherheit, daß in frühen Stadien des Rückenmarkleidens mehrfache Knochenbrüche bei ein und demselben Individuum nicht gesehen werden, daß eine Häufung dieser Zufälle nur dann zur Beobachtung gelangt, wenn die Erkrankung weit vorgeschritten, meist erst zu einer Zeit, wo längere Bettruhe, Störungen des Harnapparates etc. schwächend auf den Organismus eingewirkt. Ich verweise hier auf die einschlägigen Fälle von Charcot, Féré, Voisin, Durant, Oulmont, Bouglé u. a.

Bei unserem Patienten D. (Fall 9) sind sämtliche drei Brüche (Schenkelhals, Oberschenkeldiaphyse und Metatarsus) durch Traumen, wenn auch scheinbar leichten Grades ausgelöst. In Fall 11 (Pat. H.) sind die 5 Jahre auseinanderliegenden Frakturen der Femurdiaphyse und des Schenkelhalses ebenfalls durch erheblichere Gewalten hervorgerufen worden. Die Lösung des anscheinend konsolidierten Collumbruches trat drei Jahre später bei einem Fehltritt auf der Straße auf. Von einer eigentlichen spontanen Kontinuitätstrennung kann in keiner der beiden Beobachtungen gesprochen worden.

Was das Stadium anlangt, so fallen 4 unserer Frakturen in die ausgesprochen präataktische Periode; drei von diesen Patienten, bei denen ich darauf achtete, zeigten deutlich die sogenannte Hypotonie, d. h. verminderten Muskeltonus an den unteren Extremitäten. Dreimal lenkte der Bruch durch die Eigenart seiner Entstehung bezw. schmerzloses Auftreten die Aufmerksamkeit des Arztes auf die bis dahin vom Träger nicht erkannte Grundkrankheit. Im Falle 2 und 4 konnten erst durch wiederholte Untersuchungen sichere Zeichen von Tabes nachgewiesen werden; die Kardinalsymptome fehlten. Die Kontinuitätstrennung war hier also nicht das erste Zeichen der Krankheit überhaupt, sondern das erste alarmierende Symptom. Verlangsamte Schmerzleitung an den Füßen und die hypästhetische Zone am unteren Thorax waren

beiden Kranken gemeinsam und ließen mit Sicherheit die Rückenmarksaffektion erkennen, was durch den weiteren Verlauf bestätigt wurde. Die oft schwer erkennbaren Krankheitssymptome lassen Zweifel in mir aufkommen, ob in den Fällen, wo solches berichtet, die Fraktur wirklich als einziges den übrigen Krankheitserscheinungen weit vorauseilendes Zeichen anzusehen ist. So beschreibt Tilmann drei Fälle von Torsionsfraktur des Oberschenkels bei Personen, die angeblich völlig gesund und erst nach Jahren manifeste Tabes zeigten. Zeller sah in Fällen von Patellarfraktur durch Muskelaktion erst nach einiger Zeit tabische Symptome auftreten. Ich glaube nach unseren Erfahrungen, daß eine wiederholte Untersuchung das eine oder andere Symptom zu Tage gefördert haben würde. Berichtet doch auch Erb von einem Patienten, bei dem verlangsamte Schmerzleitung lange Zeit das einzige Zeichen blieb. Der unter eigentümlichen Umständen eintretende Knochenbruch ist nur die erste alarmierende Krankheitserscheinung, die die Aufmerksamkeit des Kranken wie des Arztes auf das Grundleiden lenkt.

Wieweit bei unseren Fällen 9 und 11, als die ersten beiden Frakturen sich einstellten, bereits Tabessymptome bestanden, wissen wir nicht; sie wurden auswärts behandelt, das Rückenmarksleiden erst bei der Aufnahme in die Klinik erkannt. Auch Patient 6 wußte von seiner Krankheit nichts, obwohl bereits ausgesprochene spinale Symptome vorhanden waren. Alle übrigen Kranken hatten, wenn ihnen auch meist die Art ihres Leidens unbekannt, doch schon längere Zeit vor der Verletzung störende Veränderungen an sich beobachtet; objektiv konnten bei ihnen Koordinationsstörungen nachgewiesen werden.

Fast die Hälfte unserer Fälle befand sich demnach zur Zeit der Fraktur im Intialstadium der Tabes; es entspricht das der Statistik von Flatow, der unter 19 Patienten mit Knochenbruch 9mal das präataktische Stadium angegeben fand.

Etwas abweichend davon ergibt unsere statistische Zusammenstellung unter 59 Fällen nur 19mal die präataktische Periode befallen, während Bouglé sogar von 41 Frakturen nur 2 aus dem Initialstadium auffinden konnte.

Die größere Hälfte unserer Kranken zeigte bereits ataktische Störungen. Dagegen steht uns aus der letzten Krankheitsperiode kein Fall zur Verfügung, trotzdem gerade diese zu Knochenbrüchigkeit disponiert. Es liegt in der Natur der Sache, daß derartige

Kranke eher in Siechenhäusern als unter dem Material einer chirurgischen Klinik zu finden sind.

Trotz eingehender Anamnese war es bei unseren Kranken meist nicht möglich, über die Dauer des Rückenmarksleidens zur Zeit der Verletzung genaue Daten zur erheben, da fast die Hälfte der Patienten von ihrer Krankheit bisher keinerlei Beschwerden hatte, die anderen über den Beginn der Störungen nur wenig präzise Angaben machen konnten. Lancinierende Schmerzen und gastrische Krisen sind wohl die einzigen Frühsymptome, die das Wohlbefinden der Kranken so beeinträchtigen, daß sich die Zeit ihres Auftretens dem Gedächtnis einprägt; und diese fehlten bei den meisten unserer Kranken.

Für die Heilung der tabischen Frakturen hatte man früher eine gewisse Regellosigkeit angenommen; sie sollten bald abnorm schnell, bald mit Verzögerung oder gar nicht heilen. Kredel hat die verlangsamte Konsolidation auf mangelnde Behandlung geschoben; er mißt deshalb der Tatsache, daß er auf 33 konsolidierte Frakturen 9 Pseudarthrosen fand, keinen Wert bei. Neuerdings hat Bouglé wieder die erschwerte Heilung tabischer Frakturen betont, indem er in 50% seiner Statistik verzögerte oder ausgebliebene Konsolidation verzeichnen konnte. Zimmermann spricht von einer traumatischen Radiusfraktur, bei der der weitere Verlauf (verlangsamte Heilung trotz Anwendung von Kontentivverbänden) charakteristisch für Tabes gewesen sei und zuerst die Aufmerksamkeit auf das Grundleiden gelenkt habe.

Darüber ob die Pseudarthrose ein der tabischen Kontinuitätstrennung eigentümlicher Ausgang sei, wird eine neuere Statistik bessere Aufschlüsse geben können, als die Kasuistik früherer Zeiten, wo man auf die Behandlung der Spontanfrakturen weniger Sorgfalt verwandte. Unter 8 Pseudarthrosen der langen Röhrenknochen, die ich — außer dem erwähnten Zimmermannschen Falle — aus der Literatur zusammenstellen konnte, finden sich 6 Schenkelhalsfrakturen, eine nicht behandelte Unterarmfraktur und ein Knöchelbruch, der mit einer schweren Arthropathie des Fußgelenks kombiniert war. Pseudarthrose ist bei Schenkelhalsbrüchen ein so häufiges Ereignis, daß man hierin für die Tabes nichts Charakteristisches sehen kann; natürlich wird die mangelnde Schonung des Beines infolge der geringen Störung, die der Bruch gerade an dieser Stelle dem Tabiker bereitet, die Heilung noch ganz besonders erschweren. Auch die beiden anderen Beobachtungen bieten eine genügende Erklärung für das Ausbleiben der Konsolidation, indem

einmal fehlende Fixierung, das andere Mal die Nachbarschaft des schweren Gelenkleidens sich der Heilung hindernd entgegenstellten.

Unter unseren 11 Fällen finden sich ebenfalls zwei Collumfrakturen ohne knöcherne Vereinigung und ein nach länger bestehender Vereinigung refrakturierter Schenkelhalsbruch. Der durch ein schwereres Trauma ausgelöste Oberschenkelbruch des Patienten Schr. (Fall 5) war trotz Extensionsbehandlung, Massage und Stauung nach 3 Monaten noch nicht konsolidiert. Die operative Freilegung der Bruchstelle zeigte nur geringe Callusbildung; nach einer Verzapfung der angefrischten Knochenenden erfolgte Heilung unter im Röntgenbilde deutlich erkennbarer kräftiger Callusproduktion. Eine Ursache für die verzögerte Regeneration haben wir hier nicht sicher finden können; in lokalen Verhältnissen wie auch im allgemeinen Kräftezustand war sie nicht begründet. Doch gehen wir wohl nicht fehl, die schwere Syphilis, die noch vor kurzer Zeit deutliche Symptome gezeigt, als ursächliches Moment anzusehen, wie ja überhaupt konstitutionelle Erkrankungen (Lues, Skorbut, Diabetes) gar nicht selten eine Verzögerung der Konsolidierung bewirken.

Im Falle 1 und 4 waren nach ein bezw. zwei Monaten keine stärkeren regenerativen Vorgänge an der Bruchstelle nachzuweisen; beidemal war diese inmitten einer Eiterung gelegen, die sich bald nach der Verletzung gebildet und eine die Callusbildung hindernde lokale Störung darstellte. In allen übrigen trat die Konsolidation zu normaler Zeit ein; ein subtrochanterer Bruch war sogar nach 4 Wochen geheilt; doch zeigt die spätere Coxavarastellung, daß die Festigkeit noch keine absolute war, die Bruchstelle vielmehr der Belastung nachgab; die Schmerzlosigkeit hatte zu diesem Irrtum verleitet. Ähnlich verhält es sich wohl auch mit dem vielcitierten Fall von Demarquay, wo eine Schenkelhalsfraktur ebenfalls in 4 Wochen konsolidiert war.

Die Regellosigkeit im Heilungsverlauf des tabischen Knochenbruches soll sich ferner darin zeigen, daß im Gegensatz zur Minderleistung der Regeneration bei der Pseudarthrose auch eine Mehrleistung in Gestalt von Callushypertrophie auftritt. Man erkannte jedoch bald, daß dieses nur die Folge einer mechanischen Reizung der Fragmente sei, die bei der Schmerzlosigkeit der Fraktur nicht ruhig gehalten, sondern aneinander gerieben würden (Kredel). Wurde Sorge für Immobilisierung getragen, so hielt sich die Callusbildung in normalen Grenzen. Andererseits bedingte die mangelhafte Reposition und Behandlung stärkere Dislokation der Fragmente;

je größer aber die Verschiebung der Bruchenden, um so erheblicher die Knochenproduktion. In unseren beiden Fällen subtrochanterer Fraktur kam es trotz Extensionsverbandes und Heilung in guter Stellung zu voluminöser Callusbildung, die, selbst angesichts der Tendenz der Brüche im Trochantergebiet zur Callushypertrophie, sehr auffallend war. Für ein genaueres Studium dieser Verhältnisse sind nur wenige Publikationen verwertbar; nur diejenigen Arbeiten können naturgemäß herangezogen werden, in denen sich Angaben über die Art der Behandlung und die Stellung der Fragmente finden. Ich habe in der neueren Literatur, die also eine Zeit umfaßt, in der eine sachgemäße Frakturbehandlung mehr Allgemeingut aller Ärzte geworden, 15 Fälle sammeln können, bei denen trotz immobilisierender Verbände ein hypertrophischer oder als sehr reichlich bezeichneter Callus beobachtet wurde. Bei der nicht sehr großen Zahl der diesen Punkt berücksichtigenden Mitteilungen ist der Prozentsatz der mit Callushypertrophie verheilten Frakturen doch ein so großer, daß man kaum von einer zufälligen Begebenheit sprechen kann; überall fanden wir die Bemerkung notiert, daß über das gewöhnliche Maß hinausgehende Verkürzungen nicht stattgefunden hatten. Demnach kann weder mangelnde Fixierung noch stärkere Dislokation als ätiologisches Moment verantwortlich gemacht werden.

Vielleicht läßt sich für diese Fälle ein anderer Faktor heranziehen, der bisher wenig Beachtung gefunden, ich meine die Herabsetzung der Muskelspannung, die Hypotonie, die ein ständiges Frühsymptom der Tabes ist. Büßt die den Knochen fest umschließende Muskelmasse ihre Spannung ein, so kann die Verminderung des Druckes der parostalen Neubildung eine weitere Ausdehnung gestatten; auch wäre es sehr gut denkbar, daß die Spannungsabnahme zu einer stärkeren Blutfüllung in der Tiefe führte, die im Sinne Helferichs ein vermehrtes Wachstum begünstigen würde. Ist es doch auch eine klinisch lange bekannte Tatsache, daß, seitdem die Extension die Gipsbehandlung der Oberschenkelbrüche abgelöst, die Bruchstelle also ohne jeden anliegenden Verband bleibt, die Callusbildung eine viel reichlichere geworden ist; Helferich weist hier der unbehinderten Blutzufuhr die entscheidende Rolle zu. Stützen könnte unsere Annahme die wiederholt bei Operationen gemachte Beobachtung von abnormem Blutreichtum des tabischen Knochens (Oulmont, Seeligmüller, Büdinger). Bei unseren beiden Amputationen trat eine auffallende Blutfülle des Femurs wie der Tibia nicht hervor.

Der hypertrophischen Callusbildung reihen sich die ausgedehnten Knochenneubildungen in der Umgebung des Bruches an, die bald als ossifizierende Periostitis, bald unter dem Bilde echter Myositis ossificans sich dokumentieren und in ganz analoger Weise bei der tabischen Arthropathie in der Gelenkkapsel oder an den Sehnenansätzen beobachtet werden. Die Erkenntnis dieser Prozesse hat durch die Radioskopie eine wesentliche Erweiterung erfahren.

Bei 3 unserer Patienten sind diese Veränderungen in sehr typischer Weise ausgebildet; zweimal in Gefolgschaft einer nichtkonsolidierten Schenkelhalsfraktur. Im Fall 8 (Frau D.) finden wir beide Formen, periostale Neubildung und ossifizierende Prozesse im Muskel nebeneinander. Dort, wo der Trochanter gegen die Beckenschaufel anstößt, hat sich ein dachartiger Knochenwulst gebildet, der dem Femur nach obenhin Halt gibt; im Vastus externus bezw. Tensor fasciae latae läßt sich eine lange bewegliche Knochenplatte verschieben, die mit dem Oberschenkel in keiner Verbindung steht. Beim Patienten D. (Fall 8) liegt eine Kombination beider Formen vor; eine tumorartige Knochenbildung, die die Adduktorenmuskulatur durchsetzt, schiebt sich zwischen Becken, Schenkelhals und Diaphyse, mit dieser in Verbindung stehend. Der Tumor setzt sich nach unten in eine bandartige periostale Auflagerung des Knochens fort. In unserer Beobachtung 9 (Pat. M. mit intraartikulärer Fraktur des oberen Tibiaendes) fanden sich ossale Einlagerungen in der Kniegelenkkapsel. In allen übrigen Fällen wurden derartige Veränderungen vermißt, d. h. also, wir konnten sie nur da nachweisen — und das ist bemerkenswert — wo infolge veränderter statischer Verhältnisse die analgetischen Muskeln und Bandmassen durch unrichtige Inanspruchnahme dauernd abnormen mechanischen Reizen ausgesetzt waren: zweimal bei nichtkonsolidierter Schenkelhalsfraktur, die gar nicht oder nur kurze Zeit ärztlich behandelt wurde, einmal bei intraartikulärem Bruch des Knies, das trotz der Verletzung weiter belastet und schließlich zum Schlottergelenk wurde. Unsere Beobachtungen decken sich mit denen von Wilms, der auf dem Röntgenbild einer tabischen Hüftaffektion, kombiniert mit subtrochanterer Fraktur, eine dachartige Knochenmasse über dem Gelenk und Verknöcherungen in den Beckenmuskeln nachweisen konnte; an einem erkrankten Kniegelenk mit völlig abgeschliffenem Condylus lateralis femoris sah er die Sehnen der inneren Beuger ossifiziert. Wilms glaubt, die Verknöcherungsprozesse als mechanische Reizerscheinungen ansprechen zu müssen und stellt sie dem Exerzier- und Reitknochen als analog an die Seite. Kann eine normale

Muskelsynergie nicht mehr zustande kommen, werden die Muskeln unzweckmäßig kontrahiert und entspannt, so entstehen ungleichmäßige Druckverteilung, Zerrungen und Spannungen an den Knochen und Gelenken. Unsere eigenen Beobachtungen zeigen ungemein deutlich, welch wichtige, ausschlaggebende Bedeutung rein mechanischen Momenten zukommt. In allen Fällen, wo wir eine Restitutio ad integrum der Fraktur sahen, und bei den Kranken, die bis zur Gewinnung des anatomischen Präparates im Bette gehalten wurden und ihre Glieder nicht belasten konnten, sahen wir nirgends ähnliche geschwulstartige Ossifikationen. Die Wirkung der mechanischen Reize wird naturgemäß sehr wesentlich durch die Anästhesie der insultierten Weichteile unterstützt. Wenn auch nur selten, so hat man doch ganz analoge Knochenwucherungen am Becken und Oberschenkel nach traumatischen Frakturen nichttabischer Individuen beobachtet (Virchow, Lange). Erst neuerdings hat Blencke enorme Knochenproliferationen nach traumatischer Beckenfraktur bei einem an Phthise gestorbenen, nicht nervenkranken Manne beschrieben.

Im Gegensatz zu diesen knochenneubildenden Prozessen werden bei tabischen Frakturen bisweilen resorbierende Vorgänge angetroffen, die besonders an den Gelenkfortsätzen sich abspielen, doch auch auf die Diaphyse sich ausbreiten und zu einer partiellen Einschmelzung derselben führen. Ich will hier nicht eingehen auf die Fälle schwerster Arthropathie, wo derartige Einschmelzungen nicht selten beobachtet werden; sie gehören in das Gebiet der tabischen Gelenkleiden. Man hat vielmehr nach intraartikulären Schenkelhalsfrakturen sowie nach Oberarmbrüchen völligen Schwund des Kopfes nachweisen können und dies als Ausdruck einer tiefen Knochenschädigung zu verallgemeinern versucht. Unter unseren 4 Fällen von Gelenkbruch zeigt nur bei der Patientin D. (Fall 7) das Röntgenbild atrophische Prozesse an dem der Pfanne anhaftenden Schenkelkopf; die Umrisse sind nicht scharf, der Rand ist wie angefressen; regressive Veränderungen, die wir auch bei nicht nervenkranken Individuen zuweilen antreffen. Bei den beiden anderen Schenkelhalsfrakturen wie auch dem Bruch der oberen Tibiaepiphyse erscheinen die gelösten Knochenteile vollkommen intakt. Nur schwer verständlich wäre ein solcher Befund, wenn wirklich schwerere, bis zur spontanen Kontinuitätstrennung führende Läsionen des Knochens vorlägen; atrophierende und resorbierende Prozesse finden sich eben nur da, wo der Allgemeinzustand der Kranken durch längeres Siechtum erheblich gelitten hat.

Die intraartikulären Frakturen sind bald die Ursache, bald die Folge eines tabischen Gelenkleidens. Rotter hat als Bedingung für das Zustandekommen einer Arthropathie das Vorhandensein einer traumatischen Arthritis hingestellt, die unter dem Einfluß der Analgesie und Inkoordination der Bewegungen einen so ungewöhnlichen Verlauf nimmt. Andererseits wird, stellt man sich auf die Seite derer, die in der Arthropathie nichts anderes als die Arthritis deformans eines Tabikers sehen, sich die intraartikuläre Fraktur leicht aus der im vorgerückten Stadium der deformierenden Gelenkentzündung oft zu beobachtenden Atrophie der epiphysären Knochenenden erklären lassen.

Wir haben unter unseren 4 Gelenkbrüchen nur zweimal Veränderungen gefunden, die sich als Arthropathie deuten lassen: im Anschluß an den Bruch der oberen Tibiaepiphyse und bei der Schenkelhalsfraktur der Frau D. Während im ersten Fall mit Sicherheit die Fraktur das Beinleiden eingeleitet, ist es bei der zweiten Beobachtung nicht zu entscheiden, ob der Knochenbruch oder die Schädigung des Gelenkes das Primäre gewesen. Bemerkenswert ist es, daß in keinem der übrigen Fälle, weder bei den anderen beiden Schenkelhalsfrakturen noch dort, wo der Bruch nahe dem Gelenk gelegen, trotz 1 bis 2jähriger Beobachtungszeit artikuläre Störungen sich eingestellt haben. Bei der Identität, die man dem Gelenkleiden und den Diaphysenbrüchen zuschreibt, muß das seltsam erscheinen.

Die Arthropathie ist als eine Komplikation anzusehen, die quoad restitutionem prognostisch ungünstige Verhältnisse schafft. Sie tritt als Folge fehlender oder mangelhafter Behandlung auf; so kamen in unseren beiden eben beschriebenen Fällen die Patienten erst Wochen oder Monate nach Beginn des Leidens zum Arzt.

Doch auch sonst darf der Knochenbruch für den Tabiker keineswegs als ein gleichgültiges Ereignis gelten. Während Weir Mitchell in der ersten Veröffentlichung, die sich mit tabischen Frakturen befaßte, auf den wohltuenden Einfluß der Bettruhe hinwies, die dem Fortschreiten des Rückenmarksleidens Einhalt tue, ist von anderer Seite mehr die schädliche Wirkung dieser Zufälle betont worden. Petit hat den Einfluß von Traumen im allgemeinen auf den Verlauf der Tabes untersucht und gefunden, daß selbst nach kleinen operativen Angriffen eine Exacerbation der Symptome eintritt. So sah Leroy nach einem Unterschenkelbruch ein Wiederauftreten der lancinierenden Schmerzen und gastrischen Krisen. Lotheißen beobachtete nach einer Arthrotomie bei Hüftgelenksaffektion und Schenkelhalsfraktur langandauernde

Krisen sich einstellen. Möbius sieht in der Hemmung der Bewegungen, die die Spontanfraktur mit sich bringt, eine Gefahr für die Kranken.

Auch unsere Beobachtungen haben eine Steigerung der tabischen Symptome infolge der Verletzung sichergestellt; eine häufige Koinzidenz von Fraktur und gastrischen Krisen steht außer Frage, wenn sie auch nicht im Sinne Buzzards, der Spontanbruch und Krisen auf einen gemeinsamen zentralen Ursprung zurückführt, zu deuten ist. Vielmehr muß man das Zusammentreffen so erklären, daß das plötzliche Erkranken und die damit verbundene Änderung in der Lebensweise, die erzwungene Bettruhe nachteilig auf das Allgemeinbefinden wirken und die Magenstörungen auslösen. Wenigstens war es auffallend bei unseren Patienten Dr. und O. (Fall 2 und 4), die bisher vollkommen beschwerdefrei gewesen, daß gerade während ihres Krankenlagers bald nach der Verletzung Magenkrisen sich einstellten. Daß diese Koinzidenz nicht, wie man behauptet, als der Ausdruck einer Exacerbation des Grundleidens, die die gemeinsame Ursache von Fraktur und gastrischen Störungen sei, aufgefaßt zu werden braucht, beweist unser Fall 6 (Pat. Schr.); hier war der Oberschenkelbruch ein rein traumatischer, also sicher nicht als Folge einer nervösen lokalen Knochenerkrankung anzusehen, und doch stellten sich, wie bei den beiden anderen Patienten, kurze Zeit nach der Verletzung Magenkrämpfe ein.

Auch noch andere, schwerer wiegende Gefahren drohen dem verletzten Tabiker. Bedeutet das Hinzutreten einer Arthropathie eine schwere funktionelle Schädigung des verletzten Gliedes, müssen gastrische Krisen als eine das Wohlbefinden des Kranken höchst beeinträchtigende Störung gelten, so können sich Komplikationen zur Verletzung hinzugesellen, die dem Tabiker mehr oder weniger eigentümlich sind und sein Leben aufs äußerste gefährden. Ich habe bereits oben der Gefäßverletzungen Erwähnung getan, die bei der Schmerzlosigkeit des Bruches durch starke Bewegungen der spitzen Fragmente leicht eintreten können. Verhängnisvoll ist ferner die oberflächliche Anästhesie; die mehr oder minder gefühllose Haut neigt zu Druckgeschwüren, die sich bei keiner Art des Verbandes mit Sicherheit vermeiden lassen, besonders aber bei der Extensionsbehandlung störend hervorzutreten pflegen. Die Gefahr eines Decubitus für den in der Nähe befindlichen Bruchherd liegt auf der Hand; so ist Verjauchung einer Fraktur von einer infizierten Druckstelle aus wiederholt beobachtet worden (Heydenreich, wahrscheinlich auch Bourceret). In unserem

Falle 4 trat ebenfalls von einem Decubitus Infektion des Bruchherdes auf mit sekundärer Osteomyelitis der Tibia, die die Unterschenkelamputation erforderlich machte. Aber auch von ferner liegenden Infektionsquellen kann eine Abszedierung erfolgen. Toucher berichtet über Vereiterung eines doppelseitigen tabischen Oberschenkelbruches im Anschluß an eine Pneumonie. Wallich sah einen 41jährigen Mann mit spontaner Femurfraktur 7 Wochen nach der Verletzung an einem großen Abszeß, der den Oberschenkel umspülte, zugrunde gehen. Der Infektionsausgang ist nicht angegeben, nur finden wir unter anderem die Notiz, daß eine Incontinentia urinae bestand. Von prinzipieller Bedeutung erscheint hier unser Fall I, Patient A. mit Oberschenkelfraktur, der an mit Fieber auftretenden Urinverhaltungen litt und etwa 2 Wochen nach der Verletzung an einer fieberhaften Anschwellung des Oberschenkels erkrankte, die uns zum operativen Eingriff zwang; schon längere Zeit vorher fiel die stärkere Schwellung auf, die aber erst jetzt unter hohem Fieberanstieg zunahm. Der wenige Tage früher steril aufgefangene Urin enthielt Bacterium coli in Reinkultur, desgleichen der jetzt durch Incision gewonnene, aus Blut und Eiter bestehende Abszeßinhalt. Die Sektion ergab schwere doppelseitige eitrige Pyelonephritis; einen Zusammenhang zwischen dieser und der Frakturverjauchung hat die bakteriologische Untersuchung mit Sicherheit ergeben. Wir gehen wohl nicht fehl, die Eiterung im Falle Wallichs und ähnliche Beobachtungen auf dieselbe Infektionsquelle zurückzuführen.

Da ein großer Prozentsatz der Tabiker schon frühzeitig an Störungen der Harnentleerung leidet, die sich auf die oberen Harnwege fortsetzen und schließlich in eine eitrige Entzündung der Niere ausgehen können, so tragen sie einen Infektionsherd in sich, der bei jeder Verletzung ihr Leben gefährdet. Insofern kann die Frakturvereiterung als charakteristisch für die Tabes angesehen werden. Dasselbe verhängnisvolle Ereignis wird nicht selten bei der Arthropathie beobachtet; auch hier mag vielfach die Infektion von der erkrankten Niere ausgehen.

Für die Therapie der tabischen Frakturen ergibt sich aus dem eben Gesagten, daß einem Decubitus der Haut, wie besonders allen Störungen der Harnentleerung, große Aufmerksamkeit von seiten des Arztes zuzuwenden ist.

Seitdem wir wissen, daß die Fraktur des Tabikers dieselbe Heilungstendenz zeigt wie die eines gesunden Menschen, daß ein nach modernen chirurgischen Prinzipien behandelter Knochenbruch

mit idealem funktionellem Resultat ausheilen kann, ist es eine unbedingte Forderung für den Arzt, sich der Behandlung einer tabischen Kontinuitätstrennung mit derselben Sorgfalt zu widmen, die er der Fraktur eines normalen Individuums zuwenden würde. Fehlende oder ungenügende Behandlung hat bei Diaphysenbrüchen schwere Deformierung der Glieder oder Pseudarthrose im Gefolge, während für Gelenkfrakturen die Gefahr der Arthropathie besteht. Die Extensionsbehandlung ist auch für die tabischen Brüche langer Röhrenknochen als die idealste Methode anzusehen, mit der wir neben genügender Fixation die beste Adaptation der Fragmente erzielen; sie hat gegen sich die große Neigung zu Druckstellen, die der anästhetischen Haut des Tabikers eigen ist und eine Unterbrechung bezw. Beendigung der Streckbehandlung erfordern kann. Bei allen unseren mit Extension behandelten Fällen sahen wir Decubitus auftreten, bald nur in Form von Blasenbildung, bald so stark, daß wir den Streckverband durch Gips ersetzen mußten. Und noch ein zweiter Faktor bedarf der Berücksichtigung; es ist das die Überdehnung des Gelenkbandapparates, die besonders bei der Ober- und Unterschenkelextension am Knie selbst gesunder Individuen häufig beobachtet wird, worauf seinerzeit Wullstein hingewiesen. Eine solche Lockerung der Gelenkbänder und Weitung der Kapsel kann natürlich für einen Tabiker, der meist an einer Atonie der Muskeln und Dehnung der Bänder bereits leidet, besonders verhängnisvoll sein und Anlaß zu einer Arthropathie geben. Wir sahen zweimal (im Falle 5 und 6) einen Erguß im Knie auftreten. Beidemal bildete er sich zurück, da der Ober- und Unterschenkel des Patienten L. wegen Decubitusbildung bald durch Gips fixiert werden mußten, beim Kranken Sch. aber die sekundäre Knochenverzapfung eine langdauernde Schienenfeststellung erforderte. Werden die Kranken dagegen bald nach Abnahme des Streckverbandes auf die Beine gebracht und belasten sie frühzeitig ihr affiziertes Gelenk, so ist ein weniger günstiger Ausgang zu erwarten. Büdinger sah nach Extensionsbehandlung eine Arthropathia genu auftreten.

Der Gipsverband hat den Nachteil einer erheblichen Atrophie der umschlossenen Gewebe und verhindert die Beobachtung des anästhetischen Gliedes. Bei Frakturen mit nur geringer Verschiebung und fehlender Neigung zur Dislokation wäre ein Schienenverband als die rationellste Methode zu empfehlen. In allen übrigen Fällen soll man es mit der Extension versuchen und eher auf eine ideale Adaptation der Bruchenden verzichten, als durch zu starke

Belastung den Kranken der Gefahr des Decubitus und der Gelenküberdehnung auszusetzen.

Dieselbe Sorgfalt wie die Behandlung der Diaphysenbrüche erheischen die Gelenkfrakturen, da ungenügende Fixation leicht Anlaß zur Bildung einer Arthropathie abgibt. So sahen wir in den schon oben erwähnten Fällen von medianer Schenkelhalsfraktur und intraartikulärem Kompressionsbruch des oberen Tibiaendes schwere Gelenkstörungen auftreten, die wir in ähnlichen Fällen vermißten, wo von vornherein die Hilfe des Arztes in Anspruch genommen wurde. Aber auch dann soll das ärztliche Handeln nicht ruhen, wenn sich bereits eine Arthropathie im Anschluß an die Fraktur gebildet. Eine Ruhigstellung des ergriffenen Gelenks ist ein dringendes Erfordernis, um dem Fortschreiten des Prozesses Einhalt zu tun und eine Rückbildung der Veränderungen zu erzielen. So erreichten wir im Falle 9 schon nach wenigen Wochen durch Tragen eines Hessingschen Apparates, daß das schlotternde Kniegelenk wieder gute Festigkeit erhielt; der Gang, der bis dahin äußerst schwerfällig und mühsam war, weicht jetzt bis auf die deutlich erkennbare Ataxie kaum noch von dem eines gesunden Menschen ab. Hoffa und Blencke berichten ebenfalls über gute Erfolge dieser Behandlung, die in Heilung oder wenigstens Stillstand des Leidens gipfelten. Leyden sah nach zweimonatlicher Schienenbehandlung eine tabische Knieaffektion vollkommen zurückgehen.

Findet eine Vereiterung des Bruchherdes statt, ist selbstverständlich sofortige Eröffnung des Abszesses und Entleerung des Eiters dringend indiziert. Doch wird bei allen älteren und irgendwie geschwächten Individuen, für die eine Verlängerung des Krankenlagers gefahrvoll, und in den Fällen, wo der Knochen in breiter Ausdehnung von Eiter umspült ist, eine Nekrose also unvermeidlich erscheint, die Amputation dem konservativen Verfahren, als schneller und sicherer zum Ziele führend, vorzuziehen sein. Allerdings ist man bisher von operativen Eingriffen am tabischen Knochen zurückgeschreckt, da die Operationserfolge lange Zeit nicht sehr ermutigend waren. Von 10 primären und sekundären Amputationen aus der Statistik Ullmanns, über deren Ausgang etwas bekannt, starben drei Patienten längere oder kürzere Zeit nach dem Eingriff, einmal vereiterte die Wunde, ein andermal war das funktionelle Resultat ein ungenügendes. Bei unserem Patienten O., den wir wegen infizierter Tibiafraktur amputierten, wurde in normaler Zeit Heilung per primam und ein tragfähiger Stumpf erzielt. Über einen gleich guten Ausgang ist neuerdings wiederhohlt berichtet worden

(Zimmermann, Barth). Auch die komplizierteren Eingriffe an Knochen und Gelenken, die noch vor kurzem gänzlich perhorresziert waren (König, Müller), treten jetzt mehr in den Vordergrund, nachdem man in neuerer Zeit bessere Erfahrungen gemacht und selbst nach Resektionen gute Erfolge sah (Büdinger, Wilms Ullmann, Zimmermann, Lotheißen). So hatten auch wir im Falle 6 (Patient Schr.) unsere sehr eingreifende Operation nicht zu bereuen; trotzdem die Bruchstelle breit freigelegt, die Fragmentenden abgesägt und toter Knochen in die Markhöhle implantiert wurde, erfolgte reaktionslose Heilung der Wunde und völlige Konsolidierung der solange beweglichen Fraktur. Eine vor wenigen Jahren wegen ausgedehnten Mal perforant von Herrn Geheimrat Helferich ausgeführte Pirogoffsche Amputation nahm einen normalen Heilverlauf; der Kranke geht jetzt seinem Gewerbe als Maler in gewohnter Weise nach, ohne die geringsten Beschwerden von seiten des Stumpfes zu verspüren. Ein noli me tangere gilt für tabische Knochen nicht mehr. Wo der Kräftezustand des Patienten den operativen Eingriff gestattet und Komplikationen ferngehalten werden können, wird man bei aseptischer Ausführung der Operation auf einen guten Ausgang rechnen können. Selbst Implantation toten Materials wird nicht nur ohne Schaden vertragen, der Knochen antwortet sogar mit lebhafter regenerativer Proliferation. Deshalb brauchen wir auch bei Pseudarthrosen, die infolge mangelnder Behandlung entstanden und schwere funktionelle Störungen bedingen, nicht mehr die Hände in den Schoß zu legen und vor einem operativen Vorgehen zurückzuschrecken, sofern nur der Allgemeinzustand des Patienten ein günstiger ist. Die Tatsache, daß der Verletzte ein Tabiker, kann nicht als Gegenindikation gelten.

Literaturverzeichnis.

1. Adler, Über tabische Knochen- und Gelenkserkrankungen. Zentralblatt für die Grenzgebiete der Medizin und Chirurgie VI. 1903.
2. Barth, Histologische Knochenuntersuchung bei tabischer Arthropathie. Langenbecks Archiv, Bd. 69, 1 u. 2.
3. Blanchard, Nouvelles recherches sur la raréfaction des os dans l'ataxie locomotrice. Gaz. des hôpit. 1881.
4. Biagi, Della importanza dell'influenza nervosa nel consolidamento delle fratture. Roma 1898; zit. nach Muscatello. Langenbecks Arch., Bd. 58.

5. Blencke, Ein Beitrag zur Arthropathie bei Tabikern. Zeitschrift für orthopädische Chirurgie, Bd. 12.
6. Bonome, Intorno alla patogenesi delli pseudartrosi. Arh. p. l. scienze med. 1886; zit. nach Muscatello. Langenbecks Arch., Bd. 58.
7. Bloch, Bruch des linken Oberschenkelhalses. Ärztliche Sachverständigenzeitung 1901, Nr. 6.
8. Bouglé, Contribution à l'étude des fractures spontanées. Paris 1896.
9. Derselbe: La fracture spontanée du fémur chez un tabétique. Arch. génér. de Méd. 1898, II.
10. Bourceret, Progrès méd. 1875.
11. Bowlby, Surgical complications of tabes. Brit. med. Journ. 1906, I.
12. Büdinger, Über tabische Gelenkerkrankungen. Wien u. Leipzig 1896.
13. Buzzard, On the affection of bones and joints in locomot. ataxy. Brit. med. Journal 1881.
14. v. Bruns, Spontanfrakturen bei Tabes. Berl. klin. Wochenschr. 1882.
15. Derselbe, Die Lehre von den Knochenbrüchen. Deutsche Chirurgie, Liefg. 27.
16. Charcot, Arthropathies, luxations et fractures spontanées chez une ataxique. Bulletin de la Soc. anatom. 1873.
17. Derselbe, Klinische Vorträge über Krankheiten des Nervensystems. Ins Deutsche übertragen von Fetzer. Stuttgart 1874.
18. Derselbe, Lesions osseuses dans l'ataxie locomotrice. Bulletin de la Soc. anat. 1875.
19. Derselbe, Poliklinische Vorträge. Übersetzt von Freud. Leipzig und Wien 1892.
20. Campbell, Journal of ment. scienc. April 1895.
21. Charpy, De la fragilité des os chez les syphilitiques. Jahresbericht von Virchow-Hisch 1885, II.
22. Chelmonski, Über spontane, nicht traumatische Rippenfrakturen bei Phthisikern und kachektischen Individuen. Gaz. lek. 1901; ref. Zentralblatt f. Chir. 1901, Nr. 48.
23. Christiani, Knochenbrüchigkeit der Paralytiker; zit. nach Grunert, Journ. of ment. scienc. 1886.
24. Courtney, Fracture spontanée du tibia et du peronée droit dans un cas de l'ataxie locomotrice. Revue de Neurolog. 1896.
25. Croft, Charcots disease of the knee-joint. Lancet 1885, II.
26. Dalous, Les accidents syphilitiques pendant le tabes. Revue de Méd., 1904; ref. Schmidts Jahrbücher.
27. Debove, Sur les lésions osseuses qui surviennent chez les hémiplégiques. Gaz. méd. 1881.
28. Déjèrine, Archiv de Physiologie 1883.
29. Dufourt, Thèse de Lyon 1882.
30. Eckel, Über Spontanfrakturen bei Paralyse. Inaug.-Dissertation. Würzburg 1905.
31. Erb, Tabes dorsalis. Die Deutsche Klinik, Bd. VI, Lief. 144/45.
32. Exner, Fortschritte auf dem Gebiete der Röntgenstrahlen, Bd. VI.
33. Féré, Déscription de quelques pièces relatives aux lésions osseuses et articulaires des ataxiques. Arch. de Neurolog. 1882.

34. Flatow, Die trophischen Störungen bei Tabes dorsalis. Inaug.-Dissertation. Berlin 1888.
35. Frick, Über einen ungewöhnlichen Fall von Tabes mit tabischer Osteo- und Arthropathie. Zeitschr. f. Unfallheilkunde 1895.
36. Gurlt, Handbuch der Lehre von den Knochenbrüchen. Berlin 1862.
37. Gnesda, Über Spontanfrakturen bei Syringomyelie. Mitteil. aus den Grenzgebieten der Medizin und Chirurgie. 1897, Bd. II.
38. Griffits, Spontaneous fracture of right tibia and fibula in a case of locomotor ataxy. Brit. med. Journal 1897, S. 1036.
39. Goldstein, Arthropathia tabica und spontane Fraktur. Monatsschrift für Unfallheilkunde und Invalidenwesen. 1896, Nr. 10.
40. Grunert, Über pathologische Frakturen. Deutsche Zeitschrift für Chirurgie, Bd. 76.
41. Heine, Bruch des linken Oberschenkels infolge Tabes. Monatsschrift für Unfallheilkunde und Invalidenwesen. 1904.
42. Helferich, Über künstliche Vermehrung der Knochenneubildung. Langenbecks Archiv, Bd. 36.
43. Heydenreich, Bulletin de la société anatom. 1874.
44. Hoffa, Die Orthopädie im Dienste der Nervenheilkunde. Mitteil. aus den Grenzgebieten der Medizin und Chirurgie, Bd. 5.
45. Hulke, A case of fracture of both bones of the leg occasioned of a very slight cause. Med. Chir. Transact. London 1893.
46. Joachimsthal, Handbuch der patholog. Anatomie des Nervensystems, Bd. II, S. 1401.
47. Kapsammer, Callusbildung nach Ischiadicusdurchschneidung. Wiener klin. Wochenschr. 1897.
48. Derselbe, Das Verhalten der Knochen nach Ischiadicusdurchschneidung. Langenbecks Archiv, Bd. 56.
49. Derselbe, Das Verhalten verletzter Knochen nach Ischiadicusdurchschneidung. Ebenda.
50. Kassowitz, Die normale Ossifikation und die Erkrankungen des Knochens bei Rachitis und hereditärer Syphilis. II. Teil. Med. Jahrbücher 1884.
51. Kienböck, Die Untersuchung der trophischen Störungen bei Tabes und Syringomyelie mit Röntgenlicht. Neurol. Zentralblatt. 1901, XX.
52. König, Gesellschaft der Charité-Ärzte. Berl. klin. Wochenschr. 1897.
53. Kolisko, Neurol. Zentralblatt, Nr. XIV, S. 700.
54. Kredel, Die Arthropathien und Spontanfrakturen bei Tabes. Sammlung klin. Vorträge, herausgegeben von Volkmann, Nr. 309.
55. Krönig, Über Wirbelerkrankungen bei Tabikern. Zeitschrift für klin. Medizin und Deutsche med. Wochenschr. 1886.
56. Kusmin, Über den Einfluß der Nervendurchschneidung auf die Callusbildung bei Frakturen. Allgem. Wiener med. Zentralzeitung 1882.
57. Krönlein, Korrespondenzblatt für Schweizer Ärzte. 1885, Nr. 15.
58. Lange, Über Exostosenbildung, bedingt durch ossifizierende Myositis nach Knochenbrüchen. Festschrift für B. Schmidt. Leipzig 1896.
95. Leroy, Des fractures chez les ataxiques. Thèse de Paris 1883.
60. Leyden und Goldscheider, Die Erkrankungen des Rückenmarks und der Medulla oblongata. Nothnagel, Spez. Pathol. u. Ther., Bd. X.

61. Leyden und Grunmach, Sitzungsbericht der Gesellschaft für Psychiatrie und Nervenheilkunde. Berlin, Dez. 1902.
62. Liouville, Fracture spontanée du fémur. France médicale 1874; zitiert nach Bouglé.
63. Löwenfeld, Über einen Fall von Tabes mit Spontanfraktur der Quadricepssehne. Münchner med. Wochenschr. 1897.
64. Lotheißen, Zur Behandlung der tabischen Hüftgelenkserkrankung. Beiträge zur klin. Chirurgie. 1898, XXII.
65. P. Marie, Vorlesungen über die Krankheiten des Rückenmarks. Übersetzt von Weiß. Leipzig und Wien 1894.
66. Messerer, Über Elastizität und Festigkeit der menschlichen Knochen. Stuttgart 1880.
67. Meyer, Über Rippenbrüchigkeit bei Geisteskranken. Archiv für Psychiatrie, Bd. 29.
68. Weir Witchell, The influence of rest in locomotor ataxy. Amer. Journ. of med. scienc. 1873.
69. Monski, Spontanfraktur bei Tabes dorsalis. Allgem. med. Zentralzeitung 1899.
70. Möbius, Über die Tabes. Berlin 1897.
71. Müller, Gesellschaft der Charité-Ärzte. Berl. klin. Wochenschr. 1897.
72. Muscatello und Damascelli, Über den Einfluß der Nervendurchschneidung auf die Heilung von Knochenbrüchen. Langenbecks Archiv, Bd. 58.
73. Nalbandoff, Neurologisches Zentralblatt. 1901.
74. Nasse, Einfluß der Nervendurchschneidung auf die Ernährung, insbesondere die Form und Zusammensetzung der Knochen. Pflügers Archiv für Physiologie. 1880.
75. Nonne, Über radiographisch nachweisbare akute und chronische Knochenatrophie. Fortschr. auf dem Gebiete der Röntgenstrahlen, Bd. V, 1902.
76. Obermeyer, Zur Kasuistik der Spontanfrakturen bei Tabes dors. Inaug.-Dissert. München 1897.
77. Oulmont, Fractures spontanées dans l'ataxie locom. Progrès méd. 1877.
78. Petit, De l'ataxie locomotrice dans ses rapports avec le traumatisme. Revue mensuelle 1879; zit. nach Simon.
79. Pitres und Vaillard, Contribution à l'étude des névrites périphériques Arch. de Neurologie. 1886.
80. Rasumowski, Zur Frage über atrophische Prozesse in den Knochen nach Nervendurchschneidung. Inaug.-Diss. St. Petersburg 1884; zit. nach Schuchardt.
81. Raviart, Fracture spontanée des fémurs dans un cas de Tabes. Progrès méd. 1900.
82. Regnard, Note sur la composition chimique des os dans l'arthropathie des ataxiques. Gaz. méd. und Bull. de la soc. de biol. 1880.
83. Rivington, Some cases of fracture of long bones from slight causes in connection with tabes. Med. Chir. Transact. London 1893.
84. Roussel, Loire médicale 1890.
85. Rotter, Die Arthropathien bei Tabikern. Langenbecks Arch., Bd. 36.

86. Rolleston, Charcots Knee and spontaneous fracture of the tibia and fibula in the same limb. Transactions of the Clinical. Society of London XXXVI, S. 245, 1903.
87. Samuel, Das Gewebswachstum bei Störungen der Innervation. Virchows Arch., Bd. 113.
88. Schiff, Recherches sur l'influence des nerfs sur la nutrition des os. Comptes rendus hebdom. des séances de l'académie des sciences 1854.
89. Schulze, Ein Fall von Spontanfraktur bei Tabes dorsalis. Inaug.-Dissert. Leipzig 1901.
90. Schuchardt, Die Krankheiten der Knochen und Gelenke. Deutsche Chirurgie, Lief. 28, 1899.
91. Seeligmüller, Tageblatt der 54. Versammlung deutscher Naturforscher und Ärzte. Salzburg 1881.
92. Siebold, Spontanfraktur des Os ischii bei Tabes. Fortschritte auf dem Gebiete der Röntgenstrahlen, Bd. X.
93. Siemerling, Berliner klin. Wochenschr. 1886. Vereinsbeilage.
94. Siemerling und Oppenheim, Beiträge zur Pathologie der Tabes und der peripherischen Nervenerkrankung. Arch. f. Psych. 1887.
95. Simon, Des fractures spontanées. Thèse d'aggrégation. Paris 1886.
96. Spicer, A case of spontaneous fracture. Journ. of ment. scienc. V, 47, 1901; ref. Jahresbericht für Neurol. u. Psych. 1901.
97. Sonnenburg, Die Arthropathia tabidorum. Langenbecks Arch. 1887, Bd. 36.
98. Sudeck, Über die akute Knochenatrophie nach Entzündungen und Verletzungen der Extremitäten. Fortschritte auf dem Gebiete der Röntgenstrahlen, Bd. 5.
99. Sonnenburg, Deutsche med. Wochenschr. 1905, S. 729.
100. Stein, Ärzte-Verein. Wiesbaden 1904, 7. Sept.
101. Strümpell, Die Krankheiten des Nervensystems. 1885.
102. Stolper, Tabische Fußgeschwulst. Deutsche med. Wochenschr. 1903, V.
103. Symonds, Case of spontaneous fracture of the neck of femur. Transact. of the Clin. Society. London 1904, Vol. 37.
104. Tilman, Tabische Spontanfrakturen. Berl. klin. Wochenschr. 1896.
105. Toucher, Sémaine médicale 1899.
106. Thiem, Bruch des rechten Schenkelhalses bei einem Tabischen. Monatsschrift für Unfallheilkunde und Invalidenwesen. 1904.
107. Trélat: Fractures chez les ataxiques. Journal des connaiss. 1882.
108. Tuffier et Chipault, Étude sur la chirurgie des tabétiques. Arch. génér. 1889.
109. Ullmann, Beitrag zur Therapie bei tabischer Arthropathie. Wiener med. Wochenschr. 1898.
110. v. Volkmann, Cannstadts Jahresbericht. 1868, II.
111. Derselbe, Verhandlungen der Deutschen Gesellsch. für Chirurgie. 1886.
112. Derselbe, Zentralblatt für Chirurgie. 1882.
113. Verneuil, Fractures spontanées des tabétiques. Gaz. des hôpit. 1890.
114. Wallich, Fracture de cuisse chez un ataxique. Suppuration de la fracture. Arch. génér. de méd. 1888.

115. Wilde, Über tabische Gelenkerkrankungen. Deutsche Zeitschrift für Chirurgie, Bd. 65.
116. Westphal, Berliner klin. Wochenschr. 1881, Nr. 29.
117. Williams, Remarks upon the osseous lesions of locomotor ataxia. Lancet 1882.
118. Wilms, Arthropathie, Myositis ossificans und Exostosenbildung bei Tabes. Fortschritte auf dem Gebiete der Röntgenstrahlen 1899, Bd. III.
119. Zeller, Deutsche med. Wochenschr. 1905. Vereinsbeilage.
120. Zimmermann, Tabische Gelenk- und Knochenerkrankungen. Inaug.-Dissert. Straßburg 1899.

II.

Ein Versuch, den Mechanismus der Schädelbrüche in einfacher Weise zu demonstrieren.

Von

Professor Ali Krogius, Helsingfors (Finnland).

(Mit 6 Abbildungen.)

Durch eine ganze Reihe experimenteller und klinischer Untersuchungen, von denen die bedeutendsten in die 1880 er Jahre fielen, ist die Theorie der Schädelbrüche wenigstens in ihren Hauptzügen aufgeklärt worden. Wir haben unter den am Schädel vorkommenden Brüchen zwei Typen unterscheiden gelernt, die Biegungsbrüche und die Berstungsbrüche. Die ersteren stellen das Ergebnis einer Einbiegung dar, von der die Konvexität des Schädels an der Angriffsstelle selbst infolge einer plötzlich einwirkenden Gewalt betroffen wird (Impressionsbrüche); oder es können unter gewissen Umständen Biegungsbrüche auch in weiterer Entfernung vom Angriffspunkte entstehen als Folge einer „Krummbiegung" des Schädels (Krummbiegungsbrüche). Die Richtung aller dieser Biegungsbrüche fällt mit den Parallelkreisen zusammen, welche rings um den von der Gewalt getroffenen Punkt des Schädels gezogen werden können und steht somit senkrecht zur Richtung der Gewalt. Die letzteren oder Berstungsbrüche wiederum sind die Folge derjenigen Gestaltveränderung, welche der elastische Schädel als Ganzes bei allmählich fortschreitender Kompression erleidet. Diese Brüche, welche ihrem Mechanismus gemäß stets als „indirekte" aufzufassen sind, und welche in der Regel an der Basis cranii als dem schwächsten Teil des Schädels entstehen, verlaufen nach dem Messerer-v. Wahlschen Gesetz stets parallel der Druckrichtung, d. h. längs eines der durch die Druckpole gehenden Meridiane. Wenn die Gewalt in transversaler Richtung einwirkt, so entstehen

demnach Querbrüche, bei einer in longitudinaler Richtung einwirkenden Gewalt kommen Längsbrüche zustande usw.

Während es nun im allgemeinen leicht ist, den Mechanismus der Biegungsbrüche zu verstehen und ebenso — mit oder ohne Zuhilfenahme erläuternder Abbildungen — zu explizieren, bedarf es ohne Zweifel eines etwas höheren Maßes von Überlegung und Phantasie, um sich von dem physikalischen Hergange beim Entstehen der Berstungsbrüche eine anschauliche Vorstellung zu bilden; und unter den chirurgischen Lehrbüchern scheinen mir manche ein unzweideutiges Zeugnis von der Schwierigkeit abzulegen, die hierhergehörigen Verhältnisse zu Unterrichtszwecken in leicht verständlicher Weise darzustellen. Dieser letztere Umstand ist es zunächst, welcher mich veranlaßt hat, von rein didaktischem Gesichtpunkte die Frage von dem Mechanismus der Berstungsbrüche des Schädels hier zur Sprache zu bringen.

In dem von den Studierenden allgemein gebrauchten Lehrbuch der Chirurgie von Tillmanns wird diese Frage in folgender Weise vorgetragen. Unter Hinweis auf die untenstehende, der Arbeit v. Wahls über die Basisfrakturen entnommene Abbildung (Fig. 1) sagt Tillmanns: „Bei Kompression des Schädels in vertikaler Richtung vom Scheitel gegen die Wirbelsäule wird aus der Hohlkugel A B C D die Ellipse a b c d. Kompressionsfrakturen können hier entstehen bei den am meisten aus ihrer normalen Lage gedrückten Punkten a und c, während bei b und d als den am meisten gedehnten Schädelstellen Berstungsbrüche erfolgen."

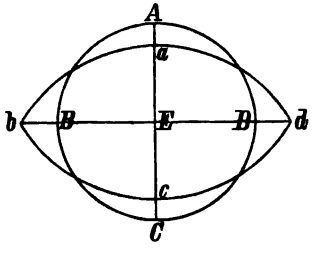

Fig. 1.

Diese Darstellung vermag nach meinem Dafürhalten keine richtige Vorstellung von den Berstungsbrüchen zu gewähren; vielmehr erscheint sie mir geeignet, die Vorstellung von Krummbiegungsbrüchen zu suggerieren. Berstungsbrüche können ja nicht in den Punkten b und d, wohl aber längs der Linien a b c und a d c entstehen. Zur Demonstration derartiger Brüche ist jedoch die betreffende Figur durchaus ungeeignet.

Nicht besser getroffen erscheint mir die Schilderung des Mechanismus der Berstungsbrüche in dem unter Hocheneggs Leitung kürzlich erschienenen Lehrbuche der Chirurgie, so sehr dieses Werk auch sich sonst durch klare und überzeugende Darstellungsweise

auszeichnet. Nach Besprechung des Mechanismus der Krummbiegungsbrüche fährt der Verfasser folgendermaßen fort: „Gehen wir nun wieder zur Vorstellung des Reifens zurück. Während derselbe von einem Pol zum anderen zusammengedrückt wird, wird an den Polen selbst die Krümmung abnehmen; der Reifen wird hier flach gedrückt, und denken wir uns diese Flachlegung übertrieben, so werden die inneren Fasern des Reifens gesprengt, es entsteht ein Berstungsbruch; dieser wird aber im Sinne des Meridians, also parallel zur Druckrichtung, verlaufen."

Wenn man bedenkt, daß die Entstehung der Berstungsbrüche nur auf Grund derjenigen Gestaltveränderung erklärt werden kann, welche der Schädel als Ganzes bei der Kompression erfährt, so ist ohne weiteres einzusehen, wie aussichtslos es sein muß, den Mechanismus dieser Brüche durch Hinweis auf die physikalischen Verhältnisse verständlich zu machen, welche bei Zusammendrücken eines Reifens zwischen zwei gegenüberliegenden Punkten eintreten. In der Tat erscheinen mir die von den beiden genannten Lehrbüchern gegebenen Darstellungen nur geeignet, die Vorstellungen der Schüler über die in Frage stehenden Verhältnisse zu verwirren und ihnen das Verständnis derselben zu erschweren.

Andererseits hat die Lehrbuchliteratur gewiß auch vortreffliche Darstellungen dieser Frage aufzuweisen. König behandelt die letztere in seinem bekannten Lehrbuche folgendermaßen:

„Nehmen wir nun beispielsweise an, daß der Schädel in der Richtung von vorn nach hinten, also von der Mitte der Stirnbeine nach der Mitte der Hinterhauptbeine, zusammengedrückt wird, so wird die zwischen den beiden Angriffsstellen der Gewalt, den Druckpolen, liegende Achse verkürzt und alle senkrecht zu dieser Achse verlaufenden verlängert werden. Am erheblichsten wird die Verlängerung sein im Bereich des Äquators der Kugel, welcher in diesem Falle über den Scheitel und die Seitenwandbeine um die Schädelkugel verläuft, nach den Polen hin wird sie allmählich abnehmen. Denkt man sich nun zwischen den Polen über die Kugel eine Anzahl von den Äquator kreuzenden meridianen Kreisen gezogen, so wird sich der Effekt der Verlängerung der auf die Druckachse senkrechten Achsen darin geltend machen, daß diese Meridiane voneinander gezogen, die Entfernung zwischen denselben vermehrt werden. Überschreitet diese Dehnung die Kohäsionskraft des Schädels, so tritt ein Sprung, ein Bruch ein, welcher also in einer Längslinie zwischen zwei Meridianen senkrecht auf den Äquator liegt, d. h. entsprechend der Richtung des Drucks von vorn nach hinten. Diese Brüche, welche an der Innenwand des Schädels, als der kürzeren und daher mehr von der Dehnung betroffenen, zuerst stattfinden, werden von Messerer und v. Wahl als Berstungsbrüche bezeichnet."

Ich habe diese ganze Ausführung Wort für Wort wiederholen wollen, weil mir die Sache in Worten kaum klarer und konziser ausgedrückt werden zu können scheint. Und dennoch glaube ich, daß mancher Studierende dankbar sein würde, wenn die hier berührten, nicht so ganz einfachen Verhältnisse durch ein zweckmäßiges Bild unmittelbar veranschaulicht würden.

Meinerseits habe ich mich daher, um beim Unterricht den Mechanismus der Berstungsbrüche zu demonstrieren, einer Figur bedient, die mir sehr geeignet erscheint, die betreffenden Begriffe zu erläutern, und die vielleicht verdienen könnte, in den Lehrbüchern wiedergegeben zu werden.

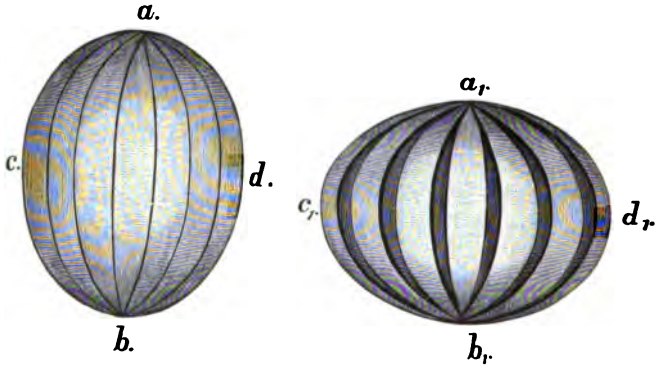

A. Fig. 2. B.

Diese Figur (Fig. 2) stellt ein hohles, gestrecktes Rotationsellipsoid (A) vor, dessen Schale längs Meridianen, welche die Pole a und b verbinden, in eine Anzahl von Segmenten geteilt ist. Figur 2 B stellt dasselbe Rotationsellipsoid, zwischen den Polen a und b zusammengedrückt, vor; der Abstand a b der Figur 2 A ist durch die Zusammendrückung auf a_1 b_1 reduziert worden, indes der Abstand c d eine entsprechende Verlängerung, (c_1, d_1) erfahren hat. Die Meridiansegmente, welche einander vorher mit den Rändern berührt haben, sind als natürliche Folge dieser Formverändung jetzt auseinander gesprengt worden, so daß zwischen ihnen klaffende Spalten entstanden sind; diese sind in der Äquatorialebene am breitesten und verjüngen sich von hier aus gleichmäßig nach den beiden Polen hin.

Ein Blick auf diese Figur scheint mir nun zu genügen, um jedem ohne weiteres zu veranschaulichen, weshalb die Berstungsbrüche

am Schädel stets in der Richtung der Meridiane verlaufen und in der Äquatorialebene zuerst entstehen müssen.

Dieselben Verhältnisse, zu deren Verdeutlichung diese Figur dienen soll, können auch mit Hilfe des Otisschen Urethrometers in einfacher Weise demonstriert werden (vgl. Fig. 3).

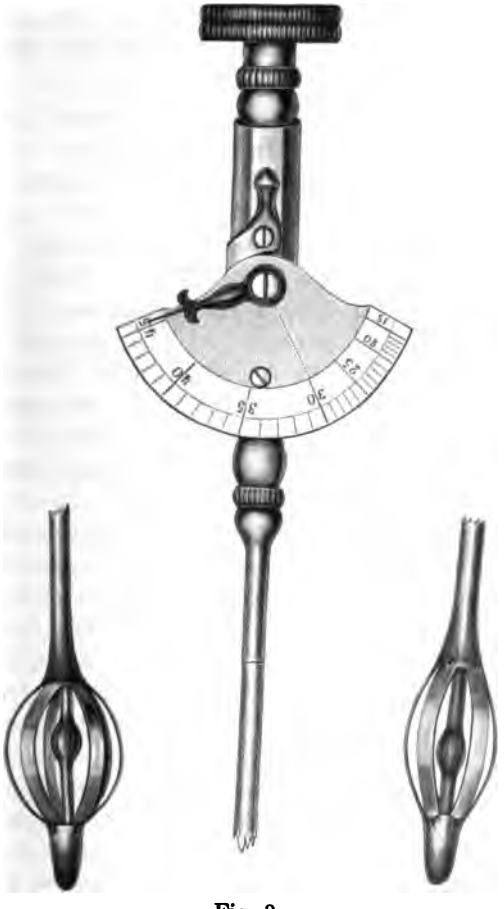

Fig. 3.

Allein in einer noch lebendigeren Weise läßt sich der Mechanismus der Berstungsbrüche des Schädels, ebenso wie auch der sonstigen am Schädel vorkommenden Frakturtypen, an Haselnüssen dartun, die man mit einem gewöhnlichen Nußknacker knackt. Hierbei hat man nur zu beachten, daß man die Nuß, je nach ihrer

Größe, so (d. h. in solcher Entfernung vom Scharnier) in den Knacker einpaßt, daß die beiden Schenkel des letzteren, wenn sie die Nuß packen, sich nur noch unerheblich zusammendrücken lassen. Man läuft dann keine Gefahr, durch zu starkes Zusammenpressen des Nußknackers die Nuß in kleine Stücke zu zertrümmern; vielmehr gelingt es in der Regel, nur einen einzigen oder höchstens einige wenige einfache Sprünge zu erzielen. Diese Sprünge nun ahmen in frappanter Weise die Bruchtypen nach, die am menschlichen Schädel beobachtet werden.

Wenn man eine Haselnuß genauer betrachtet, so wird man in der Tat durch die Analogien überrascht, welche in physikalischer Beziehung zwischen der Nußschale und dem menschlichen Schädel bestehen. An der Nuß kann man, gerade wie am Schädel, eine Konvexität und eine mehr ebene Basis unterscheiden, welche letztere bedeutend spröder ist als die übrige Schale. Des weiteren ist die Gestalt der Nuß in der Regel nicht kugelig, sondern in die Länge gezogen, so daß man an ihr ebenso wie am Schädel einen Längen- und einen Querdurchmesser unterscheiden kann, wozu noch der vertikale von der Spitze zur Basis verlaufende Durchmesser hinzukommt.[1])

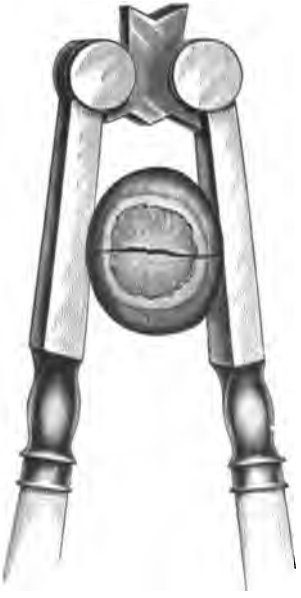

Fig. 4.

Durch Experimente mit Nüssen läßt sich nun zunächst die Richtigkeit des Messerer-v. Wahlschen Gesetzes in überzeugender Weise darlegen. Wenn die Nuß, wie Fig. 4 zeigt, in transversaler Richtung gefaßt wird, und wenn, wie dies in der Regel der Fall ist, beim Zusammendrücken eine „Basisfraktur" zustande kommt, so verläuft diese stets in transversaler Richtung. Anstatt der Basisfrakturen oder neben diesen können auch sonstige, über die Spitze oder die Seitenteile der Nuß verlaufenden Berstungsbrüche entstehen; aber auch diese folgen streng dem Messerer-v. Wahlschen

1) v. Wahl gebraucht zur Demonstration der Schädelfrakturen Eier. Aus den soeben angeführten Gründen scheinen mir die Haselnüsse sich viel besser zu diesem Zweck zu eignen.

Gesetz, indem ihr Verlauf stets mit der Richtung der durch die Druckpole gezogenen Meridiane zusammenfällt.

Wird die Nuß in longitudinaler oder diagonaler Richtung gefaßt, so entstehen in gleicher Weise unfehlbar longitudinale bezw. diagonale Basisfrakturen (s. Fig. 5 a und b; die Kreuze geben die Druckpole an). Wenn die Nuß in vertikaler Richtung gepackt wird, so entsteht eine oder ein paar Frakturen, welche von der Spitze her längs irgendeines der durch die Druckpole gehenden Meridiane über die Basis hin verlaufen (siehe Fig. 5 c).

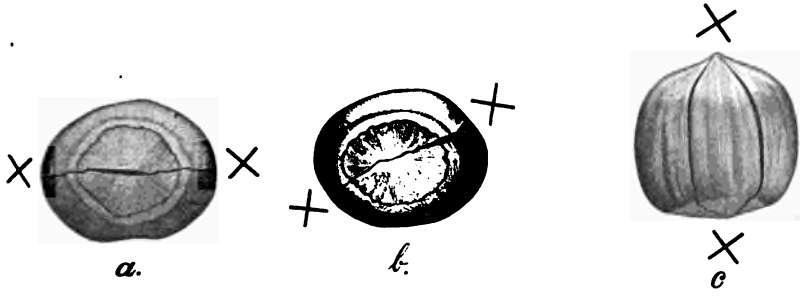

Fig. 5.

Neben diesen Berstungsbrüchen entstehen häufig genug um die Druckpunkte herum direkte Biegungsbrüche (Impressionsbrüche). Aber auch typische Krummbiegungsbrüche treten nicht selten neben den Berstungsbrüchen auf. Der Hergang scheint hierbei der zu sein, daß zuerst durch zwei Berstungsbrüche ein Segment der Schale aus dem Zusammenhang mit der übrigen Schale losgesprengt wird, worauf dieses Segment in der Gegend des Äquators in gleicher Weise abbricht wie ein Stock, dessen beide Enden zu stark zusammengebogen werden. So zeigt Fig. 6, neben einem Impressionsbruche bei d, zwei Berstungsbrüche (bei a und b) und zwischen diesen bei c einen Krummbiegungsbruch.

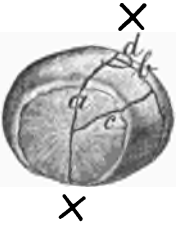

Fig. 6.

Unzählige Variationen und Kombinationen von Berstungs- und Biegungsbrüchen, in allem Wesentlichen analog den am Schädel vorkommenden, lassen sich in dieser Weise beim Knacken von Nüssen erzeugen. Die Methode erscheint mir daher in all ihrer Einfachheit und Banalität gut geeignet zur Demonstration des Mechanismus der Schädelbrüche.

III.

Aus dem Kantonsspital Winterthur.

Nervus recurrens und Kropfoperationen.

Von

Dr. R. Stierlin, dirig. Arzt.

Die operative Technik im allgemeinen und jeder Operateur im besondern durchlaufen einen Vervollkommnungsprozeß. Indem er fortwährend sein Können zu verfeinern und zu verbessern trachtet, wird der Operateur mehr und mehr zum Virtuosen. Ist es ihm außerdem gegeben, neue Bahnen zu beschreiten, die in der Technik wesentliche Fortschritte bedeuten, so steigt er zum gestaltenden Künstler auf. Eingedenk des: vita brevis und im Interesse der kranken Menschheit wird aber der Operateur seine Ideen auf weite Kreise von Fachgenossen zu übertragen suchen. Und indem viele Köpfe gleichzeitig rastlos am Werke sind, werden die einzelnen Operationen nach allen Richtungen hin künstlerisch ausgebaut, und die Verbesserungen werden Gemeingut für gegenwärtige und für kommende Generationen — ars longa.

Ein solches Gebiet künstlerischer Ausgestaltung sind vor allem die Kropfoperationen. Ihre Technik ist jetzt allen Chirurgen geläufig. Aber wieviel Erfahrung und wissenschaftliche Forschung hat es gebraucht, bis diese Operationsmethoden so raffiniert durchgearbeitet waren, daß sie weder das Leben des Patienten gefährden, noch ihn empfindlich an seiner Gesundheit schädigen. Wir wollen uns nur einige Marksteine dieses Entwicklungsprozesses ins Gedächtnis zurückrufen.

Der erste gewaltige Fortschritt bei den Kropfoperationen war die methodische Exzision, das streng präparatorische und den anatomischen Verhältnissen Rechenschaft tragende Vorgehen im Gegensatze zu den alten Methoden des Abbindens, des Haarseils, des Ecrasements usw. Allerdings war die Exstirpation auch früher

nicht unbekannt. Sie galt aber mit Recht für eine der gefährlichsten und schwierigsten Operationen: bedenkliche Hämorrhagien intra operationem oder unstillbare Nachblutungen führten gewöhnlich den Tod des Operierten herbei. Erst unter dem Schutze der Antiseptik gelang es Billroth und anderen, in ruhigem, zielbewußtem Vorgehen die Blutung bei Strumaexzisionen zu beherrschen und dadurch eine verhältnismäßig kleine Mortalität zu erzwingen.

Dafür aber liefen die Operierten andre Gefahren. Kocher, Reverdin, Eiselsberg u. a. erbrachten untrügliche Beweise dafür, daß die Exstirpation der ganzen Schilddrüse in den meisten Fällen sehr schlecht vertragen wird und entweder zu Cachexia strumipriva oder zu akut einsetzender und meist letal endigender Tetanie führt. Experimentell wurde dann festgestellt, daß ein Teil der Schilddrüse zurückgelassen werden müsse, wenn man der Gefahr der genannten Folgezustände entgehen will. Für den Operateur enthielten diese Tatsachen die strikte Weisung, hinfort, von einzelnen Ausnahmefällen abgesehen, nur noch partielle Exzisionen der Schilddrüse vorzunehmen.

Die Kropfoperationen wurden darauf häufiger und immer ungefährlicher. Allein es zeigte sich, daß verhältnismäßig oft Stimmstörungen nach denselben auftraten, die fraglos auf Verletzung des neben der Trachea verlaufenden Nervus recurrens vagi zurückzuführen waren. Über Lage und Verlauf des Nerven war man natürlich genau orientiert, aber den feinen Nervenfaden zu schonen, war bei den technischen Schwierigkeiten vieler Kropfoperationen viel leichter gesagt als getan, zumal da die Aufgabe sich kompliziert durch die intimen Beziehungen des Nerven zu der Art. thyreoidea inf., auf die Wölfler u. a. aufmerksam machten. Hier Remedur zu schaffen, war die nächste Aufgabe der Kropfoperateure. Wir werden uns später mit den verschiedenen Methoden zu befassen haben, die im Laufe der Zeit zu diesem Zwecke ersonnen wurden. Ist dadurch die Rekurrensverletzung bei Kropfoperationen aus der Welt geschafft worden? Wenn auch hervorzuheben ist, daß einzelne Operateure es in der Schonung des Nerven sehr weit gebracht haben, so ist doch im allgemeinen diese Frage mit nein zu beantworten. Beweise dafür kann ich leicht erbringen, wogegen es schwer hält, die tatsächliche Häufigkeit der Rekurrensverletzungen ziffernmäßig festzustellen. Zwar liegt die Schwierigkeit nicht darin, daß die Operateure nicht den Mut gehabt hätten, bei Gelegenheit statistischer Arbeiten über Strumaoperationen auch über diese unangenehmen Vorkommnisse offen und ehrlich Rechnung abzulegen.

Im Gegenteil, wir haben eine Reihe von Aufsätzen aus Kliniken und großen Krankenhäusern, die bei Verarbeitung lückenloser Serien von Kropfoperationen uns auch über das Vorkommen von Rekurrensverletzungen so gut als möglich orientieren. Aber diese Angaben befriedigen mich nicht immer ganz. Zunächst ist das einzig unfehlbare Mittel zur Gewinnung sicherer Resultate, nämlich genaue laryngoskopische Untersuchung vor der Operation und vor der Entlassung des Patienten nicht überall angewendet worden oder es konnte nicht überall angewendet werden. Gerade bei den schwersten Fällen, wo die Strumektomie wegen imminenter Erstickungsgefahr zur Notoperation wird, ist es meist weder ratsam noch möglich, vorher noch zu laryngoskopieren. Und gerade bei solchen Kranken, wo die Kaltblütigkeit des Operateurs auf so harte Proben gestellt wird, kann am ehesten eine Nervenverletzung mit unterlaufen, während man andrerseits gerade bei solchen Fällen auch wieder eine schon vor der Operation bestehende Schädigung des Nerven erwarten darf. Ich selber halte im Kantonsspital Winterthur sehr darauf, daß die laryngoskopische Untersuchung streng durchgeführt wird, aber auch bei uns ist nolens volens eine Reihe von Fällen durchgeschlüpft.

Im fernern stehe ich den Angaben über Rekurrenslähmungen bei noch nicht operierten Strumen etwas skeptisch gegenüber. Es fällt mir zwar nicht ein zu bezweifeln, daß sie überhaupt vorkommen, aber nach meinen Erfahrungen sind sie bei gutartigen Kröpfen ungemein selten.[1]) Ich verfüge doch auch über ein Material von rund 400 Kropfoperationen, und darunter findet sich kein einziger Fall, in dem wir vor der Operation eine komplete Stimmbandlähmung gefunden hätten, wenn wir von Struma maligna absehen. Nur 3 mal melden die Krankengeschichten leichte Paresen in Form von trägerer oder weniger ausgiebiger Beweglichkeit eines Stimmbandes. Mit diesen Erfahrungen harmoniert am besten die Angabe von Sulzer[2]), der unter 200 Strumen 3 mal schon bei der Aufnahme des Pat. Stimmbandlähmungen fand. Bei Krönlein[3]) dagegen kommen auf 184 Strumen 7, bei Bergeat[4]) (Bruns) auf 308 Kropfkranke 33, bei Trzebicky[5]) (Mikulicz) auf 23 Fälle 9 ante-

1) Prof. Kocher teilte mir auf meine Anfrage mit, daß seine Erfahrungen mit den meinigen in dieser Hinsicht übereinstimmten.

2) Deutsche Zeitschr. f. Chir. 1893, Bd. 36.

3) Beitr. z. klin. Chir. 1892, Bd. 9.

4) Ebenda 1896, Bd. 15.

5) Arch. f. klin. Chir. 1885, Bd. 31.

operative Stimmbandlähmungen oder Stimmbandparesen, Cloß[1]) konstatiert gar unter 108 Fällen schon bei der Aufnahme 17 Paralysen und 32 Paresen.

Diese starken Widersprüche mit meinen eigenen Beobachtungen würden sich lösen, wenn ich annehmen dürfte, es seien bei diesen Statistiken Beobachtungsfehler mit unterlaufen. Ich würde mir nicht anmaßen dies zu tun, wüßte ich sicher, daß die betreffenden Beobachtungen stets von gewiegten Untersuchern herstammen. Allein es ist den Leitern von Kliniken nicht immer möglich, die von Assistenten niedergeschriebenen Aufnahmebefunde selber zu kontrollieren, und da halte ich Irrtümer um so eher für möglich, als es nicht immer leicht ist, aus dem Kehlkopfspiegelbild bei Strumen die richtigen Schlüsse zu ziehen. Bekanntlich wird recht häufig der obere Abschnitt der Trachea samt dem Larynx durch einen Kropf seitlich verschoben, während die Epiglottis an der Dislokation nicht teilnimmt. Die Glottis steht dann extramedian, das eine Stimmband ist schwer zu sehen, und man hat Mühe, sich von dem freien Spiel der Chordae vocales bei der Phonation Rechenschaft zu geben.

Und gerade diese Fälle unterliegen auch am stärksten der Stimmänderung, die wir schlechtweg als „Kropftimbre" bezeichnen können, charakterisiert durch einen hohlen, gepreßten, mitunter leicht heisern Beiklang, der von Ungeübten mit Stimmbandlähmung verwechselt werden kann, während er in Wirklichkeit wohl dadurch entstehen mag, daß einesteils der exspiratorische Luftstrom der Luftröhrenverengerung wegen schwächer ist als normal, andrerseits durch die veränderten räumlichen Verhältnisse der Kehlkopfhöhle (die Schallwellen prallen gegen die Seitenwand der obern Kehlkopfhöhle) der Stimmklang alteriert wird. Wir wissen ja, wie gerade dieses letztere Moment die Stimme beeinflußt (Tumoren der hintern Rachenwand, hypertrophische Tonsillen usw.).

In Betracht zu ziehen ist endlich die Tatsache, daß es Fälle von Kropfexstirpation gibt, in denen bei der Entlassung des Pat. beide Stimmlippen frei beweglich gefunden, kürzere oder längere Zeit nachher aber Erscheinungen von ein- oder doppelseitiger totaler oder partieller Rekurrenslähmung nachgewiesen werden. Wo man es sich zur Pflicht macht, jeden Kropfoperierten bei der Entlassung zu laryngoskopieren, sind diese sekundären Lähmungen leicht als solche zu erkennen. Wo dies aber unterbleibt oder der Befund nicht notiert wurde, werden bei einer etwaigen spätern Nachunter-

1) Beitr. z. klin. Chir., Bd. 43.

suchung solche Beobachtungen natürlich aufs Konto operativer Rekurrensverletzungen geschrieben.

Jankowski[1]) schreibt hierüber: „Es gibt Fälle, wo nach Ausschälung des Kropfes die Glottis normal funktionierte, die schon vor der Operation bestehenden Übel schwanden, die Wunde vernarbte, und erst dann sich Symptome entwickelten, die auf Erkrankung in den leitenden Nervenfasern schließen ließen. Das Leiden trat also hier sekundär auf, nahm allmählich an Valenz zu und fand seine Deutung zum Teil in dem kontinuierlichen Narbendruck und wahrscheinlich in einem Degenerationsprozeß des Nerven."

Als Beleg für diesen Ausspruch mag folgende Krankengeschichte meines Materials dienen:

Arnold F., Schüler des Winterthurer Technikums, 16 Jahre alt, wurde am 17. IX. 1904 zum Zwecke einer Kropfoperation in das Kantonsspital Winterthur aufgenommen. Er hat rechts am Halse einen hühnereigroßen, glatten, rundlichen, sehr mobilen Strumaknoten. Die laryngoskopische Untersuchung ergibt normale Verhältnisse. Am 22. IX. typische Enukleation des Knotens nach vorgängiger Kontinuitätsligatur der Arteria thyr. sup. und inf. Reaktionslose Heilung. Am 4. X. bei der Entlassung wird notiert: Hals grazil, Narbe reizlos, Stimme normal, bei der laryngoskopischen Untersuchung ergeben sich normale Verhältnisse.

Am 12. XI., also rund 7 Wochen nach der Operation, kam Pat. in die Poliklinik, weil er heiser geworden sei. Die abermals vorgenommene laryngoskopische Untersuchung ergab komplete rechtsseitige Stimmbandlähmung.

Leider kam uns der Pat. später aus den Augen, und auch jetzt war eine Nachuntersuchung nicht möglich, da er landesabwesend ist.

Rotter[2]) erwähnt eines Falles von Martin, wo ein Pat. erst 14 Tage nach einer Kropfoperatiou seine Stimme verlor. In der Regel aber bekommen wir solche Sekundäraffektionen des N. recurrens erst später zu sehen und dann meist unter dem Bilde von Lähmung des Musc. crico-aryt. postic. und zwar mitunter doppelseitig. wenn auch nur auf der einen Seite operiert worden war. Daraus zu schließen, daß die Lähmung der Stimmbandöffner die häufigste Form der nach Strumektomie vorkommenden sekundären Rekurrenslähmungen sei, ist aber doch kaum erlaubt. Andre Formen der Spätlähmung kommen eben nicht mehr zu unsrer Kenntnis, die Posticuslähmungen dagegen verfallen uns, weil sie über kurz oder lang zur Tracheotomie reif werden.

---

1) Deutsche Zeitschr. f. Chir., Bd. 22.

2) Langenbecks Arch. f. klin. Chir. 1885, Bd. 81.

Einen Fall von doppelseitiger, sekundärer Posticuslähmung beschreibt Jankowski[1]) in extenso. Schiller[2]) erwähnt ebenfalls hierher gehörende Beobachtungen aus der Heidelberger Klinik. Einmal entwickelte sich im Anschlusse an beidseitige Strumektomie Tetanie, und später mußte dieser Fall wegen doppelseitiger Lähmung der Stimmbandöffner tracheotomiert werden (Nr. 113 der Schillerschen Fälle).

Ich selber verfüge über folgende Beobachtung:

Elisabeth M., 42 Jahre alt, Pflegling der Altersversorgungsanstalt Wülflingen, wurde am 13. VIII. 1906 als Notfall in den Kantonsspital Winterthur aufgenommen und wegen hochgradigster Tracheo- resp. Laryngostenose sofort operiert. Sie hatte am Halse verschiedene von früheren Kropfoperationen herrührende Narben und rechts einen orangegroßen Strumaknoten, der als Ursache der gegenwärtigen Dyspnoe angesehen wurde. Trotz erheblicher technischer Schwierigkeiten, die aus den narbigen Verwachsungen entstanden und auf das Risiko hin, daß von der Schilddrüse fast nichts mehr übrig bleiben werde, da die linke Hälfte offenbar ganz exstirpiert worden war, schritt ich zur Entfernung dieses Knotens. Nachdem ich ihn glücklich luxiert hatte, nahm die Dyspnoe aber keineswegs ab, sondern eher zu, und plötzlich hörte die Pat. zu atmen auf. Glücklicherweise lag die Trachea unterhalb der Struma bereits auf eine kleine Strecke frei, so daß ich sofort tracheotomieren konnte, worauf die Atmung wieder in Gang kam. Unter großen Schwierigkeiten führte ich dann die Operation zu Ende. Vom Momente an, wo in die Trachea eine Kanüle eingeschoben worden war, atmete die Pat. vollkommen frei. Der Verlauf zog sich etwas in die Länge, da wegen der benachbarten Trachealfistel die Wunde nicht ganz aseptisch heilte. Die Kanüle wurde probeweise nach einigen Tagen entfernt, doch bekam Pat. bald wieder Dyspnoe und war froh, als man ihr die Kanüle wieder einlegte und dauernd liegen ließ. Sie wurde dann mit einer langen und ziemlich dünnen Kanüle entlassen, die ihr gestattete frei zu atmen und doch neben der Kanüle vorbei mit gut vernehmlicher Stimme zu sprechen.

Sobald es der Wundverlauf gestattete, wurde die laryngoskopische Untersuchung vorgenommen, wobei es sich zeigte, daß eine hochgradige doppelseitige Posticuslähmung vorhanden war. Diese war jedenfalls die Hauptursache der starken Dyspnoe gewesen. Eine spätere Nachuntersuchung bestätigte diesen Befund, nur hatte ich dabei den Eindruck, daß das linke Stimmband, obzwar der Medianlinie sehr genähert, überhaupt bewegungslos sei, während das rechte beim Phonieren kräftige Exkursionen über die Mittellinie hinaus machte. Bei Inspiration öffnete sich aber die Stimmritze nur bis zu einem feinen Spalt.

Anamnestisch erfuhr ich nachträglich, daß die Pat. 2 mal auf der chirurg. Klinik in Zürich operiert worden sei, zuerst im Dez. 1888 rechts, dann im Jan. 1890 links. Nach der 2. Operation sei die Atmung 7 bis

1) l. c.

2) Beitr. z. klin. Chir., Bd. 24, Heft 3.

8 Jahre lang ganz frei geblieben. Dann sei der Kropf rechts wieder gewachsen und allmählich habe sie auch wieder eng bekommen.

(Merkwürdigerweise findet sich die Pat. nicht in der Krönleinschen [1]) Statistik vom Jahre 1892.)

Die Erklärung solcher Sekundärlähmungen ist leicht, solange dieselben auf den der operierten Halsseite entsprechenden Rekurrens beschränkt bleiben, oder wenn beidseitig operiert wurde, wie in unserm Falle und in dem zitierten Falle von Schiller. Man wird dann kaum fehlgehen, wenn man entweder an narbige Umwachsung oder an Verziehung des Nerven oder aber an Neuritis denkt. Die letztere dürfte zudem bisweilen infektiöser Natur sein, wenn die Fälle nicht ganz prima geheilt sind. Ganz rätselhaft hinsichtlich ihrer Pathogenese sind aber die doppelseitigen Spätlähmungen des Posticus. Auch der Erklärungsversuch Jankowskis (S. 195):

„Die allmähliche Erkrankung der Glottiserweiterer, Mm. crico-arytaenoid. postic., kann freilich zunächst von Narbendruck, Entzündungen, von Zerrungen, somit langsam sich bildenden Prozessen, die auf den Nerven einwirken, oft sich in ihm selbst abspielen, ausgehen; es wäre aber auch denkbar, daß der Rekurrens erst in zweiter Reihe affiziert wird durch primäre Erkrankung der Fäden des Vagus und Übertragung auf den Rekurrens".

hilft uns über die Schwierigkeit nicht hinweg.

Dagegen unterschreibe ich nach meinen Erfahrungen, was er hinsichtlich der Prognose sagt (S. 196):

„Mit einem Worte, es scheint die Pathogenese der Lähmungen der Mm. crico-aryt. postic. geheimnisvoller zu sein wie die der anderen Kehlkopfmuskeln, und auch der Verlauf und die Prognose dieser Paralyse weicht wesentlich von den andern ab. Das Leiden ist hartnäckiger, wird selten gebessert, ja man kann sagen, eine Genesung ist überhaupt zweifelhaft."

Wenn nun auch nicht in Abrede gestellt werden kann, daß solche Spätlähmungen des N. recurrens Folgen der vorausgegangenen Kropfoperationen sind, so darf man doch keinesfalls dem Operateur daraus einen Vorwurf machen, und es ist namentlich hervorragend wichtig sie zu kennen, für Fälle, wo später etwa ein solcher Patient gegen den Operateur mit Entschädigungsforderungen vorgeht.

Nach den vorstehenden Ausführungen wird man es begreiflich finden, wenn ich abstrahiere von vergleichenden Zusammenstellungen über die Häufigkeit der operativen Rekurrensverletzungen, wie sie sich aus den zahlreich vorliegenden Berichten über Serien von

1) l. c.

Kropfoperationen aus großen Anstalten ergeben. Sammelstatistiken haben für den uns beschäftigenden Gegenstand überhaupt nur Wert in der Zeit, wo man auf die intimen Beziehungen des N. recurrens zu Strumen und zu den Gefäßen der Schilddrüse bei Kropfoperationen noch etwas weniger achtete. Jankowski liefert eine solche Statistik über 620 bis zum Jahre 1885 ausgeführte Strumektomieen und findet dabei 14 Proz. Rekurrenslähmungen. Wo aber auf zielbewußte Schonung des Nerven hingearbeitet wird, hängt wie kaum bei einer anderen Operation alles von der Individualität des Operierenden ab. Die Richtigkeit dieser Ansicht springt in die Augen, wenn wir sehen, daß Sandelin[1]) bei 100 von 1896 bis 1897 in der Klinik zu Helsingfors ausgeführten Kropfoperationen 17 = 17 Proz. Stimmbandparesen post operationem findet, während nach Reinbach[2]) in der Mikuliczschen Klinik von 1894—1899, also zum Teil in den nämlichen Jahren, überhaupt keine operativen Lähmungen des N. laryngeus inf. mehr vorkamen.

Über ebenso günstige Statistiken verfügen gewiß auch andere Autoren, von denen aus den letzten Jahren keine diesbezüglichen Publikationen vorliegen. Im Allgemeinen ist man im letzten Dezennium wohl weit unter den 14 Prozent von Jankowski oder gar unter den 17 Proz. von Sandelin geblieben, allein am städtischen Hospital zu Schwäbisch-Gmünd sind nach Cloß[3]) von 1896 bis 1903 doch noch 8 Proz. operative Rekurrensläsionen (bei auffallend viel ante oper. konstatierten Lähmungserscheinungen der Stimmlippen!) vorgekommen. Das ist entschieden zu viel. Wir sind in der Technik der Kropfoperationen so weit gekommen, daß es eine Mortalität bei gutartigen Strumen kaum mehr gibt. Dadurch sind wir in den Stand gesetzt die Indikationen für operative Strumabehandlung weiter auszudehnen. Wir brauchen sie nicht mehr bloß auf die stenosierenden Formen von Kropf zu beschränken. Dann aber sollten wir unsern Pat. auch weitgehende Garantien geben können, daß durch die Operation ihre Stimme nicht auf Jahre hinaus oder gar für immer Schaden leidet.

Gerade so wie uns in langen Intervallen einmal ein Kranker an den Folgen einer Kropfoperation stirbt, wird es auch vereinzelte Fälle geben, wo die Läsion des Nervus recurrens nicht zu vermeiden war, weil die Technik entweder ungemein schwierig war oder die Umstände ein rasches, weniger schonendes Vorgehen ge-

1) Ref. Zentralbl. f. Chir. 1899, Nr. 30.
2) Beitr. z. klin. Chir., Bd. 25, Heft 2.
3) l. c.

bieterisch erheischten. Aber wir sollten die Technik der Kropfoperationen so weit ausbauen, daß die Rekurrensverletzungen ebenso selten werden wie die Todesfälle. Damit können wir uns dann zufrieden geben. Werden diese Nervenläsionen nicht seltener und immer seltener, so setzen wir uns auch mehr und mehr der Gefahr aus, wegen derselben gerichtlich belangt zu werden. Denn das aufgeklärte Publikum taxiert nachgerade diese Stimmstörungen nach Kropfoperationen als Kunstfehler. Mir sind aus den letzten Jahren zwei Fälle bekannt, wo namhafte Chirurgen wegen Rekurrensverletzungen Schadenersatzprozesse auszufechten hatten, deren einer sich sogar durch alle Instanzen zog.

Ich habe es daher für opportun gehalten die Frage der Rekurrensverletzungen bei Strumaoperationen nach längerer Zeit wieder einmal aufzurollen und will im folgenden nach Rekapitulation der anatomischen Verhältnisse und der Symptomatologie der operativen Stimmbandlähmungen die verschiedenen Vorschläge besprechen, die zur Schonung des Nerven gemacht wurden.

Der Vagusstamm liegt in der oberen Brusthöhle beiderseits an der Lateralseite der Carotis. Er überschreitet daher rechts die Subclavia, links den Arcus aortae zwischen Carotis und Subclavia. Der Nervus recurrens dagegen, der bekanntlich beiderseits aus dem Vagus entspringt, sobald dieser vorn über die genannten Gefäße weggezogen ist, und sich dann um das zugehörige Gefäß herumschlingt, begibt sich beiderseits auf dem kürzesten Wege an die mediale Seite der Carotis, folglich muß er auf beiden Seiten schräg über die Hinterfläche der Carotis dicht an ihrem Ursprunge wegziehen. Es findet sich daher bei manchen Autoren auch die Angabe, der Rekurrens schlinge sich rechts um die Art. anonyma, was streng anatomisch gesprochen nicht richtig ist. Links muß der Rekurrens noch hinten über den Ductus Botalli weglaufen, bevor er den Aortenbogen umgreifen kann.

Weiterhin zieht nun der Nerv in gerade gestrecktem Verlaufe neben der Trachea hinauf, er liegt rechts am rechten Rande des Ösophagus, links auf seiner Vorderseite nahe dem Rande. Auf dieser Verlaufsstrecke gibt er feine Zweige ab an den Plexus cardiacus vagi (rami cardiaci inferiores), an die Trachea (rami tracheales) und an die Speiseröhre (rami oesophagei) und tritt in die für den Chirurgen so bedeutsame Beziehung zu der Art. thyreoidea inferior. Diese Beziehungen sind sehr variabel. Aus dem Truncus thyreocervicalis entspringend hat dieses Gefäß eine ganz kurze vertikale Verlaufsstrecke und wendet sich dann in ziemlich querer

Richtung unter der Carotis communis durchschlüpfend über die Wirbelsäule hinweg zur Schilddrüse. Nach Streckeisen[1]) verläuft die Arterie am untern Rande der Glandula thyreoidea oder an der Grenze zwischen unterm und mittlerm Drittel nach innen bis zur Trachea und teilt sich dann in 2 Äste, die man als obern und untern bezeichnen kann.

„Der untere Ast versorgt vorwiegend den unteren Pol der Drüse, sendet gewöhnlich einen starken Zweig zur Innenseite des Unterhorns, welcher dem innern Rande folgend sich bis zum Isthmus der Drüse erstrecken kann. Ein anderer größerer Zweig wendet sich nach auswärts und verästelt sich auf der Außenfläche der Drüse, mehrere Zweige von verschiedener Größe und Zahl senken sich am hinteren Drüsenrand in das Innere ein.

Der obere Ast steigt von der Teilungsstelle mit dem Nervus recurrens senkrecht empor ca. 1—2 cm weit, gibt kleinere Zweige zum hintern Rand und zur Außenfläche der Drüse sowie zum Ösophagus und zur Trachea und teilt sich dann auf der Höhe des untern Ringknorpelrandes in seine zwei fast konstanten Endäste usw."

Fände die Verästelung der Art. thyr. inf. ähnlich wie dies bei der Art. thyr. sup. der Fall ist, schon vom äußern Rande der Drüse her statt, sobald das Gefäß die Gland. thyreoid. erreicht, so träte sie zu dem Nervus recurrens in gar keine Beziehungen, erst durch den Verlauf der Arterie über den Ösophagus hinweg zum seitlichen Rande der Luftröhre und die Umbiegung von da aus gegen die Hinterfläche der Drüse kommen solche zustande.

Wölfler[2]) machte zuerst auf diese Verhältnisse aufmerksam, als man auf der Billrothschen Klinik in größerm Maßstabe Kröpfe zu operieren anfing. Kocher[3]) schildert in anschaulicher Weise das Verhalten von Nerv und Gefäß: die Arterie umfasse den Nerven von hinten her wie ein hakenförmig gekrümmter Finger. Es läge also darnach der Nerv vor dem Gefäß. Rotter[4]) belehrt uns, daß die Kochersche Beschreibung auf etwa $^1/_3$ seiner 15 untersuchten Fälle passe, beim zweiten Drittel lag der Nerv nicht vor, sondern hinter der Arterie, im letzten Drittel endlich waren die Beziehungen der Hauptarterienäste zum Nerven komplizierter und verschieden. Streckeisen zeigt uns, daß das Verhalten vom Nerven zur Arterie gewöhnlich auf beiden Seiten verschieden ist. Bei 55 Leichenuntersuchungen lag 31 mal die Arterie vor dem Nervem, 40 mal zog sie hinter demselben durch, umfaßte ihn also im Sinne Kochers entweder ganz oder unter Freibleiben eines vor der Kreuzungsstelle abgehenden

1) Beitr. z. Morphologie der Schilddrüse. Inaug.-Diss. Basel 1886.
2) Wiener med. Wochenschr. 1879.
3) Arch. f. klin. Chir. 1883.
4) Arch. f. klin. Chir. 1885.

Astes, 41 mal lag nur ein größerer Zweig des oberen Astes der Arterie hinter dem Nerven.

Meine eigenen Erfahrungen über das Lageverhältnis des Nervus recurrens zur Art. thyr. inf. stützen sich auf ca. 150 Beobachtungen am Lebenden; sie überragen also das Streckeisensche Material, nur kann ich nicht wie er mit genauen Zahlen aufwarten, da diese anatomischen Dinge in meinen Krankengeschichten nicht immer gebucht wurden. Unstreitig am häufigsten habe ich gesehen, daß der Stamm der Arterie da, wo er sich in seine beiden Hauptäste gabelt, vor dem Nerven liegt, so daß also von Umfassen des Nerven nicht gesprochen werden kann. Seltener sah ich den ganzen Rekurrensstamm vor der Arterie wegziehen wie es Kocher beschreibt. Wo es der Fall war, fand die Überbrückung des Gefäßes meist verhältnismäßig weit lateralwärts statt, woraus sich die übrigens schon von Kocher erteilte Lehre ergibt eine Kontinuitätsligatur der Art. thyr. inf. recht weit zentralwärts anzulegen und das Gefäß gut freizupräparieren, ehe man den Faden anbringt.

Dreimal beobachtete ich gänzliches Fehlen der Art. thyr. inf. immer auf der linken Seite. Auch Streckeisen hat dieses Vorkommnis gesehen und zwar noch etwas häufiger als ich, nämlich 4mal in 56 Fällen, ebenfalls stets auf der linken Seite.

In einer größeren Anzahl von Fällen sah. ich nur einen der beiden Hauptäste der Arterie hinter den Nerven treten; meist war es der obere. Das wäre also das Verhalten wie es Wölfler schildert, wenn er sagt, daß der Nerv über einem der Äste der Arterie „reite". Bei diesem letztern Verhalten sah ich einmal die Variante, daß der Nerv sich in zwei Bündel teilte, von denen eines vor, eines hinter dem oberen Arterienast durchging. Unmittelbar nach der Kreuzung mit dem Gefäß vereinigten sich die beiden Stränge wieder zu einem Stämmchen. Der Nerv hat überhaupt, auch wenn er in toto hinter der Arterie liegt, eine gewisse Neigung, sich an der Kreuzungsstelle in einzelne Bündel aufzulösen. Meist aber vereinigen sich dieselben nicht wieder wie in dem eben beschriebenen Falle, sondern sie bleiben auch im weiteren Verlaufe getrennt, und getrennt treten sie unter den Musc. crico-pharyngeus. Es ist von Wichtigkeit, bei der Präparation des Nerven hierauf zu achten. Am häufigsten sah ich die Sache sich so verhalten, daß sich an der Kreuzungsstelle von dem Nerven ein feiner Faden ablöst, der sich beträchtlich (um 2—3 mm) weiter hinten unter den Cricopharyngeus einsenkt als der übrige Nerv. Nach Henle[1]) entspräche dieser Faden in der Regel der gleich zu erwähnenden Anastomose zwischen Nerv. laryngeus inf. und laryngeus superior.

Wenn wir nun den N. recurrens in seinem weitern Verlaufe begleiten, sehen wir ihn längs des hintern Randes der Schilddrüse

1) Handbuch der Nervenlehre des Menschen. Braunschweig 1871, S. 440.

oder bedeckt von ihrer hintern Fläche sich der Trachea etwas nähern und dann unter dem untern Rande des Musc. cricopharyngeus verschwinden. Für den Chirurgen hat der Nerv von dieser Stelle an keine Bedeutung mehr. Um aber diese monographische Skizze des Nerven zu vervollständigen, erwähne ich, daß er von hinten über den obern Rand des Lig. crico-thyreoideum laterale in Begleitung der Art. laryng. inf. in den Kehlkopf eintritt und dann nach Henle[1]) in 2 Zweige zerfällt, in einen hintern, der die an der Hinterseite des Kehlkopfs liegenden Muskeln (arytaenoid. transversus, crico-arytaen. posticus) und in einen vordern, der die an der Seitenwand des Larynx liegenden Muskeln (crico-aryt. later., thyreo-aryt. s. vocalis) versorgt. Ein anastomotischer Faden zwischen dem Ramus int. nervi laryng. sup. und dem n. laryng. inf. geht schon vor dieser Teilung des letztern ab. Dieser soll nach Philipeaux und Vulpian[2]) sensible Fasern aus dem N. laryng. sup. zum N. laryng. inf. schicken, die dann mit den rami trachealies und oesophagei des letzteren Nerven in Luft- und Speiseröhre eintreten und deren Sensibilität vermitteln. Der N. laryng. inf. soll auch bei seinem Eintritt unter den Musc. cricopharyngeus an diesen Zweigen abgeben — die Versorgung dieses Muskels fällt sonst dem N. laryng. sup. zu —, endlich durch einzelne Fasern mit dem Ganglion infer. und medium des Grenzstranges in Verbindung treten.

Durch die entartende und sich vergrößernde Schilddrüse wird der Nervus recurrens, da er sich hinter der Drüse und in einer Furche befindet, aus seiner Lage im Allgemeinen nicht oder nur sehr wenig verdrängt. Wo das Gegenteil der Fall ist, handelt es sich um seltene Vorkommnisse. So finde ich in einer unsrer Krankengeschichten eine am 22. Juli 1906 ausgeführte Kropfoperation betreffend folgenden Passus:

> Der N. recurrens hat einen etwas seltsamen Verlauf. Nachdem der Fortsatz, der die Vorbuchtung der Trachea verursacht hatte, nach vorn gezogen worden war, sah man den Nerven über dessen seitliche Zirkumferenz wegziehen, und er mußte einige Zentimeter weit aus dem Kapselgewebe herauspräpariert werden.

Hier hatten wir also eine Struma vor uns mit einem retrotrachealen Fortsatz, dessen Vorhandensein übrigens schon vor der Operation aus dem laryngoskopischen Bilde hatte erschlossen werden

1) l. c.
2) Zitiert bei Henle, l. c. S. 442.

können. Dieser Fortsatz mußte den Nerven lateralwärts verdrängen, und nach dem Hervorwälzen des Kropfes spannte dieser sich dann über den Knoten weg.

Weit mehr als die Lage des Nerven wird die der Art. thyr. inf. durch die strumöse Schilddrüsenvergrößerung beeinflußt. Schon normaliter ist die Lage dieser Arterie zur Schilddrüse eine wechselnde. Durch die Kropfbildung wird die Zahl dieser Varianten erheblich vermehrt. Es ist wichtig auf solche Lageverschiedenheiten hinzuweisen, da man den N. recurrens doch am sichersten da findet, wo er die Arterie kreuzt und da man andererseits gerade wegen dieser Nachbarschaft des Nerven die Arterie nicht mit einem andern Gefäß verwechseln darf.

In der Regel entartet ja eine Schilddrüsenhälfte nicht gleichmäßig. Je nachdem nun dieser oder jener Abschnitt eines Lappens ins Wachsen gerät oder von Knoten durchsetzt wird, muß die Art. thyr. inf., die nach Streckeisen[1]) in querem Verlauf zur Grenze zwischen unterm und mittlerm Drittel, seltener zum untern Rande zieht, ihre Lage zur Schilddrüse und zur Höhe des Halses ändern. Sind hauptsächlich Oberhorn und Mittelstück eines Lappens vergrößert, so sitzt das Unterhorn nur noch als kleines Anhängsel an der Struma, und dabei kann die Art. thyr. inf. soweit nach unten disloziert werden, daß aus ihrem queren Verlauf — wenigstens nach Luxation der Struma — ein völlig longitudinaler, von unten aufsteigender wird. Man wird sie dann an der gewöhnlichen Fundstelle vermissen, dagegen leicht mit einer der großen vom Unterpol direkt nach abwärts ziehenden Venen — Vena thyreoid. ima nach Kocher[2]) — verwechseln. Ist umgekehrt das Unterhorn stark degeneriert, so kann die Arterie weit nach oben verschoben werden, so daß zwischen ihr und dem Stamme der Art. thyr. sup. nur noch ein ganz kleines Spatium bleibt. Im nämlichen Maße wie die Arterie nach oben rückt, verkürzt sich aber auch die zwischen ihr und dem Ringknorpelrande befindliche Verlaufsstrecke des N. recurrens. Ja es kann geschehen, daß es eine solche Verlaufsstrecke überhaupt nicht mehr gibt, weil die Arterie höher oben liegt als der untere Ringknorpelrand, so im folgenden Falle:

Frieda R., 16 Jahre alt, am 1. IX. 1906 wegen einer linksseitigen dyspnoëtischen Struma operiert. In der Operationsbeschreibung heißt es: Die Art. thyr. inf. hat einen von der Norm abweichenden Verlauf, insofern

1) l. c.
2) Chir. Operationslehre 1894, S. 112.

sie sehr hoch oben liegt. Sie tritt nämlich einige Millimeter oberhalb des unteren Ringknorpelrandes an die Struma heran, was zur Folge hat, daß sie den Verlauf des N. rec. gar nicht kreuzt. Dieser teilt sich schon ziemlich weit unten in größere Zweige usw.

Selbstverständlich kann diese gegenseitige Lage von Nerv und Arterie sich nur dann ausbilden, wenn der Nerv hinter dem Gefäß liegt.

Wenn ich oben sagte, die Lage des N. recurrens werde im allgemeinen durch die Entwicklung einer Struma nicht wesentlich modifiziert, so gilt dies freilich nur, solange die Kröpfe in situ bleiben. Sobald wir eine Struma luxiert und nach der Medianlinie hinübergewälzt haben, wird das die Unterseite der Geschwulst an die Seitenwand der Trachea anheftende Bindegewebe gespannt und mit ihm der Nerv aus seiner Furche herausgehoben. Man gibt ihm hierdurch künstlich einen bogenförmigen Verlauf mit der Konvexität nach vorn (oben). Ja der Bogen kann bei starkem Zug an der Struma zu einem Winkel werden, dessen unterer Schenkel anscheinend an der Hinterfläche des Kropfes entlang nach vorn läuft. Soll es uns bei dieser heiklen Topographie wundern, wenn Unachtsamkeit oder Unkenntnis der Verhältnisse, vor allem aber nicht ganz rigoros durchgeführte Blutstillung häufig zu Läsion des N. recurrens führen? Man spricht in der Regel von 2 Stellen, an denen der Rekurrens bei Kropfoperationen gefährdet ist, einmal da, wo er die Art. thyr. inf. kreuzt und ferner von diesem Punkte bis zu seinem Eintritt unter den Musc. cricopharyngeus.

„Il est probable que les troubles de la voix observés dans les cas, où le récurrent a été vu et sûrement respecté (bei der Ligatur der Art. inf.) s'expliquent soit par de simples tiraillements, quand les troubles sont passagers, soit par des lésions du nerf au dessus du siège de la ligature," sagt M. J. Reverdin.[1])

Ich möchte hinzufügen und mit Nachdruck darauf aufmerksam machen, daß es verhältnismäßig leicht und sicher gelingt, den Nerven an der Stelle seiner Kreuzung mit der Arterie zu schonen, wenn man nur die Arterie gefunden und sorgfältig isoliert hat, daß der Nervus lar. inf. dagegen unendlich viel mehr gefährdet ist oberhalb der Kreuzungsstelle und am allermeisten dicht vor seinem Eintritte unter den Muskel, wo die Schilddrüse mit ganz kurzem Bindegewebe an die Seitenwand der Luftröhre angeheftet zu sein pflegt. Seit ich auf diese Verhältnisse genau achten gelernt habe, habe ich die Überzeugung gewonnen, daß es in vielen Fällen geradezu

1) 12ième congrès de chirurgie. Paris 1898, S. 463.

unmöglich ist, eine Nervenverletzung an dieser Stelle sicher zu vermeiden ohne Zuhilfenahme besonderer Operationsverfahren oder wenigstens gewisser Kunstgriffe. Ist ein Kropf einmal luxiert, so wird für mich die ganze weitere Technik von der Sorge um den Nerven beherrscht. Ohne diesen lästigen Nachbarn wäre der Rest der Operation in der Regel Kinderspiel; denn die Versorgung der Gefäße pflegt ernstliche Schwierigkeiten selten zu bereiten. Die Erwähnung und Kritik der verschiedenen Operationsmethoden, die auf Schonung des Nervus recurrens abzielen, soll als praktisch wichtigster Teil den Schluß dieser Studie bilden. Vorerst aber noch einige Worte über die Art der operativen Rekurrensverletzungen und über das klinische Bild derselben.

Durchschneidung des Nervus recurrens ist glücklicherweise heutzutage jedenfalls ein seltenes Vorkommnis. Dank der Ermahnungen Kochers[1]) sind wir beim Anlegen von Ligaturen im Stromgebiete der Art. thyr. inf. vorsichtig geworden und achten genau darauf, daß der feine Nervenfaden nicht mit dem Stamm oder einem Ast dieses Gefäßes durchgeschnitten wird. Ernstlich gefährdet ist der Nerv nur dann, wenn die Arterie, wie ich es bereits schilderte, so abnorm zur Struma liegt, daß sie mit einem andern Gefäß verwechselt und unbedenklich zwischen 2 Ligaturen getrennt wird.

Viel häufiger wird jedenfalls der Nerv oberhalb der Kreuzungsstelle mit einer Pinzette gequetscht, am allerhäufigsten unweit von seinem Eintritt unter den Musc. cricophar. mit Strumaresten in eine Ligatur gefaßt. Selbst wenn man an dieser Stelle den Nerven freigelegt hat, kann man nicht genug aufpassen, und vor allem darf man dort das Gewebe nicht in großen Portionen unterbinden, sonst schlüpft beim Zuziehen des Knotens gar zu leicht noch im letzten Augenblicke der hochgezogene Nerv in die Schlinge hinein.

Zerrungen des Nerven mögen ab und zu Ursache für vorübergehende Lähmung sein, aber gewiß nicht häufig. Nach meinen Erfahrungen ist der N. recurrens wie übrigens die Nerven überhaupt gegen Zug sehr tolerant. Noch seltener werden Durchtränkungen mit Blutextravasaten oder starke Kompression zum Zwecke der Blutstillung (Jankowski[2])) imstande sein, den Nerven so zu schädigen, daß Leitungsunfähigkeit eintritt. Und was die früher oft angeschuldigte Bespülung der Gewebe mit antiseptischen Lösungen, namentlich Karbollösungen, anbelangt, so ist davon in der

1) Korrespondenzbl. f. Schweizer Ärzte 1889, Nr. 1 u. 2.
2) l. c. S. 190.

Ära der Aseptik sowieso nicht mehr zu reden. Diese letztgenannten Ursachen für Verletzung des N. lar. inf. werden meist dann ins Feld geführt, wenn man über das Schicksal des Nerven nichts Sicheres weiß, weil man ihn während der Operation nicht zu Gesichte bekam und erst nachträglich die unangenehme Wahrnehmung machte, daß eine Stimmlippenlähmung eingetreten sei.

Wird bei einem in Narkose operierten Patienten der N. recurrens unbemerkt verletzt, so wird man in der Regel erst nach dem Erwachen des Kranken durch die Veränderung der Stimme auf das fatale Ereignis aufmerksam. Ebenso unbemerkt kann die Nervenläsion bleiben bei einem nicht betäubten Patienten, wenn man die Situation nicht dadurch ausnutzt, daß man in der kritischen Gegend nach Ligatur resp. vor Durchscheidung verdächtiger Stränge die Stimme des Patienten prüft. Meist aber ist im Momente der Verletzung des Nerven die Stimmänderung noch von andern Erscheinungen begleitet: der Patient hüstelt und räuspert mehrmals nacheinander, wie wenn er einen Schleimbelag oder einen Fremdkörper von der Glottis wegfegen wollte; auch macht er in rascher Folge einige Schluckbewegungen. Dagegen habe ich niemals bei einer operativen Rekurrensläsion akut einsetzende Erstickungsnot beobachtet, wie dies Bergeat[1]) aus der Brunsschen Klinik berichtet. Es wäre mir diese Erscheinung auch nicht leicht erklärlich. Selbst dann, wenn von der Lähmung nur der Stimmbandöffner betroffen wäre, wenn also das gelähmte Stimmband in der Medianlinie unbeweglich stehen bliebe, würde doch wohl das gesunde Stimmband durch weites Öffnen immer noch eine hinlänglich weite Glottis zustande bringen. Auch in der Statistik von Jankowski, die 87 Fälle von Lähmungen der Kehlkopfmuskeln nach Kropfoperationen umfaßt, finde ich nur ein einziges Mal (Fall 79 aus dem Jahre 1847) sofortige Dyspnoe angegeben. Bei doppelseitiger Rekurrensverletzung freilich müßte man auf sofortige Atemnot gefaßt sein, da dann die Stimmlippen bei der Inspiration aspiriert werden können, und wenn beiderseits nur die Postici gelähmt wären, würde man wohl sofort noch während der Operation zu tracheotomieren genötigt sein. Indessen ist heutzutage, wo man sich in der großen Mehrzahl der Fälle auf halbseitige Exzisionen der Schilddrüse beschränkt, doppelseitige primäre operative Rekurrenslähmung jedenfalls ein ganz seltenes Ereignis.

Die Stimme des Patienten war in den Fällen eigener Beobach-

1) l. c.

tung stets in ganz charakteristischer Weise verändert von dem Augenblicke an, wo dem Rekurrens Unheil widerfahren war. Durchschneidung oder Unterbindung des ganzen N. lar. inf. ziehen ausnahmslos sofortige, fast komplete Aphonie nach sich, die erst dann wieder schwindet, wenn das gesunde Stimmband durch das bekannte Überkreuzungsmanöver gelernt hat, sich an das gelähmte anzulegen. Jedoch darf in solchen Fällen eine völlige Wiederherstellung der Stimme niemals erhofft werden, es müßte denn sein, daß der Nerv rechtzeitig aus der Ligatur wieder befreit wird. Ich komme später hierauf zu reden. Ein geübtes Ohr wird sofort heraushören, daß die Stimme nicht voll und rund klingt. Namentlich beim gewöhnlichen Sprechen hat sie wenig Klang und ist wie gedämpft; bei absichtlich lautem Intonieren, wenn der Patient mit der gesunden Chorda vocalis übermäßige Anstrengungen macht, tritt die Veränderung im allgemeinen weniger hervor. Die Zeitspanne bis zum Verschwinden der Aphonie ist recht variabel. Bei manchen Patienten hat die Stimme noch auf dem Operationstische wieder etwas Klang bekommen, bei andern hat es einige Tage gedauert, im Maximum wohl eine Woche.

Von den Fällen totaler Stimmlosigkeit gibt es nun aber je nach Art und Grad der Rekurrensläsion eine ganze Skala von Übergängen in der Stimmänderung, die alle etwas Gemeinsames haben und daher, wenn man erst auf diese Dinge achten gelernt hat, kaum verkennbar sind. Die Stimme ist nicht rauh, wie manche Autoren angeben, sie überschlägt sich auch nicht, aber sie ist leiser geworden und hat einen tonlosen Beiklang. Als praktischer Wink bei Stimmprüfungen während der Operation sei noch erwähnt, daß man in diesem Augenblicke weder an der Struma zerren, noch gegen die Trachea drücken darf, weil man damit das Timbre der Stimme ebenfalls ändert und unter Umständen eine Nervenläsion befürchtet, wo gar keine ist.

Den sichersten Aufschluß über allfällige Verletzung des N. recurrens gibt natürlich der Kehlkopfspiegel. Man darf nun aber nicht glauben, nach operativer Rekurrensläsion mit dem Laryngoskop Lähmung einzelner Kehlkopfmuskeln, wie man sie sonst wohl diagnostizieren kann, zu finden. Wir wenigens haben nie etwas anderes gesehen als graduelle Unterschiede in der Beweglichkeit des Stimmbandes der operierten Seite in allen Schattierungen von der gänzlichen Unbeweglichkeit in Kadaverstellung — totaler Paralyse — bis zu leichtem Zurückbleiben beim Phonieren — leichter Parese. In Jankowskis Statistik begegnen wir stets nur den Ausdrücken

Lähmung oder Parese der Stimmbänder, und auch Bergeat, Sulzer[1]) und Bally[2]) sprechen nur von Parese und Lähmung der Chordae. Neukomm[3]) spricht dagegen ausdrücklich von totaler Rekurrenslähmung. Es ist auch leicht verständlich, daß ein so feiner Nervenast, wie der N. lar. inf., wenn er bei einer Operation verletzt wird, fast regelmäßig in toto lädiert werden wird, und daß, handle es sich um Zerrung, Quetschung, Kneifen mit einer Pinzette oder Unterbindung, kaum einzelne Fasern dem Mißgeschick entgehen werden. Dies letztere wäre am ehesten denkbar in Fällen, wo sich von dem Nerven vor seinem Eintritt unter den Musc. cricophar. Zweige abspalten. Allein wir haben oben (S. 89) gesehen, daß das feine Zweiglein, das sich am häufigsten schon früh vom übrigen Nerven trennt, vielleicht nicht zentrifugale, sondern zentripetale Fasern führt.

Ich komme nun zur Besprechung der Operationsverfahren bei Kropfexstirpationen, die auf Schonung des Nerv. lar. inf. hinzielen. Es sind solcher im Laufe der Zeit eine ganze Anzahl empfohlen worden. Obwohl sie durchaus nicht alle gleichwertig sind, so müssen wir zugeben, daß mit mehreren unter ihnen, wenn sie methodisch von Meisterhand geübt werden, sich tadellose Resultate zeitigen lassen. Aber es ist sehr nützlich, eine Reihe solcher Vorschläge und Methoden zu kennen, damit man, je nach den Umständen des Falles, bald die eine, bald die andre verwenden kann. Diese Erwägung und das Bestreben, den Herren Fachkollegen dasjenige Verfahren beliebt zu machen, das mir nach meinen Erfahrungen das sicherste zu sein scheint, bewogen mich zu den folgenden Zusammenstellungen und Erörterungen.

Von großem Vorteil ist es bei Kropfoperationen, die Allgemeinnarkose durch Lokalanästhesie zu ersetzen. Dieser Satz wird an und für sich von niemand bestritten. Auch wird jedermann zugeben, daß der N. lar. inf. am sichersten geschont werden kann, wenn man in der Lage ist, beim Arbeiten im kritischen Gebiet jeden Augenblick die Stimme des Patienten zu kontrollieren. Wohl aber habe ich neulich wieder irgendwo gelesen — den Autor konnte ich nicht mehr ausfindig machen —, es sei doch höchst grausam, Kröpfe ohne Narkose zu operieren. Dem muß ich entschieden entgegentreten. Ich begegne wohl bisweilen einem Individuum, bei

1) l. c.
2) Beitr. z. klin. Chir.
3) Zitiert bei Krönlein, l. c.

dem die Selbstbeherrschung so gering ist, daß ich, um dem andauernden Wehegeheul zu entgehen, zur Narkose greife. Aber diese Fälle bilden große Ausnahmen; in der Regel ertragen selbst Kinder und empfindliche Frauen die Operation ohne wesentliche Schmerzäußerungen. Bei Kocher bildet ebenfalls Lokalanästhesie das Normalverfahren, und Krönlein narkotisiert nur für den Hautschnitt, was im Prinzip auf das Nämliche hinausläuft. Auch Riedel[1]) tritt für narkoselose Kropfoperationen ein. Wie vorteilhaft es sein kann, wenn man während einer Strumaexzision in der Lage ist, die Stimme des Patienten zu prüfen, illustriert sehr hübsch folgende Operationsbeschreibung:

Max R., 19 Jahre alt, wird am 28. V. 1906 im Kantonsspital Winterthur wegen tiefsitzender rechtsseitiger Struma operiert. Nach mühsamer Luxation des Kropfes wird an der weit unten liegenden Art. thyr. inf. weit zentralwärts eine Kontinuitätsligatur angebracht. Der N. recurrens wird zunächst trotz eifrigen Suchens nicht gefunden. Als aber im Verlaufe der Operation eine vom unteren Pol abwärts ziehende Vene gefaßt wurde, bemerkte man plötzliches Heiserwerden der Stimme. Die Arterienklemme wurde sofort wieder entfernt, und nun entdeckte man hinter der Vene den Nerven und konnte ihn unversehrt freipräparieren. Bei der Entlassung des Pat. am 12. VI. 1906 war allerdings noch totale rechtsseitige Stimmbandlähmung zu konstatieren, dagegen ergab eine im Januar 1907 vorgenommene Nachuntersuchung klare, laute Stimme und bei der Kehlkopfspiegeluntersuchung normale, freie Beweglichkeit beider Stimmlippen.

Was die bei uns übliche Technik der Lokalanästhesie bei Kropfoperationen betrifft, so erhält der Pat., kurz bevor er den Operationstisch besteigt, eine Morphiuminjektion von 0,01. Dann werden nach Schleichs Methode Haut und Subkutangewebe im Bereiche des zu führenden Schnittes infiltriert mit einer Lösung von 1 gr Eukaïn β auf 1000 gr physiologischer Kochsalzlösung, der wir auf je 10 ccm 3 Tropfen der gewöhnlichen Adrenalinlösung zusetzen. Dieser Zusatz hat nicht nur eine intensivere Analgesie zur Folge, sondern auch eine länger dauernde, so daß auch nach langwierigen Operationen die Hautnaht sich fast schmerzlos gestaltet. Ohne Adrenalinbeimengung sah ich mich früher genötigt, die Haut vor der Naht jeweilen nochmals zu infiltrieren, weil auch vorher ganz geduldige Patienten sich diesem Akt gegenüber regelmäßig sehr intolerant verhielten.

Wir wollen nun annehmen, die Struma sei freigelegt und luxiert. Bis zu diesem Punkte der Operation ist hinsichtlich des N. recurrens

1) Berliner klin. Wochenschr. 1903, S. 238.

nichts zu bemerken. Die verschiedenen Schnittführungen sind für ihn kaum von Belang. Jetzt aber setzen die verschiedenen Methoden ein, deren jede drei Hauptaufgaben zu verfolgen hat: sichere Blutstillung, Schonung des N. recurrens, Zurücklassen einer hinlänglich großen Partie gesunden, funktionstüchtigen Drüsengewebes.

In Beziehung auf den Nerven, der uns hier speziell interessiert, würde die schon von Porta, Billroth, Wolff und Kottmann vorgeschlagene, besonders aber von Socin mit Nachdruck empfohlene und verallgemeinerte Enukleation das Vollkommenste leisten, weil man dabei für gewöhnlich ganz außer dem Bereiche des Nerven bleibt. Leider sind die Indikationen für die Enukleation beschränkt — ich wenigstens beschränke sie mehr und mehr auf oberflächlich liegende, namentlich große Cysten und auf leicht zugängliche und gut abgegrenzte Parenchymknoten, namentlich wenn dieselben ihrer Lage nach das einzige Respirationshindernis bilden. Tief im Parenchym der Drüse liegende Knoten auszuschälen halte ich wegen der damit verbundenen Blutung für unangezeigt. Übrigens pflege ich in der letzten Zeit regelmäßig einer Enukleation die Kontinuitätsligatur der Art. thyr. sup. und inf. voranzuschicken. Ich tue das nicht bloß der Blutung halber, die dann allerdings meist sehr gering ausfällt, sondern namentlich auch, um der nach Enukleationen häufigen Rezidivbildung vorzubeugen, die man übrigens begreift, wenn man sich eine „Struma nodosa" näher ansieht. Da hat sich allenfalls ein Knoten zu einer mandarinengroßen Cyste umgewandelt, ein Dutzend kleinerer aber sind daneben vorhanden, und es wäre fast wunderbar, wenn nach Entfernung der großen Cyste nicht früher oder später eine der zahlreichen kleinen ins Wachsen geriete. Die Häufigkeit der Rezidive nach Enukleationen ist ein weitrer Vorwurf, den ich dieser Methode nicht ersparen kann. Auch Bergeat[1]) spricht sich auf Grund genauer Nachuntersuchungen über die Ausschälungen in diesem Sinne aus. Dagegen gebe ich zu, daß ich bei der Enukleation niemals eine Rekurrensläsion erlebt habe.

Ebenso sicher wie die Enukleation ist in Beziehung auf Schonung des N. recurrens das von Kocher angegebene Evidement, dessen Indikationen aber noch seltener sein dürften als die für die Ausschälung.

An die Enukleation reiht sich naturgemäß die von Kocher[2])

1) l. c.

2) Korrespondenzbl. f. Schweizer Ärzte 1889.

warm empfohlene Resektionsenukleation oder schlechtweg Resektion genannte Methode, die mit geringen, aber wie mir scheinen möchte für die Sicherheit des Nerven nicht eben glücklichen Modifikationen Mikulicz[1]) schon etwas früher angegeben und später Reinbach[2]) nochmals ausführlich beschrieben hat. Bei der Kocherschen Ausführung wird ohne vorherige Arterienligatur, nach vorgängiger Unterbindung oder Trennung des Isthmus oder auch ohne eine solche, die den Kropfknoten bedeckende Schicht von Drüsengewebe in einiger Entfernung vom Isthmus umschnitten und der Strumaknoten ausgelöst. Man beginnt also bei dieser Methode gewissermaßen da, wo man bei der Enukleation aufhört, und statt daß, wie bei der letztern eine mehr oder minder tiefe Höhle entsteht in dem Kropfe, von deren Wandungen aus es sehr erheblich bluten kann, bleibt bei der Resektion nur ein flaches, schalenförmiges Stück Drüsensubstanz nahe der Medianlinie sitzen, an dem die Blutung unschwer zu beherrschen ist. Der N. recurrens braucht bei diesem Procedere nicht gesehen zu werden. Er bleibt sicher intakt, wenn man nur das hintere, der Seitenwand der Trachea anliegende Stück der Drüsenschale recht reichlich bemißt, d. h. erst in ziemlicher Entfernung von der Luftröhre durchschneidet.

Wir haben in dieser Resektionsenukleation ohne Frage ein vorzügliches und bei exakter Ausführung für den N. recurrens ganz ungefährliches Verfahren. So oft ich einen dazu geeigneten Fall habe, freue ich mich über diese bequeme Methode. Leider aber bietet sich mir im ganzen wenig Gelegenheit, sie zu handhaben, da sie isolierte Strumaknoten zur Voraussetzung hat. Die Enukleationen ganz durch die Resektionsenukleation zu ersetzen, habe ich mich bis jetzt noch nicht entschließen können. Noch weniger Verwendung habe ich für den Vorschlag von Zöge v. Manteuffel[3]), wonach sektorenartige Scheiben aus der Kropfgeschwulst ausgeschnitten und die übrig bleibenden Partien des Ober- und Unterhorns durch Naht gegeneinander gepreßt werden. Läßt man hierbei die hintern Kapselpartien intakt, so ist auch hier die Garantie für Schonung des Nerven ziemlich weitgehend.

Die Großzahl der Fälle, die uns zukommen, sind entweder Strumen mit diffuser Kolloidentartung oder sie bestehen aus einem Konglomerat von Knoten, die dazu noch oft nach allen Richtungen

1) Zentralbl. f. Chir. 1885, Nr. 51.
2) l. c.
3) Zentralbl. f. Chir. 1898, Nr. 18.

hin Fortsätze bilden, so daß der Kropf die Form einer ganz unregelmäßig gelappten Geschwulst annimmt. Für solches Material ist und bleibt die Exzision eines Lappens meist das einzig mögliche Verfahren. Gerade bei der Exzision ganzer Schilddrüsenhälften ist nun aber der N. lar. inf. am meisten gefährdet. Sehen wir zu, was hier zu seiner Schonung vorgeschlagen worden ist. Ich habe oben erwähnt, daß es 2 Stellen gibt, an denen man besonders leicht mit dem Nerven in Konflikt kommt: 1. die Stelle der Kreuzung mit der Art. thyr. inf., 2. die letzte Verlaufsstrecke des lar. inf. vor seinem Eintritte unter den Musc. cricopharyngeus. Was den erstern Punkt betrifft, so sagt darüber M. J. Reverdin[1]):

„Les uns avec Billroth et ses élèves pour éviter de léser le nerf conseillent de lier l'artère ou ses branches le plus près possible de la tumeur au moment, ou elles y pénètrent, les autres sans se fier à cette précaution, veulent que l'on mette à nu le nerf avant de placer les doubles ligatures; Kocher s'éloigne du point dangereux en découvrant l'artère immédiatement au bord interne de la carotide, et pour plus de précaution n'y place qu'une seule ligature et ne coupe pas le vaisseau. Aucun de ces procédés ne met absolument à l'abri des lésions du récurrent, les faits cliniques le montrent à l'évidence."

Dieser Schlußsatz eines speziell auf dem Gebiete operativer Behandlung des Kropfes so erfahrenen Chirurgen klingt nicht gerade ermutigend. Wir hätten darnach allen Grund, nach weitern Schutzmaßregeln für den Nerven zu suchen. Nach meinen Erfahrungen ist die von Kocher vorgeschlagene und von Reverdin erwähnte Kontinuitätsligatur der Art. thyr. inf. zentralwärts vom N. lar. inf. von unschätzbarem Vorteil. Ich habe sie in Hunderten von Fällen gemacht, und nur ein einziges Mal hatte ich das Pech, den Nerven mit einzubinden. Das geschah in einem Falle, wo der Nerv ganz ungewöhnlich weit lateralwärts vorne über den Arterienstamm wegzog, so daß ich mir nicht träumen ließ, ihm hier noch zu begegnen, und die Ligatur ohne ganz scharfes Zusehen anlegte. Der Lapsus wurde sofort an der Stimmänderung erkannt, die Ligatur gelöst und noch weiter zentralwärts angelegt. Der Nerv wird sich sicher erholen. Daraus ist die Warnung abzuleiten, man möge die Arterie recht weit lateralwärts unterbinden und sie sehr genau isolieren, bevor man den Faden herumlegt, ein Rat, den übrigens schon Kocher gibt.

Diese Kontinuitätsligatur erhält ihren vollen Wert erst dann, wenn man auch fernerhin die von Kocher angegebenen Vorschläge

1) l. c., S. 462.

befolgt, die dann auch eine Verletzung des Nerven an der oben sub 2 genannten Stelle abwenden sollen. Hat man nämlich das Ober- und Unterhorn gehörig isoliert, so präpariert man den Isthmus frei, faßt ihn in eine Ligatur — ich verwende eine kräftige Klemmzange mit leicht über die Fläche gebogenen Branchen — und schneidet ihn durch. Indem man eine etwaige Blutung aus der Strumaschnittfläche durch Komprimieren mit der linken Hand stillt, trennt man nun auch die einzig noch übrig gebliebenen Verbindungen der Struma mit der Seitenwand der Trachea in der Weise, daß man parallel der Luftröhrenwand eine Schicht Drüsengewebe in Verbindung mit den hintern Kapselpartien stehen läßt, als Decke für den darunter befindlichen Nerven. Etwa auf dieser Schnittfläche blutende Lumina muß man vorsichtig und ja nicht tief greifend fassen, sonst könnte man durch die dünne Schicht hindurch allenfalls den Nerven zwischen die Zangenblätter kriegen.

An dieses eben geschilderte Verfahren habe ich mich eine Reihe von Jahren — seit ich es in der Kocherschen Operationslehre 1894 beschrieben fand — bei meinen Exzisionen gehalten, und meine dabei erreichten Resultate waren befriedigend. Ich empfand dabei vor allem angenehm, daß man, wenn einmal die Kontinuitätsligatur der Art. thyr. inf. angelegt war, sich nicht weiter um das Gefäß zu kümmern brauchte und es nicht zu trennen hatte. Etwaige kleinere Äste desselben sieht man auf der Schnittfläche längs der Trachealseitenwand klaffen, wo man sie zur größern Sicherheit unterbinden kann.

Aber auch jetzt blieben Rekurrensverletzungen nicht ganz aus. Sie kamen namentlich dann vor, wenn irgendwo eine Ligatur abgeglitten war und man nachfassen mußte, oder dann bei atypischer Lage der Art. thyr. inf. Im Bestreben, die Schonung des Nerven noch sicherer durchführen zu können, kam ich dann dazu, ihn jeweils aufzusuchen. Diese Idee liegt ja sehr nahe und entspricht dem in der operativen Chirurgie ganz allgemein geltenden Grundsatze, ein wichtiges Gebilde, das man schonen will, erst freizulegen. Auch ist die Präparation des N. recurrens bei Kropfoperationen durchaus kein Novum, Riedel[1]) z. B. führt sie ganz konsequent bei seinen Strumaoperationen seit langen Jahren aus. Bei mir bildet sie seit etwa $3^1/_2$ Jahren einen ständigen und typischen Akt bei jeder Strumaexzision und ist daher bei rund 150 Kropfoperationen in Anwendung gekommen. Wie Riedel, begnüge ich mich nicht damit

1) l. c.

den Nerven an der Kreuzungsstelle mit der Arterie zu sehen, sondern er wird, nachdem man ihn dort zuerst aufgesucht hat, sorgfältig freipräpariert bis zu der Stelle, wo er unter den Musc. cricophar. schlüpft. Ich kann nicht leugnen, daß diese Art des Vorgehens die Operation etwas verlängert, 5—15 Minuten mögen je nach der Schwierigkeit für die Präparation des Nerven wohl draufgehen. Aber was will das im Grunde besagen gegen den Vorteil bei der nun folgenden Abtrennung der Struma am Isthmus und von der Trachealwand beständig den Nerven sehen und streng darauf achten zu können, daß man ihm nirgends zu nahe tritt! Das Auffinden des N. recurrens ist Übungssache und gelingt mir jetzt meist sehr schnell, die Freilegung auf der Strecke von der Art. thyr. inf. bis zum Ringknorpel kann dagegen mühsam sein und viel Sorgfalt erfordern. In ganz seltenen Fällen ist dieser letztere Akt so schwierig — wenn in jener Gegend zahlreiche dünnwandige Venen verlaufen vor und hinter dem Nerven, die bei leichtem Antippen schon einreißen —, daß ich die totale Freilegung aufgebe. Noch seltener ist es mir in der letzten Zeit vorgekommen, daß ich den Nerven überhaupt nicht fand — vaskulöse Strumen waren auch hier meist die Ursache. Dann ist nichts verloren als etwas Zeit, und man kann immer noch in einer der beschriebenen Arten die Operation — mit relativer Sicherheit für den Nerven — beenden.

Es versteht sich von selber, daß man während des Freipräparierens den N. lar. inf. mit Glacéhandschuhen, oder besser gesagt, gar nicht anfassen soll! Wo er schwierig bloßzulegen ist, lasse ich ihn öfter auf ein stumpfes Häkchen nehmen, bei leichtem Anziehen wird dann sein weitrer Verlauf besser sichtbar. Das läßt sich der Nerv sehr gern gefallen, auch darf man ihn mit stumpfen Instrumenten zur Seite drängen, nur anfassen mit einer Pinzette darf man ihn nicht. Der freigelegte Nerv wird um ein weniges nach unten (eigentlich rückwärts) dislociert, damit man für Ligaturen an der Seitenwand der Luftröhre etwas freien Spielraum gewinnt. Es versteht sich aber von selber, daß dieses Abwärtsdrängen des Nerven sehr maßvoll zu geschehen hat, damit nicht etwaige Rami tracheales oder oesophagei (die zwar meist unterhalb der Kreuzung mit der Art. thyr. inf. abgehen) zerrissen werden.

Nach diesen mehr allgemeinen Bemerkungen beschreibe ich nun im einzelnen den Gang einer halbseitigen Strumaexzision, wie er sich bei uns gestaltet. Lokalanästhesie in oben beschriebener Weise. Querer oder hakenförmiger Bogenschnitt über die Seite der zu entfernenden Struma. Trennung von Haut, Platysma, vordern Hals-

muskeln. Der Musc. sternocleidomast. braucht nur selten an seinem innern Rande etwas eingekerbt zu werden. Vorsichtige Spaltung und Lösung der äußern Kropfkapsel, bis man zwischen sie und die Struma die Finger einbringen kann. Indem nun die Kropfkapsel zurückgestreift wird, luxiert man den Kropf. Nun gehe ich sofort auf die Art. thyr. inf. los, die man fast immer leicht fühlt und unschwer in ihrem Stamme freimachen kann. Mitunter hat das Gefäß unglaubliches Kaliber. Das Lösen des Bindegewebes über der Arterie muß immerhin vorsichtig und unter scharfem Zusehen vorgenommen werden, damit man nicht etwa den N. recurrens, falls er vor der Arterie liegt, mit der Pinzette zwickt. Mittelst Aneurysmennadel wird nun an der Art. inf. recht weit zentralwärts eine starke Seidenligatur angelegt; die Fadenenden läßt man zunächst lang. Denn, indem man nun das Gefäß an dem Faden ein wenig von der Unterlage abzieht, erleichtert man sich das Auffinden des Nerven. Zumeist kreuzt derselbe die Arterie an dem Punkte, wo sie sich in ihre zwei Hauptäste teilt. Liegt er vor dem Gefäß, so wird er durch das Anziehen desselben meist sofort sichtbar, indem er sich als feiner, platter, die Arterie überschreitender Strang präsentiert. Verläuft der Nerv dagegen hinter der Arterie — nach unsern Erfahrungen der häufigere Fall —, so muß man unter dem emporgehobenen Gefäß mit stumpfen Instrumenten etwas herumtasten, bis man des charakteristisch verlaufenden Fadens ansichtig wird. Ist für die weitere Präparation das Durchschneiden der Art. inf. oder einzelner ihrer größern Äste wünschenswert, so kann das ohne weiteres geschehen.

Um den N. recurrens sicher als solchen zu erkennen und ihn von allen andern in jener Gegend ähnlich verlaufenden strangartigen Gebilden (Bindegewebsstränge, kleine Venen) bestimmt unterscheiden zu können, hat sich mir eine Erscheinung als sehr nützlich erwiesen, die ich als **Glockenzugphänomen** bezeichnen möchte. Sie besteht darin, daß man an dem Nerven synchron mit der Herzsystole feine Zuckungen in der Längsrichtung beobachten kann. Die Erklärung dieses Phänomens ist natürlich sehr leicht: da der Nerv bei seinem Abgange vom Vagus sich jederseits um ein großes, annähernd horizontal liegendes Arterienrohr herumschlingt, muß durch die rhythmische Füllung und Dehnung dieser Arterien jeweils an dem Nerven ein rascher, kurzer Zug ausgeübt werden. Die Zuckungen sind links stärker als rechts, weil der N. lar. inf. links den mächtigen Arcus aortae umgreift, rechts die etwas dünnere Art. subclavia. Links

war es auch, wo ich das Glockenzugphänomen zuerst wahrnahm; später habe ich es auch rechts nie vermißt. Freilich glaube ich, daß es sich bei diesen Zuckungen gewissermaßen um ein Artefakt handelt, da sie vermutlich erst dann in die Erscheinung treten, wenn man den Nerven künstlich spannt. In diesem Sinne muß vor allem die stark hintenüber geneigte Kopfhaltung wirken, die wir bei Kropfoperationen anzuwenden pflegen, ferner das Luxieren der Struma und das Hinüberwälzen derselben nach der gesunden Seite. Je mehr man an der Kropfgeschwulst zieht, um so deutlicher werden die Zuckungen, am schönsten, wenn man den Nerven auf ein Häkchen nimmt. Es liegt in der Natur der Sache, daß kein anderes Gebilde der seitlichen Halsgegend das Glockenzugphänomen darbietet, außer vielleicht der Vagus selbst. Wer die Rekurrenspräparation üben will, wird sich daher sehr bald vom Werte meiner Beobachtung überzeugen.

Nach der Präparation des N. recurrens gehen wir über zur Isolierung des Oberhorns, indem man die Gefäße des Stromgebietes der Art. thyr. sup. zwischen zwei Klemmen durchschneidet und mit Seide unterbindet. Die letzte Verlaufsstrecke des Nerven läßt sich übrigens oft leichter freilegen, wenn man sie erst nach der Isolierung des Oberhorns in Angriff nimmt. Prinzipiell lasse ich die Arterienklemmen an der Struma nicht hängen, sondern unterbinde auch diese peripheren Gefäßstümpfe, da mir beim Hin- und Herbewegen des Tumors ein Bündel daranbaumelnder Klemmen lästiger und zeitraubender ist, als wenn ich mich rasch durch Anlegen von Ligaturen derselben entledige.

Am unteren Pol des Kropfes werden hernach die Äste der mächtigen Vena thyr. ima ligiert und durchtrennt, und dann reiht sich als weiterer Akt die Isolierung des Isthmus an. Ob ich diesen jetzt schon durchschneide und dann von der Trennungsfläche lateralwärts gehend die Verbindungen zwischen Struma und Seitenwand der Trachea partienweise fasse und trenne, oder ob ich die Sache umgekehrt mache, so daß der Isthmus zuletzt durchschnitten wird, hängt wesentlich von den Schwierigkeiten ab, die sich bei Präparierung des N. rec. ergaben. Liegt der Nerv offen bis zum Ringknorpel zutage, so trenne ich zuerst die seitlichen Verbindungen des Kropfes, nachdem ich zur besseren Orientierung vorerst unter dem Isthmus eine Rinnensonde durchgeschoben habe. Die ganz ausgelöste Struma hängt dann zuletzt nur noch am Isthmus, und man kann diesen, je nach Umständen, etwas mehr oder etwas weniger von der Vorder- und der gegenüberliegenden Seitenfläche der Trachea

ablösen. Konnte der Nerv nicht vollständig freigelegt werden oder tritt der seltene Fall ein, daß man ihn gar nicht gefunden hat, so tut man jedenfalls sehr gut, erst den Isthmus und dann lateralwärts die Seitenwandverbindungen zu trennen, indem man letztere in der gefährlichen Ringknorpelgegend möglichst lang stielt. Denn darüber muß man sich klar sein, daß, wenn man nahe am Nerven eine dicke Gewebspartie in eine Klemme faßt, dieser beim Zuschnüren der Ligatur ungemein leicht im letzten Augenblick noch in die Fadenschlinge hineingezogen wird.

Um streng sachlich zu sein, muß ich nun freilich das Geständnis ablegen, daß trotz der Rekurrenspräparation die Verletzungen des N. lar. inf. bei meinen Kropfoperationen nicht ganz ausgeblieben sind. Eines Falles habe ich schon oben in extenso erwähnt (Fall Max R., S. 96), einen zweiten, wo der Nerv während einer Minute in einer Ligatur an der Arterienkreuzungsstelle saß, angedeutet (S. 99). Bei einer weiteren Patientin war der Nerv, obschon in ganzer Verlaufsstrecke freigelegt, bei einer Ligatur hoch oben am Ringknorpel mit in die Schlinge gezogen worden und wurde sofort wieder ausgelöst, bei 2 Pat. fanden sich wider Erwarten bei der nach der Heilung vorgenommenen laryngoskopischen Untersuchung Stimmbandlähmung oder wenigstens Parese, obschon wir sicher waren, den Nerven in ganzer Ausdehnung freigelegt zu haben und uns einer groben Verletzung desselben nicht bewußt waren. Allerdings war in einem dieser Fälle die jugendliche Pat. sehr unruhig, so daß wohl eine Zerrung oder ein Antippen mit der Pinzette vorgekommen sein mag. Das letztere wird wohl auch für den anderen Fall als Ursache anzusprechen sein. In allen diesen Fällen wies die 6 Monate bis 2 Jahre nach der Operation vorgenommene Nachuntersuchung tadellose Beweglichkeit des nach der Operation gelähmten Stimmbandes auf. Man darf also die Prognose solcher Rekurrensverletzungen günstig stellen, wenn man sicher ist, daß die Kontinuität des Nerven gewahrt blieb.[1]) Und das ist ungemein wichtig zu wissen. Denn man kann einem solchen Kranken ohne schlechtes Gewissen die Versicherung geben, daß er wieder voll und ganz zu seiner Stimme kommen werde. Wo man über das Schicksal des Nerven im Ungewissen ist, tut man jedenfalls besser, mit dieser Versicherung zurückhaltend zu sein. Man vergleiche einmal mit meinen Fällen die Resultate,

1) Dauernde Unterbindung kommt natürlich einer Kontinuitätstrennung gleich.

die durch die Neukommschen Nachuntersuchungen bei dem Krönleinschen Kropfmaterial aus früherer Zeit (1881—1890) zutage gefördert worden sind — nicht weniger als 13 bleibende Stimmbandlähmungen auf 100 Fälle. Nach dem eben Erwähnten muß man den Schluß ziehen, daß in allen diesen Fällen die Kontinuität des Nerven unterbrochen worden ist, sei es durch bleibende Unterbindung, sei es durch Durchschneiden.

Unter allen meinen Fällen von Rekurrenspräparation habe ich nur eine persistierende Stimmbandlähmung erlebt und zwar durch Zerschneiden des Nerven. Obwohl man seine Fehler nicht gern eingesteht, will ich doch hier ein Exzerpt der betreffenden Krankengeschichte geben, da sie in verschiedenen Richtungen instruktiv ist.

Frau G., 25 Jahre alt, Lehrersfrau von Wülflingen, wurde am 12. IV. 1905 wegen linksseitiger Struma operiert. Die Operation war nicht besonders schwierig. An der Art. thyr. inf. wurde eine Kontinuitätsligatur angelegt, der N. rec. ließ sich leicht freipräparieren. Ich war zu diesem letztern Akte auf die linke Seite der Pat. getreten und trat nun wieder auf ihre rechte. Dem Assistenten wurde aufgetragen auf den Nerven aufzupassen. Während ich nun aber einen Ast der Vena thyr. inf. am untern Pol der Drüse zwischen 2 Klemmen trennte, war unversehens der naheliegende Nerv unterhalb der Kreuzungsstelle mitgefaßt und zerschnitten worden. Ich löste ihn zwar sofort aus und nähte ihn so gut es ging zusammen, doch blieb die Naht erfolglos, wie ich mich durch eine im Dez. 1906 (also nach $1^3/_4$ Jahren) vorgenommene Nachuntersuchung überzeugte.

Übrigens ist die Rekurrensnaht nicht ganz aussichtslos. In einem weiter zurückliegenden Falle (aus dem Jahre 1900) hat sie mir ein positives Resultat ergeben. Es handelte sich um ein rechtsseitiges Strumarezidiv bei einer 35jährigen Frau. Die Ablösung des Kropfes von der Trachea war schwierig wegen vorhandener Narben. Beim Trennen eines Gefäßes wurde der Rekurrens mit durchschnitten. In löste ihn sofort aus und nähte ihn sorgfältig. Nachdem bei der Entlassung 14 Tage post oper. noch totale Stimmbandlähmung konstatiert worden war, ergab sich schon ein Vierteljahr später ein mäßiger Grad von Beweglichkeit der rechten Stimmlippe. 6 Jahre später war kaum noch eine leichte Trägheit des rechten Stimmbandes vorhanden.

IV.

Aus dem pathologischen Institute in Bern.
(Direktor: Professor Langhans.)

Über Morphologie der intrathoracalen Kröpfe.

Von

Dr. T. v. Verebély,
Assistent der chirurg. Klinik (Hofrat Prof. Réczey) in Budapest.

Die topographischen Verhältnisse der Kröpfe gelten seit der klassischen Bearbeitung von Wölfler in ihren Hauptzügen für abgeschlossen. Namentlich in Bezug auf die collaren Strumen steht die grundlegende Bedeutung dieser Arbeit, die von Brunner (1902) mit Recht als eine der besten der neueren chirurgischen Literatur bezeichnet wird, über allen Zweifel. Betreffs der intrathoracalen Köpfe aber sind seine anatomischen Angaben mehr theoretisch abgeleitet, als auf positiven Tatsachen fußend. Und das ist natürlich. Nicht als ob eine derartige Dislokation des Kropfes selten wäre; denn wenn man auch nicht nur den neuesten Angaben von Cloß, der unter 108 operierten Strumen 60 substernale erwähnt, sondern auch den älteren Statistiken, von welchen Wölfler in 6,7 Proz. Wuhrmann in 8,6 Proz., Kocher in 10 Proz. eine intrathoracale Lage bei sämtlichen operierten Strumen annimmt, — nur eine rein lokale, relative Gültigkeit zuspricht, so bedeuten diese Zahlen bei der großen Verbreitung der Strumektomie doch eine beträchtliche absolute Häufigkeit. Die Schwierigkeit liegt vielmehr darin, daß der Chirurg, den diese topographischen Beziehungen in erster Reihe interessieren, einige extreme, zur Sektion gelangte Fälle abgerechnet, fast ausschließlich auf die bei der Operation enthobenen Befunde angewiesen ist. Abgesehen von der allgemeinen Unsicherheit solcher Beobachtungen, können sie, bei den hier vorliegenden überaus schwierigen Verhältnissen, die Beweiskraft einer Ahnung kaum überschreiten. Darin liegt auch die Erklärung dafür,

daß Wuhrmann (1896), der eine monographische Zusammenstellung der intrathoracalen Kröpfe bearbeitete, gerade so wie die Autoren der neueren Kasuistik (Simon, Hopmann, Krecke), einfach auf die Angaben Wölflers hinweisen, ohne dieselben nachzuprüfen oder zu erweitern.

Ich kam deshalb mit Freude der Aufforderung von Herrn Professor Langhans nach, die intrathoracalen Kröpfe seiner reichhaltigen Sammlung topographisch-morphologisch zu bearbeiten. Es standen mir 15 intrathoracale und 1 rein retroviscerale Struma, samt den mehr oder weniger erhaltenen Halsorganen zur Verfügung, außerdem kleinere Stücke zwei weiterer, zur Operation gelangten endothoracalen Kröpfe betreffs histologischer Untersuchung. Es sei mir erlaubt, Herrn Professor Langhans nicht nur für das Überlassen des Materials, sondern auch für seine wertvollen Ratschläge und Interesse meinen aufrichtigsten Dank auszusprechen.

Die Fragen, die sich bei den Untersuchungen ergaben, können kurz in folgendem zusammengefaßt werden: a) wie wird die normale Lage und gegenseitige Beziehung der angrenzenden Organe: namentlich der großen Gefäße und Nerven, der collaren Röhren und Drüsen, der thoracalen serösen Häute und Organe durch die Entwicklung der intrathoracalen Kröpfe beeinflußt? b) Kann man bestimmte histologische Eigenheiten der intrathoracalen Kröpfe feststellen, die entweder als primäre eine Anlage zur tiefen Dislokation abgeben könnten, oder als sekundäre eine Folge der abnormen Lage, einer dadurch entstandenen abnormen Zirkulation sein könnten? c) Wie entwickeln sich die intrathoracalen Strumen, sind eventuell gewisse anatomisch-histologische Momente nachzuweisen, die ihre Entwicklung begünstigen?

1. 1897, Nr. 145. — 69jähr. Mann (Prof. Kocher). Pathologische Diagnose: Ileus (incarcerierte Littrésche Hernie operiert). Peritonitis, Pleuritis, lobäre Pneumonie. Arteriosklerose, Emphysema, Bronchitis, Lebercirrhose. Prostatahypertrophie, Hydronephrose. Struma profunda.

Der obere Pol beider Thyreoidallappen liegt 2 cm unterhalb des oberen Schildknorpelrandes; die Unterhörner reichen beiderseits bis an den unteren Rand der Clavicula, der eine deutliche Querfurche an der Schilddrüse entspricht; im vorderen Mediastinum liegt ein kugeliger Tumor.

Der linke birnenförmige, isolierte Lappen ist $7\frac{1}{2}$ cm lang, wovon $1\frac{1}{2}$ cm unter die erwähnte Schnürfurche ragen; seine größte Dicke 2 cm oberhalb des unteren Poles hat 4 cm. Der rechte Lappen geht nach

unten sich verbreitend ohne schärfere Grenzen in den intrathoracalen, faustgroßen Knoten über, der links oben mit dem walnußgroßen Mittellappen verschmilzt; von der oberen Spitze des letzteren steigt links aufwärts ein Processus pyramidalis bis zum Zungenbein. So entsteht ein halbmondförmiger Körper, dessen rechter Schenkel der obere, knollige $^2/_3$ Teil des rechten Lappens, linker Schenkel der Mittellappen und der Processus pyramidalis, unterer konvexer Teil dagegen der eigentliche Knoten ist. Der rechte freie Rand verläuft senkrecht und beträgt 14 cm; der linke zieht von rechts unten nach links oben und hat die Länge von 15 cm samt Processus, wovon 5 cm auf den letzteren entfallen. Dadurch, daß sich der Kropfknoten nach unten verjüngt, ist der rechte Lappen in Profilansicht deutlich spindelförmig; seine größte Dicke, 6 cm, ist 5 cm oberhalb des unteren Poles. Die Schnürfurche liegt 1 cm höher; der Querdurchmesser in ihrer Höhe, zugleich die größte Breite des Kropfes, hat $9^1/_2$ cm. Der untere Pol drängt sich zwischen Sternum und die großen Gefäße: Vena anonyma sinistra und Aorta hinein und reicht $1^1/_2$ cm am Pericard abwärts. Der untere Rand liegt in der Höhe der Teilung der Pulmonalarterie, 2 cm oberhalb der Bifurkation; die rechte Pleurakuppel ist nach unten gedrückt.

Links sind die Carotis communis, die Subclavia und die Vena anonyma sinistra bogenförmig um den unteren Pol der Schilddrüse gespannt; die Arteria thyreoidea inferior sin. steigt steil empor und teilt sich hinter der Carotis communis in einen Ramus ascendens und descendens, die einen Winkel von nahezu 180^0 bildend sich vom Hauptstamme abzweigen und sich dann bogenförmig zur Drüse wenden. Der Rekurrens liegt vor dem unteren, hinter dem oberen Aste; an der Kreuzung der vorigen liegt eine linsengroße Parathyreoidea; die zweite wird 3 cm oberhalb der Teilung, dem aufsteigenden Aste anliegend, gefunden. Rechts läuft die Carotis communis zwischen dem Kropfe und der Trachea aufwärts, gegen das Lumen der letzteren als länglich querer Wulst hervorspringend; die Vena anonyma dextra liegt zusammengepreßt hinter dem unteren Pole des Kropfes. Der Vagus liegt plattgedrückt vor der Arteria subclavia und gibt den ebenfalls zusammengedrückten Recurrens an deren unterer Seite. Die Arteria thyreoidea inferior läuft bogenförmig aufsteigend an der hinteren Fläche des Knotens zur Schilddrüse und teilt sich an der Kreuzungsstelle mit dem hinter ihr und ihren Ästen liegenden Recurrens in zwei mächtige Äste; vor der Teilung ist ihr Lumen $1^1/_2$ cm lang spindelförmig erweitert. An den beiden Ästen je 2 cm von der Teilungsstelle entfernt liegen die beiden Epithelkörperchen.

Die Vena jugularis interna begleitet beiderseits die Carotis communis und den Vagus und liegt mit denen hinter dem seitlichen Rande der Schilddrüse. Die Teilung der Carotiden entspricht dem oberen Pole der Seitenhörner, von wo dann die Arteria thyr. sup. beiderseits zur Schilddrüse absteigt.

An der Schnittfläche beider Lappen sind in einem colloiden Grundgewebe zahlreiche haselnuß- bis eigroße, weiße, markige Knoten zu sehen, die gegen den unteren Pol zu einer homogenen Masse zusammenfließen.

2. 1897, Nr. 73. — 60jähr. Mann (Abt. Dättwyler). Pathologische Diagnose: Pneumonia crouposa in stadio hepatisationis rubrae

lobi sup. dextri. Degeneratio adiposa myocardii cum thrombosi auriculae dextrae. Pleuritis acuta fibrinosa lat. dextri. Emphysema; dilatatio cordis. Struma intrathoracica.

Das Mediastinum anticum wird in seinem oberen Teile von einem steinharten Tumor eingenommen, der nach unten bis zur 3. Rippe reicht. Die Hauptmasse des Tumors liegt vor der Wirbelsäule und im rechten Thoraxraum, die Pleura costalis nach unten drängend und vorwölbend, dicht vor der Axillarlinie die rechte Thoraxwand berührend. In die linke Thoraxhälfte reicht der Tumor nur etwa $2^1/_2$—3 cm.

Der obere Pol des linken Seitenlappens steht in der Höhe des oberen Randes des Schildknorpels, der des rechten Lappens um $1^1/_2$ cm niederer. Der walzenförmige linke Lappen ist 10 cm lang, 4 cm breit und 3 cm dick; er ist durch Bindegewebe mit dem rechtsseitigen Kropfe verbunden. Der rechte Lappen geht, nach abwärts sich verbreiternd, ohne bestimmte Grenzen in den zweifaustgroßen Kropf über, mit dem zugleich der Isthmus verschmolzen ist. Der Knoten ist samt rechten Lappen 13 cm lang, 11 cm dick, 12 cm breit und dreihöckerig. Der eine Höcker reicht in der Mittellinie über den Gefäßen nach vorne; der zweite steht rechts unten nach hinten, der dritte endlich zieht, dem Mittellappen entsprechend, vor der Trachea um 3 cm über die Mittellinie nach links. Der hintere ist der mächtigste; er ist abgerundet und hat die Dicke von 7 cm. Mit dem Scheitel des vorderen Höckers ist durch Bindegewebe ein accessorischer Knoten verbunden, der rechts bis zum oberen Rand des Schildknorpels langt; sein Durchmesser von oben nach unten $1^1/_2$, von links nach rechts 1 cm. Eine seichte Schnürfurche, der knöchernen Thoraxapertur entsprechend, teilt die ganze Schilddrüse in zwei Teile; der unterhalb gelegene intrathoracische Abschnitt beträgt rechts 7, links 3 cm des Längsdurchmessers.

Der Bogen der Aorta und die Vena cava superior werden durch den Knoten nach links, die rechte Pleura und Pericardium nach abwärts, der Ösophagus und Trachea nach links gedrückt und zugleich komprimiert; letztere ist im Bereiche des 5.—11. Trachealknorpels membranartig erweicht, ihr Lumen sichelförmig. Der untere Pol des hinteren Höckers liegt am rechten Hauptbronchus, wogegen der linke vom linken Lappen an die Wirbelsäule gedrückt wird.

Die beiden Venae anonymae umspannen verlängert bogenförmig den unteren Pol der Schilddrüse. Die linke umkreist dann den linken Lappen und kommt so auf dessen hintere Seite, wo er mit der erweiterten Carotis communis sinistra und Vagus in einem Bündel nach oben zieht. Die linke Arteria thyreoidea inferior beschreibt einen hohen, schmalen Bogen, an dessen Scheitel, der Ösophaguswand anhaftend, eine Parathyreoidea liegt; der Recurrens liegt in der Furche zwischen Trachea und Ösophagus, ist kreisrund, kräftig und kreuzt den Stamm und die Äste der Arterie hinten ihnen anliegend. Die Arteria anonyma wird durch den hinteren Höcker des Kropfes gegen die Bifurkation der Trachea gedrängt; sie teilt sich, plattgedrückt, $1^1/_2$ cm lateral vom rechten Trachealrand, von wo die Carotis dextra schief auf- und auswärts ebenfalls platt bis zum oberen Teil des rechten Lappens verläuft; hier erweitert sie sich allmählich. Aus der plattgedrückten Subclavia dextra entspringt eine ungewöhnlich lange Arteria

thyreoidea inferior, die sich nach einem steilen, bogenförmigen Verlaufe nur unmittelbar vor ihrem Eintritt in die Drüse in mehrere Äste teilt; daselbst liegt ihr eine linsenförmige Parathyreoidea von 7 mm Durchmesser an; eine zweite wurde unterhalb des Knotens in der bindegewebigen Kapsel gefunden. Die Vena jugularis communis dextra liegt samt dem Vagus auf der vorderen Fläche des Knotens, ist auffallend dickwandig und erlangt über dem rechten Seitenlappen die Carotis an deren Teilungsstelle; beide sind durch eine dicke Lage Bindegewebes, welches sozusagen eine Kapsel des Kropfes bildet und eigentlich der Gefäßhülle entspricht, miteinander verbunden; ihr Abstand beträgt unten 8 cm. Der rechte Recurrens läuft vom Vagus ab um den unteren Pol des Tumors an die Seite der Trachea, wo sie zusammengedrückt, hinter der Verästelung der Arteria thyreoidea, aufwärts strebt. Die Arteria thyreoidea superior verläuft beiderseits sich reichlich verästelnd mit den begleitenden, auffallend weiten Venen an der Vorderfläche.

An der Schnittfläche sind in den colloid entarteten linken und rechten Lappen zahlreiche Knötchen von 1—4 cm Durchmesser zerstreut; im unteren Teile des rechten Lappens liegt ein steinhart verkalkter Knoten von 8 cm Durchmesser, von einer schmalen, narbig entarteten bindegewebigen Kapsel umgeben.

3. 1898, Nr. 133. — 62jährige Frau (Prof. Girard). Pathologische Diagnose: Pneumonia lobaris et lobularis; bronchitis purulenta; pleuritis serofibrinosa. Herzverfettung; Stauung der Leber. Struma intrathoracica.

Der rechte Thyreoideallappen reicht etwa faustgroß 4—5 cm in die Thoraxapertur hinein; der linke, ebenso groß, erreicht nur den unteren Rand der Clavicula.

Der Kropf besteht aus zwei isolierten Knoten, die sich, in der Mittellinie vor der Trachea durch loses Bindegewebe verbunden, aneinanderlegen; nur bei genauer Präparierung findet man in der Tiefe dieses Gewebes einen schmalen, parenchymatösen Streifen, der die beiden Knoten von links unten nach rechts oben ziehend in der Höhe des 6. Trachealknorpels verbindet. Der linke Lappen ist von vorne plattgedrückt, scheibenförmig, mit einem Durchmesser von $6\frac{1}{2}$ cm; er reicht mit seinem oberen Rande bis zum Zungenbeine; rechts unten gegen die Mittellinie entspringt ihm ein 2 cm langer Fortsatz, der nach unten ziehend hinter den Bogen der Aorta zu liegen kommt, der sich an den unteren Rand des eigentlichen Knotens anlegt. Am Querschnitt entspricht dieser Fortsatz dem eigentlichen Thyreoideallappen, dessen Rest er bildet, wogegen die obere Scheibe ein colloid-parenchymatöser Knoten ist, der aus dem oberen Pole des linken Lappens heraustritt. Der rechte Knoten beginnt ebenfalls am Zungenbein mit einem 2 cm langen Zapfen, der, sich dann allmählich verbreiternd, in einen eiförmigen Knoten übergeht, von 10 cm Länge und durchschnittlich 4 cm Breite. Derselbe wird in der Mitte durch eine Querfurche in zwei Teile geteilt, wovon der untere $5\frac{1}{2}$ cm lange Zapfen intrathoracal zum rechten Hauptbronchus gelangt. Am Querschnitt zeigt es sich, daß sich der eigentliche rechte Lappen oberhalb des Knotens befindet, der sich aus ihm nach unten entwickelt hat. Dieser Knoten legt sich von rechts dem Pericardium

und der Aorta ascendens an, die, wie erwähnt, in der Mittellinie bis zum Unterrand des linken Knotens zieht.

Die Arteria anonyma umkreist, sich zuerst nach unten wendend, in Bogen den unteren Rand des Knotens und kommt so zum äußeren Rand desselben, von wo die Carotis die Richtung nach oben einschlägt; die obere Spitze des rechten Lappens liegt, sich nach hinten wendend, hinter der Carotis. Die Arteria thyreoidea inferior dextra steigt senkrecht hinter dem Knoten bis zum unteren Pole des eigentlichen Lappens, wo sie sich in einen mächtigen unteren und einen viel schwächeren oberen Ast teilt, an denen 3 cm voneinander entfernt je 1—1 Epithelkörperchen liegt. Der untere Ast wird vom Recurrens begleitet, der plattgedrückt hinter ihm der Trachealwand anliegt; nach oben kommt der Nerv vor die oberen Äste zu liegen und gelangt so zum Larynx. Die Vena cava superior liegt vor dem unteren Pole des rechten Lappens; die ihr entspringende rechte Anonyma und Jugularis begleiten die Carotis und dann vom äußeren Rand des Knotens den Vagus. Die linke Carotis kommt unter dem Rande des oberen Knotens sogleich auf die Hinterfläche des linken Kropfes und zieht daselbst in einer Rinne aufwärts. Die Arteria thyreoidea inferior sin. steigt steil bis zum unten gelegenen Lappen und teilt sich in dessen Mitte in einen sehr starken oberen und schwächeren unteren Ast; der Recurrens liegt vor dem Stamme und hinter dem oberen Aste der Arterie. Ein Epithelkörperchen wurde hinter dem unteren Pole des Schilddrüsenlappens an einem Aste der Arterie gefunden, das andere wurde vermißt.

Die Trachea ist vom Larynx ab bis über die Bifurkation von den Seiten plattgedrückt und beschreibt zugleich dem 3. Trachealknorpel entsprechend einen kleinen nach links konkaven Bogen.

4. 1898. Salemspital. — Die beiden Seitenlappen deutlich abgrenzbar liegen zu beiden Seiten der Cartilago cricoidea, als zwei abgeflachte, fast kreisrunde Knoten von 3—3½ cm Durchmesser. Beide sind durch Bindegewebe mit dem zwischen und unter ihnen befindlichen Kropfknoten verbunden, der vom 1. Trachealringe bis zur Bifurkation in den vorderen Mediastinalraum eingelagert ist. Der Knoten überschreitet vor der Trachea mit einem unregelmäßigen, walnußgroßen linken Höcker 3 cm die Mittellinie, liegt sonst in seinem ganzen Umfange in der rechten Thoraxhälfte. Seine Höhe beträgt 10 cm, seine größte Breite ungefähr in der Mitte 11½ cm, seine Dicke 7½ cm; er ist sagittal plattgedrückt, in der Vorderansicht kreisrund, von der Seite länglich oval, grob höckerig. Die Aorta ascendens und Vena cava superior sind nach links geschoben; die Vena anonyma dextra verläuft hinter dem unteren Pole, über welchen sich nach vorne ziehend die stark erweiterte, thrombotisierte Vena jugularis externa bogenförmig spannt; die plattgedrückte Vena jugularis interna dextra verläuft auf dem costalen, abwärts gedrängten Brustfelle nach hinten und kommt so auf die dorsale Fläche des Knotens, wo er mit dem Vagus und der Carotis zusammen in der Mitte des Knotens senkrecht aufsteigt. Der Vagus selbst ist aus der Kapsel unausschälbar, plattgedrückt und wird durch die Arteria transversa colli wie durch einen Strang in die Furche zwischen rechtem Lappen und Kropfknoten hineingepreßt; der Recurrens zieht von unten her um die Subclavia und gelangt bei deren Abgangsstelle

an die Trachealwand. Die Arteria anonyma steigt plattgedrückt am linken hinteren Rand des Knotens auf und auswärts, teilt sich 1 cm lateral vom Trachealrande in die erweiterte Subclavia und relativ enge Carotis communis. Von der ersteren entspringt die, einen hohen, steilen Bogen beschreibende Arteria thyreoidea inferior von der Dicke der Carotis, um dann unverästelt bis zur Drüse zu gelangen; gerade bei der Kreuzung mit dem hinter ihr liegenden Recurrens zerfällt sie in ihre Drüsenäste. Auf der hinteren Fläche des rechten Lappens liegt eine linsengroße Parathyreoidea dem Stamme der Arterie an. — Die Verhältnisse des linken Lappens sind normal; in der Mitte der Hinterfläche am aufsteigenden Aste der Arteria thyreoidea inferior und am unteren Pole des Lappens je ein Epithelkörperchen. Die Blutversorgung des Kropfknotens geschieht aus einem starken Aste der rechten und einem schwachen der linken Arteria thyreoidea inferior, weiter durch eine Arteria thyreoidea ima, die aus der Aorta entstammt.

Die Trachea ist von rechts nach links von der Höhe des 4. Knorpels bis zur Bifurkation komprimiert.

Der Kropf besteht an der Schnittfläche aus zahlreichen weißen, markigen Knoten von 1—3 cm Durchmesser, die durch bindegewebige Septa deutlich voneinander getrennt sind; nur gegen den unteren Pol zu fließen dieselben zu einer mehr diffusen Masse zusammen. Die beiden Lappen sind scharf abgegrenzt, normal gebaut.

5. 1895, Nr. 75. — 36jähr. Frau (Prof. Sahli). Pathologische Diagnose: Excentrische Hypertrophie des rechten Ventrikels; Herzverfettung; Hydropericardium, Hydrothorax, Ascites. Retropharyngeale, teils tiefe Struma.

Die Schilddrüse liegt gleichmäßig vergrößert halbmondförmig vor der Luftröhre so, daß ihr linker oberer Pol dem oberen Rande des Schildknorpels, ihr unterer Rand dem 8. Trachealringe, ihr rechter oberer Pol der Uvula entspricht. Der linke Lappen, 9 cm lang, 5 cm dick, 3—4 cm breit, liegt auf der Seite des Kehlkopfes, bezw. der Trachea, so daß sein oberes Ende hinten sich mit einem 2 cm breiten Fortsatze hinter den Pharynx drängt. Der rechte Lappen ist im ganzen 16 cm lang und zieht von der Vorderfläche der Trachea nach oben, sich allmählich verbreiternd als dicker Wulst von 6 cm Breite und 8 cm Länge hinter den Pharynx, wo er hinten-oben $3^1/_2$ cm die Mittellinie nach links überschreitend den hinteren Rand des linken Lappens erreicht. Der abgerundete Endknoten des Lappens drückt die hintere Pharynxwand gegen den Larynx und Zungengrund nach vorne und zugleich links von der Mittellinie. Die beiden Lappen werden vor der Trachea durch ein 3 cm breites, $3^1/_2$ cm hohes Mittelstück miteinander verbunden, dessen unterer Rand mit einem kleinen Zapfen 1 cm tief hinter das Jugulum reicht; es liegt hier von oben der Vena cava superior an, deren zwei Anonymae den unteren Rand des Kropfes umkreisen; von ihnen verdeckt läuft rechts die Arteria anonyma, links die Carotis um die Schilddrüse, jene zu deren äußeren Rand, diese zur Hinterfläche des betreffenden Lappens. Die Carotis dextra, am äußeren Rand des rechten Lappens bogenförmig gespannt, teilt sich in der Höhe des oberen Schildknorpelrandes in drei gleiche Äste, deren vorderer die Arteria

thyreoidea superior, mittlerer die Carotis externa, hinterer die Carotis interna ist; letztere zieht am vorderen Rand des retropharyngealen Knotens aufwärts. Die Arteria thyreoidea inferior erlangt in kurzem, flachen Bogen den unteren Pol des rechten Lappens, wo sie an dessen innere Seite tritt und sich vor dem Recurrens vagi verästelt. Letzterer ist stark der Trachealwand angeheftet; vor ihm liegt im lockeren Bindegewebe eine längliche Parathyreoidea. — Das linke Gefäßbündel liegt, wie erwähnt, hinter dem linken Lappen, den die Arteria thyreoidea inferior in hohem Bogen, $5\frac{1}{2}$ cm oberhalb des unteren Poles erreicht; am oberen Aste der Arterie liegt eine längliche Parathyreoidea. Der Recurrens liegt hinter der Arterie der Trachealwand an. — Im Bindegewebe unterhalb der beiden unteren Pole ist je ein linsenförmiges Epithelkörperchen dem Unterhorn angepreßt.

Am Durchschnitt erscheint die ganze Schilddrüse gleichmäßig, colloid entartet, mit zahlreichen weichen, parenchymatösen Knoten.

6. 1899, Nr. 104. — 48jähriger Mann (Prof. Sahli). Pathologische Diagnose: Lobuläre Pneumonie. Pachymeningitis chronica; Anämie. Struma intrathoracica.

Die Schilddrüse reicht, stark vergrößert, 4 cm weit hinter dem Sternum in das Mediastinum. Sie liegt halbmondförmig, $1\frac{1}{2}$ Faust groß vor der Trachea, so daß die oberen Pole der Seitenlappen beiderseits in der Höhe des Ringknorpels, der untere Rand 12 cm unterhalb des Zungenbeins, am 12. Trachealringe liegen. Die größte Breite des Knotens beträgt am rechten Lappen 5, am linken $3\frac{1}{2}$ cm. Der untere Pol des Kropfes, in dem die Seitenlappen unabgrenzbar mit dem Isthmus zu einem Wulst verschmolzen sind, reicht vor den großen Gefäßen und den reichlich vorhandenen Thymusresten bis an das Pericardium; hinter ihm liegt zunächst die Thymus, dann die Vena anonyma sinistra, am hintersten, an der Trachea der Bogen der Aorta; aus letzterem entspringt gerade hinter dem Kropfknoten ein kurzer, dicker Ast, der sich dann in Arteria anonyma und Carotis sinistra teilt; die Subclavia sinistra entspringt 1 cm weiter links. Die Anonyma wölbt sich in der Höhe des 11.—12. Trachealringes in die Trachea vor. Vagus, Carotis und Vena jugularis interna treffen sich rechts 2 cm oberhalb des unteren Poles, links gerade am unteren Pole zu einem Bündel, das dann am äußeren Rande beiderseits nach oben steigt. Die Arteria thyreoidea inferior erreicht beiderseits in sanftem Bogen die Mitte der Drüsenlappen, wo sie sich in mehrere Äste teilen; rechts liegt an der Teilungsstelle, links an dem Ramus ascendens je eine Parathyreoidea. Der Recurrens ist beiderseits an die Wand der Trachea geheftet, an der er hinter der Arterie, dieselbe gerade an ihrer Verästelungsstelle kreuzend, zum Larynx verläuft. In das Thymusgewebe eingebettet, liegt hinter dem unteren Rande des Knotens, beiderseits eine flache, linsenförmige Parathyreoidea. Die Arteria thyreoidea superior erreicht an den beiden oberen Polen die Drüse, an der sie sich reichlich verästelt.

Die Trachea ist S-förmig gekrümmt, so daß unter dem Larynx eine nach vorn konvexe, in der Höhe des 10.—12. Trachealringes, eine nach vorn konkave Vorbiegung entstehen; daselbst erscheint die Trachea plattgedrückt.

Die Schnittfläche zeigt eine gleichmäßig gebaute, colloide Entartung;

im substernalen Teile zwei scharf umgrenzte, hämorrhagische Knoten, die sich in der Mittellinie durch wenig bindegewebige Parenchymreste vereinigen.

7. 1895, Nr. 10. — 49jähriger Mann (Prof. Sahli). Pathologische Diagnose: Struma substernalis; Kompression der Vena anonyma sinistra mit Thromben der Subclavia sinistra; Ödem des linken Arms. Pericarditis; Kompression der Vorhöfe; Atrophie des Herzens. Hydrops dupl. pleurae mit Kompression der linken Lunge. Stauung in Milz, Leber, Magen. Chylusretention; Ascites chylosa. Hypertrophie der Prostata; Cystitis.

Das Mediastinum anticum wird oben vollkommen von einem Tumor erfüllt, der rechts bis zum unteren Rande der 1. Rippe, links bis zur 2. Rippe reicht und eine Breite von 9,5 cm hat. Seine untere Begrenzungslinie zieht von der Vereinigungsstelle des 1. rechten Rippenknorpels schräg nach links unten bis 2 cm über die Mittellinie zum unteren Rande des 2. linken Rippenknorpels, wo sie sich steil aufwärts wendet. Der Tumor ist, wie nach Ablösen der vorderen Halsmuskeln zu ersehen ist, mit dem linken Schilddrüsenlappen nach oben unabgrenzbar verschmolzen; er besteht vorn aus dem zusammengepreßten, 1,5 cm dicken Fettgewebe des Mediastinalraumes, in welchem sich deutlich pigmentierte Lymphdrüsen befinden: hinter diesem folgt ein derber, mit dem Schilddrüsenlappen zusammenhängender Knoten.

Die Spitze des rechten Lappens steht in der Höhe des oberen Schildknorpelrandes; er enthält in seiner unteren Hälfte einen walnußgroßen, harten Knoten und hängt nach links mit dem schwachen Isthmus zusammen: er ist 6,5 cm lang, 3 cm breit und 2,5 cm dick, deutlich umschrieben. Der linke Lappen reicht bis zur Höhe des Ringknorpels und ist nach links mit dem kleinen Mittellappen, am unteren Pole dagegen mit dem derbwandigen Cystenkropfe verwachsen. Der $1^1/_2$ Faust große, kugelige Knoten hat den Durchmesser von 10 cm und ist eine Cyste mit 1—$1^1/_2$ cm dicker Wand. Er zwängt sich von oben her in den linken Brustraum, die Trachea nach rechts, die großen thoracalen Gefäße nach abwärts, die Halsgefäße nach hinten drängend. Die Trachea beschreibt einen nach rechts konvexen Bogen, dessen Scheitel dem 8. Trachealknorpel entspricht und der vom 3. Ringe bis zum 12. reicht. Der untere Pol der Cyste liegt dem linken Hauptbronchus auf; zwischen beiden verläuft der komprimierte Bogen der Aorta, von dem sich hier die Anonyma, Carotis und Subclavia sinistra abzweigen. Die erste wird vom rechten Rand des Knotens gegen die Trachea, die beiden letzten vom unteren Pole bogenförmig nach hinten und unten gedrückt.

Die Carotis sinistra umspannt den linken Rand des Knotens und erreicht 3 cm vom unteren Pole entfernt den Vagus und die thrombotisierte Vena jugularis interna, mit welchen sie dann in einer gemeinsamen Hülle, am linken Rande des Tumors, nach oben strebt. Die durch Thrombusmassen bis zu 2 cm vor ihre Einmündung verschlossene Vena anonyma sinistra umkreist den unteren Pol des Kropfes bis zur rechts verdrängten, leeren Cava superior; in der Mittellinie entspringt ihr eine erweiterte Vena mediana colli von 1 cm Peripherie, die schwach nach rechts konvex am

rechten Rande des Knotens zum Isthmus verläuft. Die Arteria thyreoidea inferior hat einen Durchmesser von 8 mm; sie erreicht unverästelt in der Mitte den Knoten und teilt sich am rechten hinteren Rande in zwei mächtige Drüsenäste. Im Winkel des Stammes und des oberen Astes liegt eine abgeflachte Parathyreoidea von 8 mm Durchmesser. Der Recurrens läuft vom Bogen der Aorta an der linken Wand der Trachea aufwärts, liegt hinter dem Stamme und vor den oberen Ästen der Arteria thyreoidea, mit deren oberem Endaste er den Larynx erreicht; daselbst liegt eine linsengroße, zweite Parathyreoidea. Von der Cava aus sind die rechtsseitigen großen venösen Stämme: Anonyma, Jugularis, Subclavia als leere Räume zu verfolgen. Die rechte Carotis kommt hinter dem rechten Rande der Cyste, steil zur Hinterfläche des rechten Lappens, wo sie mit dem Vagus und der Jugularvene zu einem Bündel vereinigt, aufwärts läuft. Die Arteria thyreoidea inferior erreicht in hohem Bogen den äußeren Rand des Lappens, wendet sich dann an der Hinterfläche bogenförmig abwärts bis zum unteren Pol und tritt hier in ihre Verästelung. Der Recurrens liegt hinter dem Stamme und den Ästen der Trachealwand an.

8. 1891, Nr. 235. — Frau (Prof. Kocher). Pathologische Diagnose: Ulcus duodeni mit Perforation; Perforationsperitonitis. Myoma uteri. Struma mediastinalis.

Im oberen Teile des Mediastinum anticum befindet sich, bis an den Knorpel der 3. Rippe herunterreichend, ein Tumor, 9 cm lang, 9 cm breit, zirka 8 cm dick. Er ist in Zusammenhange mit dem stark vergrößerten linken Lappen der Schilddrüse und zeigt in der Höhe des Schlüsselbeins eine bedeutende Einschnürung. Der Herzbeutel reicht an der Hinterseite des Tumors etwa 5 cm herauf und ist auf dem Tumor überall verschieblich; der untere Pol desselben liegt zirka 3 cm oberhalb der Basis des Herzens.

Der linke Lappen samt Tumor hat eine Länge von 18 cm, wovon 9 auf den undeutlich abgrenzbaren linken Lappen, 9 auf den unteren Knoten entfallen. Der obere Pol erreicht den Oberrand des Schildknorpels, wogegen der untere Rand 3 cm unterhalb der Trachealbifurkation vor dem linken Hauptbronchus liegt. Der ganze Tumor, der also dem linken Seiten- und dem Mittellappen entspricht, liegt der linken Larynxwand an, steigt dann von hier neben der Luftröhre abwärts, dieselbe nach rechts verdrängend; sein unteres, kolbig verdicktes, $1\frac{1}{2}$ Faust großes Ende kommt auf die Vorderfläche der Trachea zu liegen, wodurch dieselbe in der Höhe ihres 12.—13. Knorpels nach hinten plattgedrückt erscheint. Der Knollen überschreitet 5—$5\frac{1}{2}$ cm, die Mittellinie, in welcher er die Höhe von 12 cm erreicht. An seinem unteren Pole liegt ein 7 cm langer, 3 cm breiter Zapfen, nur durch Bindegewebe angelötet, quer dem Haupttumor an, an dessen unterer Fläche eine flache Stelle den Platz seiner Ablösung andeutet. In der Mitte des ganzen linken Knotens ist in der Höhe des Ringknorpels dem rechten Rande durch Bindegewebe der rechte Lappen angeheftet, er umbiegt sich bis zur Mitte des Schildknorpels aufsteigend direkt nach hinten in die Horizontallage und umkreist dann halbmondförmig, als ein 11 cm langer, 3 cm breiter Zapfen den Pharynx. Seine Spitze reicht hinter dem Rachen 2 cm über die Mittellinie nach links bis

zur linken Carotis; sein unterer Rand drückt unter dem Ringknorpel den Ösophagus samt Trachea nach vorn; dieselbe ist hier als enger Spalt in den ihn ringförmig umkreisenden Kropf eingebettet. — Der Bogen der Aorta liegt links unterhalb des Knochens; die ihm entspringende Arteria anonyma durchkreuzt $1^1/_2$ cm oberhalb der Bifurkation die Luftröhre und teilt sich genau an deren rechtem Rande in die zwei Äste. Die Carotis dextra verläuft hinter dem Kropfknoten und umspannt oben den ringförmigen, erwähnten Zapfen von hinten, außen; mit ihr verbunden erreicht der Vagus den Brustraum; die Vena jugularis kommt von der abwärts gedrängten Anonyma in einer tiefen Rinne über den Knoten von vorne nach hinten oben, die Carotis und den Vagus in der Höhe des Ringknorpels erreichend. Die Arteria thyreoidea inferior zieht steil zum unteren Rande des erwähnten ringförmigen Lappens, wo sie sich verästelt. Die Vena anonyma sinistra wird, an der Unterfläche des Kropfknotens liegend, von dem Mediastinaltumor stark komprimiert. Die linke Carotis steigt steil zwischen Ösophagus nnd Kropfknoten aufwärts bis zum oberen Pole desselben, woselbst sie sich teilt; die Arteria thyreoidea inferior sinistra erreicht, schräg nach aufwärts steigend, 4 cm vom unteren Pole entfernt, den Kropfknoten, in den sie sich mit mehreren Ästen vertieft.

Die Schnittfläche zeigt eine diffuse, colloide Entartung des Schilddrüsengewebes, dessen kleine Alveoli durch derbe Bindegewebsbalken in Knoten von $1^1/_2$—2 cm Durchmesser geteilt sind.

9. 1893, Nr. 47. — Mann (Prof. Sahli). Pathologische Diagnose: Atherom der Aorta; Arteriosklerose; Sklerose der Coronararterien. Leichte Stauung der Leber; arteriosklerotische Narben der Nieren. Struma colloides intrathoracica; Kompression der Luftröhre; Emphysema pulmonum.

Die Schilddrüse ist deutlich in zwei Lappen getrennt, die in der Mittellinie in der Höhe des 3.—4. Trachealringes durch Bindegewebe, makroskopisch ohne nachweisbare Parenchymelemente miteinander verbunden sind. Der obere Pol des $5^1/_2$ cm langen rechten Lappens liegt $4^1/_2$ cm unter dem Zungenbein; die großen Halsgefäße verlaufen samt Vagus hinter dem lateralen Rande des Lappens nach oben; die Teilung der Carotis ist 4 cm vom oberen Pole der Schilddrüse entfernt, von wo die verlängerte Arteria thyreoidea superior zur Vorderfläche der Schilddrüse abzweigt. Die Arteria thyreoidea inferior gelangt 1 cm vom unteren Pole entfernt vor dem Recurrens zum Lappen, gerade an der Kreuzungsstelle sich in zwei mächtige Äste teilend; der obere Ast kommt dann hinter den Recurrens zu liegen und erreicht so die Drüse und den Larynx; am aufsteigenden Aste, der Mitte des Lappens entsprechend, liegt ein Epithelkörperchen. Der linke Lappen reicht vom oberen Rande des Schildknorpels in $10^1/_2$ cm Länge bis zum 8. Trachealringe und entspricht in seiner halbmondförmigen Gestalt dem eigentlichen linken Seitenlappen und dem mit ihm verschmolzenen Mittellappen. 4 cm oberhalb des unteren Poles wird der Lappen durch eine seichte Querfurche in zwei Teile geteilt, deren unterer mit einem sich verjüngenden Zapfen unter dem Sternum, gegen die Mittellinie liegt; die größte Breite des Knotens in der Höhe der Furche beträgt 6 cm. Der unteren Fläche des erwähnten Zapfens liegen nach

vorn die Vena anonyma sinistra, nach hinten der Vagus und die Carotis communis sinistra an, welche beiden letzten dann zum lateralen Rand des Knotens ziehen. Unter ihnen liegt die starre Röhre der erweiterten Aorta über dem linken Hauptbronchus. Die Arteria thyreoidea inferior sinistra steigt steil zum unteren Pole des Lappens, wo sie sich dann reichlich verästelt; der Recurrens liegt in der Rinne zwischen Trachea und Ösophagus hinter dem Stamme und seinen Ästen. Am Ramus ascendens, der Mitte der Hinterfläche entsprechend, liegt eine ovale Parathyreoidea.

Die Trachea wird in der Höhe des 7.—8. Ringes vom erwähnten Zapfen von links nach rechts eingedrückt.

Im oberen Teile des Kropfes sind verkalkte, im unteren mehr colloide oder cystisch entartete Knoten im Parenchym der Schilddrüse zu sehen.

10. 1896, Nr. 206. — 63jähriger Mann (Dr. Niehans). Pathologische Diagnose: Prostatahypertrophie; Pyelonephritis. Operierte Hernie: Peritonitis pumlenta diffusa. Akuter Milztumor Herzverfettung. Struma substernalis; Emphysema, Bronchitis.

Die gleichmäßig vergrößerte Schilddrüse besteht aus zwei halbmondförmigen Segmenten, von denen das rechte etwas höher als das linke steht, so daß letzteres, die Mittellinie nach rechts überschreitend, mit seinem Schenkel den unteren Pol des rechten Lappens berührt und mit demselben durch Bindegewebe verbunden erscheint. Der rechte Lappen ist $5^1/_2$ cm hoch und steht mit seinem oberen Pole in der Höhe des unteren Schildknorpelrandes; der linke Lappen mißt 8 cm Länge und reicht bis zum Ringknorpel. Zu beiden oberen Polen tritt die Arteria thyreoidea superior nach einem $4^1/_2$ cm langen Verlaufe. Beide Lappen werden durch eine Querfurche an ihrer Vorderfläche durchkreuzt, so daß vom linken Lappen 4 cm, vom rechten 1 cm unterhalb derselben in die Thoraxapertur ragen. Der untere Rand des linken Lappens liegt in der Höhe des 11. Trachealknorpels vor der Vena anonyma sinistra und oberhalb des Bogens der Aorta. Die vom letzteren entspringende Arteria anonyma mit ihren beiden Ästen und die Carotis sinistra umspannen bogenförmig den unteren Rand der Drüse; beide Carotiden kommen dann, scharf umbiegend, auf die hintere Fläche der Lappen zu liegen, wo sie mit der Vena jugularis und dem Vagus zu einem Bündel vereinigt nach oben verlaufen. Die Arteria thyreoidea dextra steigt schräg nach oben und innen zum unteren Pole und dann auf der Hinterfläche zur Mitte des rechten Lappens, woselbst sie sich verästelt; hier liegt die eine Parathyreoidea, wogegen eine andere an der Kreuzungsstelle des Gefäßes mit dem vor ihm liegenden Recurrens zu finden war; höher oben kommt der Nerv hinter den Stamm der Arterie zu liegen, die ihn dadurch sozusagen umschlingt. Die linke Arteria thyreoidea inferior kommt in hohem Bogen zur Mitte des linken Lappens, in den sie mit mehreren Ästen eindringt; ein langer Ast reicht fast bis zum oberen Pol der Drüse. Der Recurrens liegt hinter der Verästelung des Stammes; höher oben vor dem erwähnten Ramus ascendens. Am Nerven, dem unteren Pole entsprechend, sowohl wie 1 cm unterhalb des oberen Poles je eine Parathyreoidea.

Die Trachea wird vom unteren Rande des rechten Lappens in der Höhe des 11. Trachealknorpels in der Länge von 2 cm komprimiert.

An der Schnittfläche sind in der colloiden Grundsubstanz zahlreiche, kleinere und größere, teils parenchymatöse, teils verkalkte Knoten.

11. 1900, Nr. 323. — 52jähriger Mann (Prof. Kocher). **Pathologische Diagnose: Hernia inguinalis incarcerata; Phlegmone des Skrotums und der unteren Bauchgegend. Pneumonia lobularis; akuter Milztumor. Struma intrathoracica; Lungenemphysem.**

Der linke Lappen ist 12 cm lang und nach rechts sanft konkav gebogen, so daß sein unterer Pol in der Höhe des 12. Trachealknorpels in der Mittellinie vor der Trachea, sein oberer Pol ebenfalls in der Mittellinie hinter der Rachenwand, in der Höhe des Zungengrundes liegt; er umkreist also halbmondförmig den Larynx von links nach rechts. Der rechte Lappen ist 17 cm lang; er drängt sich mit einem 6 cm langen, 5 cm breiten Zapfen oben hinter den Rachen, 2 cm unterhalb des linken oberen Poles; er liegt mit seiner größten Masse (6 cm breit, $6^1/_2$ cm dick) auf der rechten Seite der Trachea, dieselbe nach links verdrängend, bis zum 12. Trachealring. Hier verjüngt er sich in einen 7 cm langen Zapfen, der, schräg nach links und unten ziehend, sich über die Trachea legt, $1^1/_2$ cm die Mittellinie nach links, unterhalb des linken Lappens überschreitend. Der Zapfen drängt die Vena cava superior nach links, die Anonyma dextra und den Bogen der Aorta nach hinten, das Pericardium und die rechte Pleurakuppel nach unten. Unterhalb des Ringknorpels ist dem rechten Seitenlappen ein walnußgroßer, steinharter Mittellappen angeheftet; unter diesem zieht eine quere Schnürfurche durch beide Lappen der Schilddrüse, die Stelle der knöchernen Thoraxapertur bezeichnend; der intrathoracale Teil des rechten Lappens ist 6 cm lang, vom linken dagegen ist nur der untere Pol $1^1/_2$ cm tief in den Thoraxraum versenkt. Die beiden oberen Pole lagern sich dicht aneinander, wobei, wie erwähnt, der linke zugleich etwas oberhalb des rechten liegt; zwischen beiden geht der Ösophagus in der Länge von 4 cm zu einem engen Spalt komprimiert hindurch.

Die Arteria anonyma entspringt vor dem linken Rand der Trachea dem Aortenbogen und wird vom unteren Pole des rechten Lappens als querer Wulst in der Höhe des 9. Knorpelringes in die Trachea eingedrückt. Am rechten Rande der Luftröhre entspringend, verläuft die rechte Carotis von hier auf der hinteren Fläche des rechten Lappens, dessen oberer Pol sich dann unter ihr zum Pharynx wölbt. Mit ihr verbunden sind die Vena jugularis und der Vagus, von welchem letzteren der Recurrens sich unter der Anonyma zur seitlichen Wand der Trachea wendet; die Arteria thyreoidea inferior dextra erreicht in der Mitte des rechten Lappens die Drüse, in die sie sich mit mehreren Ästen vertieft; ihr Durchmesser hat 6 mm. Hinter ihr liegt eine mächtige Parathyreoidea der Hinterfläche an; der Recurrens liegt hinter dem Stamme und den Ästen der Arterie. Die linke Carotis mündet am unteren Pole des linken Lappens in die Aorta; sie zieht, mit der Vena jugularis und dem Vagus vereinigt, zuerst hinter dem Lappen nach oben, umkreist dann oben, von hinten nach vorne, den lateralen Rand der Schilddrüse und kommt so auf die Vorderfläche, wo sie sich 5 cm unterhalb des linken oberen Poles teilt und die Arteria

thyreoidea superior abgibt. Der Anlagerung des Gefäßbündels entspricht am linken Drüsenrand eine 13 mm breite, $^1/_2$ cm tiefe Rinne. Die Arteria thyreoidea inferior sinistra erreicht 5 cm oberhalb des unteren Polles den Lappen, an dessen Hinterfläche sie $2^1/_2$ cm bogenförmig nach oben steigt, um dann, sich reichlich verästelnd, in dieselbe einzutreten. Hinter ihr liegt der Recurrens an der Seitenwand der Luftröhre; an seiner Kreuzungsstelle mit dem Gefäße liegt eine Parathyreoidea; nach oben umschlingt den Nerven ein oberer Ast der Arterie von hinten. An der Vorderfläche der Schilddrüse zieht eine mächtige Vena mediana colli zwischen beiden Lappen aufwärts. — Im Bindegewebe unterhalb beider Polen, der Kropfkapsel dicht angelagert, je ein Epithelkörperchen.

An der Schnittfläche sind im gleichmäßig colloiden Grundgewebe der Lappen mehrere isolierte, bis walnußgroße Knoten.

12. 1901, Nr. 330. — 34jähriger Mann (Dr. Niehans). Pathologische Diagnose: Operatio carcinomatis linguae; mors per intoxicationem chloroformii. Parenchymatöse Myocarditis, Hepatitis. Struma retrosternalis cystica.

Der linke isolierte Lappen ist cirka hühnereigroß (6 : 4 : 3 cm) und reicht, der Platte des Schildknorpels angedrückt, vom oberen Rand desselben bis zum 1. Trachealringe. Der Isthmus wird vor dem Ringknorpel von einem ebenfalls isolierten, haselnußgroßen Knoten gebildet. Der rechte Lappen steht mit seinem oberen Pole in der Höhe des Ringknorpels und geht unten kontinuierlich in einen cystischen Tumor über, der sich an seinen unteren Pol anschließt und mit seiner größten Cirkumferenz in der Thoraxapertur liegt, die Trachea nach links zur Seite drängend. Diese zeigt einen nach links verbogenen Verlauf, aber keine Stenose. Die Dimensionen des Tumors samt Seitenlappen betragen 12 : $6^1/_2$: 6 cm. Der in den Thoraxraum reichende untere Pol des rechten Lappens zieht hinter der Pleura parietalis posterior abwärts, so daß er $1^1/_2$ cm unterhalb der Bifurkation hinter den rechten Hauptbronchus zu liegen kommt; daselbst werden von ihm die Vena cava superior samt Pericardium und die Aorta ascendens nach vorn gehoben, die erstere zugleich komprimiert, vor den Gefäßen liegen die spärlichen, vorhandenen Thymusreste.

Die Arteria anonyma läuft 4 cm oberhalb des unteren Endes quer über die Cyste nach rechts, teilt sich an ihr $1^1/_2$ cm vor ihrem rechten Rande in die zwei Äste, von denen die Carotis dextra samt Vena und Vagus vor dem Kropfknoten und rechten Lappen nach oben ziehen. Die Arteria thyreoidea inferior, entspringt ebenfalls an der Vorderfläche der Cyste von der Subclavia, nimmt ihren Weg 1 cm außerhalb des Gefäßbündels aufwärts bis zum oberen Pole des rechten Lappens, den sie von oben umkreist und so die Hinterfläche erreicht, auf der sie abwärts zieht. Am oberen Pole erreicht auch die Arteria thyreoidea superior den Lappen, so daß sich die zwei Arterien dicht aneinander liegend, kreuzen. Der rechte Recurrens geht am unteren Rande der Subclavia vom Vagus ab; umspannt in großem Bogen die größte Circumferenz der Cyste von außen, 3 cm oberhalb des unteren Poles; zieht dann an der Hinterfläche des Knotens schräg auf und einwärts gegen die Trachea, die er in der Höhe des Ringknorpels erreicht; hier kreuzt er sich vor ihm liegend mit dem absteigenden Aste

der Arteria thyreoidea inferior, woselbst eine Parathyreoidea liegt; eine andere wird 2 cm oberhalb am oberen Pole gefunden. Die linke Carotis erreicht in einem gemeinsamen Bündel mit Vagus und Vena jugularis den unteren Pol des linken Lappens, dessen linken Rand sie von hinten umspannt; die Arteria thyreoidea inferior geht steil hinter diesem Bündel zum unteren Pole, von wo sie sich dann an der Hinterfläche des Lappens verästelt. Der Recurrens sinister kommt hinter der Arterie gelegen an der Trachealwand emporsteigend aufwärts; bevor er sich zum Larynx wendet, wird er vom Ramus descendens der Arterie von hinten umschlungen; hinter ihm, im perioesophagealen, lockeren Bindegewebe der Mitte des Lappens entsprechend ein Epithelkörperchen.

Am Durchschnitt zeigen beide Lappen normales Schilddrüsengewebe mit einigen Colloidknoten, die Wand der Cyste ist balkig, ihr Inhalt klar, braunrot, an der Innenseite einige Blutungen.

13. 1894, Nr. 847 — Frau (Prof. Sahli). Pathologische Diagnose: Linksseitiges Empyem mit Atelektase der Lunge. Thrombose der linken Vena subclavia, axillaris und jugularis. Leichte Schrumpfung beider Nieren; cavernöse Geschwulst der Leber. Intrathoracale Struma.

Die Schilddrüse ist beiderseits stark vergrößert. Die beiden Seitenlappen, die sich als walzenförmige Körper an der Seite, beziehungsweise vor der Luftröhre erstrecken, sind in der Höhe des 7. Trachealringes durch einen 3 cm breiten, $3^1/_2$ cm langen Querlappen miteinander verbunden, so daß im ganzen eine Form von *H* entsteht, dessen Seitenteile zugleich nach unten konvergierend verlaufen. Die oberen Pole stehen in der Höhe des oberen Schildknorpelrandes; die untere Hälfte beider Lappen reicht bis 4—6,5 cm tief hinter der Incisura sterni in die Thoraxhöhle. Der knöchernen Thoraxapertur entspricht eine deutliche Furche an der Schilddrüse; der linke Lappen, an seinem unteren Pole kolbig aufgetrieben ist $11^1/_2$ cm lang, wovon 6,5 cm substernal liegen, der rechte, dessen unteres Ende mehr zugespitzt ist, hat 11 cm Länge, wovon 4 cm substernal entfallen. Der unterste Pol liegt am unteren Rande des 12. Trachealknorpels. — Die rechte Carotis verläuft hinter dem lateralen Rande des Seitenlappens samt der Vena jugularis und dem Vagus aufwärts; aus dem Stamme der Communis entsteht in der Höhe des 2. Trachealringes eine starke Arteria pharyngea ascendens, die dann hinter den beiden Hauptstämmen aufwärts zieht. Die starrwandige linke Carotis liegt hinter dem äußeren Rande des unteren Knotens ebenfalls mit Vagus und Vene verbunden. Die Arteria thyreoidea inferior kommt beiderseits in der Mitte des Lappens zur Drüse, in die sie sich reichlich verästelnd versenken; beiderseits liegt unter der Verästelung eine große Parathyreoidea.

Die Trachea ist in der Höhe der 7.—9. Ringknorpel nach rechts konkav plattgedrückt.

Am Durchschnitt sind massenhafte kleinere Knoten in das diffus colloid entartete Grundgewebe der Schilddrüse eingebettet.

14. 1879, Nr. 19 — 34jähriger Mann (Prof. Lichtheim). Pathologische Diagnose: Croupöse Pneumonie links. Abszeß in der

rechten Lendenmuskulatur mit Perforation durch das Zwerchfell: Empyem, Perikarditis. Struma retropharyngea, leichte Skoliose der Brustwirbelsäule nach links.

Der linke Lappen ist 7 cm lang und liegt mit seinem oberen Pole der Schildknorpelplatte an; in der Höhe des 4. Trachealknorpels wird er durch einen schmalen Isthmus, von dem ein $2^1/_2$ cm langer Processus pyramidalis entspringt, mit dem rechten Lappen verbunden. Der letztere hat eine Gesamtlänge von $13^1/_2$ cm und besteht aus zwei Hälften; die untere, abgerundete hat einen Längsdurchmesser von 9 cm, liegt auf der Seite des Larynx und der Trachea, mit seinem unteren Pole den 8. Trachearing, mit seinem oberen Rande den Margo superior des Schildknorpels erreichend. Nach hinten und oben schließt sich diesem Lappen ein zweiter Knoten von $4^1/_2$ cm Länge an, der sich in der Höhe der Epiglottis seitlich hinter die Pharynxwand schiebt; dieselbe wird vom Knoten, dem Sinus pyriformis entsprechend, nach links und vorne gewölbt.

Die rechte Arteria thyreoidea superior kommt auf der Vorderfläche des oberen Knotens herunterlaufend, zwischen beiden Teilen zur Drüse; die inferior erreicht in der Mitte des unteren Knotens die Hinterfläche der Schilddrüse, steigt bogenförmig an ihr aufwärts und erreicht so den inneren Rand, wo sie sich in die Drüse versenkt.

Der untere Teil des Lappens ist verkalkt, der obere Knoten parenchymatös, aus der Substanz des Lappens leicht ausschälbar.

15. 1902, IV. 11. — 57jährige Frau (Dr. Niehans). Pathologische Diagnose: Carcinoma oesophagi; Sturma intrathoracica. Thrombose der Vena renalis sinistra und der Aorta abdominalis.

Der obere Pol des rechten Lappens reicht bis zur Höhe des Zungenbeins. Der Lappen zieht an der rechten Larynxwand, sich allmählich verbreiternd schräg nach unten und vorne und geht in der Höhe des 2. Trachealknorpels in den Isthmus ohne schärfere Grenzen über. Der Mittellappen bildet eine plattgedrückte Geschwulst vor der Luftröhre, deren oberer Rand dem Cricoidknorpel, unterer konvexer Rand dem 12. Trachealringe entspricht und daselbst dem Pericardium und dem Bogen der Aorta von vorne anliegt; die Höhe des Isthmus beträgt in der Mittellinie 7 cm, seine Querbreite in der Höhe des 6. Trachealknorpels $6^1/_2$ cm. Links bezeichnet eine schräg verlaufende Furche die Verbindungslinie des Mittellappens mit dem linken Seitenlappen. Derselbe ist ausgesprochen kolbenförmig, mit nach oben gerichteter Verdickung. Der eigentliche Lappen selbst bildet einen $12^1/_2$ cm langen, 3—$3^1/_2$ cm breiten und ebenso dicken, gleichmäßigen, wurstförmigen Körper, der sich von dem Zungenbein senkrecht neben Ösophagus in das Mediastinum posticum versenkt; die obere Spitze steht, wie erwähnt, in der Höhe des Zungenbeins, der untere Pol liegt hinter dem Bogen der Aorta, den er nach vorn hebt, dem linken Hauptbronchus von vorne an; die Verbindung mit dem Mittellappen fällt gerade in die Mitte des Lappens. Aus der Vorderfläche des oberen Teils dieses Seitenlappens tritt nach vorne, $1^1/_2$ cm unterhalb des oberen Poles ein kugelrunder Knoten von knochenharter Konsistenz und $5^1/_2$ cm Durchmesser hervor, der sich dann oberhalb des Isthmus bis zur Mittellinie

wölbt. Die dem Sternalrand entsprechende Schnürungsfurche liegt $1^1/_2$ cm oberhalb des unteren Isthmusrandes.

Die aus dem Arcus entspringende Arteria anonyma kommt auf die Hinterfläche des Mittellappens, also zwischen diesen und die Luftröhre zu liegen; sie hat den Durchmesser von $1^1/_2$ cm und teilt sich nach kurzem Verlaufe in ihre beiden Äste; die Carotis verläuft dann an der Hinterfläche mit dem Vagus und der Vena jugularis aufwärts. Die Arteria thyreoidea inferior dextra tritt am äußeren Rand des Kropfes aus der Subclavia; beschreibt einen Bogen von $5^1/_2$ cm Scheitelhöhe bis zum unteren Pol des Oberlappens, wo sie sich in starke Äste teilt; an dem nach oben zu dem eigentlichen Lappen ziehenden Aste liegt $1^1/_2$ cm oberhalb der Teilung ein Epithelkörperchen; am Ramus descendens der den kropfig entarteten Mittellappen versorgt, liegt 1 cm unterhalb der Teilung das zweite. Hinter dem Hauptstamme und seinen Ästen liegt der plattgedrückte Recurrens. Die linke Carotis zieht vom Bogen der Aorta an der Vorderfläche des erwähnten Zapfens bis zum Mittellappen, von wo sie den oberen Knoten umkreisend auf den äußeren Rand und dann auf die Hinterfläche des linken Lappens kommt; sie ist vom Vagus begleitet. Der Recurrens umkreist von innen den mediastinalen Zapfen, $1^1/_2$ cm oberhalb des unteren Poles und liegt dann der Hinterfläche des linken Lappens an, hinter dem Stamme und den Ästen der Arterie. Die Arteria thyreoidea inferior entspringt der auf der Vorderfläche des linken Lappens gelegenen Subclavia $4^1/_2$ cm oberhalb des unteren Poles, umkreist in flachem Bogen den äußeren Rand des linken Lappens $5^1/_2$ cm oberhalb des unteren Poles und tritt so zu ihrer Verästelung. Die beiden Epithelkörperchen wurden auf den Ästen, $1^1/_2$ cm ober- und unterhalb der Verästelung gefunden. Die Venae anonymae umkreisen den unteren Rand des Mittellappens und kommen so beiderseits zur Carotis. Vor ihnen zieht ein fettreicher Rest der Thymus am Pericardium abwärts.

Die Schnittfläche des linken Lappens zeigt einen knotigen, colloiden, die des rechten und des Mittellappens einen mehr diffus colloiden Bau.

16. 1898, X. — Der linke Lappen zieht vom oberen Rand des Schildknorpels als ein 12 cm langer, $4^1/_2$ cm breiter, $3^1/_2$ cm dicker Wulst schräg nach abwärts und vorn bis zur Mittellinie, die er in der Höhe des 9. Trachealringes erreicht, der untere Pol reicht 2 cm unter das Sternum, dessen Rande eine Querfurche des Kropfes entspricht und liegt dem 15. Trachealringe an. Der rechte Lappen bildet einen 7 cm hohen, 5 cm breiten, $6^1/_2$ cm dicken, rundlich-höckerigen Körper, an der rechten Seite des Larynx und der Luftröhre, der von der Mitte der Schildknorpelplatte bis zum 13. Trachealringe reicht; er sendet vorn und hinten je einen platten Fortsatz gegen die Mittellinie. Der vordere geht von der oberen Hälfte des Knollens 3 cm breit schräg vor dem Ringknorpel nach links unten und entspricht dem eigentlichen Mittellappen, der sich dann mit dem unteren Drittel des linken Lappens verbindet. Der hintere ist 6 cm hoch und reicht bis zu 1 cm an die Mittellinie hinter der Ösophagealwand, die er in 4 cm Länge hinter dem Larynx und der Trachea nach vorne drängt.

Die Arteria anonyma umkreist den unteren Rand des rechten

Knotens von vorn nach hinten außen; die ihr entspringende Carotis kommt auf die Mitte der Hinterfläche gelegen, wo sie sammt dem Vagus und der Vena jugularis in einer tiefen Rinne des Knotens aufwärts lauft; indem sie sich dann über dem oberen Rande des Knotens nach vorne wendet, beschreibt sie einen nach vorn kovexen Bogen, in dem der Kropf samt seinem hinteren Fortsatze liegt. Die Arteria thyreoidea inferior kommt in einem kurzen Bogen auf die Hinterfläche des hinteren Fortsatzes, zieht an ihr abwärts, umkreist dessen unteren Rand, gibt hier einen starken horizontalen Ast ab und kommt dann auf die mediale Fläche; hier läuft sie zuerst nach oben und wendet sich erst 3 cm oberhalb in einem Bogen zur Drüse, in die sie mit zwei starken Ästen eintritt. Der Recurrens umkreist den unteren Pol des Knotens und liegt der Hinterfläche desselben an, vor dem Horizontalaste und höher dem erwähnten oberen Bogen. Die linke Carotis liegt hinter dem unteren Pole des linken Lappens, zieht hier bis zum äußeren Rande des Lappens, an dem sie dann dicht anliegend aufwärts strebt; mit ihr verbunden sind der Vagus und die Vena jugularis. Die Arteria thyreoidea inferior erreicht in hohem Bogen die Mitte des äußeren Thyreoidearandes, zieht dann quer über die Hinterfläche und teilt sich in dessen Mitte in drei gleich starke Äste; einer geht steil aufwärts, der mittlere horizontal bis zum inneren Rand, der untere in sanftem Bogen abwärts. Der Recurrens liegt hinter den Ästen in der Furche zwischen Trachea und Ösophagus. Die Venae anonymae umkreisen den unteren Pol der Schilddrüse und schicken die beiden Jugulares im Gefolge der Carotiden aufwärts.

Die Schnittfläche zeigt zahlreiche teils colloide, teils verkalkte Knoten.

Unter den vielfachen Verlagerungen des Schilddrüsengewebes, die in den embryologischen und anatomischen Verhältnissen der Thyreoidea ihre Erklärung finden, beziehen sich die hier beschriebenen Fälle auf diejenige nach unten und hinten. Eine Gruppierung und Zusammenfassung der einzelnen Dislokationen entsprach ursprünglich zweifelsohne klinischen Forderungen, denen die anatomische Definition nur später folgte; dies erklärt uns die Unsicherheit der auch jetzt gebrauchten Nomenklatur. Nach unten ist der Kropf verlagert, wenn seine Grenzen unterhalb des oberen knöchernen thoracalen Ringes stehen. Die überwiegende Mehrzahl der älteren Autoren, sowie später Wuhrmann und neuerdings Krecke, Simon, Hopmann, gebrauchen für diesen Fall die Bezeichnung: struma intrathoracica; Kocher (1901) dagegen wählte den Namen: struma profunda. Innerhalb dieses Begriffes empfiehlt Wölfler (1890) eine weitere anatomische Einteilung, indem er einen retrosternalen, einen retroclavicularen und einen intrathoracalen Kropf unterscheidet. Der erste reicht in das Mediastinum anticum, seine untere Grenze wird von den großen venösen und arteriellen Stämmen gezogen, lateral wird er von den Carotiden eingefaßt.

Der retroclaviculäre Kropf soll neben der Luftröhre, hinter der Carotis, auf der äußeren Fläche der Pleura liegen und bildet sozusagen den Übergang zu den eigentlichen endothoracischen Strumen, die eine tiefere Form derselben darstellen. Wuhrmann spricht von einer medialen und lateralen Lage des intrathoracischen Kropfes und hält für die erstere das Wachstum vor, für die letztere das Vordringen hinter den Gefäßen für charakteristisch. Abgesehen davon, daß die Zuteilung der einzelnen angeführten Fälle von Wölfler ganz willkürlich ist, scheint mir die Bestimmung bei einer entwickelten Struma, ob ihr Eindringen in die Brusthöhle ursprünglich hinter dem Sternum oder der Clavicula vor sich ging, in den meisten Fällen undurchführbar, indem diese Kröpfe meistens substernal und retroclavicular liegen. Die Beziehung zu den großen Gefäßstämmen kann andererseits, wie aus den weiter unten angeführten zu ersehen ist, keinen prinzipiellen Unterschied für die beiden Lagen abgeben. Es wäre also viel zweckmäßiger, wie das schon Wuhrmann machte, einfach anatomisch nach dem, ob die Hauptmasse des Kropfes in der Mittellinie oder auf der Seite liegt, von einer medianen und lateralen Lage zu sprechen. Die mediane Struma kann sich dann entweder nur hinter den oberen Rand des Manobriums erstrecken (Str. substernalis, retrosternalis), oder aber, tief in das vordere oder hintere Mediasstinum reichen (Str. mediastinalis). Bei seitlicher Lagerung kann sie ebenfalls nur in der lateralen Halsgrube hinter die Clavicula reichen (Str. retroclavicularis), oder sie kann tief in der Brusthöhle, oberhalb, vor der Pleura liegen (Str. suprapleuralis). All dies sind aber keine prinzipiellen Unterscheidungsmerkmale, nur nähere topographische Bezeichnungen.

Nach der anderen Richtung: nach hinten wird der Kropf verlagert, wenn er die laterale hintere Wand des Pharynx und des Ösophagus hervordrängend sich im praevertebralen Raum befindet. Braun beschrieb im Jahre 1878 als erster eine Struma accessoria posterior, die dann später Ruhlmann (1880) auf Grund seiner literarischen Zusammenstellung einer anderen Gruppe retrovisceraler Kröpfe, die mit dem Körper der Schilddrüse in breiter direkter Verbindung stehen, gegenüberstellt. Wölfler (1890) unterschied später unter den accessorischen retrovisceralen Strumen weiter einen ganz abgetrennten (accessorisch-isolierten) und bindegewebig angefehdeten (alliierten) wahren Nebenkropf von dem noch in schmaler parenchymatöser Verbindung stehenden falschen Nebenkropfe. Bucher (1894) macht andererseits einen prinzipiellen Unterschied zwischen cirkulären und retrovisceralen Kröpfen; der erste

soll eine Struma sein, welche aus einer cirkulären Anlage der Schilddrüse entwickelt mit zwei symmetrisch veränderten Lappen den Schlund umfaßt. Bei dem retrovisceralen Kropfe dagegen der einseitig oder bilateral sein kann, unterscheidet er neben den isolierten und alliierten retrovisceralen Nebenkröpfen, die bis zu seiner Zeit einzig beschrieben waren, als dritte Form „die Kropfentwicklung im retrovisceralen Teile eines Schilddrüsenlappens bei zirkulärer Anlage der Schilddrüse." Brunner (1902) kehrt wieder zur ursprünglichen Ruhlmannschen Einteilung zurück und legt das Hauptgewicht auf den vorhandenen Zusammenhang des Kropfes mit der Schilddrüse, wenn er wahre und accessorische retroviscerale Kröpfe unterscheidet. In Anbetracht dessen, daß die Einteilung in erster Reihe auch den klinischen Forderungen Genüge leisten muß, scheint auch mir die Einteilung von Bucher keine prinzipielle zu sein; in dem cirkulären Kropfe ist auch gerade seine retroviscerale Lage das charakteristischeste Moment. Es ist aber viel zweckmäßiger alle so gelagerten Kröpfe unter dem Sammelnamen: Struma retrovisceralis zusammenzufassen, und innerhalb dieses Begriffes die Einteilung so vorzunehmen, daß man unterscheitet: 1. accessorische retroviscerale Kröpfe, die isolierte oder alliierte wahre und falsche Nebenkröpfe sein können; 2. in direktem Zusammenhang stehende kontinuierliche Kröpfe, die dann einseitig (struma retrovisceralis unilateralis), doppelseitig (str. retrov. bilateralis) und cirkulär, (str. retrov. circularis) im Sinne Bucher sein können. Die Höhe des retrovisceralen Kropfes kann im speziellen Falle durch die Bezeichnung: retropharyngeal und retroösophageal des Näheren bestimmt werden.

Die hier beschriebenen Fälle sind mit Ausnahme eines, sämtlich intrathoracale Kröpfe; ich will mich deshalb hier ausschließlich auf die anatomischen Verhältnisse der letzteren beschränken, und die retroviscerale Lage nur insofern berücksichtigen, als in einigen Fällen die Struma zugleich auch retrovisceral war.

Sämtliche Fälle gehören den kontinuirlichen Strumen an, indem sowohl der intrathoracale, wie der retroviscerale Teil in breitem Zusammenhange mit der Substanz der Schilddrüse stand. Unter den intrathoracalen war ein einziger Lappen an der Bildung des Kropfes in 4 Fällen beteiligt; und zwar in zweien (XII, XVI) der rechte, einmal (VII) der linke Seitenlappen allein, und einmal (IV) der Mittellappen. Zwei Lappen bilden den Kropf 6 mal; unter diesen waren zweimal (VIII, IX) der linke Seitenlappen mit dem Isthmus zusammen beteiligt, wogegen in vieren (III, X, XI, XIII)

die beiden Seitenlappen als isolierte Zapfen in die Brusthöhle ragten. In diesen Fällen waren die beiden Lappen entweder ganz isoliert, oder sie wurden oberhalb der sternoclavicular Linie durch einen schwachen Mittellappen (XIII) verbunden. Alle drei Lappen waren am intrathoracalen Kropfe 5 mal beteiligt und zwar zweimal so (V, VI), daß sämtliche Lappen zu einem halbmondförmigen Körper verschmolzen waren, dessen unterer convexer Rand in die Brusthöhle ragte. Dreimal (I, II, XV) waren der rechte und mittlere Lappen zu einem intrathoracalen Kropfe vereinigt, neben denen der linke Lappen isoliert in den Thorax reicht. Die 15 Fälle zusammengefaßt waren also je zwölfmal die Seitenlappen, dagegen 7 mal irgendwie der Mittellappen an der Bildung des Kropfes beteiligt, was nur eine unbeträchtliche Differenz, den Mittellappen betreffend, mit der Statistik von Wuhrmann bedeutet, der unter 46 Fällen in 37 Proz. den rechten, in 30 Proz. den linken und 33 Proz. den Mittellappen beteiligt fand. Ebenfalls Wuhrmann bezeichnet es für Regel, daß ein einziger intrathoracaler Kropf vorhanden zu sein pflegt; als Ausnahmen werden die Fälle angeführt in denen zwei oder mehrere Fortsätze des Schilddrüsenkörpers in die Brusthöhle reichen (str. intrath. duplex.); in 3 Fällen sollen die zwei Seitenlappen, in zweien der Mittel- und ein Seitenlappen, in einem beide Seitenlappen und der Isthmus je einen intrathoracalen Fortsatz gehabt haben. Zu diesen schließen sich die oben angeführten 7 Fälle an, in denen zwei isolierte intrathoracale Teile der Schilddrüse vorhanden waren. —

Von den retrovisceralen Kröpfen waren einseitig und zwar sämtlich rechtsseitig drei (VIII, XIV, XVI). Unter diesen umkreiste einmal (VIII) der bogenförmig verkrümmte, knotig vergrößerte rechte Lappen den Ösophagus bis zur linksseitigen Carotis reichend; in dem zweiten Falle drängte sich der hintere Rand des rechten Lappens in Form einer 6 cm hohen Platte hinter den Ösophagus (XVI), und im dritten Falle (XIV) wölbte sich der im oberen hinteren Teile des rechten Seitenlappens sitzender, faustgroßer Knoten die hintere Pharynxwand vor. Der Kropf war also zweimal retroösophageal und einmal retropharyngeal. Beiderseitig war der retroviscerale Kropf zweimal. In dem einen (XI) reichte das obere kolbige Ende beider Seitenlappen vor der Wirbelsäule über die Mittellinie, wobei der rechte Knoten tiefer, retroösophageal, der linke höher retropharyngeal lag. In dem anderen (XI) erreichte nur der rechte knotige Fortsatz die Mittellinie die er um $3^1/_2$ cm überragte und so den ebenfalls retropharyngeal, nur etwas mehr

lateral gelegenen linken Lappen erreichte, was dem oben erwähnten Typus von Bucher entspricht.

Von den intrathoracalen Kröpfen waren, wie man das an den Präparaten nachträglich beurteilen kann, 3 mehr lateral gelegen; die anderen lagen mit ihrer Hauptmasse median.

Die Größenverhältnisse geben nur in ihrer Beziehung zu den Grenzen der Schilddrüse Aufschluß über die Verhältnisse der intrathoracalen Kröpfe; denn bei relativ geringer Höhe kann sich die Schilddrüse schon in den Brustraum erstrecken, wenn ihr oberer Pol tief gelegen ist und umgekehrt. Der Längsdurchmesser zeigt in den hier beschriebenen Fällen die Grenzwerte von 6—18 cm, und kann durchschnittlich auf $11\frac{1}{2}$—12 cm gesetzt werden. Hiervon fallen in den einzelnen Fällen 1—9 cm auf den intrathoracalen Teil; in dieser Höhe vom unteren Pole gerechnet durchkreuzt also die eventuell vorhandene Schnürungsfurche den Kropf.

Die größte Breite des intrathoracalen Teiles beträgt 12, die größte Dicke 10 cm. Der obere Pol des Kropfes, oder des mit ihm unabgrenzbar verschmolzenen Oberlappens, kann in der Höhe der Epiglottis oder unten am Ringknorpel stehen; die durchschnittliche Lage entspricht der Mitte des Schildknorpels. Die unterste Grenze des intrathoracalen Teiles entspricht dagegen einer Höhe vom VIII. Trachealringe bis zur Bifurkation, beziehungsweise bis zum Hauptbronchus einer Seite.

Wenn man die einzelnen Gebilde des Halses und der Brusthöhle in ihrer Beziehung zum Kropfe nach der Reihe betrachten will, so steht in erster Reihe die Aorta, von der schon Wölfler behauptet, daß sie seltener in Beziehung zum Kropfe steht, wie das statistisch angeführt wird. In der Tat kann eine so innige Verwachsung, wie er das im Falle Nélatons beschreibt als äußerst selten betrachtet werden. Daß aber der intrathoracale Kropf, eine bestimmte Größe erreichend, relativ oft sich an die Aorta legt, das beweisen unsere Fälle. Es kann der Fall sein, daß der bis zur Aorta reichende, oder an ihr herunterziehende Kropf sich einfach an die Aorta anlegt; und zwar kann die Struma entweder von oben dem Bogen der Aorta (IX, X), oder von der rechten Seite ebenfalls dem Bogen (VIII), eventuell der Aorta ascendens (IV) anliegen. Auf der hinteren Fläche des Bogens lag der Kropf in drei Fällen (III, XII, XV). Zwischen dem Sternum und der Aorta finden wir den Kropf in fünf Fällen; in dreien darunter liegt er unmittelbar der Vorderfläche des Bogens an, in zweien liegt (VI, XI) je ein großer venöser Stamm zwischen beiden. In all diesen Fällen kann

zugleich eine Verschiebung der Aorta vorhanden sein, indem dieselbe vom Kropfe samt den anderen benachbarten Gebilden nach vorn (XII) gehoben, oder nach hinten gedrückt wird (I, VI, VII, XI, XV). In einem Falle war sie zwischen dem links gelegenen retroclaviculären Kropfe und dem linken Hauptbronchus (VII) eingezwängt.

Die Vena cava superior kann ebenfalls nach vorn gehoben werden und zwar für sich allein (III), oder wie im Falle XII mit der Aorta zusammen; sie kann dann zwischen der Aorta und dem Sternum eine deutliche Kompression erleiden. Nach unten war die Cava, durch den sich an beide Venae anonymae anlegenden Kropf (V) einmal geschoben. In drei Fällen lag der Kropf von rechts dem Stamme der Hohlvene an, wohin er einmal vor der rechten Anonyma (XI), zweimal nach Verschiebung derselben (II, IV) nach unten gelangte.

Die großen arteriellen Stämme der Brusthöhle: die Arteria anonyma, die linke Carotis und Subclavia betreffend, erwähnt schon Langenbeck, daß die intrathoracalen Kröpfe sehr oft in Beziehung zur Anonyma kommen. Die Verhältnisse aber sind nicht nur der Anonyma, sondern auch beiden Carotiden und Subclaviae gegenüber sehr kompliziert. Die Anonyma, der Bogen der Aorta und beide Carotiden bilden zusammen einen U-förmigen Bogen, dessen beide Schenkel für sich allein auf einer Seite, oder beide zusammen Dislokation erleiden können. Nur der rechte Schenkel, also der Stamm der rechten Carotis und die Anonyma, waren für sich allein 3 mal verlagert: einmal (III) so, daß der von oben heruntergewachsene Knoten den Bogen vor sich herunterschob, der dann den unteren Pol des Kropfes umgab; zweimal (IV, XV) so daß die Struma vor diesem Schenkel lag, und denselben nach hinten, gegen die Trachea drängte. Die isolierte Verlagerung des linken Schenkels war einmal zu sehen (IX), wobei die linke Carotis bogenförmig um den unteren Pol gespannt verlief, und dann um den äußeren Rand des Knotens herum auf die Hinterfläche desselben kam. Beide Schenkel zusammen waren in 9 Fällen verlagert. Diese Verlagerung kann beiderseits homolog sein, entweder so, daß beide Schenkel bogenförmig den unteren Pol des Kropfes umspannen, als ob der Kropf auf diesem Bogen reiten müßte (V, X), oder so daß der ganze arterielle Halbmond hinter der Struma (II, VIII, XI) liegt, und eventuell oben mit einem Schenkel auf den äußeren Rand des Knotens gelangt (IV). Die Verlagerung kann aber an beiden Schenkeln auch eine verschiedene sein, was einesteils durch die Niveaudifferenz der

beiden Schenkel anderenteils durch die Wachstums- und Formverhältnisse des Kropfes bedingt werden kann. In zwei Fällen war die linke Carotis um den unteren Pol gespannt, wogegen die Anonyma und die rechte Carotis hinter dem Knoten lag; in dem einen Fall (VII) war eine linksseitige Struma vorhanden, die sich verjüngend nach rechts erstreckte, im zweiten (I) ein rechtsseitiger Knoten, der sich verbreiternd auch die linke Seite erreichte. In einem weiteren Falle war umgekehrt die Anonyma um den unteren Rand des rechtsseitigen Kropfes gespannt, wogegen die linke Carotis (XV) vom unteren Pole des isolierten linken Lappens nach hinten gedrückt wurde. — Wenn die Struma retrobronchial liegt, ist es natürlich, daß mit der Aorta auch die großen arteriellen Stämme derselben, in unserem Falle (XII) die Anonyma mit ihren beiden Ästen, nach vorne gehoben werden.

Das Verhältnis der venösen Stämme: der beiden Venae anonymae und jugulares internae kann man sich im gleichen Bilde veranschaulichen, wie es oben angegeben ist, nur daß hier der horizontale Teil des Bogens viel länger ist, und daher die einseitige, isolierte Verlagerung, viel eher zustande kommen kann. Es ist natürlich, daß ein jeder Kropf, der hinter den Arterien in die Brusthöhle zieht, zu gleicher Zeit auch hinter den großen Venen liegt (III, XII, XV). Abgesehen von den 4 Fällen, wo die rechte (I, XI) oder linke (VI, X) Anonyma hinter dem Kropfe liegt, waren in sämtlichen anderen Fällen die Venen um den unteren Pol des Kropfes gespannt, wo sie eine bedeutende Kompression erleiden können. Von der Lage des Kropfes ist nun abhängig, ob beide Anonymae (II, V, VII, VIII) oder nur die der einen Seite den umspannenden (III) Bogen bildet.

Für den Halsteil der Carotis hält Wölfler es für Regel, daß sie hinter dem Kropfe, von ihm bedeckt verläuft; wenn der Kropf bei seinem Wachsen die Vena jugularis interna „auf sich ladet", so kann auch die mit ihr verbundene Carotis aus ihrer Lage gezerrt werden, allmählich nach außen rücken und endlich sogar auf die laterale Seite der Vene gelangen; sehr große Kröpfe können eventuell auch die Carotis auf sich laden. Dies gilt im Großen und Ganzen auch für die intrathoracalen Kröpfe, die hier am Halse eigentlich identisch mit den einfach collaren Strumen sind. Die Carotis lag in 9 Fällen auf der Hinterfläche des Kropfes, und zwar entweder in deren Mitte, oder mehr hinter dem lateralen Rande; in den letzteren Fällen war die Vena jugularis bogenförmig um den äußeren Rand des Kropfes gespannt. In 4 Fällen liegt

auch die Carotis (III, V, VII, XVI) an dem lateralen Rande des aus dem Seitenlappen entwickelten Kropfes, wohin sie aus dem ebenfalls bogenförmig um den unteren Pol gespannten Stamme kommt; die Carotis der anderen gesunden Seite lag in all diesen 4 Fällen normal an der Hinterfläche. Einmal (VII) fanden sich beide Carotiden zur Seite des im Thorax präarteriell gelegenen Kropfes. In einem anderen Falle endlich (XII) verläuft die Carotis samt den anderen seitlichen Halsgebilden vor der intrathoracalen Kropfcyste. Abgesehen vom bestimmenden Einfluße der Vena jugularis im Sinne Wölflers, kommt hier auch die ursprünglich verschiedene Beziehung des ganzen Gefäßbündels zur Schilddrüse in Frage, indem man schon bei der normalgroßen Thyreoidea eine verschiedene, namentlich auch eine laterale Lagerung der Carotis am Seitenlappen beobachten kann. — In den Fällen, in denen vom hinteren, oberen Teile des Seitenlappens ein Fortsatz hinter den Pharynx zieht, lag derselbe in meinen Fällen ausnahmslos unter der Carotis, also zwischen ihr und der Pharynxwand, so daß die Carotis in einem nach hinten oder lateral konvexen Bogen den betreffenden Lappen umspannt.

Die Vena jugularis interna begleitet im Allgemeinen die Carotis, wobei sie bei der vorderen und hinteren Lage des Gefäßbündels lateral und etwas vor der Carotis, bei der seitlichen Lage desselben dagegen in einer Sagittalebene mit ihr liegt. Eine derartige Achsendrehung des Gefäßbündels, daß die Carotis auf die äußere Seite der Vene gelangt wäre, wie das Wölfler erwähnt, habe ich bei den hier vorliegenden intrathoracalen Kröpfen nicht gesehen. Zwischen beiden oben erwähnten, nennen wir kurz frontalen und sagittalen Beziehung beider Stämme, sind aber die mannigfaltigsten Übergänge anzutreffen. Eine Dissociacion des Gefäßbündels lag in 3 Fällen vor. In dem einen (VIII) wurde die Vena jugularis interna durch den an sie drängenden Kropf so zur Seite geschoben, daß sie unten am äußeren Rand des Knotens liegt und dann schief nach oben innen verlaufend nur 6 cm oberhalb an der Hinterfläche die Carotis erreicht; eine extreme Steigerung dieser Verhältnisse möchte die angeführte Variation nach Wölfler darstellen, wo die Vene allein vorn, die Carotis und Vagus hinter dem Kropfe liegen. In dem zweiten Falle (IV) lief neben derselben Verlagerung der zwei Gefäßstämme zugleich der Vagus allein in der Mitte des von den beiden Gefäßen gebildeten Dreieckes; er war hier durch die Arteria transversa colli wie durch einen Strang an den Kropf gepreßt. Im dritten Falle (II) lag die Carotis für sich allein an der

Hinterfläche des rechtsseitigen Knotens, an dessen Vorderfläche sich die auffallend dickwandige, weite Vena jugularis interna samt Vagus befand. Der Abstand der beiden Gefäße betrug unten, am untern Pole des Kropfes 8 cm. In allen drei angeführten Fällen ist aber der Kropf zwischen den Strängen des Gefäßbündels durchgewachsen, was für die operativen Eingriffe außerordentlich wichtig zu sein scheint.

Der Vagus ist in seinem Verhalten bei den Kröpfen wie wir erwähnten von den beiden Gefäßen abhängig; inwiefern der rechte Vagus — wie das Wölfler behauptet — weniger dem Drucke des Kropfes, infolge seiner Lagerung, ausgesetzt ist, das kann man ohne klinische Erscheinungen schwerlich beurteilen, indem die Störungen hauptsächlich funktioneller Natur sind. Anatomisch betrafen die oben erwähnten Fälle, in denen eine starke Verwachsung des Vagus mit der Kropfkapsel nachgewiesen werden könnte, gerade (II, VIII, IV) immer den rechten Vagus; auch ein vierter Fall, in dem eine Abflachung, Kompression des ganzen Nerven-Gefäßbündels erwähnt wird, betrifft die rechte Seite.

Von den Arterien der Schilddrüse konnte ich hauptsächlich die untere berücksichtigen, da die Verhältnisse der oberen an älteren Präparaten schwer zu verfolgen sind. In Bezug auf diese haben die neueren Untersuchungen die ursprünglichen Angaben von Streckeisen (1886) bestätigt; man kann den Verlauf der Arteria thyreoidea inferior nach ihm so zusammenfassen: sie steigt nach ihrem Ursprunge aus dem Truncus thyreocervicalis eine kurze Strecke steil nach oben, sie biegt sich dann in einem Bogen medianwärts um und gelangt hinter dem Gefäßbündel zur Schilddrüse. An deren unterem Rande oder hinteren Fläche, an der Grenze des unteren und mittleren Drittels gelangt sie zur Trachea, wo sie sich in einen oberen und unteren Ast teilt. Dieselben zerfallen dann schnell in weitere Äste, von denen ein aufsteigender (R. marginalis) und ein horizontaler (R. perforans) die am meisten typischen sind. Von diesem normalen Bilde sind Abweichungen nicht nur in Bezug auf den Ursprung, wie das hauptsächlich Livini untersuchte, sondern auch betreffs Verlauf und Verästelung. Bei den intrathoracalen Kröpfen kann man die angetroffenen Variationen in folgenden Gruppen zusammenfassen. a) Die Beziehung der Arteria zur Schilddrüse verändert sich im Allgemeinen bei den intrathoracalen Kröpfen so, daß der nach unten vorwachsende Kropf die Arterie in ihrer ganzen Länge auf seine Hinterfläche aufladet, und so in ihrer ganzen Länge nach hinten, gegen die Wirbelsäule drückt.

In einem Falle (XII) dagegen verlief die Arterie an der Vorderfläche der intrathoracalen Cyste; sie kam auf die Vorderfläche und den äußeren Rand des rechten Seitenlappens und erreichte so am oberen Pole die Arteria thyreoida superior; sie beschrieb hier an deren äußeren Seite einen Bogen nach hinten und kam so auf die Hinterfläche des Seitenlappens, auf der sie nach unten verläuft. Ob man hier einer Entwicklungsstörung entgegensteht, oder ob der nach unten gewachsene Kropf sozusagen die Drüse aus dem Bogen der Thyreoidea herausgezerrt hat, das kann man nicht bestimmen. In Fall XV, wo der linke retrobronchiale Zapfen die Aorta samt ihren Stämmen nach vorn hebt, liegt auch die Arteria thyreoidea inferior vor demselben; sie umkreist aber höher den oberen Knoten und kommt so auf dessen hintere Fläche. b) In dem Verlaufe der Arterie kann man vor allem jene Variation öfters antreffen (I, III, VIII, IX, X), an die schon Kocher aufmerksam gemacht hat, daß nämlich der Stamm der Arterie nach kurzem Verlaufe hinter den unteren Pol gelangt, die Hinterfläche dann schräg von außen unten nach oben innen durchkreuzt, ohne dabei den typischen Bogen zu beschreiben. Wenn der bogenförmige Verlauf einbehalten wird, können zwei Modifikationen entstehen; wenn der Kropfknoten sich nach unten und zur Seite ausbreitet, dann kann er den Bogen nach unten drücken und ihn so auseinanderzerren, abflachen (V), daß die Arterie fast horizontal verläuft (I). Wenn dagegen die Ausbreitung des Kropfes hauptsächlich nach unten geschah, so kann die Ursprungstelle der Arterie stark nach unten gedrängt sein, und so der Bogen sich sehr hoch gestalten (I, II, VI, VII, XII). In einem Falle (XVI) war der Verlauf der Arterie ein komplizierter; sie erreichte nämlich den Kropfknoten an dessen unterem Rande, lief an dessen vorderer Fläche 3 cm nach oben, umkreiste dann in dieser Höhe den lateralen Rand und kam an der Hinterfläche im Bogen wieder zum unteren Pole zurück; sie wandte sich dann hier scharf aufwärts und durchkreuzte schräg die Hinterfläche. c) Die Stelle der Verästelung wird schon von Streckeisen als sehr verschieden angegeben. Bei den intrathoracalen Kröpfen liegt sie zwar meistens auf der Hinterfläche, wechselt aber da von dem lateralen Rande (VII) bis zum medialen; in zwei Fällen (IV, V) verlief die Arterie unverästelt bis zum medialen Rand, versenkte sich hier in die Drüse und gab ihre Äste nur intraglandulär ab. d) Auch in der Art der Verästelung sind die einzelnen Fälle sehr verschieden; im allgemeinen sieht man auch bei den intrathoracalen Kröpfen zwei

Äste, deren relative Dicke nach dem Baue der Struma sehr verschieden ausfällt. Bei diffuser, gleichmäßiger Vergrößerung sind sie meistens gleich stark, bei der Bildung von Knoten dagegen ist der Ast in der Richtung desselben, hier bei den intrathoracalen Kröpfen also meistens der untere viel stärker. Ganz auffallend war diese innige Beziehung in jenem Falle (III), wo im einen Lappen am oberen, im anderen am unteren Pol sich je ein faustgroßer Knoten entwickelte. Als Regel kann aber das nicht hingestellt werden. In einem Falle teilte sich (XVI) die Arterie in drei gleichstarke Äste, von denen je einer nach oben und unten, der dritte dagegen horizontal weiter zur Drüse zog. — Die Äste gehen meistens unter einem Winkel von 90° vom Stamme ab, sie können aber auch mehr direkte Fortsetzungen desselben darstellen, und dann später auseinanderweichen. — Eine stärkere Arteria thyreoidea ima, oder eine auffällige Entwicklung des Ramus perforans im Sinne von Streckeisen habe ich nicht gefunden.

Der Nervus recurrens beschrieb in allen Fällen seinen normalen Bogen links um die Aorta, rechts um die Arteria anonyma; er gelangt links sogleich nach seinem Durchtritt unter der Aorta zur Furche zwischen Trachea und Ösophagus, rechts dagegen hat er einen Weg von 4—6 cm Länge nach oben und innen zurückzulegen, bis er dieselbe Stelle erreicht, da ihre Ursprungstelle diesserseits mehr entfernt von der Mittellinie liegt. Aus diesem Verhalten erklärt sich, daß ein rechts unten entstandener Kropfknoten leichter in Beziehung zum Recurrens gelangen kann, gleichgültig ob er sich oberhalb oder vor der Arteria anonyma entwickelt hat. Der Recurrens umkreist dann außen unten den Knoten, von dem er leicht gedrückt werden kann. Der linke Recurrens dagegen kann nur dann geschädigt werden, wenn der Kropf zugleich die Trachea von hinten oder von der Seite her komprimiert. Dementsprechend finden wir den Recurrens rechts dreimal mit der Kapsel des Strumaknotens stark verwachsen, im Bogen um den Knoten gespannt verlaufen, und abgeplattet (II, XII, XV). Wölfler hebt hervor, daß der Recurrens beiderseits gerade in der oberen Thoraxapertur am besten vor dem Drucke seitens einer einwachsenden Struma geschützt ist, daß aber der linke infolge seines steilen Verlaufs hier doch leichter geschädigt werden kann, als der rechte. Er bezieht sich dabei auf seine klinische Erfahrung, nach der die linke Stimmbandlähmung bei intrathoracalen Kröpfen häufiger ist, wie die rechte; das wurde später auch von Wuhrmann betont. Zusammengefaßt im Anschluß an meine Fälle möchte ich also dahin schließen, daß der

intrathoracale Kropf in der Thoraxapertur mehr links, weiter unten mehr rechts für den Recurrens gefährlich wird.

In chirurgischer Hinsicht hat die Beziehung des Nervus recurrens zur Arteria thyreoidea inferior ein großes Interesse. Auf die Beziehung machte zuerst (1879) Wölfler aufmerksam, indem er behauptete, daß der Nerv meistens an der Arterie reitet. Kocher hat später (1883) als Typus hingestellt, daß der Stamm der Arterie hinter dem Nerv liege, den sie dann von innen umkreise und ihre Äste vor ihr lateralwärts abgäbe; es bestehe also ein Verhältnis, als wenn man den Nerv von hinten umgreifend auf den hakenförmig gebogenen Finger aufnimmt, wobei der Finger die Arterie darstellt. Rotter (1885) hat diese typische Umschlingung nur in $^1/_3$ der Fälle gefunden; in einem anderen Drittel war überhaupt keine Beziehung zwischen beiden, im letzten Drittel dagegen waren die Verhältnisse viel komplizierter. Streckeisen (1886) fand die typische Umschlingung nach Kocher unter 56 Fällen ein einziges Mal beiderseits, wogegen sie 9mal auf der einen Seite nachgewiesen werden konnte; in den anderen Fällen war das Verhalten der beiden Seiten sehr verschieden, wobei oft überhaupt keine Beziehung beider bestand; die rechte Arterie, oder ihre Äste sollen öfters sich mit dem Nerven verschlingen, wie die linke. Drobnik (1887) behauptet, daß der linke Recurrens mit dem Stamme der Arterie überhaupt nie in Beziehung treten kann, sondern ausschließlich nur mit dem Ramus ascendens derselben, da hier der Nerv näher der Mittellinie liegt; rechts dagegen kann entweder der Stamm oder der Ramus ascendens die bekannte Beziehung eingehen. Wölfler (1890) hat später seine Erfahrung diesbezüglich so zusammengefaßt, daß der Nerv den Stamm oder die Äste der Arterie kreuzen kann, daß er sich zwischen ihren Ästen aufwärts windet, daß aber die Beziehungen sehr unkonstant sind. Die Frage wurde im selben Sinne neuerdings von Rolando (1898) und Livini (1900) beantwortet, von denen der letztere in 60% irgendwelche Beziehungen antraf. — Die intrathoracalen Kröpfe betreffend kann ich diese Angaben ebenfalls bestätigen; unter 13 Fällen, die in dieser Hinsicht zu verwerten waren, waren in 5 Fällen überhaupt keine Beziehung zwischen dem Nerv und der Arterie. In 3 Fällen (V, VIII, XV) lag der rechte Recurrens vor dem Stamme der Arterie, begab sich aber auch vor den Ästen derselben zum Larynx. Eine vollständige Umschlingung nach Kocher fand ich einmal links (III) und einmal rechts (X), im letzteren so, daß der Stamm der Arterie sich am Nerven sozusagen nach oben wand, und nur 2 cm

höher oben sich zur Drüse umbog. In den anderen Fällen stand der Nerv nur mit den Ästen der Arterie in Beziehung, von denen der untere (XII) oder der obere (XI) oder auch beide (I, III, IX, X) den Nerv von hinten umschlungen haben. Daß gerade der Ramus perforans mit Vorliebe diese Umschlingung bewirke, wie das Streckeisen behauptet, habe ich nicht nachweisen können. All' diese Verhältnisse haben nicht in ihrer speziellen, zufälligen Variation, sondern in ihrem Bestehen überhaupt ihre chirurgische Wichtigkeit.

Die Zahl und Lage der Parathyreoideaen konnte ebenfalls in 13 Fällen verwertet werden. Aus den Angaben der Literatur und aus eigenen Untersuchungen an 125 Leichen ergaben sich diesbezüglich im allgemeinen folgende zwei Regeln als feststehend: a) die normale Zahl der Epithelkörperchen beträgt vier; b) zwei dieser Drüsen liegen am hinteren Rande der Seitenlappen, meistens in deren mittlerem Drittel, am Stamme, oder am Ramus ascendens der Arteria thyreoidea inferior, hinter dem Recurrens; die beiden anderen liegen in der Nähe des unteren Poles und zwar in 78% unterhalb, in 21% hinter demselben, und sind in 76% in die Thymus oder in ihren lipomatösen Rest eingebettet. In Bezug auf die Kröpfe hat nur Benjamins Untersuchungen angestellt und behauptet, daß die Epithelkörperchen bei denselben meistens am unteren und oberen Rande jenes Knotens liegen, der von den beiden Ästen der Arteria thyreoidea inferior eingefaßt wird. In meinen Fällen wurden 6mal 4, 4mal 3, und 3mal nur je 2 Parathyreoideaen gefunden, wobei die Variation der Zahl ausschließlich den ungünstigen präparatorischen Verhältnissen an Alkoholpräparaten zuzuschreiben ist. Was ihre Lage anbetrifft, so war das obere Epithelkörperchen ausnahmslos den oben angegebenen Verhältnissen entsprechend zu finden. Unter den 12 Fällen, in denen überhaupt auch ein unteres vorhanden war, lag es 6mal unter dem unteren Pole, in dem daselbst zusammengepreßten Fettgewebe oder Thymus (VI), 5mal dagegen (I, III, VII, X, XIV) an der hinteren Fläche des Kropfes in Beziehung zur Arteria thyreoidea inferior. Der nach unten wachsende Kropf schiebt also meistens die unter seinem unteren Pole liegende Parathyreoidea vor sich hinunter, eventuell bis in die Brusthöhle; geradeso kann der untere Pol die hinter ihm liegende Parathyreoidea mit sich nach unten versetzen; das Epithelkörperchen kann aber trotz Vordringens des Kropfes nach unten in seiner ursprünglichen Höhe gelassen werden (I), indem der Kropf sozusagen an ihm vorbeiwächst.

Das Pericardium und die Pleura hat der intrathoracale

Kropf in 8 Fällen erreicht. In 3 Fällen (III, VIII, XV) bedeckte der im vorderen Mediastinalraum gelegene Kropf von vorn das Pericardium, dasselbe vom Sternum zurückdrängend; den extremsten hierher gehörigen Fall beschrieb Hopmann, wo der Kropf bis zum Diaphragma reichte. In 2 Fällen reichte die Struma (XII, XV) in das hintere Mediastinum, wobei ihre Vorderfläche dem hinteren Blatte des Pericardiums, ihre laterale Fläche dagegen (XV) der Pleura parietalis, beziehungsweise mediastinalis anlag. In 4 Fällen (I, II, VII, XI) drängte der von oben herunterwachsende Kropf das Pericardium und die Kuppe der Pleura, beziehungsweise den vorderen oberen Teil der Pleura costalis nach unten.

Die nahe Beziehung, die anatomisch zwischen der Schilddrüse und der Luftröhre besteht, macht es natürlich, daß die topographischen Verschiebungen infolge der Kropfentwicklung nicht ohne Einfluß auf die Trachea bleiben können. Daß andernteils schon geringfügige Veränderungen der Luftröhre ausgesprochene klinische Symptome verursachen, erklärt uns, daß gerade diese Komplikation der Kröpfe die am besten ausgearbeitete, erforschte ist. Eine pünktliche Zusammenfassung der hier vorkommenden Möglichkeiten hat Wölfler (1890) gegeben; die Luftröhre kann seitens des Kropfes entweder eine Verschiebung, Verdrängung, Verkrümmung (dislocatio), oder aber eine Abplattung (compressio) erleiden; letztere kann sagittal, dabei ein- oder beiderseitig, frontal und cirkulär erfolgen. Speziell in den intrathoracalen Kröpfen sieht er eine größere Gefahr für die unteren Teile der Luftröhre und für die Hauptbronchien und bemerkt, daß die retrosternalen Kröpfe mehr eine frontale, die retroclaviculären dagegen mehr eine sagittale Kompression verursachen. Dieselbe Einteilung hat auch Wuhrmann angenommen und dieselbe können wir für die hier beschriebenen Fälle festhalten, wobei zu erwähnen ist, daß gerade diese Verhältnisse an den Alkoholpräparaten schwer zu eruieren waren und daß ich hier, ohne allgemeine Schlüsse zu ziehen, nur diejenigen Angaben verwerten will, wo die Veränderungen deutlich ausgesprochen waren. — Exquisite Verkrümmung der Luftröhre war in 6 Fällen vorhanden; von diesen waren 5 seitliche Verdrängungen (II, VII, VIII, XII, XIII), einer dagegen (VI) eine doppelte sagittale Verbiegung. Die Kompression war ebenfalls in 6 Fällen ausgesprochen und zwar 5 mal sagittal, einmal (IV) frontal. Der Sitz der Veränderung wird durch die morphologischen Eigenheiten des Kropfes bestimmt, sodaß hier keine allgemeinen Regeln anzugeben sind; Tatsache ist aber, daß

einesteils die tieferen Teile der Luftröhre — am meisten die Gegend des 8.—10. Trachealringes — hauptsächlich gefährdet sind, daß andernteils auch dann, wenn die Veränderung hoch oben, sublaryngeal einsetzt, sie weit nach unten, event. bis zur Bifurkation (III, IV) zu verfolgen ist. Deutliche Kompression der Bronchien war in zwei Fällen vorhanden; in dem einen (II) waren beide Hauptbronchien durch den vorn sich entwickelnden Kropf nach hinten gedrückt, in dem andern komprimierte (XII) der retropleural absteigende Cystenkropf den Hauptbronchus von hinten nach vorne. Als eine dritte Komplikation der intrathoracalen Kröpfe könnte man jene cirkumskripte Stenose bezeichnen, die dadurch entsteht, daß der prätracheal liegende Kropf einen der hinter ihm gelegenen großen arteriellen Stämme als queren oder schrägen Wulst gegen das Lumen der Luftröhre hervortreibt. Die Höhe der Vorwölbung entspricht entweder der Bifurkation (VII) oder sie liegt etwas höher; die in Betracht kommenden Stämme sind entweder die Arteria anonyma (VI, VII, VIII, XI), oder die rechte Carotis communis (I). Eine Kompression des Ösophagus konnte nur in denjenigen Fällen ermittelt werden, in denen er als enger Spalt in den cirkulär angelegten Kropf (VIII, XI, XIV) eingebettet war; es ist aber wahrscheinlich, daß eine Beteiligung eine recht häufige ist.

Alles zusammengefaßt gibt die Beziehung der intrathoracalen Kröpfe zu den großen Gefäßen nicht nur anatomisch, sondern auch chirurgisch denselben ihr Gepräge. Und hierin ist wieder zweckmäßig das Verhalten der thoracalen und der Halsgefäße auseinander zu halten. Am Halse bilden die Gefäße einen relativ resistenten, einheitlichen Strang, der meistens als ganzes vom Kropfe verlagert wird; der Kropf kann vor diesem Bündel (präfasciculär), neben ihm an seiner inneren Seite (intrafasciculär), oder hinter ihm (retrofasciculär) liegen. Er kann aber auch das Bündel, indem er es abplattet und nachher durch dasselbe hindurchwächst, in seine Elemente, Stränge zerteilen (perfasciculär), wobei der Vagus entweder mit der Carotis hinten bleibt (Fall Wölflers), oder mit der Vena jugularis interna nach vorne rückt (Fall II). Am Eingange der Brusthöhle kann der herunterdrängende Kropf seinen Weg inbezug auf die vorgefundenen Gebilde in vierfacher Weise anbauen. Er kann oberflächlich vor den venösen Stämmen, zwischen denen und der knöchernen Brustwand heruntersteigen; er kann sich aber auch vor den artriellen Stämmen, vor der Luftröhre und den Hauptbronchien und endlich hinter diesen Gebilden nach unten erstrecken. In diesem Sinne können die intrathoracalen Kröpfe in praevenöse,

praearterielle, praetracheobronchiale und retrotracheobronchiale eingeteilt werden.

Die praevenösen liegen, wie erwähnt, direkt der knöchernen Brustwand an (I, VI, X, XI). Bei den praearteriellen liegen die großen Venenstämme in den hier beschriebenen Fällen (II, IV, VII, VIII, XV) ausnahmslos unter dem unteren Pole des Kropfes, ob zwar theoretisch-anatomisch denkbar wäre, daß der Kropf zwischen den Gefäßen, also die Venen nach vorn hebend, hindurchwächst. Bei den praetracheobronchialen Formen lagen die großen Arterien und Venen entweder insgesamt unter dem Kropfe (I, III, V, VII, IX, XVI), oder der Kropf reichte zwischen dem Bronchus und der Hinterfläche der Gefäße nach unten (III); einen Fall, wo die Arterien nach unten, die Nerven nach vorn gelagert gewesen wären, habe ich nicht gefunden. Bei dem retrotracheobronchialem Kropfe liegt der intrathoracische Knoten hinter dem Hauptbronchus (XII, XV) oder der Trachea, event. zwischen der letzteren und dem Ösophugus (Fall von Krönlein), welche Lage treffend als interviscerālis (aber nicht intravisceralis, wie es Wuhrmann will) genannt werden kann.

Von der histologischen Beschaffenheit der intrathoracalen Kröpfe erwähnt zum erstenmal Kaufmann (18), daß dieselben viel häufiger, wie die gewöhnlichen Halsstrumae eine maligne Entartung zeigen und er stellt sie in dieser Hinsicht dem kryptorchistischen Hoden parallel, die bekanntlich auch zur malignen Degeneration neigen. Wölfler läßt den mikroskopischen Bau außer Acht; dagegen gibt Wuhrmann (1896) eine pünktliche Zusammenstellung der mikroskopischen Beschreibungen der bis dorthin bekannten intrathoracischen Kröpfe.

Die gutartigen Strumae zeigen nach ihm eine Übereinstimmung in ihrem Bau mit den collaren Kröpfen, nur scheinen gewisse sekundäre Entartungen: colloide Knoten und Cysten, oft mit starker Verkalkung, hier häufiger zu sein. Die malignen machen 17,5 Proz. seiner ganzen Kasuistik aus, 16 Fälle auf 91 intrathoracische Kröpfe im allgemeinen; von diesen waren 11 Carcinome, unter denen 6 näher beschrieben sind: 3 Markschwämme, 2 Plattenepithelkrebse und 1 Faserkrebs; 4 waren Sarkome, und zwar 2 Rundzellen-, 1 Spindelzellensarkom. Er schreibt der eigentümlichen Lagerung dieser Kröpfe ebenfalls eine wichtige Rolle bei dem Entstehen der malignen Entartung zu und legt in dieser Hinsicht weniger auf äußere Traumen, wie vielmehr auf die Cirkulationsstörungen Wert, die infolge der abnormen Lage, der eventuellen Einklemmung und des Druckes der benachbarten Organe entstehen.

Die neueren Beschreibungen, die fast ausschließlich einzelne

Fälle betreffen, beziehen sich auf gutartige Kröpfe und erwähnen nur nebensächlich die relative Häufigkeit der Malignität.

Die mikroskopische Bearbeitung der oben beschriebenen Fälle ergab kurz zusammengefaßt folgende Ergebnisse.

Im allgemeinen stimmt der histologische Charakter der intrathoracalen Kröpfe mit dem der Halskröpfe überein, sie haben durchwegs keine Eigentümlichkeiten, die ihrer Lage speziell zuzuschreiben wären, oder die ihre Lage histologisch erklären könnten. Und das bezieht sich nicht nur auf die hier beschriebenen kontinuierlichen, sondern auch auf die bis zur Zeit bekannt gewordenen Nebenkröpfe.

Im speziellen kann man die beschriebenen Fälle in 4 Gruppen teilen: 1. Die cystischen Kröpfe haben sämtlich eine derbe, fibröse Wand, in deren hyalinenem Bindegewebe Reste colloid entarteten Schilddrüsengewebes zu sehen sind. Ihre Innenfläche ist in allen Fällen von einer dicken Schicht zellreichen Granulationsgewebes bekleidet, das die colloidfibrinösen Auflagerungen organisiert. Reichlich ist Kalkablagerung vorhanden. 2. Kröpfe, die durch diffuse colloide Entartung der Schilddrüse entstehen, wobei die einzelnen Bläschen entweder kleiner, von dicken interalveolären Balken begrenzt (III, VIII), oder größer, dicht aneinander gepreßt (XIII, XV, XVI) sind, und miteinander zu größeren colloidhaltigen Räumen zusammenfließen (V). 3. Die knotigen Kröpfe bestehen aus scharf begrenzten, $^1/_2$—$1\,^1/_2$ cm großen, runden Knoten, die durch mehr oder weniger breite bindegewebige Septen von einander getrennt sind; die Knoten selbst sind entweder kleincystisch-colloid (X), oder mehr alveolär-zellreich (XVII), hier und da mit starker, hyaliner Entartung des Bindegewebes (X). 4. In die Gruppe zellreicher Kröpfe können alle diejenigen zusammengefaßt werden, in denen die Alveolen der normalen Schilddrüse durch Wucherung der Epithelien zu soliden Zellhaufen oder mehrschichtig begrenzten Räumen werden, die in ein zellarmes, hyalines Bindegewebe gebettet erscheinen. Es wäre verfehlt, in Anschluß an diese einigen Fälle in die Besprechung der Malignität der Schilddrüsenneubildungen einzugehen; sie gehört geradeso wie die Klassifizierung der analogen Lebergeschwülste zu den schwersten Kapiteln der ganzen Pathologie; sie kann nur auf Grund sehr reicher Erfahrung erörtert werden. Es genügt dem Zwecke dieser Arbeit vollkommen, die Feststellung des oben erwähnten Zellreichtums im Gegensatze zu dem alveolären Bau der gewöhnlichen übrigen Kröpfe, was auf eine gesteigerte Wachstumsenergie deutet. Das Zellreichtum war

in 3 Fällen eine einfache quantitative Differenz der Epithelien, in 3 dagegen zugleich verbunden mit einem Polymorphismus, der nach dem allgemeinen Gebrauch für ein Zeichen der atypischen Wucherung gilt (struma maligna carcinomatosa). — Unter den ersteren bestand in einem Falle (VI) allgemeiner Vergrößerung der ganzen Schilddrüse der Kropf aus walnußgroßen dicht gedrängten Knoten, die ausschließlich im erwähnten Sinne zellreich erschienen; in den beiden anderen Fällen waren beide Seitenlappen (XI), beziehungsweise der linke Seitenlappen und der Isthmus (IX) diffus derartig gebaut. In der zweiten Gruppe ist der Kropf in einem Falle durch gleichzeitige analoge Veränderung der drei Lappen entstanden (XVIII); in dem zweiten Falle waren ebenfalls sämtliche Lappen entartet, nur bildeten der rechte Lappen mit dem Isthmus und der isolierte linke Lappen für sich je einen intrathoracalen Knoten (I); und endlich im dritten Falle war der isolierte Isthmus allein zu einem zellreich-atypischen Knoten ausgewachsen (IV) und scheint in dieser Hinsicht der einzige bis zur Zeit bekannte Fall zu sein. — Diese zellreichen Kröpfe verdienen nun in doppelter Beziehung ein Interesse. Erstens ist ihre relative Häufigkeit bei den intrathoracischen Kröpfen den einfach oder knotig colloiden und cystischen Strumen gegenüber auffallend, was dafür zu sprechen scheint, daß die intrathoracale Lage gerade bei Kröpfen mit starker Wachstumsintensität zustande kommt. Zweitens, daß in den hier beschriebenen Fällen kein histologischer Unterschied zwischen dem Hals- und intrathoracalen Teile der Kröpfe nachzuweisen war, welcher eventuell dafür sprechen könnte, daß die maligne Entartung gerade den intrathoracalen Teil bevorzugen sollte. Wuhrmann hat 10 Fälle gesammelt, in denen dieses Verhältnis angegeben wird: in 6 Fällen waren beide Teile des Kropfes maligne, in einem Falle war der Halskropf teils colloid, teils carcinomatös, in 3 Fällen schien der Halsteil ganz gutartig zu sein beim Bestehen einer malignen intrathoracischen Struma. In meinen Fällen war entweder die ganze Schilddrüse, oder wenigstens der den Kropf bildende ganze Lappen (IV) ganz einförmig, diffus im oberen Sinne gebaut. Meine Fälle beweisen also auch, daß die zellreiche Form bei den intrathoracischen Kröpfen häufig ist, sie sprechen aber dafür, daß die intrathoracale Lage gerade infolge der erhöhten Wachstumsintensität erworben wird, daß stark wachsende Kröpfe leichter, öfter in den Brustraum fortwachsen.

Ein Vergleich des histologischen Baues des collaren und intrathoracalen Teiles beweist dagegen, daß der letztere ganz

besonders zu bestimmten sekundären Entartungen geneigt ist. Hierher gehört in erster Reihe die Cystenbildung, die entweder die Folge einer Blutung sein kann, oder selbst sekundär zu Blutungen disponiert; hierher gehören weiter die zerstreuten parenchymatösen Blutungen (VI, XI), die starke hyaline Entartung des interalveolären Bindegewebes (VII, IX, XI, XII) und in Anschluß an beide die Verkalkung, mit Bildung wahrer Kalklagen. Sie sind alle auf Cirkulationsstörungen zurückzuführen, die ihrerseits sehr mannigfaltig im intrathoracalen Kropfe entstehen können; im allgemeinen scheint die Ernährung der in die Länge gezogenen Kröpfe eine mangelhafte zu sein, indem die Gefäßversorgung im unteren Teile nur schwierig vom Ramus descendens bewältigt werden kann; außerdem kommt eine Kompression der Arteria thyreoidea inferior — infolge ihrer Lage zwischen Kropf und Wirbelsäule, — der oberflächlichen Venen zwischen Struma und Sternoclavicularrand und endlich die Einklemmung des Kropfes selbst in die knöcherne Thoraxapertur in Betracht.

Zum Schlusse soll kurz die Entwicklung der intrathoracischen Kröpfe kurz erörtert werden. Die einzelnen Möglichkeiten der Entwicklung wurden von Wölfler zusammengestellt. Nach ihm entsteht der intrathoracale Kropf a) aus einer Schilddrüse, die in ihrer Lage, Form oder Bau abnorm ist; b) wenn sich in einem unteren Horne oder in dem Isthmus ein „fötales Adenom" entwickelt; c) wenn der Isthmus oder einer der unteren Pole nach abwärts gegen den Brustraum wächst und endlich d) aus einem abgeschnürten unteren Teile der Schilddrüse, als intrathoracaler Nebenkropf. Wuhrmann führte die intrathoracale Lage ausnahmslos auf eine Störung der Entwicklung zurück, indem sich ein derartiger Kropf entweder infolge einer Thyreoptose oder aus einer unteren Nebenschilddrüse, oder aber durch kröpfige Entartung eines kongenitalen Unterhorns der Thyreoidea entwickelt. Demgegenüber glaube ich in Anschluß an die hier beobachteten Fälle, an der Meinung von Wölfler festhalten zu müssen, und für die einzelnen Fälle folgende Möglichkeiten in Betracht ziehen zu müssen: 1. Ein großer Teil der intrathoracalen kontinuierlichen Kröpfe hat unzweifelhaft in der Entwicklung seine Begründung, wobei zwei Möglichkeiten vorhanden sind. Es ist möglich, daß sich der intrathoracale Kropf in einer teilweise intrathoracal gelegenen Schilddrüse entwickelt; diese Lage selbst kann die Folge einer abnorm tiefen Senkung (Thyreoptose) der ganzen Drüse (X), einer embryonal angelegten, abnormen Länge der Seitenlappen (III, XV, XVI), endlich der Bil-

dung eines unteren Fortsatzes des Isthmus oder der unteren Pole sein (XIII, I, XII). Es ist andernteils möglich, daß nur eine gewisse anatomische Anlage vorhanden ist, die dann im Falle einer kröpfigen Entartung der Drüse leicht eine intrathoracale Lage verursacht; hier wäre neben den leichteren Graden der oben angeführten Möglichkeiten noch die isolierte Ausbildung des Mittellappens hervorzuheben, der für sich allein entartet, notwendigerweise gegen das Mediastinum vorwächst (IV). Es sind dies die Übergänge zur zweiten Gruppe, zu 2. den acquirierten intrathoracalen Kröpfen, die sich aus einer normal gelegenen, höchstens in ihrer Form abweichenden Schilddrüse entwickeln, dadurch, daß der Kropf in den Brustraum hineinwächst. Es kann sich dabei ein Teil der diffus entarteten Schilddrüse in den Thorax erstrecken (V, VI, XI), oder sich im unteren Teile der Drüse ein Knoten (III, VIII), eventuell eine Cyste (II, VII) entwickeln, die sich bei ihrem Anwachsen in den Thorax drängen. Für die Richtung des Wachstums spielen unbedingt die Spannung der kurzen, praeglandulären Muskeln, ihre Anheftung an das Zungenbein und Schildknorpel, sowie der geringe Widerstand des mediastinalen lockeren Bindegewebes eine bestimmende Rolle. Für das Vordringen selbst ist die erwähnte Wachstumsintensität der diesbezüglichen Kröpfe, die sich in einem Zellreichtum kundgibt, zu beschuldigen.

V.

Aus der II. chirurgischen Klinik der k. k. Universität Wien.
(Vorstand: Hofrat Prof. Dr. J. Hochenegg.)

Über das Mammacarcinom und seine operativen Dauerheilungen.[1]

Von

Dr. J. Finsterer,
gewes. Operationszögling u. Demonstrator der Klinik.

Fast 3 Dezennien sind verstrichen, seit die grundlegende Bearbeitung des gesamten Carcinommateriales der Klinik durch v. Winiwarter erschienen ist. Zahlreiche statistische und anatomische Arbeiten haben seither die Literatur über das Carcinom der Brustdrüse bereichert, während die Gesamtbearbeitungen des Carcinoms als zu umfangreich, immer spärlicher werden (letzte allgemeine Krebsstatistik von Steiner 1906). Durch alle Mitteilungen wurde nicht nur der Beweis erbracht, daß das Carcinom an sich heilbar ist, sondern daß man auch imstande ist, durch ein immer radikaler vorgehendes Operationsverfahren die Zahl der Dauerheilungen beträchtlich zu erhöhen.

Wenn ich trotz der zahlreichen statistischen Arbeiten über das Mammacarcinom im folgenden das reichhaltige Material der Klinik einer genaueren Bearbeitung unterziehe, so geschieht dies in der Absicht, einerseits darzutun, wie sich die operativen Dauererfolge seit der Mitteilung v. Winiwarters geändert haben, wie sich das Material der Klinik zu den anderen Stationen für die gleiche Zeitperiode verhält, andererseits durch genauere Mitteilung einiger seltener Befunde zu manchen noch unentschiedenen Fragen Stellung zu nehmen. Diese umfangreiche Arbeit wurde vor 3 Jahren auf Anregung des damaligen supplierenden Vorstandes der Klinik Dozent Dr. Pupovac, dem ich dafür meinen Dank ausspreche, begonnen

1) Bei der Redaktion eingelangt Oktober 1906.

und erstreckte sich nur auf die Zeit der Klinik Gussenbauer (1894—1903). Durch anderwärtige Arbeiten an der Klinik lange Zeit abgehalten, konnte die Arbeit erst vor einem Jahr wieder neu aufgenommen werden und wurde nunmehr über Aufforderung des derzeitigen Chefs der Klinik, Prof. Hochenegg, auch auf das Material der Klinik Billroth ausgedehnt, um da fortzusetzen, wo v. Winiwarter aufgehört. Leider war das deswegen nicht ganz durchführbar, weil über das Jahr 1876 die Krankengeschichten nicht mehr vollzählig vorhanden sind, weshalb erst mit dem Jahre 1877 begonnen wurde. Waren schon die Nachforschungen über die letzten 10 Jahre wegen des Umstandes, daß sich das Material nicht nur aus einem großen Teil des vielsprachigen Österreichs, sondern auch aus dem Auslande (Rußland, Rumänien) rekrutierte, mit großen Schwierigkeiten verbunden, so wuchsen diese naturgemäß für das erste Jahrzehnt wegen des langen Zeitintervalles derart an, daß trotz wiederholter Anfragen an den letzten Wohnort, Heimats- und Geburtsgemeinden, deren richtige Adresse für sämtliche Fälle in den Journalen der Aufnahmskanzlei nachgeschlagen wurde, die Zahl der unbekannten oder nicht verwertbaren Fälle die richtige Beurteilung der Dauererfolge nicht nur erschwerte, sondern für die erstere Zeit fast unmöglich machte. Die folgende Tabelle mag einen kurzen Überblick einerseits über die Provenienz der Carcinome, andererseits über die Erfolge der Nachforschungen geben.

Letzter Wohnort, Land	Positive Nachrichten	Im Orte unbekannt	Keine Antwort erhalten	Summe
Wien	168	20	—	188
Nieder-Österreich	132	10	7	149
Ober-Österreich	6	3	—	9
Steiermark	2	3	—	5
Kärnten	2	—	—	2
Böhmen	18	3	1	22
Mähren	54	7	9	70
Schlesien	3	—	—	3
Galizien	32	5	7	44
Bukowina	6	1	3	10
Ungarn	65	13	7	85
Deutschland	1	2	—	3
Rußland	2	2	7	11
Rumänien	1	1	3	5
Summe	492	70	44	606

Daß die Resultate der Nachforschung trotz der erwähnten Schwierigkeiten nicht hinter den Zahlen von Schwarz, v. Winiwarter und anderen zurückblieben, verdanke ich in erster Linie der Bereitwilligkeit der Gemeindevorstehungen, die dem Arzte den auszufüllenden Fragebogen übermittelten, der Liebenswürdigkeit der Herren Kollegen, die denselben in seinen Punkten nach Möglichkeit ausfüllten.

In den großen Städten läßt sich zwar die Zeit des Ablebens durch das Meldungsamt ermitteln, es ist aber schwer, wenn nicht gerade das Meldungsamt etwaige noch lebende Verwandte eruieren kann, außer der in den Totenprotokollen angeführten Todesursache über die Art der letzten Erkrankung, besonders das Auftreten von Rezidiven etwas zu erfahren. Nur die Stadt Brünn macht diesbezüglich eine Ausnahme, indem dort unter der Aufsicht des Stadtphysikus auch die ärztlichen Beschauscheine über die an Krebs Verstorbenen gesammelt, ergänzt und in eigenen Gassen-Listen angelegt werden, die dann einen Bestandteil des Sanitätsgrundbuches bilden. Durch diese Einrichtung, die für Wien bisher leider noch nicht besteht, konnte ich vom derzeitigen Physikus in Brünn Dr. Igl, in allen Fällen ausführliche und verläßliche Daten auch über die Zeit des Eintrittes etwaiger Rezidiven erhalten, wofür ich ihm an dieser Stelle nochmals danke.

Derartige Listen ermöglichen es natürlich viel mehr als ein klinisches Material, zu der Frage nach der Ätiologie speziell der Übertragbarkeit Stellung zu nehmen. Daß das Carcinom eine Infektionskrankheit sei, wurde schon im Jahre 1883 von Nedopil Medizinische Jahrbücher 1883) ausgesprochen. In letzter Zeit wurde die Tatsache hervorgehoben, daß Krebsfälle in der Nähe von Flüssen sich häufen und damit das Wasser als Infektionsüberträger angeschuldigt. Für die Brünner Verhältnisse wurden diese Sätze eingehend von Dr. Igl nachgeprüft, der aber zu keinen bestimmten Schlüssen diesbezüglich kommen konnte. Die klinischen Krankengeschichten der früheren Zeit nehmen zwar Rücksicht auf Alter, hereditäre Belastung, Traumen usw., nicht aber die Wohnungsverhältnisse, auf etwaige zusammenlebende an Carcinom erkrankte, aber nicht blutverwandte Personen usw., lassen sich daher für die ätiologische Frage der Infektion nicht verwerten, weshalb auf die anderen Momente sofort näher eingegangen werden soll.

Alter. Dem Alter wurde von jeher in ätiologischer Hinsicht große Bedeutung beigemessen. Wie überhaupt das Carcinom dem hohen Alter angehört, so wird auch das Mammacarcinom vorwiegend

zwischen dem 40. und 60. Lebensjahre beobachtet (376 Fälle = 62,04 Proz.)

Behufs Berechnung der Durchschnittszeit für die erste Wahrnehmung des Carcinoms und Gruppierung in Abschnitten von 5—5 Jahren wurde aus dem Alter zur Zeit der Aufnahme (Operation) unter Abzug der anamnestisch verzeichneten Dauer die Zeit des Beginns in der Weise berechnet, daß weniger als 6 Monate nicht in Abzug gebracht, mehr als 6 Monate als ein Jahr berechnet wurden. Die damit unvermeidlichen Fehlerquellen werden durch die Gruppierung in 5 Jahren wieder einigermaßen ausgeglichen. Darnach ergab sich:

Alter	Gesamtzahl	in Prozenten
20—25	4	0,7
26—30	17 (1)[1]	2,6
31—35	40 (2)	6,6
36—40	81 (3)	13,4
41—45	100 (8)	16,5
46—50	105 (12)	17,3
51—55	106 (8)	17,5
56—60	65 (6)	10,7
61—65	51 (4)	8,4
66—70	26 (1)	4,3
71—75	10 (1)	1,7
76—80	1 (1)	0,2
	606 (47)	

Aus dieser Tabelle ersieht man, daß in der Zeit vom 41—55. Jahre annähernd gleich viel Fälle zur Beobachtung kamen, daß aber das Maximum zwischen 51. und 55. Lebensjahre liegt. Trotzdem beträgt das Durchschnittsalter nur 48,7 Jahre, während Schwarz 50 Jahre, Sprengel 50,4 Jahre, Gebele 50,8 Jahre, Rosenstein 51,01 Jahre, Horner 51,45 Jahre, Fink 51,6 Jahre berechnen konnte.

Die Angaben v. Winiwarters, denen das Material derselben Klinik zugrunde liegt, bleiben mit 45,3 Jahren weit hinter den übrigen zurück und v. Winiwarter erklärt die Tatsache damit, daß „eine ziemlich große Anzahl der Kranken Jüdinnen sind, bei

1) Die eingeklammerten Ziffern bedeuten die Anzahl der inoperablen Fälle.

denen bekanntlich die Reife und das Verblühen früher eintritt als bei der mitteleuropäischen Bevölkerung". Ich kann diese Erklärung nur bestätigen und auch für die Tatsache, daß das Durchschnittsalter tiefer liegt als die größte Frequenzzahl, verwerten; denn für die 122 Frauen belief sich das Durchschnittsalter auf nur 44,3 Jahre. Bezüglich der Frage, ob sich für die einzelnen Zeitabschnitte ein Unterschied im Alter ergebe, kann aus unserem Materiale nur gefolgert werden, daß in der letzten Zeit allerdings die Anzahl in den Extremen (Anzahl im 3., 6. und 7. Dezennium) etwas gestiegen ist. Letzteren Umstand möchte ich aber für das höhere Alter wohl eher auf die erweiterte Operabilität zurückführen. Im übrigen muß man berücksichtigen, daß die Zahl der Frauen mit zunehmendem Alter überhaupt abnimmt, daher der Zeitpunkt des relativen Maximums näher dem 6. Dezennium liegt.

Den Vorschlag v. Winiwarters befolgend, die Fälle nach den 3 großen Lebensabschnitten des weiblichen Organismus, der Blütezeit, den klimakterischen Jahren und der Zeit der erloschenen Fortpflanzungsfähigkeit zu gruppieren, finden wir, daß der

I. Periode	(bis 45. Lebensjahr)	242 Fälle	=	40,0	Proz.
II. „	(46.—55. „	211 „	=	34,8	„
III. „	(nach d. 55. „)	153 „	=	25,2	„

mithin nur der 4. Teil der Zeit des erloschenen Geschlechtslebens angehören, womit ich mich allerdings in einem gewissen Gegensatze mit Fink (43 Proz.) und Rosenstein (72,5 Proz.) befinde. Schon daraus geht die Wichtigkeit der verschiedenen Stadien, in denen sich der ganze Organismus jeweilig befindet, hervor. Die Brustdrüse, ein Organ, das lange Zeit untätig, sich während der Gravidität und Laktation in relativer kurzer Zeit zu ausgiebiger funktioneller Leistung aufschwingen muß, um ebenso rasch ins Ruhestadium zurückzukehren, das an den Involutionsvorgängen des Klimakteriums einen wesentlichen Anteil nimmt, stellt gerade in diesen Stadien ein äußerst vulnerables Gebilde dar, das auf relativ ganz unbedeutende Einwirkungen hin im Sinne einer pathologischen Entfaltung seiner normalen Funktion reagieren kann.

Da als Ausdruck der einzelnen Stadien des Geschlechtslebens das Auftreten, die Art und Weise, endlich das Sistieren der Menses in erster Linie in Betracht kommen, so fragt es sich, wie sich dieselben bei den Frauen mit Carcinombildung verhalten. Die Angaben diesbezüglich sind nicht ganz verläßlich, da dem Punkte nicht immer die nötige Aufmerksamkeit geschenkt wurde. Daher

konnten auch v. Winiwarter, Fink, Rosenstein keine bestimmten Folgerungen aus ihrem Betrachtungsmateriale machen, wenn sie auch eine gewisse Bedeutung ohne weiteres zugeben.

Bei unseren 606 Frauen finden sich ebenfalls nur relativ wenig verwertbare Angaben. Die Periode war in 148 Fällen regelmäßig, 24 mal unregelmäßig. Dabei hatte nur eine Frau (29 Jahre alt, P.-Nr. 150/1879) während der unregelmäßigen Menses über ein schmerzhaftes Anschwellen beider Brüste geklagt. Der Beginn der Menses entsprach in der Mehrzahl dem normalen Eintritt, nur 6 mal wird der Beginn nach dem 20. Lebensjahre, 10 mal vor dem 12. Lebensjahre angegeben; unter den letzteren finden sich aber nur 3 Frauen, bei denen das Carcinom unter 40 Jahren begonnen hatte. Der Eintritt der Menopause findet sich in 106 Fällen verzeichnet, darunter in 15 Fällen unter 45 Jahren [einmal, 56jährig Nullipara P.-Nr. 10/1880, mit lentikulärem inoperablem Carcinom, mit dem 29. Lebensjahre bereits Menses unregelmäßig], in 6 Fällen nach dem 55. Lebensjahre in einem Falle (66jährige Frau, aufg. 8. VIII. 1901) mit dem 62. Jahre; dabei der einzige Partus im Alter von 42 Jahren.

Daß die Anzahl der Verheirateten (543 = 89,6 Proz.) gegenüber den Ledigen (63 = 10.4 Proz.) weitaus überwiegt ist, eine allgemein feststehende Tatsache (v. Winiwarter 90 Proz., Fink 86,6 Proz., Sprengel 84 Proz., Gebele 74,8 Proz., Poulsen 68,6 Proz.); nur Heath findet nach seinen Beobachtungen das Mammacarcinom bei den unverheirateten Frauen etwas häufiger als bei den verheirateten. Der wahre Wert der Zahlen könnte allerdings erst dann festgestellt werden, wenn man die Anzahl der 45 Jahre alten verheirateten und unverheirateten Frauen für einen bestimmten Ort (z. B. Wien) und ein bestimmtes Jahr kennen würde und diese Zahl mit der Anzahl aller an Mammacarcinom erkrankten 45jährigen Frauen derselben gleichen Zeit vergleichen könnte, was aber mit Rücksicht auf den letzten Punkt wohl undurchführbar bleiben wird.

Geburt und Mastitis. Die Anzahl der Frauen, die geboren haben, die Zahl der Geburten, soweit diesbezüglich Aufzeichnungen gemacht wurden, wird in folgender Tabelle wiedergegeben:

Anzahl der Geburten	0	1	2	3	4	5	6	7—10	11—21	mehrere	unbekannt	Summe
Zahl der Patientinnen	76	58	44	45	59	33	38	89	39	13	22	516

Über das Zeitintervall zwischen letzter Geburt und Beginn des Carcinoms finden sich in 122 Fällen nähere Angaben. Mehr als 20 Jahre waren verstrichen in 12 Fällen, 10—20 Jahre in 35 Fällen, 6—10 Jahre 24 mal, 2—5 Jahre 24 mal. In 27 Fällen war 1 Jahr oder weniger als ein Jahr Zwischenzeit, oder es entwickelte sich das Carcinom während der Gravidität.

Die Angaben, ob die Frauen ihre Kinder auch selbst gestillt haben, wie lange, ob aus irgendeinem Grunde vorwiegend mit einer Mamma, sind leider spärlich, sie enthalten aber einige interessante Details.

Von den 516 Frauen mit Angabe der Geburt hatten gesäugt:

Zahl der Kinder	0	1	2	3—5	6—10	11—18	unbek.	Summe
Zahl der Frauen	25	24	22	56	49	6	20	202

Während in der Mehrzahl der Fälle beide Mammae gleichmäßig zum Stillgeschäft verwendet wurden, finden wir bei 8 Frauen die präzise Angabe, daß das Kind nur an der gesund gebliebenen Drüse angelegt wurde, und zwar erfolgte das 2 mal wegen Hohlwarzen, 2 mal wegen „wunder Warzen", 2 mal wegen Mastitis der anderen Seite, 1 mal deshalb, weil die später carcinomatöse Mamma während der Laktation stets groß und schmerzhaft war und in einem Falle endlich wegen fast vollständigen Fehlens von Milchsekretion. In 6 Fällen wurde wegen Hohlwarzen und Wundsein der Warze der gesunden Brustdrüse ausschließlich die später erkrankte Mamma angelegt und 6—8 Kinder durchschnittlich gestillt. In weiteren 4 Fällen, wo beide Brüste zum Säugen verwendet wurden, war einmal die später kranke Brust derber und härter anzufühlen, ohne eigentliche Entzündungserscheinungen, in 2 Fällen war sie größer und secernierte mehr Milch, im letzten Falle war die Milchsekretion auffallend gering. Wenn auch die Anzahl derartiger Beobachtungen eine geringe ist, so können sie doch als Stütze für die Anschauungen Billroths, v. Winiwarters, Finks, Rosensteins, und anderer dienen, daß Geburt mit nachfolgender Laktation doch mit unter den vielen gleichzeitigen ätiologischen Momenten einige Bedeutung haben. Daß auch eine Anzahl von Brustdrüsen, die mangels einer Gravidität niemals das Höhestadium sekretorischer Tätigkeit erreicht haben, von Carcinom befallen würden, ist kein Gegenbeweis, da es ja wieder nur ein Extrem zu der Überleistung bei wiederholten Laktationen darstellt und drüsige Organe, die nie einen gewissen Grad von funktioneller

Tätigkeit entfalten können, bekanntlich bei den geringsten schädlichen Einflüssen leicht zu maligner Degeneration neigen (z. B. der kryptorchische Hoden).

Über vorausgegangene Mastitiden bestehen nur in 55 Fällen positive Angaben. Dabei war die Mastitis 28mal an der später erkrankten Seite, 10mal an der gesunden, 7mal beiderseits lokalisiert, in 10 Fällen ist die Seite nicht angegeben.

Mit dieser Anzahl (10,65 Proz.) bleiben unsere Fälle weit hinter den Angaben von Gebele (20,5 Proz.), v. Winiwarter (21,05 Proz.), Sprengel (30 Proz.), Oldekop (34,9 Proz.) zurück, was aber wohl weniger auf das seltenere Auftreten, als vielmehr auf das Fehlen genauer Angaben in der Anamnese zurückzuführen ist. Daß eine Mastitis der nicht carcinomatösen Seite ebenfalls von Bedeutung sein kann, darauf wurde bereits früher hingewiesen; folgen nämlich noch mehrere Graviditäten und Laktationen, so muß eben die nicht entzündlich veränderte Drüse das Stillgeschäft zum größten Teil oder ganz versehen. In den Fällen, wo das Carcinom sich im Gebiete einer vorausgegangenen Mastitis entwickelt hatte, betrug die Zwischenzeit zwischen beiden 3mal 1 Jahr, 2mal 2—5 Jahre, 5mal 5—10 Jahre, 4mal 10—20 Jahre, in 8 Fällen mehr als 20 Jahre, darunter 1mal 35 und einmal 40 Jahre. In 6 Fällen wird von den Frauen angegeben, daß seit der Brustdrüsenentzündung eine harte Stelle zurückgeblieben sei, die dann den Ausgangspunkt des rasch wachsenden Neoplasmas bildete.

Schon früher wurde hervorgehoben, daß sich in 27 Fällen das Carcinom während oder im unmittelbaren Anschluß an Gravidität und Laktation entwickelt hatte. Es handelte sich dabei um Frauen in der II. Hälfte der dreißiger Jahre (nur 2mal unter 30 Jahre), wo es zur Bildung und beim Einsetzen einer neuerlichen Gravidität (5 Fälle) zum rascheren Wachstum eines umschriebenen Tumors kam, der schließlich die ganze Mamma einnahm. Das klinische Bild der von Volkmann zuerst ausführlich beschriebenen Mastitis carcinomatosa, die derselbe als diffuse Infiltration der ganzen Mamma eventuell auch beiderseitig, besonders bei sehr jugendlichen Individuen fand und die zumeist einen rapiden Verlauf zeigte, ist unter unseren Fällen nur 3mal ausgeprägt. Die Seltenheit dieser Form des Krankheitsbildes geht daraus hervor, daß u. a. v. Winiwarter nur 3 Fälle, Fink und Gebele unter 194 bezw. 260 Fällen je einen Fall anführen konnten.

Unsere Fälle sind kurz folgende:

G. Josefa, 36 J., mos. Händlersgattin. 4. X.—11. XI. 1880. 8 Geburten, letzte vor 11 Monaten, während der Laktation schmerzhafte Verhärtung in der linken Mamma; Incision entleert Blut und Eiter; rasches Wachstum, so daß die Mamma diffus aufs dreifache Volumen geschwellt ist; Amputatio mammae und Ausräumung der erkrankten axillaren Drüsen (Histolog. Scirrhus).

Nachricht: Bis 1900 am Leben und gesund, seither unbekannt, wohin übersiedelt (Mitteilung der Heimatsgemeinde).

Die beiden anderen Fälle einer ausgeprägten Mastitis carcinomatosa finden unter den doppelseitigen Carcinomen nähere Erwähnung (Fall 1 und 4).

Trauma. Wie bei der Entstehung der Geschwülste überhaupt irgendeine Verletzung von den Laien in der Regel der Fälle angegeben, und wenn sie nicht vorhanden oder ganz unbedeutend war, förmlich gesucht wird, so ist das auch beim Mammacarcinom der Fall. Wenn auch die Bedeutung des Traumas nicht in Abrede gestellt werden soll, so muß doch darauf hingewiesen werden, daß dasselbe mit seinen konsekutiven Schmerzen die Aufmerksamkeit der Frauen auf die Brustdrüsen lenkt, bei deren Untersuchung sich dann bereits ein umschriebener Tumor vorfindet. In diesem Sinne sind unter unseren Fällen 9 Angaben über leichtes Anstoßen zu verwerten. Deutlicher wird der Kausalnexus bereits in jenen Fällen, wo nach einer ziemlich bedeutenden Gewalteinwirkung [Fall auf eine Kante, (3 Fälle) Anschlagen der Kurbel einer Maschine (2 Fälle) Stoß mit einem spitzen Gegenstand (6 Fälle)] ohne äußere Verletzung ein Hämatom sich bildet, nach dessen Resorption aus dem entzündlichen Infiltrat der Umgebung sich ein deutlicher derber Knoten differenziert, der entweder noch einige Zeit stationär bleibt, oder sofort rasch zu wachsen beginnt. Eine eigene Art des einmaligen Traumas bildet der Pferdebiß.

Eine 64jährige Frau (P.-Nr. 251/1900) wurde vor 4 Jahren in die linke Brust gebissen, bis auf die Rippen reichend; die Wunde verheilte reaktionslos; nach $1^1/_2$ Jahren an der Stelle Bildung einer nagelgliedgroßen Geschwulst, die seither stetig wuchs; vor 2 Monaten neuerliche Kontusion durch Sturz auf die linke Thoraxhälfte.

Neben diesen einmaligen Verletzungen spielen die chronisch sich wiederholenden schädlichen Einwirkungen infolge Tragens enger Mieder, schwerer Körbe, wobei der Riemen den äußeren oberen Quadraten am meisten irritiert, das Reiben der Kleider, ferner wiederholtes Drücken der Brust durch Anstemmen z. B. von Holz, beim Spalten des Brotlaibes usw. eine gewisse Rolle. Fink hat speziell das Trauma eingehender gewürdigt und 25 Fälle

(12 Proz.) genau mit der Art desselben angeführt, wo sich ein ursächlicher Zusammenhang nachweisen ließ. In unseren Fällen ist 60mal das Trauma angeführt (10 Proz.), eine Angabe der Art desselben und des zeitlichen Zusammenhanges findet sich jedoch nur in 43 Fällen (7 Proz.). Auf 2 Fälle möge noch kurz hingewiesen werden, wo sich im Anschluß an ein einmaliges Trauma in einem Jahre lang bestehenden Tumor (einmal nach vorausgegangener Mastitis) ein auffallend rasches Wachstum einstellte.

Hereditäre Belastung. Über die Disposition zur Carcinomerkrankung sind die Ansichten geteilt und auch für die Mamma finden wir ziemlich widersprechende Angaben. Während Fink, Gebele und Rosenstein ihr nur eine ganz untergeordnete Bedeutung beimessen, haben Guleke (16,5 Proz.), Horner und Poulsen (17 Proz.) auf die Wichtigkeit derselben hingewiesen.

Wenn wir unser Material diesbezüglich analysieren, so finden wir folgende Angaben:

An	Carcinoma	mammae	gestorben:	die Mutter	8 mal
„	„	„	„	die Schwester	3 „
„	„	„	„	die Tante (Schwester der Mutter, des Vaters)	2 „
„	Tumor	„	„	die Mutter	1 „
„	Carcinoma	ventriculi	„	die „	7 „
„	„	„	„	der Vater	4 „
„	„	„	„	die Schwester	1 „
„	„	„	„	die Tante	1 „
„	„	hepatis	„	die Mutter	4 „
„	„	„	„	der Vater	1 „
„	„	intestini	„	der „	2 „
„	„	„	„	die Mutter	1 „
„	„	faciei	„	die „	2 „
„	„	„	„	der Vater	1 „
„	„	mucosae oris	„	der „	1 „
„	„	glandul. colli	„	der „	1 „
„	Carcinom	verschiedener	Organe:	mehrere Verwandte	5 „

Diese 5 Fälle sind:

N., Franziska, 54 J. P.-Nr. 192/1884. Schwester im selben Jahre an Carcinoma recti gestorben, eine Tochter derselben nach 10 Jahren von Prof. Hochenegg[1]) wegen Carcinoma recti, nach weiteren 7 Jahren wegen Carcinom des Colon ascendens operiert. — P.-Nr. 39/1883. 45jährige Frau, Mutter an Magenkrebs, Tante an Brustdrüsenkrebs gestorben. — P.-Nr. 366/1898. Vater der 56jährigen geheilt gebliebenen

1) Hochenegg, Antrittsrede. Wiener klin. Wochenschr. 1904, Nr. 20, S. 569.

Patientin an einem Blasenleiden, Mutter in hohem Alter an einem Unterleibsleiden, eine Schwester an einer Gehirnneubildung, ein Bruder an einem Leberleiden verstorben. — P.-Nr. 370/1899. Mutter der 41jähr. Frau im Alter von 41 Jahren an Mastdarmkrebs gestorben. Ein Bruder wurde 3 mal wegen Neubildung der Brustdrüse operiert und starb nach der 3. Operation. — Der Vater der 62jährigen Aloisia Str. (aufgen. 13. VI. 1902) starb im Alter von 54 Jahren an Carcinoma mammae, eine Schwester im Alter von 32 Jahren, eine zweite im Alter von 44 Jahren ebenfalls an Carcinoma mammae.

Außer diesen 45 Fällen finden wir in weiteren 8 Fällen Angaben, die zwar ebenfalls die Wahrscheinlichkeit eines Neoplasmas als Todesursache ergeben, wo aber zur Sicherstellung die Angabe des höheren Alters fehlt. In 4 Fällen starb der Vater, 2mal die Mutter an einem länger dauernden Magenleiden, 2mal die Mutter an einem Unterleibsleiden. In 180 Fällen ist die Familienanamnese genau angegeben, dabei aber keine Neubildung vorgekommen. Wenn wir annehmen, daß in den 373 Fällen ohne genaue Angabe der Familienanamnese auch keine Carcinomerkrankung zu verzeichnen war, so beträgt für unser Material der Prozentsatz an hereditär belasteten Frauen mindestens 7,43 Proz., ist größer als der von Rosenstein (3,1 Proz.), Gebele (5 Proz.), v. Winiwarter (5,8 Proz.) angegebene, bleibt aber weit hinter den Angaben von Guleke (16,5 Proz.), Horner und Poulsen (17 Proz.) zurück.

Bei der Betrachtung des klinischen Krankheitsbildes des Brustdrüsenkrebses soll vor allem berücksichtigt werden, welche Seite von der Neubildung betroffen ist, die Lokalisation in der Mamma, die Zeitdauer vom Beginne bis zum Einsetzen der klinischen Behandlung, die Ausbreitung, die das Neoplasma bis dahin erreicht hat.

Seite. Die Frage, welche Seite vorzugsweise Sitz des Neoplasmas sei, wurde je nach den einzelnen statistischen Ergebnissen verschieden beantwortet. Während Hennig auf Grund anatomischer Untersuchungen (Größe und Gewicht der Brustdrüsen, stärkeres Vortreten der rechten Thoraxhälfte, damit bedeutenderes Prominieren der rechten Mamma) und wegen des häufigeren Auftretens der rechtsseitigen puerperalen Mastitis, das in seiner Zusammenstellung ganz bedeutende Prävalieren der rechten Seite (16:1) begründet und wegen der Mastitis mit Oldekop sich im Einklang findet, während andererseits Horner das Überwiegen der linken Seite (53,79 Proz.) aus der gleichen Ursache, die auch Hennig annimmt, daß nämlich die meisten Frauen das Kind links tragen und mit

der linken Brust stillen (von Hennig gedeutet als Ursache der Mastitis rechts infolge Sekretstauung) ableitet, bezeichnen andere Autoren (v. Winiwarter, Rosenstein) das Prävalieren einer oder der anderen Seite mehr als Zufall, selbst wenn sich ein bedeutender Unterschied wie bei den Fällen von Rosenstein (rechts 46, links 89) ergeben sollte. Bei unseren 606 Frauen waren erkrankt:

Linke Mamma . .	313 mal =	51,65 Proz.
Rechte „ . .	286 mal =	47,19 „
Beide Mammae . .	4 mal =	0,66 „
Seite unbekannt . .	3 mal =	0,5 „
Summe	606	

Es geht daraus hervor, daß auch in unseren Fällen die linke Mamma etwas häufiger der Sitz des Neoplasmas ist; doch möchte ich dem Umstande auch deswegen wenig Bedeutung beimessen, weil v. Winiwarter, der die Fälle derselben Klinik aus den vorhergehenden Jahren zusammenstellte, ein Überwiegen der rechten Brustdrüse finden konnte, sodaß der Unterschied bei Zusammenfassung aller Fälle fast ausgeglichen wird.

Das Auftreten des doppelseitigen Mammacarcinoms wurde von Albert gelegentlich der Mitteilung von 4 beobachteten Fällen als ein sehr seltenes bezeichnet. In der Tat finden sich unter den umfangreichen Statistiken nur wenige Fälle (0,4—1 Proz.). Beck hat in einer Dissertation 60 Fälle aus der Literatur zusammengestellt und ist dabei auch ausführlich auf die Frage eingegangen, unter welchen Bedingungen man von einer Neuerkrankung der zweiten Mamma sprechen müsse und wann nur eine Metastase des einen Carcinoms vorliegt. Er unterscheidet diesbezüglich 2 Gruppen: 1. Fälle, wo das beiderseitige Carcinom zu gleicher Zeit beobachtet und einer eventuellen Operation unterzogen wurde, 2. Fälle, wo nach Amputation einer carcinomatösen Mamma in einem bestimmten Zeitraume ein Tumor in der 2. Brustdrüse zur Beobachtung gelangte. Auch die in diesen Hauptgruppen gemachten Unterabteilungen sind auf streng logischer Basis und anatomischen Untersuchungen fußend aufgebaut.

An dieser Stelle sollen nur auf die Fälle der 1. Gruppe, nämlich des gleichzeitigen Auftretens, kurz eingegangen werden, die 2. Gruppe wird bei der Besprechung der Lokalisation des Rezidivs Erwähnung finden.

Die 4 Fälle von gleichzeitigem Auftreten des Mammacarcinoms sind:

1. G., Rosalie, 39 J., verh. Bäuerin. P.-Nr. 66/1895. 8 Geburten, erste vor 14 Jahren, letzte vor 10 Monaten; Kinder selbst gestillt; nach der 1. Geburt linksseitige Mastitis suppurativa. Vor 12 Monaten (2 Monate vor der Entbindung) Quetschung der rechten Mamma, darnach Schmerzen und Härterwerden der Brustdrüse, Schüttelfrost; bald nachher auch ein harter Knoten wahrnehmbar. Vor 1 Monat beide Brustdrüsen klein aufgerichtet, druckschmerzhaft, mit multiplen, kleinen, derben Knoten (Befund an der Klinik erhoben).

Befund: Gut aussehende Frau; beide Brüste klein aufgerichtet, die Haut von ektatischen Venen durchzogen. Im inneren oberen Quadranten der linken Mamma eine eingezogene schmerzhafte Narbe. In beiden Brustdrüsen, die sich sehr derb anfühlen, multiple, über haselnußgroße, teils harte, teils fluktuierende Prominenzen; Haut bereits fixiert; axillare Drüsen nicht vergrößert, dagegen rechts supraclavicular.

Operation: Exstirpation beider Mammae mit der Pektoralfascie, Ausräumung der Axilla beiderseits, ebenso infraclavicular; dann Entfernung der rechten supraclavicularen Drüsen. Vollst. Naht. Sublimatintoxikation; links Eiterung, rechts prima intentio.

Histologische Untersuchung: Carcinoma fibrosum.

Nachricht: Ohne lokales Rezidiv nach 2 Monaten an Lebermetastasen gestorben.

2. N., Leopoldine, 50 J., led. Handarbeiterin. P.-Nr. 375/1898. Mutter an Brustdrüsenneubildung gestorben. 3 Geburten, Kinder selbst gestillt; bei der letzten Geburt vor 15 Jahren Schwellung und Schmerzhaftigkeit beider Mammae. Vor $^1/_2$ Jahr Auftreten von kleinen Tumoren in beiden Brustdrüsen; vor 2 Wochen starke klopfende Schmerzen in beiden Mammae. Befund: Linksseitige Apicitis; in der linken Mamma ein apfelgroßer, höckeriger, verschieblicher Tumor, Konsistenz teils derb, teils fluktuierend; Axillardrüsen geschwellt, derb, ebenso infraclavicular. Rechts hühnereigroßer, derber, verschieblicher Tumor, Haut nicht fixiert; Axillardrüsen vergrößert. Operation verweigert.

Nach 3 Monaten wieder aufgenommen, jetzt aber bereits inoperabel. Links kindskopfgroßer, exulcerierter fixierter Tumor; Metastase im Manubrium sterni. Pleuritis sin. Ungeheilt entlassen.

Nachricht: Gestorben nach 2 Monaten.

3. Kr. Liebe, 40 J., verh. mos. Händlersgattin. P.-Nr. 247/1898. 7 Geburten, keine Mastitis. Vor 1 Jahr kirschengroße runde Geschwulst in der linken Brustdrüse, seit 8 Monaten rascheres Wachstum; vor 1 Monat Geschwulst auch in der rechten Mamma. Befund: Etwas abgemagerte Frau. Im äußeren oberen Quadranten der linken Mamma ein apfelgroßer Tumor; Brustwarzen eingezogen, Haut fixiert; rosenkranzartiger Strang zu den axillaren vergrößerten Lymphdrüsen ziehend. Infra- und supraclaviculare Drüsen deutlich geschwellt. Rechts: Im inneren oberen Quadranten nahe der Peripherie der Drüse ein über kirschengroßer, harter, nicht scharf abgrenzbarer Tumor nachweisbar, in der Umgebung mehrere kaum kirschkerngroße Knoten. In der Axilla nichts palpabel.

Operation: Amputatio mammae und Ausräumung der Axilla

beiderseits. Links wegen Verwachsung der infraclavicularen Drüsen mit der Vena subclavia Resektion derselben. Hierauf Exstirpation der Supraclaviculardrüsen mit ⊥ Schnitt, dabei Resektion der Vena transversa scapulae. Vollständige Naht. Rechts Heilung per primam, links $^1/_2$ Liter vereitertes Hämatom abgelassen. Nach 5 Wochen geheilt entlassen.

Nachricht: Nach $^3/_4$ Jahren lokales Rezidiv in der linken Brustnarbe, exulceriert, Wirbelmetastasen. Gestorben 18 Monate post operationem.

4. B., Rosa, 36 J., verh. mos. Taglöhnerin. P.-Nr. 328/1899. Nach der 5. Geburt vor 2 Jahren Auftreten einer kleinen, harten, durch 1 Jahr langsam aber stetig wachsenden Geschwulst in der rechten Mamma; vor 5 Monaten letzter Partus (Forceps), Kind tot, nach demselben Schwellung der linken Brustdrüse, die dann derb wurde und zeitweise Schmerzen verursachte.

Befund: Kleine schwächliche Frau; über der rechten Lungenspitze Schallverkürzung, verschärftes Exspirium mit Rasseln; über beiden Lungen unten Perkussionsschall sonorer und tiefer, Stimmfremitus abgeschwächt, Exspirium überall verschärft.

Rechts: Mammilla eingezogen, auf Druck entleeren sich einige Tropfen Colostrumähnlicher Flüssigkeit; 2 hühnereigroße, derbe, höckerige Tumoren, der eine zentral, der zweite außen-oben gelagert. Tumoren noch verschieblich, Haut außen-oben bereits fixiert. In der Achselhöhle zahlreiche harte runde Drüsen palpabel, ebensolche auch in der Fossa supraclavicularis.

Links: Mamma höher stehend, von normalem Aussehen, um die Mammilla stark eingezogen. Die ganze Drüse ist umgewandelt in einen derben, am Muskel fixierten Tumor von fast glatter Oberfläche; Haut allenthalben fixiert, von ektatischen Venen durchzogen. In der linken Achselhöhle mehrere vergrößerte Lymphdrüsen, ebenso supraclavicular.

Operation: Zuerst Exstirpation der linken Mamma mit einem Teile des großen Brustmuskels, Ausräumung der axillaren und infraclavicularen, bereits erkrankten Drüsen. Hierauf Exstirpation 3 harter Drüsen supraclavicular. Dann rechts ebenfalls Exstirpation der ganzen Mamma mit Teilen des Muskels, letzterer noch nicht ergriffen, Ausräumung der Axilla, wo die Drüsen weit subscapular reichen. Ausräumung der supraclavicularen Drüsen, die ebenfalls vergrößert und hart sind. Vollst. Naht. Bildung vereiterter Hämatome beiderseits; feuchter Verband. Nach 6 Wochen geheilt entlassen. Histologisch: Adenocarcinoma mammae utriusque et glandul. lymph.

Nachricht: Nach Mitteilung des behandelnden Stadtarztes war die Frau vollkommen rezidivfrei, stand wegen ihrer Lungentuberkulose mit Cavernenbildung in seiner Behandlung und starb 4 Jahre 6 Monate nach der Operation ohne Rezidiv oder nachweisbare innere Metastasen an ihrer Tuberkulose.

Wenn wir unsere Fälle daraufhin untersuchen, ob zwei isolierte voneinander unabhängige Carcinomerkrankungen bestehen, so können wir das für den 2. Fall bejahen, da die Tumoren zu gleicher Zeit von der Patientin zuerst beobachtet wurden und

bei der klinischen Untersuchung annähernd gleichweit vorgeschritten waren. Auch für den ersten Fall möchte ich das annehmen, obwohl die Zeit der Erkrankung der 2. Drüse überhaupt nicht angegeben ist, da die Frau auf dieselbe erst aufmerksam gemacht wurde. Es liegen aber 2 verschiedene ätiologische Momente vor, das Trauma auf der zuerst erkrankten rechten Seite und die vorausgegangene Mastitis mit Narbenbildung der linken Seite und andererseits spricht der klinische Befund und die Lokalisation an der Narbe eher gegen eine Metastase. Auch der 4. Fall ist vielleicht in ähnlichem Sinne aufzufassen, wenn auch hier ein Zeitintervall von mehr als $1^1/_2$ Jahren angegeben wird; die später erkrankte linke Mamma zeigt das Bild und den klinischen Verlauf der Mastitis carcinomatosa im Anschluß an das Puerperium, was wohl gegen die Auffassung als Metastase des ersten Tumors sprechen dürfte. Immerhin muß man zugeben, daß sich dieselbe nicht vollkommen ausschließen läßt.

Im 3. Falle dagegen ist mit Rücksicht auf die Anamnese, die Lokalisation des zweiten Tumors und die Verschiedenheit des Erkrankungsstadiums die Erkrankung der 2. Mamma jedenfalls als Folge der Metastasierung aufzufassen. Poulsen gibt gelegentlich der Besprechung von 11 Fällen von doppelseitigem Mammacarcinom der Meinung Ausdruck, daß es sich vorwiegend um eine Neuerkrankung handle, ausgenommen jene Fälle, wo ein exulcerierter Tumor auf die Medianlinie übergreife. Heute jedoch wissen wir durch die eingehenden Untersuchungen Gerotas u. a. über die Verbreitung des Lymphgefäßsystems der Mamma, daß Anastomosen zwischen den beiden Zentren um die Mammillae bestehen, die uns den Verbreitungsweg abgeben können.

Lokalisation. Daß der äußere obere Quadrant die Prädilektionsstelle des Carcinoms darstellt, wird von allen Autoren übereinstimmend zugegeben, die Erklärungsversuche weichen jedoch ziemlich voneinander ab. In unseren Fällen saß das Carcinom

im	äußeren	oberen	Quadranten	193	mal
„	„	unteren	„	36	„
„	inneren	oberen	„	45	„
„	„	unteren	„	16	„
in der	äußeren	Hälfte	. . .	45	„
„ „	inneren	„	. . .	21	„
„ „	oberen	„	. . .	64	„
„ „	unteren	„	. . .	20	„
Zentral	. . . . .		. . .	41	„
			Summe	481	

In weiteren 37 Fällen war die ganze Mamma vom Tumor eingenommen, der Ort der Entstehung findet sich nicht verzeichnet. Vergleicht man die einzelnen Zahlen in ihren Kombinationen, so findet man, daß der obere Anteil über den unteren (302:72) und der äußere Abschnitt über den inneren (274:82) weitaus überwiegt. v. Winiwarter macht für diesen Umstand die chronisch einwirkenden Insulte, wie Druck des Korsetts, rauher Hemden usw. verantworlich, Mahler weist auf die Unsitte vieler Frauen hin, Holzstücke beim Spalten, den Brotlaib beim Abschneiden an die Brust behufs größerer Kraftentfaltung anzusetzen, und meint, „diese Annahme würde sehr gut mit dem Lieblingssitze in den oberen und äußeren Partien der Mamma übereinstimmen, welche Gegend wohl besonders als Stützpunkt für diese Manipulationen benutzt wird". Wenn man aber die Frauen bei dieser Arbeit betrachtet, so findet man, daß sie naturgemäß den Angriffspunkt in die Medianlinie verlegen, wo das Sternum eine ebene harte Unterlage bietet und wobei sie bei der Führung des schneidenden oder spaltenden Messers beide Hände zur Verstärkung der Kraft heranziehen können. Daher glaube ich, daß im Gegensatze zu Mahler diese Art des Traumas zur Erklärung für das relativ noch häufige Vorkommen des Carcinoms im inneren oberen Quadranten oder in der inneren Seite der Mamma neben dem Sternum heranzuziehen ist, wofür sich auch unter unseren Fällen 10 positive Beispiele finden. Für das Prävalieren des äußeren oberen Quadranten sind neben den von Winiwarter bereits betonten chronisch verlaufenden schädlichen Einflüssen wohl in erster Linie anatomische Verhältnisse heranzuziehen. Schmid und Stiles haben darauf hingewiesen, daß sich gegen die Achselhöhle zu ein dreieckiger Mammalappen findet, der von der übrigen Drüse mehr weniger getrennt ist und in manchen Fällen den Zusammenhang mit dem Hauptorgan als aberrante Mamma vollständig verloren hat. Darin, glaube ich, dürfte wohl die wichtigste Erklärung für das Überwiegen dieser Lokalisation gelegen sein.

Was nun das Vorkommen von Carcinombildung in einem vollständig getrennten Mammalappen nahe der vorderen Axillarlinie anlangt, so scheint es, nach unseren Fällen zu schließen, sehr selten zu sein. Unter den 606 Fällen finden sich nur zwei einwandfreie Beobachtungen, in einem weiteren Falle ist das Verhalten sehr wahrscheinlich, in zwei weiteren Fällen aber fraglich. Von ausführlich mitgeteilten Fällen der Literatur möchte ich nur

zwei kurz anführen, nämlich eine Mitteilung von Kelly und von Snow.

Kelly berichtet von einer fast 80 J. alten Frau, bei der sich ein taubeneigroßer, mit der Umgebung verwachsener exulcerierter Tumor in der mittleren Axillarlinie fand, während die Mamma vollkommen abgrenzbar sich als gesund erwies. Operation wegen Allgemeinbefinden unmöglich; im weiteren Verlaufe wurde bei der Ausdehnung des Tumors die Mamma sekundär ebenfalls ergriffen.

Im Falle Snows bestand bei einer 47jähr. Frau, die 4 mal geboren hatte, seit $1\frac{1}{2}$ Jahren ein harter, die rechte Axilla ausfüllender, nur mit der Haut verwachsener Tumor, während die Mamma selbst frei zu sein schien. Exstirpation des Tumors und Resektion der in carcinomatöse Drüsen eingescheideten Vena axillaris, hierauf Entfernung der ganzen Mamma, in der das Carcinom in den oberen Anteil bereits hineingewachsen war.

Die Fälle, die an der Klinik beobachtet wurden, wo zweimal die mitentfernte Mamma bei der anatomischen und histologischen Untersuchung sich als vollkommen normal erwies, sind kurz folgende.

1. S. Franziska, 45 J., led. Näherin. P.-Nr. 213/1880. Seit 2 Jahren Klimakterium; kein Partus. Vor 7 Monaten bemerkte Pat. ein kleines Knötchen zwischen linker Mamma und Axilla; in den letzten 2 Monaten rascheres Wachstum und zeitweise zuckende Schmerzen.

Befund: Zwischen linker Mamma und Achselhöhle ein über gänseeigroßer, harter, exulcerierter, mit dem Muskel nicht verwachsener Tumor; die Mamma selbst anscheinend frei; axillare Drüsen vergrößert. Amputatio mammae, Ausräumung der Axilla.

Die histologische Untersuchung ergibt: Scirrhus einer höher gelegenen Nebenmamma und der axillaren Drüsen; die amputierte Mamma nicht erkrankt.

Nachricht: Die Frau lebt und ist rezidivfrei (26 Jahre nach der Operation).

2. M., Marie, 47 J., verh., Bedienerin. Aufgen. 26. II. 1903. Kein Partus, seit 3 Jahren Klimakterium. Vor 1 Jahre bemerkte Pat. eine kleine, nicht schmerzhafte Geschwulst in der linken Achselhöhle, seit 2 Monaten Schwellung des linken Armes, Gefühl des Ameisenlaufens und Taubseins in den Fingern.

Befund: Mittelgroße magere Frau mit einer seit Jahren bestehenden Struma. Am vorderen Rande der linken Achselhöhle ein über nußgroßer, höckeriger, knochenharter, etwas druckempfindlicher, beweglicher Tumor. In der Axilla ein ebenfalls höckeriger, jedoch weicher, wenig beweglicher Drüsentumor. Mammae beiderseits schlaff herabhängend, gleichgroß, Parenchym großlappig körnig, ein zirkumskripter Tumor nicht palpabel.

Operation: Exstirpation des Tumors, Ausräumung der axillaren Drüsen, dabei Resektion der Vena brachialis, Entfernung der er-

krankten infraclavikulären Drüsen. Histologisch: Metastatisches Carcinom der Lymphdrüsen.

Pat. wurde weiter beobachtet, wegen Schwellung des Armes Massage, feuchter Verband, methodische Einwickelung.

II. Aufenthalt: 12.—31. X. 1903.

Seit 14 Tagen heftige Schmerzen am Oberarm.

Befund: Kachektisches Aussehen. In der linken Fossa supraclavicularis eine taubeneigroße verschiebliche Geschwulst; linker Oberarm stark ödematös. Beide Mamma vollständig normal, in der Achselhöhle und infraclavicular keine erkrankten Drüsen.

Operation: Amputatio mammae unter Mitentfernung der oberflächlichen Schichten des Pectoralis major. Exstirpation eines Lymphdrüsenpaketes aus der Fossa supraclavicularis.

Die mikroskopische Untersuchung ergibt: Carcinom in den supraclavicularen Drüsen, die amputierte Mamma erweist sich als vollkommen gesund.

III. Aufenthalt: 19. I.—19. VI. 1904.

Seit 4 Wochen Rezidiv in der Achselhöhle und Schmerzen im Arme.

Befund: Walnußgroßer, verschieblicher Tumor der Axilla supraclavicular, mehrere nußgroße Drüsen. Obere Extremität elephantiastisch verdickt; ausstrahlende Schmerzen. Symptomatische Behandlung, Exulceration, zunehmende Kachexie, Exitus.

Obduktion: Ausgebreitetes lokales Rezidiv am Halse bis zur Schilddrüse reichend, exulceriert. Hydrothorax sin. mit Kompressionsatelektase; Concretio cordis totalis, Atrophie, Marasmus.

3. K., Mathilde, 20 J., verh., mos. Ökonomensgattin. P.-Nr. 150/1879. Mutter der Pat. an Leberkrebs gestorben. Kein Partus. Vor 1 Jahr bemerkte Pat. eine Geschwulst in der linken Achselhöhle.

Befund: Walnußgroßer, derber höckeriger Tumor hinter dem Pektoralis; linke Mamma vollkommen normal; Tumor mit der Haut verwachsen, in der Tiefe der Achselhöhle vergrößerte Drüsen.

Exstirpation des Tumors und der Achseldrüsen; histologisch: Scirrhus.

Nach 1 Monat Rezidiv in der Narbe am vorderen Rande der Achselhöhle; kindsfaustgroßer, sehr harter, mit der Haut verwachsener Tumor. Exstirpation desselben 11 Monate nach der ersten Operation; Heilung. Histologisch: Scirrhus; weiteres Schicksal nicht zu eruieren.

4. P., Therese, 54 J., verh., Fabriksaufsehersfrau. P.-Nr. 347/1897. Seit $^5/_4$ Jahren rasches Wachstum eines seit 23 Jahren am vorderen Rande der linken Axilla bestehenden Tumors. Vor $^1/_2$ Jahr Tumor hühnereigroß, unverschieblich; Mamma noch vollständig frei. Rasche Abmagerung und nunmehr ödematöse Anschwellung der Brust, Blasenbildung, heftige Blutung.

Befund: Kachektisches Individuum. Linke Mamma kindskopfgroß, auf der Unterlage bereits fixiert; untere Seite exulceriert, obere Anteile von weicher Konsistenz, teilweise fluktuierend, sehr druckschmerzhaft, stark fötidischer Geruch. Der Tumor zwischen Mamma und Axilla ist hühnereigroß, derb, höckerig, auf der Unterlage bereits fixiert,

mit der Haut verwachsen; in der Achselhöhle ein taubeneigroßes Drüsenpaket zu tasten. Infra- und Supraclaviculargrube frei.

Operation: Nach Verschorfung mit dem Thermokauter Exstirpatio mammae unter Mitnahme eines Teiles des großen Brustmuskels, Ausräumung der Axilla (die Drüsen daselbst erkrankt) und der Infraclaviculargrube (Drüsen nicht erkrankt). Der Tumor erwies sich als medullares Carcinom mit zahlreichen Nekrosen und älteren und jüngeren Blutungen.

II. Aufenthalt: 22. XI.—12. XII.

Bald nach der Entlassung Rezidiv in der Narbe an der Stelle der vorderen Axillarlinie (Sitz des primären Tumors); walnußgroßer exulcerierter Knoten, der sehr rapide wächst; Sternalschmerzen, Pleurametastasen; ungeheilt entlassen. Gestorben nach 3 Wochen.

In 2 weiteren Fällen (P.-Nr. 24/1898 und P.-Nr. 366/1898) wurde ebenfalls am unteren Rande des Pectoralis entsprechend der vorderen Axillarlinie der Sitz des Carcinoms angetroffen, es wird auch ausdrücklich die vollständige Abgrenzbarkeit von der Mamma betont. Da aber im ersten Falle 10 Monate nach der Exstirpation des Tumors wegen Rezidive in der Mamma nahe dem Ende der Narbe die Amputation ausgeführt werden mußte und im letzteren Falle die Untersuchung der amputierten Mamma sich nicht verzeichnet findet, so kann man diese Fälle wohl nicht einwandfrei hierher rechnen. Das gleiche gilt von einem weiteren Falle (P.-Nr. 284/1880) wo zuerst ein Tumor in der Achselhöhle und erst später die Schwellung der Mamma bemerkt wurde, wo allerdings der erstere bei der Operation allein exulceriert war. Der 4. ausführlicher mitgeteilte Fall zeigt große Ähnlichkeit mit der Beobachtung Snows, in dem auch hier eine Metastasierung in der Mamma derselben Seite auf retrogradem Wege vorlag.

Beginn der Erkrankung. Der Zeitpunkt, wann eigentlich die Carcinomentwicklung einsetzt, läßt sich aus verschiedenen Gründen in manchen Fällen nur schwer bestimmen. Es kommen Tumoren in der Mamma vor, die nach jahrelangem Bestande ganz plötzlich rasch zu wachsen beginnen, so daß die Frauen darauf aufmerksam werden; in diesen Fällen läßt sich der Zeitpunkt der carcinomatösen Umwandlung des früher benignen Tumors annähernd bestimmen. In anderen (8) Fällen ist dieser Vorgang ein schleichender, so daß die Frauen erst durch die Folgezustände (Einziehen der Mammilla, Fixation der Haut, Schwellung der Achseldrüsen) die bereits eingetretene Veränderung der Geschwulst bemerken. Weiter ist dafür maßgebend, ob die Frauen überhaupt eine gewisse Aufmerksamkeit dem Leiden entgegenbringen. Wir finden unter unseren Fällen 20 Frauen, die den Tumor erst bemerkten, als er bereits taubeneigroß bis hühnereigroß war, während er in 55 Fällen die Größe einer Haselnuß bis Walnuß, in 66 Fällen Erbsen- bis Bohnengröße erreicht hatte. Von 35 Frauen wurde der Beginn mit einer undeutlich abgrenzbaren Verhärtung an-

gegeben, in den restierenden Fällen findet sich einfach die Angabe eines kleinen Knotens. In 31 Fällen wurden die Frauen durch auftretende stechende Schmerzen in der Brust auf den bestehenden Tumor aufmerksam gemacht, in einem Falle bestanden Schmerzen in der Warze bereits ein Jahr vor Auftreten der Verhärtung. In 9 Fällen wurde durch ein geringfügiges Trauma die Aufmerksamkeit auf die Brustdrüse gelenkt, bei deren Untersuchung der bereits bestehende Tumor gefunden wurde. In der überwiegenden Mehrzahl aber wurde die Geschwulst ganz zufällig entdeckt. In weiteren 4 Fällen stellte sich als erstes Symptom ein rötlicher Ausfluß aus der Mammilla ein, der einmal sogar zu einer ziemlich bedeutenden Blutung nach Angabe der Frau sich steigerte.

Da der Beginn dem Ausgeführten zufolge sich nicht immer sicher bestimmen läßt, so hat naturgemäß auch die Berechnung der durchschnittlichen Dauer bis zur klinischen Beobachtung und Behandlung gewisse Fehlerquellen zu verzeichnen. Wir werden später beim Vergleiche der einzelnen Operationen und ihrer Resultate sehen, daß die Länge der Zeit vor der Behandlung eine gewisse Rolle spielt, daß sie aber nur im Zusammenhange mit der anatomischen Ausbreitung und dem Allgemeinbefinden für die Stellung der Prognose eine Bedeutung hat.

Unsere Fälle verteilen sich, soweit sich die Zeitdauer ermitteln läßt, folgendermaßen (s. S. 163).

Diese Zusammenstellung zeigt uns einerseits, daß unsere Fälle relativ spät der klinischen Behandlung zugeführt wurden. 16,29 Monate nach Beginn, während vergleichsweise in der Arbeit Rosensteins 10,3 Monate beziehungsweise 9,9 Monate als durchschnittliche Zeitdauer berechnet wurde.

Allerdings finden sich unter unseren Fällen eine Anzahl ungewöhnlich langsam wachsender Carcinome.

So bestand bei der 63jährigen Frau Fr. F. (Pr.-Nr. 238/1889) seit 30 Jahren ein kleiner Tumor in der rechten Mamma, der seit 15 Jahren gleichmäßig, langsam wächst; Tumor flach mit Haut und Muskel fest verwachsen; keine Achseldrüsen; Exstirpation. Histologisch: Scirrhus; die Frau starb nach 7 Jahren im Alter von 70 Jahren an Marasmus, kein Rezidiv.

Aber selbst in dem Falle, als wir alle länger als 4 Jahre bestehenden Carcinome in Abrechnung bringen, bleibt als durchschnittliche Dauer immer noch 11,97 Monate. Der Grund liegt wohl darin, daß die Zahl der länger als ein Jahr bestehenden Carcinome größer ist als in anderen Zusammenstellungen.

Zeit zwischen Beginn und Eintritt in die Klinik	Operierte Fälle	Operation verweigert	Inoperabel
1 Monat	25	—	—
2 Monate	26	1	1
3 „	32	—	4
4 „	33	—	—
5 „	21	1	1
6 „	62	5	6
7 „	8	—	—
8 „	16	—	4
9 „	30	1	3
10 „	14	—	—
12 „	101	2	12
15 „	8	—	—
18 „	32	—	3
24 „	54	1	5
30 „	8	—	—
36 „	18	1	6
4 Jahre	10	—	—
5 „	5	—	1
6 „	5	—	—
7 „	2	—	1
8 „	5	—	—
10 „	2	—	—
12 „	1	—	—
13 „	1	—	—
15 „	1	—	—
Summa	520	12	47

Durchschnittsdauer: 16,29 Monate, 10,83 Monate, 16,85 Monate.

Um einen Überblick über die Schwankungen in den einzelnen Abschnitten von 5 Jahren zu haben, stellte ich sie chronologisch nach der Zeitdauer zusammen. Ich sehe von der Wiedergabe dieser Tabellen ab, möchte aber kurz folgendes hervorheben: Bei annähernd gleichbleibender Zeitdauer als Durchschnittswert nimmt in den späteren Jahren (nach 1890) die Zahl der Fälle mit kurzer Dauer (unter 6 Monate), aber auch die über 2 Jahre, zu. Die Erklärung für die Tatsache kann man einerseits in der Aufklärung der Frauen und dem wachsenden Zutrauen zur Operation, vielleicht aber auch in dem Umstande suchen, daß das Carcinom in einigen Fällen viel maligner

zu verlaufen pflegt (Beweis hierfür die Zunahme der inoperablen Fälle unter 9 Monaten gegen die ersteren Jahre trotz erweiterter Operabilität), was ja den Schwankungen in der Virulenz verschiedener Infektionskrankheiten ähnlich wäre. Die Zunahme der Zahl der langdauernden noch operierten Fälle ergibt sich aus der bedeutend erweiterten Indikationsstellung, die unter Gussenbauer bezüglich der Operabilität Geltung hatte (s. weiter unten).

Daß die Zahl der lange Zeit nicht der operativen Behandlung zugeführten Fälle nicht in dem anzustrebenden Maße abnimmt, hat neben der Furcht vieler Frauen vor einer Operation seinen Grund darin, daß in der letzten Zeit mehr und mehr die Lehren der Naturheilmethode verbreitet werden, in deren Befolgung monatelang die verschiedenen Salben und Umschläge ohne Erfolg angewendet werden.

Symptome. Das Carcinom bildet in der überwiegenden Mehrzahl Tumoren von schwankender Größe, die gegen die Umgebung sich nicht scharf abgrenzen lassen. Nur in wenigen Ausnahmefällen findet sich eine merkliche Abnahme des Volumens der Brustdrüse (9 mal) oder ist an Stelle derselben überhaupt nur ein Geschwür vorhanden (4 mal). Die Größe des Tumors schwankt in bedeutenden Grenzen; er war walnußgroß 44 mal, apfelgroß 60-mal, taubenei- bis hühnereigroß 156 mal, in 44 Fällen kindsfaustgroß, 68 mal mannsfaustgroß, in 9 Fällen erreichte der Tumor die Größe einer doppelten Faust bis zu der eines Kindskopfes und nur in 2 Fällen war er selbst mannskopfgroß. Da derartige Fälle exzessiver Größenzunahme nicht zum klinischen Bilde gehören, kann die Diagnose gegenüber anderen Neubildungen (Cystosarkom) wohl nur durch die mikroskopische Untersuchung gestellt werden. Manche Fälle weisen außerdem deutlichste Fluktuation auf, dann wenn sie aus Adenokystomen hervorgegangen sind (6 Fälle), seltener wegen vorhandener größerer Erweichungsherde. Das Vorkommen mehrerer isolierter Knoten in der Mamma ist beim Carcinom selten, wird aber doch beobachtet (Fink; 6 unter 168 Fällen), kann daher nicht zur Unterscheidung von den gutartigen Fibroadenomen herangezogen werden. Bei unseren Kranken konnte es 18-mal beobachtet werden, dabei waren in 3 Fällen die Knoten entgegengesetzt lokalisiert (innerer oberer und äußerer unterer Quadrant). Das im Beginn der Erkrankung seltene Symptom der Schmerzen wird im weiteren Verlaufe häufiger und konnte in $^2/_3$ der Fälle verzeichnet werden. Eine Erklärung für die in der

Mamma selbst lokalisierten Schmerzempfindungen läßt sich nur schwer geben, da eine abnorme Spannung bei der Beweglichkeit des Organes, und bei dem substituierenden Charakter der Erkrankung kaum anzunehmen ist. Die in Schulter und Oberarm ausstrahlenden Schmerzen sind in der Regel der Ausdruck der sich vollziehenden Drüseninfektion in der Axilla mit Kompression oder direktem Übergreifen auf die sensiblen Nerven.

Ausbreitung. Das Wachstum und die Ausbreitung des Carcinoms erfolgt einerseits durch direktes Übergreifen auf die benachbarten Gewebe (Mammaparenchym, Haut, Muskulatur, Thorax), andererseits auf metastatischem Wege durch die Lymphbahnen. Als Ausdruck der ersteren Art finden wir vor allem die unscharfe Abgrenzung des Neoplasmas gegen das übrige Mammaparenchym, ein Befund, der fast nie fehlt, wenn auch der Nachweis bei tiefer Lage in den Anfangsstadien erschwert sein kann. Ein Ausdruck desselben ist ferner auch das Eingezogensein der Mammillae infolge Übergreifens auf die Ausführungsgänge der Brustdrüse 96 Fälle). Allerdings muß dabei berücksichtigt werden, daß auch bei den sog. „Hohlwarzen" das Eingezogensein der Mammilla ohne Tumor schon früher bestand, und daher in diesen Fällen (8 mal) nicht ohne weiteres dem Carcinom zur Last gelegt werden kann.

Das Übergreifen auf die Haut mit konsekutiver Fixation und Exulceration findet sich nach übereinstimmenden Berichten in der Mehrzahl der Fälle. Nur bezüglich der Zeitangabe, wann dieselbe eintritt, und der Reihenfolge ob vor oder nach bereits erfolgter Drüseninfektion, gehen die Erfahrungen auseinander. Guleke und Rosenstein fanden, daß die Drüseninfektion etwas vor der Verwachsung mit der Haut, Fink und Sprengel zu gleicher Zeit, Hildebrand etwas später erfolge. Die Unterschiede sind aber jedenfalls nicht bedeutend, der Zeitpunkt des Eintritts fällt nach ihnen zwischen den 12. und 18. Monat.

Wenn auch statistische Zusammenstellungen, basierend auf einer großen Anzahl von Fällen, für viele Momente mit Durchschnittswerten arbeiten, so geht das nur für jene Punkte an, wo die Unterschiede nicht allzu groß sind und die Extreme um nicht mehr als das Dreifache von einander differieren, wie es z. B. bei der Berechnung des Alters der Fall ist. Bei der Frage nach dem Zeitpunkte der Verwachsung des Carcinoms mit der Haut, die sich zudem, weil eben für den Laien oft nicht auffällig genug, nur auf den Zeitpunkt der klinischen Beobachtung beziehen kann, sollen aber Durchschnittszahlen gesucht werden aus Fällen, deren Inter-

vall selbst mehr als das Fünfzigfache beträgt. Ich glaube daher nicht, daß man auf Grund solcher Schlüsse mit Gebele behaupten kann, die Verwachsung des Carcinoms mit der Haut erfolgt zwischen 8—14 Monate, besteht also nicht vor dem 8,2 und gewöhnlich nach dem 14,2 Monate.

Um einen Überblick über den Eintritt derselben zu gewinnen, habe ich die einzelnen Fälle mit positiven Angaben nach den Zeitintervallen geordnet, ohne Rücksicht auf die bedeutenden Schwankungen, die sich nach den einzelnen Beobachtungsjahren als Ausdruck einer wechselnden Malignität ergeben würden. Die Verwachsung des Carcinoms mit der Haut konnte klinisch festgestellt werden nach

Zeit	Anzahl der Fälle
2 Monaten	15
3 „	10
4 „	17
5 „	10
6 „	48
7 „	3
8 „	10
9 „	18
10 „	8
12 „	70
15 „	4
18 „	14
24 „	29
30 „	3
36 „	4
48 „	3
	Summa 266

In weiteren 8 Fällen wurde die Verwachsung bei einem Bestehen der Erkrankung von 5—15 Jahren ohne Exulceration beobachtet. Aus dieser Zusammenstellung ergibt sich aber, daß die Verwachsung in 113 Fällen, d. i. fast ein Drittel sämtlicher Fälle, bereits zu einer Zeit beobachtet wurde, wo sie nach den allgemein angenommenen Zeitpunkten als Durchschnittszeit in der Regel noch nicht erwartet werden sollte. Wollte ich, dem Beispiel der Autoren folgend, trotzdem Durchschnittwerte berechnen, so kämen diese mit 11,79 Monaten bezw. 13,8 Monaten den allgemein berechneten Werten gleich.

Die Anzahl der Fälle, in denen das Carcinom (histologisch festgestellt) mit der Haut noch nicht verwachsen war, beträgt 69. Von diesen entfallen 58 auf die Beobachtungsdauer unter 12 Monaten, in 11 Fällen bestand das Carcinom mehr als ein Jahr bis zu 30 Monaten. Es stehen also für die Zeitdauer bis zu 5 Monaten 113 Fällen mit Verwachsung 52 Fälle ohne Verwachsung der Haut gegenüber, d. h. es wurde nur jeder 3. Fall ohne diese Komplikation gefunden.

In weiteren 127 Fällen (114 operiert, 13 inoperabel) war der Fixation der Haut bereits die Exulceration gefolgt. Da diese Erscheinung als sinnfälliges Symptom der Aufmerksamkeit der Patientin nicht entgeht, außerdem infolge Sekretion die Beschwerden zunehmen, so können uns die Frauen über diesen Punkt noch präzisere Antworten geben als über den eigentlichen Beginn der Erkrankung. Daß trotzdem in 29 Fällen eine genaue Angabe fehlt, ist auf ein Vergessen bei Abfassung der Anamnese zurückzuführen. Von der Beurteilung des Zeitpunktes müssen jene 4 Fälle ausgeschieden werden, wo nach bestimmter Angabe der Frauen die Erkrankung mit einem Ekzem und Borkenbildung an Mamilla und Warzenhof begann, wo erst nach bestehender Exulceration es zur Verhärtung und Tumorbildung kam, die also wohl der Paget-disease angehören.

Die Exulceration erfolgte, bezw. wurde gefunden (s. Tab. S. 168).

Auch aus dieser Zusammenstellung ergibt sich wieder die Unzulässigkeit, bei großen Schwankungen Durchschnittszahlen aus allen Fällen zur Aufstellung von Regeln zu verwenden. Wenn Fink und Gebele finden, daß die Ulceration durchschnittlich erst im 15. bezw. 20. Monate erfolge, so kann das wohl nicht heißen, daß zu dieser Zeit die Ulceration am häufigsten beobachtet werde und die Anzahl der Fälle vor und nach diesem Termine sich annähernd das Gleichgewicht halte, wie es z. B. bei der Berechnung des Alters tatsächlich der Fall ist; denn aus unseren Fällen geht hervor, daß in 74 Fällen = fast $^2/_3$ sämtlicher Fälle der geschwürige Zerfall bereits nach 12 Monaten eingetreten war, während die aus den mit genauer Zeitangabe des Beginnes versehenen Fällen berechnete Durchschnittsziffer mit 13,11 Monaten nur wenig hinter den von Fink gefundenen niedrigsten Werten zurückbleibt.

Bezüglich der Verwachsung des Neoplasmas mit dem unterliegenden großen Brustmuskel, die in 75 (68 opererierten, 7 inoperablen) Fällen vorhanden war, sind wir ähnlich wie bei der Frage

Zeit	Beginn anamnest. bekannt	Bei der klin. Unters. konstatiert
2 Monate	2	—
3 „	7	—
4 „	5	—
5 „	6	1
6 „	13	3
7 „	2	—
8 „	7	2
9 „	5	1
10 „	3	—
12 „	14	4
15 „	6	—
18 „	7	6
24 „	7	6
30 „	2	2
36 „	2	1
4 Jahre	5	1
5 „	1	1
6 „	—	1
	Summa 94	29

nach der Verwachsung mit der Haut auf die Zeit der klinischen Beobachtung angewiesen, da wohl erst eine Fixation des Tumors gegen den Thorax der Patientin auffällt. In unseren Fällen findet sich die Verwachsung 13 mal = $^1/_6$ aller Fälle in den ersten 6 Monaten, 38 mal = in der Hälfte aller Fälle in den ersten 12 Monaten, während in der Literatur die Durchschnittszahlen wieder zwischen 15—23 Monaten schwanken.

In weiteren 10 Fällen war der Tumor bereits auf dem Thorax fixiert. Dabei bestand das Carcinom in 2 Fällen nur 6 Monate, 3 mal 8 Monate, je 1 mal 9 und 10 Monate, 2 mal 12 Monate und 1 mal 24 Monate; in 4 Fällen wurde die Operation noch ausgeführt.

Wenn wir die Frage der lokalen Ausbreitung kurz zusammenfassen, so können wir sagen: Für die Reihenfolge der einzelnen Stadien des direkten Übergreifens (Verwachsung mit der Haut, Ulceration, Fixation am Muskel) kommt vor allem die Lage des Tumors in Betracht, je nachdem das Carcinom sich aus den der Haut oder dem Muskel näher gelegenen Brustdrüsenanteilen entwickelt. Der Zeitpunkt des Eintrittes dieser Komplikationen ist aber außerdem auch abhängig von der Form des Carcinoms und

dessen besonderer Malignität. Ich verweise da nur auf ein Beispiel unter unseren Fällen.

Tr. M., 42 J., verh., mos. Kaufmannsgattin. 29. IV.—29. V. 1896. 4 Geburten; vor 9 Wochen Auftreten einer erbsengroßen harten Geschwulst rechts, bald darauf einer zweiten unterhalb der ersteren; seit 2 Wochen Exulceration.

Befund: Walnußgroßer Tumor im äußeren unteren Quadranten der rechten Mamma, medial davon ein größerer beweglicher, an der Unterlage (Muskel) bereits fixierter, exulcerierter Tumor; Achseldrüsen geschwellt; Lebermetastasen, Darmkoliken und Kreuzschmerzen. Symptomatische Behandlung; Exitus 4 Wochen nach der Aufnahme. Dauer des Leidens 3 Monate.

Obduktion: Metastasen in der Leber und in den Drüsen an der Porta hepatis; Ikterus, chron. Milztumor.

Der schon früher angedeutete Umstand, daß besonders in den letzteren Jahren auffallend rasch verlaufende Carcinome beobachtet wurden, was auch die frühzeitige Verwachsung, mit dem Thorax zeigt, mag ja immerhin ein Erklärungsgrund dafür sein, daß auch die nach der üblichen Berechnung gewonnenen Durchschnittzahlen geringer sind. Für das Einsetzen des geschwürigen Zerfalles muß allerdings auch die besonders bei unserer Landbevölkerung noch immer geltende Regel, Geschwülste, die für Entzündungen gehalten werden, unter der Einwirkung reizender Pflaster zur Vereiterung und damit zur Heilung zu bringen, herangezogen werden, wofür wir in 10 Fällen einen tatsächlichen Kausalnexus finden können.

Drüsenerkrankung. Während die Verwachsung mit Haut und Muskulatur durch direktes Übergreifen des Tumors entsteht, erfolgt die Lymphdrüsenaffektion in der Axilla auf dem Wege der Lymphbahnen metastatisch. Durch die eingehenden klinischen und anatomischen Studien über das Lymphgefäßsystem der Mamma und deren Verbreitung von Heidenhain, Gerota, Stiles, Joerss, Oelsner, Rodmann u. a. wissen wir heute, daß das reichlich verzweigte Lymphgefäßsystem der Mamma gleichzeitig mit dem der Haut im Plexus subareolaris einen Knotenpunkt hat, von dem aus die Lymphe zu den Glandulae thoracicae anteriores und weiter zu den höher gelegenen axillaren, infra- und supraclaviculären Drüsen, andererseits zu den Glandulae subpectorales (subclaviae) strömt, von wo aus ein Hauptstamm mit Umgehung der supraclaviculären Drüsen, durch den 1. Intercostalraum ziehend, entweder direkt oder nach Passierung der Glandulae cervicales profundae in den Angulus venosus einmündet. Ferner sind von Wichtigkeit die an der Hinterseite der Mamma der Pectoralisfascie innig anliegenden Lymph-

gefäße (Heidenhain), die die intramammären Lymphstämme sammelnd, in ihrer Fortsetzung die Vasa afferentia der Lymphdrüsen darstellen. Weiter sind die die Rami perforantes begleitenden, aus dem inneren Anteile der Mamma stammenden Lymphgefäße für die Verbreitung des Carcinoms gegen den Thorax zu von großer Bedeutung. Für die Frage nach der Erkrankung der 2. Mamma kommt endlich die Tatsache in Betracht, daß die Lymphgefäße der einzelnen Mammae in der Medianlinie miteinander kommunizieren.

Die Infektion der axillaren Drüsen erfolgte bei der Mehrzahl der Fälle bereits in einem relativ frühen Stadium und fand sich im ganzen 506 mal = 83,5 Proz. aller Fälle; in 70 Fällen war die Drüsenerkrankung klinisch oder bei der Operation nicht nachnachweisbar = 11,5 Proz., während 30 Fälle diesbezüglich nicht verwertbar sind, da klinisch die Drüsenschwellung nicht erwähnt ist und bei dem Operationsbefunde man sich einfach mit dem Ausdrucke „Ausräumung der Achselhöhle" begnügte. Die relativ große Anzahl drüsenfreier Carcinome erklärt sich aus dem Umstande, daß in dem ersten Jahrzehnte die Ausräumung der Achselhöhle nur bei klinisch nachgewiesener Drüsenschwellung vorgenommen wurde. In der Tat mußten mehrere dieser drüsenfreien Carcinome bald nachher wegen Rezidiv in der Achselhöhle, d. h. wegen Manifestwerden der Drüsenschwellungen operiert werden.

Was den Zeitpunkt der Drüseninfektion anlangt, so läßt der sich nur annähernd bestimmen nach den Angaben der Patientinnen; legt man jedoch die Zeit der klinischen Beobachtung der Berechnung zugrunde, so entstehen als Durchschnittszahl Werte, die ähnlich wie bei der Verwachsung und Ulceration weit die Wirklichkeit übertreffen (13,38 Monate).

Von den drüsenfreien Carcinomen kamen 53 im ersten Jahre des Bestandes, 17 vom 13.—36. Monate in klinische Behandlung. In weiteren 15 Fällen wurden klinisch zwar die Axilla freigefunden, bei der methodischen Ausräumung derselben jedoch vergrößerte, carcinomatöse Drüsen angetroffen. In 42 Fällen ist von der Patientin angegeben, wann sie eine Anschwellung in der Achselhöhle zuerst bemerkte; davon entfallen 37 Fälle noch in das 1. Jahr des Bestandes des Carcinoms. Bei den klinisch konstatierten Drüsenschwellungen bestand in 298 Fällen die Erkrankung erst bis zu 12 Monaten. Wir finden also, daß von 506 Fällen mit Schwellung der axillaren Drüsen 335 mal = 65,9 Proz. dieselbe in den ersten 12 Monaten. darunter 204 mal = 40 Proz. in den ersten 6 Monaten klinisch

beobachtet wurde, was mit der von den Autoren berechneten Durchschnittszahl nicht in Einklang zu bringen ist.

Während v. Winiwarter betonte, es sei kein Unterschied bezüglich der Zeit der Drüsenaffektion bei den verschiedenen Lokalisationen in der Mamma, konnte Fink aus dem Materiale der Prager Klinik finden, daß ein Unterschied von 4 Monaten bei Lokalisation in der äußeren und inneren Mammahälfte besteht, indem in 74 Fällen der ersten Lokalisation die durchschnittliche Zeitdauer von 10,4 Monate, in 17 Fällen der inneren Mammahälfte von 14.7 Monaten gefunden werden konnte. Es wäre eigentlich wegen der kürzeren Entfernung von der Axilla nur naheliegend, eine häufigere und früher einsetzende Drüsenerkrankung bei Lokalisation im äußeren oberen Quadranten anzunehmen. Aus den oben angeführten anatomischen Untersuchungen wissen wir jedoch, daß sich die Lymphgefäße der Mamma und der Haut einerseits im Plexus subareolaris, andererseits in den Lymphzentren auf der Pectoralfascie sammeln und von dort aus zu den entsprechenden Bezirken weiterziehen.

Es war daher nur naheliegend, einen Vergleich zwischen den bezüglich des Zeitpunktes der Drüsenaffektion verwertbaren Fällen unter Berücksichtigung des primären Sitzes des Tumors anzustellen. Dabei konnte ich finden, daß bei Berücksichtigung sowohl der Fälle mit genauer Zeitangabe als der innerhalb des ersten Jahres in klinische Beobachtung gelangten, — denn die späteren Fälle können ohne bedeutende Fehlerquellen nicht verwertet werden — sich zwar kleine Differenzen ergaben, die aber unter Würdigung aller anderen Faktoren wohl einer Beweiskraft entbehren.

Es betrug die durchschnittliche Zeitdauer:

Sitz	Zahl der verwertbaren Fälle	Durchschnittsdauer
Äußere Hälfte	156	9,8 Monate
Innere Hälfte	38	11,4 „
Zentraler Sitz	18	8,9 „

Es ergibt sich also auch für unsere Fälle ein Zeitunterschied von 1,6 Monaten, der aber viel geringer ist als der von Fink angegebene (4 Monate). Für die richtige Beurteilung muß man vor allem in Erwägung ziehen, daß die Anzahl der Fälle der äußeren und inneren Hälfte um das Vierfache differieren und deshalb auch

die Durchschnittsziffern bei der größeren Anzahl herabsinken. Ich glaube daher aus den Ergebnissen folgern zu können, daß kein wesentlicher Zeitunterschied bezüglich Drüseninfektion bei Lokalisation in der äußeren und inneren Mammahälfte besteht, daß eher bei zentraler Lage die Metastasierung früher zu erfolgen scheint, wofür allerdings die Anzahl der Fälle eine zu geringe ist. Sicherlich spielt auch bei der Entscheidung dieser Frage die Natur des Carcinoms, seine besondere Malignität eine bedeutende Rolle. Versucht man, Fälle mit annähernd gleich langer Dauer vor und nach der Operation einander gegenüber zu stellen, so findet man, daß die Durchnittswerte einander ganz nahe rücken und auch die Anzahl der Fälle für die einzelnen Monate im richtigen Verhältnis bleibt (1:4).

Über die Größe der Axillardrüsen, ihr Verhalten zur Umgebung soll bei der Therapie und den Fällen von Dauerheilungen näher berichtet werden.

Die Schwellung der infraclavicularen Drüsen manifestierte sich in 52 Fällen durch ein Vollersein des Mohrenheimschen Dreieckes, wo man in einigen Fällen auch die vergrößerten Drüsen palpieren konnte; die Zahl der Erkrankungen derselben erwies sich aber bei der in der letzten Zeit methodisch geübten Ausräumung dieser Gegend als viel höher (siehe Operationsbefund).

Die supraclavicularen Drüsen waren in 75 Fällen bereits erkrankt. Davon entfallen auf die Zeit vor 1894 11 Fälle (unter 364 Fällen), darunter wurden 4 überhaupt nicht mehr operiert, in 5 Fällen die Drüsen zurückgelassen; nach 1894 64 Fälle (unter 242 Fällen = 26,4 Proz.); davon wurden 51 Fälle einer Operation unterzogen.

In 6 von den noch operierten Fällen waren auch die Halsdrüsen bis zum Processus mastoideus bereits erkrankt.

Diagnose. In den Fällen, wo bereits Komplikationen in Form von Verwachsung mit der Umgebung oder der Drüsenmetastasierung vorhanden sind, gestaltet sich die Diagnosenstellung relativ einfach. Anders verhält sich das in den Anfangsstadien. Billroth schreibt: „Wenn sich bei Frauen jenseits 35 Jahren Geschwülste von fester Konsistenz in der Brustdrüse entwickeln und fortwachsen, so sind es meist Carcinome. Dies wird unzweifelhaft, wenn die Geschwulst in der Drüsensubstanz unbeweglich ist, wenn die Achseldrüsen schwellen und hart werden, wenn die Geschwulst mit der Haut verwächst und ulceriert.“ Daß in den frühen Stadien trotz Würdigung aller Momente die Diagnose nur auf einer gewissen

Wahrscheinlichkeit beruht, beweisen die Fälle unseres Materials, wo an der Klinik die von Billroth gestellte Anfangsdiagnose „Tumor mammae" lautete, die dann erst durch den Operationsbefund und die anatomisch-histologische Untersuchung in „Carcinom" richtig gestellt wurde. In 12 Fällen wurde klinisch ein benigner Tumor (Fibroadenom) oder ein Cystosarkom, wenn es sich um voluminöse Tumoren handelte, angenommen, während andererseits in 6 Fällen, wo die klinische Diagnose „Carcinom" lautete, diese durch die histologische Untersuchung nicht bestätigt werden konnte wurden daher nicht berücksichtigt). Besonders die Formen der interstitiellen chronischen Mastitis können infolge der unscharfen Abgrenzung der Knoten, der manchmal vorhandenen Fixation der Haut, Drüsenschwellung zu Verwechselung Anlaß geben[1]), wie auch umgekehrt die seltenen doppelseitigen Mammacarcinome zuerst an dieses Leiden denken lassen (vgl. den Fall 1 der doppelseitigen Carcinome S. 155). Daß man bei bestehender Tuberkulose der Lungen auch durch Heranziehen der allerdings seltenen Tuberkulose der Mamma anfangs einem Irrtume ausgesetzt sein kann, beweist Fall 2 von doppelseitigem Carcinom. Doch gibt die weitere klinische Beobachtung bald Aufschluß über die wahre Natur des Brustdrüsenleidens. In allen zweifelhaften Fällen wurde den Frauen dringend zur Operation geraten und auf die gegebenenfalls notwendige Entfernung der ganzen Drüse hingewiesen.

Prognose. Daß das Carcinom, rechtzeitig der Radikaloperation zugeführt, heilbar ist, ist wohl die allgemein gültige Ansicht der Ärzte geworden, wenn es auch heute noch praktische Ärzte gibt, wie mir u. a. 3 Antworten auf meine ausgesandten Fragebogen beweisen, die von der Unheilbarkeit noch immer überzeugt sind, und bei den noch lebenden Frauen die Richtigkeit der Diagnose bezweifeln. Anders verhält es sich bei der Laienwelt, die auch heute noch in der Mehrzahl die Diagnose Carcinom dem Todesurteil gleichbedeutend hält und sich daher zu einer nach ihrem Glauben ganz zwecklosen Operation nicht zur richtigen Zeit entschließen kann. Aufgabe der allgemeinen Volksaufklärung wäre es daher, gegen diese Ansichten öffentlich aufzutreten, wozu nicht zum geringsten Teile die dauernd geheilten Frauen beitragen können. Deshalb nahm ich auch keinen Anstand, Frauen, die länger als 5 Jahre vollkommen gesund geblieben, sich zur Nachuntersuchung

1) Siehe Hochenegg, Jahresbericht und Arbeiten der II. chirurgischen Klinik in Wien. 1906, S. 422.

an der Klinik einfanden, auf ihre Frage, ob es sich damals nicht doch um Krebs gehandelt habe, wie ihr der Hausarzt sagte, auch in dem Sinne aufzuklären, daß das Leiden vorgelegen habe, daß sie aber unter die Zahl der dauernd Geheilten zu rechnen seien, in der Überzeugung, daß sie ihre stets sich ausdrückende Freude auch unter den bekannten Frauen verbreiten, wodurch die Zahl der Carcinome, in frühem Stadium der Behandlung zugeführt, steigen kann.

Bei der Beurteilung der Prognose ist neben dem Alter, dem Allgemeinbefinden der Frau, vor allem der Grad der Malignität des Carcinoms zu berücksichtigen, der sich aus einer sorgfältigen Gegenüberstellung der Zeitdauer und lokalen Ausbreitung unter Zuziehung der Anamnese annähernd beurteilen läßt. Ich habe bereits früher (S. 169) auf ein Beispiel eines außerordentlich rasch verlaufenden Carcinoms hingewiesen, dem andere Fälle wegen ihres langsamen Verlaufes trotz vorgeschrittener lokaler Ausbreitung als benigner und operabel gegenüber gestellt werden können (siehe weiter unten). Hildebrand und Korteweg legen ebenfalls großes Gewicht auf die Bösartigkeit des Carcinoms, Poulsen mehr auf den Ernährungszustand und die Widerstandskraft, neben dem Grad der Drüseninfektion, weniger auf Größe und Entwicklungszeit des Tumors. Heidenhain stellt auf Grund seiner Untersuchungen die Prognose bei bereits bestehender Verwachsung des Carcinoms mit dem Pectoralis äußerst ungünstig

Die von Macnamara seinerzeit (1888) ausgesprochene Meinung, bei Frauen im Klimakterium mit der Operation wegen der Mögkeit der Schrumpfung des Carcinoms auf Grund der Involutionsvorgänge zu warten, dürfte heute wohl allgemein verlassen sein.

Die Frage, wie weit die Natur des Carcinoms für die Stellung der Prognose von Bedeutung ist, läßt sich nach unserem Material überhaupt nicht entscheiden. Ganz abgesehen davon, daß in einigen Fällen der histologische Befund sich nicht vermerkt findet, sind auch die Diagnosen deshalb nicht verwertbar, weil in der langen Zeit sich nicht nur die Anschauungen über das Wesen des Carcinoms, sondern vor allem die Bezeichnungen für die einzelnen Unterarten geändert haben. Erst ein einheitlich von demselben Beobachter während der ganzen Zeit untersuchtes Material sowie eine Sammlung sämtlicher histologischer Präparate kann zur Entscheidung dieser wichtigen Frage beitragen. Deshalb kann ich auf die Häufigkeit und die prognostische Bedeutung der einzelnen Unterarten nicht genauer eingehen, will aber betonen, daß auch unter

den Scirrhi auffallend rasch verlaufende Fälle beobachtet werden konnten. Nur auf den Gallertkrebs, der sich auch klinisch von den anderen Carcinomarten unterscheidet, möge hier ganz kurz hingewiesen werden. Das anatomische und klinische Bild dieser seltenen Erkrankung — unter 1814 Carcinomen der verschiedenen Statistiken fanden sich nur 17 Fälle = 0,93 Proz. von Gallertkrebs — wurde 1896 von Lange auf Grund von 70 Fällen aus der Literatur und brieflichen Mitteilungen unter Hinzuziehung der von Simmonds zusammengestellten 20 Fälle genau entworfen, so daß ich bezüglich der näheren Details auf diese ausführliche Arbeit verweise. In prognostischer Hinsicht stellen die Fälle langsam verlaufende, relativ gutartige Carcinome dar, die deshalb auch erst nach vielen Jahren rezidivieren können. Nur Schmidt G. B. schreibt im Gegensatz zu anderen Autoren dem Gallertcarcinom „eine außerordentlich gefürchtete Malignität" zu. Unter unserem Materiale finden sich nur 2 Fälle von Gallertcarcinom (= 0,33 Proz.), was bei Hinzurechnung der v. Winiwarterschen Fälle (unter 143 Carcinomen kein Fall) eine Frequenz von nur 0,26 Proz. ausmacht. Der eine Fall ist in der Tabelle I unter Nr. 44 als derzeit dauernd geheilt angeführt, die 2. Frau (Tabelle II, Nr. 7) starb nach 17 Jahren rezidivfrei an Wassersucht. Unsere Fälle zeigen ebenfalls das allgemein betonte langsame Wachstum und erweisen sich in prognostischer Hinsicht als relativ gutartig, wenn auch im ersten Falle wegen des kurzen Zeitintervalles ($3\frac{1}{2}$ Jahre) der Begriff „Dauerheilung" nur mit großer Réserve anzuwenden ist.

Therapie. Seit die Überzeugung durchgedrungen ist, daß das Carcinom dauernd geheilt werden kann, gilt die operative Behandlung als einziges und souveränes Mittel, wenn auch in der neuesten Zeit manchmal Methoden, die vorläufig noch immer den inoperablen Fällen vorbehalten bleiben, zur Behandlung versucht werden. Bevor wir auf die einzelnen Operationsmethoden eingehen, müssen wir uns zuerst darüber Aufschluß verschaffen, wann wir überhaupt noch operieren können und sollen.

Als wichtigste und allgemein anerkannte Kontraindikation gegen einen operativen Eingriff gilt der Nachweis entfernter Metastasen in den innern Organen (vor allem Lunge und Leber) und im Knochensystem.

An zweiter Stelle ist die absolute Fixation des Tumors am Thorax zu nennen; doch muß bei dieser Gelegenheit auf zwei von Fink mitgeteilte Fälle aus der Prager Klinik (Gussenbauer) hingewiesen werden; das eine Mal konnte ein faustgroßer, seit zwei

Jahren bestehender, am Thorax fixierter Tumor nur unter gleichzeitiger Eröffnung der Pleura entsprechend dem 4. Intercostalraume entfernt werden, im zweiten Falle mußte 18 Monate nach der ersten Operation wegen eines am Thorax fixierten Rezidivs (2. Rezidivoperation) die Intercostalmuskulatur und das Periost der 3. und 4. Rippe weggenommen werden; beide Fälle waren geheilt 3,8 Jahre und länger als 3 Jahre (zur Zeit der Veröffentlichung).

Als 3. Kontraindikation ist die lenticuläre Aussaat in der Umgebung in Form des Cancer en curasse zu nennen. Von den meisten Chirurgen wird die lenticuläre Form an sich als Gegenanzeige gegen eine Operation angenommen. Gussenbauer stand aber auf dem Standpunkt, dort noch zu operieren, wo sich alle Knoten mit entfernen lassen, allerdings unter Setzung großer Hautdefekte. Daher haben wir unter den Fällen nach 1894 9 derartige Fälle von lenticulärer Aussaat, bei denen noch eine Radikaloperation versucht wurde. Eine Frau lebt heute noch, 7 Jahre nach der Operation, sie befindet sich relativ wohl, geht ihren häuslichen Arbeiten nach; nach Angabe des Arztes soll sich bald nach der Operation wieder ein Rezidiv lokal gebildet haben, das seither exulceriert ist mit lenticulärer Aussaat in der Umgebung.

Das Allgemeinbefinden, das Alter, das Bestehen anderer Erkrankungen (z. B. Lungentuberkulose) verdienen zwar auch Berücksichtigung bei der Beurteilung der Operabilität, doch sind sie nie für sich allein, sondern nur im Vergleiche mit den besprochenen Punkten entscheidend.

Als letzte Kontraindikation wird die klinisch nachweisbare Erkrankung der supraclavicularen Drüsen angegeben, doch bildet das heute einen viel umstrittenen Punkt. Wenn auch anerkannt wird, daß die Prognose in einem derart weit vorgeschrittenen Falle sehr ungünstig ist, so fehlt es doch nicht an Chirurgen, die trotzdem eine radikale Entfernung noch versuchen (Dollinger [Steiner], v. Hacker [Schwarz], Helferich [Joerss], v. Bergmann [Guleke], Kocher, Pilcher), während andere sich prinzipiell gegen jede Operation aussprechen (v. Angerer [Gebele], v. Bruns [Küttner]). Billroth stellte sich in den früheren Jahren ebenfalls auf den Standpunkt, nicht mehr zu operieren, oder die Operation mit Zurücklassung der supraclavicularen Drüsen nur als Palliativoperation zu betrachten (5 Fälle). Gussenbauer erblickte in dem Vorhandensein der erkrankten Drüsen noch keine absolute Kontraindikation; daher wurden auch in 51 Fällen die erkrankten Drüsen noch entfernt. Nach den Zu-

sammenstellungen von Schwarz betrug die Anzahl an der Klinik v. Hacker 20 Proz. aller Fälle.

In der letzten Zeit hat Küttner zu dieser wichtigen, über das Schicksal so mancher Frau entscheidenden Frage Stellung genommen. Er hat über das weitere Befinden der bei erkrankten Supraclaviculardrüsen operierten Frauen Nachforschungen gepflogen und kam zu dem Resultate, daß keine dauernd geheilt blieb. Da diese Fälle sämtlich mikroskopisch untersucht sind, so sind sie allerdings beweisend. Andererseits stehen diesen doch, wenn auch ganz vereinzelt, Dauerheilungen gegenüber. So berichtet Guleke aus der Klinik v. Bergmann über einen dauernd geheilten Fall, Pilcher konnte unter 18 weit vorgeschrittenen Fällen mit Entfernung erkrankter Drüsen oberhalb der Clavicula 2 Dauerheilungen von 4 und 6 Jahren verzeichnen. Auch unter unseren Fällen findet sich eine Dauerheilung von 4 Jahren und 6 Monaten, die ein doppelseitiges Mammacarcinom mit beiderseitigen supraclavicularen Drüsen betraf. (Siehe S. 156.) Die Frau erlag, ohne die Spur eines Rezidivs, ihrer bereits zur Zeit der Operation bestehenden Lungentuberkulose unter Bildung einer Caverne. Der Arzt hatte die Frau genau beobachtet, konnte nirgends Metastasen nachweisen. Gegen die Annahme von Lungenmetastasen spricht außerdem die lange Zwischenzeit, die bei den rapid verlaufenden Carcinomen im Anschluß an Gravidität, wie sie hier vorlag, nicht vorkommt. Leider sind in diesem so wichtigen Falle die histologischen Befunde der makroskopisch als bereits erkrankt gefundenen Drüsen nicht eigens notiert, so daß ich den Fall nicht als vollkommen den Fällen Küttners gleichwertig erachten kann. Ähnliches gilt von 2 weiteren Fällen, wo ebenfalls erkrankte supraclaviculare Drüsen entfernt wurden, und wo die Frauen heute nach 7 und 5 Jahren vollkommen gesund sind.

Als Grund für diese Kontraindikation nimmt man an, daß zu einer Zeit, wo die supraclavicularen Drüsen nachweislich erkrankt sind, auch die endothoracalen Drüsen bereits infiziert seien. Unter unseren 51 mit erkrankten supraclavicularen Drüsen operierten Frauen starben 3 bald nach der Operation, eine Frau nach 8 Monaten an einem lokalen Rezidiv, eine 5. Frau nach einer Rezidivoperation 4 Jahre und 2 Monate nach der ersten Operation, bei der bereits supraclaviculare erkrankte Drüsen entfernt worden waren. Da in keinem der Fälle endothoracale Drüsen oder eine Pleuraerkrankung gefunden wurde, so sollen hier der

Wichtigkeit halber die Krankengeschichten und die Obduktionsbefunde wiedergegeben werden.

1. St. Agnes, 57 J., verh., Tagelöhnerin. 11. XII. 1894 bis 7. I. 1895. Seit 1 Jahr Tumorbildung, zuletzt rasches Wachstum, Abmagerung.

Befund: Über gänseeigroßer, mit Haut und Muskel bereits verwachsener Tumor in beiden oberen Quadranten der linken Mamma; in der Axilla ein Paket bereits verwachsener harter Drüsen; Mohrenheimsche Grube ausgefüllt, supraclavicular ein Strang geschwellter Drüsen längs der Gefäße palpabel. Operation: Amp. mamma, teilweise Entfernung des verwachsenen Pectoralis major, Exstirpation der axillaren und infraclavicul. vergrößerten Drüsen; Schnitt supraclavicular und Entfernung der erkrankten Drüsen. Heilung. (Histologisch: Scirrhus.)

Rezidiv: 26. II. bis 10. III. 1899.

Durch 2 Jahre vollkommen gesund, dann in der Narbe nahe der Achselhöhle ein Knoten, seit $^1/_2$ Jahr exulceriert.

Befund: Tumor am Muskel fest verwachsen, aus mehreren Anteilen bestehend, bis zur Clavicula reichend, stark jauchend, supraclavicular keine Drüsen. Operation: Exstirpation des M. pectoralis major und minor, Resektion der Vena axillaris, von der Thoraxwand ist der Tumor noch ablösbar, in der Achselhöhle wird Tumor an den Gefäßen zurückgelassen; subscapular findet sich ein alter Abszeß; Deckung des Defekts durch einen Lappen vom Rücken; Exitus am 5. Tage post operat.

Obduktion: Marasmus post carcinoma mammae sin. recrudescens; Abscessus vetus axillae et regionis subscapularis; Degeneratio parenchymatosa viscerum.

2. F. Marie, 52 J., verh., Bedienerin. 22. X. bis 4. XI. 1895. Seit 5 Monaten kleine, sehr rasch wachsende Geschwulst in der rechten Mamma; starke Abmagerung; Kopfschmerzen.

Befund: Gänseeigroßer Tumor im äußeren oberen Quadranten, Haut fixiert, Muskel verwachsen. Drüsen rechts axillar infra-, supraclavicular und cervical vergrößert, hart, schmerzlos. Links supraclavicular ebenfalls schmerzlose vergrößerte Drüsen.

Operation (Gussenbauer): Amp. mammae und teilweise Entfernung des Pect. major; Ausräumung der Axilla, der infraclavicularen Drüsen. Schnitt parallel dem rechten Kopfnicker und Exstirpation sämtlicher cervicalen und supraclavicularen Drüsen. Hierauf Ausräumung auch der linken Supraclaviculargrube. Exitus nach 10 Tagen.

Obduktion: Multiple Metastasen im Knochensystem (Femur, Humerus, Rippen, Sternum), Nieren, ferner nußgroßer Tumor im linken Stirnlappen; Lobulärpneumonie.

3. A. Anna, 27 J., led., mos. Schneiderin. 22. III. bis 8. IV. 1898. Kein Partus; vor 6 Monaten haselnußgroßer Knoten in der Mitte der linken Mamma, vor 6 Wochen Exulceration.

Befund: Magere Patientin, Vitium; gänseeigroßer, derber Tumor im oberen Teil der l. Mamma, handtellergroß exulceriert, am Muskel verwachsen; axillar nußgroßer harter Drüsentumor, infra- und supraclavicular erbsengroße Tumoren.

Operation: Amputatio mammae + ganzer Pectoralis major. Exstir-

pation der axillaren und infraclavicularen vergrößerten Drüsen, ebenso der supraclavicularen mit Parallelschnitt über der Clavicula. Exitus nach 6 Tagen.

Obduktion: Stenose und Insuffizienz der Valvula tricuspidalis und bicuspidalis, Stenose der Aortenklappen; Hypertrophie des Herzens, Infarkte der Niere, Hyperämie der Lungen, diffuse Bronchitis.

4. Sch. Feige, 53 J., verh., mos. Dienersgattin. 24. I. bis 6. II. 1899. Vor 9 Monaten Verhärtung der rechten Brust, seit 4 Monaten starke Schmerzen.

Befund: Rechte Mamma halbkugelig prominierend, diffus verhärtet; in der Haut lenticuläre Knötchen bis zur 2. Rippe, zum Rippenbogen, zum Sternum und zur hinteren Axillarlinie reichend; Muskel bereits verwachsen; in der Axilla mit dem Thorax verwachsene Drüsen; infra- und supraclavicular kleine harte Drüsen palpabel.

Operation: Umschneidung der Mamma von 1. Rippe bis zum Rippenbogen, von dem Sternalrande bis zur hinteren Axillarlinie reichend, Entfernung der Drüse samt Pectoralis major und minor, eines Teiles des M. latissimus dorsi und M. subscapularis. Ausräumung der axillaren und infraclavicularen und erkrankten supraclavicularen Drüsen.

Zur Deckung des großen Hautdefektes wird einerseits ein Hautlappen vom Rücken nach vorne geschlagen, andererseits die zweite Brustdrüse vom Muskel losgelöst und median verlagert, wodurch der Defekt vollkommen gedeckt wird. Exitus nach 6 Tagen.

Obduktion: Septikämia post exstirpationem mammae; Degeneratio cordis, hepatis et renum, Pleuritis fibrinosa d. recens, Embolia arteriae pulmonalis d. ex thrombis recentibus ramorum venae cruralis dextrae; Ulcus duodeni duplex recens.

5. M. Marie. 26. II. 1903 (siehe oben S. 159).

Diese 5 Fälle bilden eine sichere Ausnahme von der allgemein angenommenen und von Küttner besonders ausgesprochenen Regel, daß mit dem Einsetzen der klinisch nachweisbaren Erkrankung der supraclavicularen Drüsen auch die mediastinalen Drüsen und die Pleura bereits infiziert seien. Eine weitere Bestätigung bietet auch ein anderer Fall, indem bei einer 47jährigen Frau (aufgenommen 1. Mai 1902), bei der Mai 1902 neben einem gänseeigroßen, seit 18 Monaten bestehenden Mammacarcinom und bohnengroßen Axillardrüsen auch ein Paket bereits mit der Umgebung fest verwachsener supraclavicularer Drüsen entfernt worden war, wo sich nach 2 Jahren ein dem vorderen Rande des Cucullaris aufsitzendes Rezidiv gebildet hatte, das als inoperabel abgewiesen wurde, Ende August 1906[1]), also 4 Jahre und 3 Monate nach der ersten Operation sich noch immer keine Metastasierung in inneren Organen trotz genauester Untersuchung nachweisen läßt, während das Rezidiv

1) Ende Mai 1907 keine Veränderung im Befinden.

fortbesteht und durch Schrumpfung an Volumen sogar abgenommen hat.

Alle diese Fälle fordern neuerdings auf, durch genaue histologische Untersuchung der Drüsen gestützt, die Erfahrungen Küttners nachzuprüfen, indem es ja, nach unseren Sektionsbefunden zu schließen, Fälle gibt, wo die gleichzeitige Infektion nicht vorhanden ist. Sicher spielt dabei die Natur des Carcinoms, vielleicht auch die Gegend, wo es zur Beobachtung gelangt (innerer oberer Quadrant), das Verhalten zu den Gefäßen, eine wichtige Rolle, wie auch der 2. Fall zeigt, wo es ohne Erkrankung der endothoracalen Drüsen und der Lunge und Pleura zur multiplen Metastasierung in Knochenmark gekommen war, was wohl durch ein frühzeitiges Einbrechen des Neoplasmas in die Blutbahn, und zwar in den Lymphdrüsen, erklärt werden kann, ein Vorgang, den Joerss in einem Falle auch mikroskopisch nachweisen konnte und der in den ausführlichen Untersuchungen von Goldmann eine unzweifelhafte Bestätigung fand.

Bei der Beurteilung der Operabilität eines Falles muß man stets auch in Erwägung ziehen, daß chronisch entzündliche Drüsen vorliegen können, besonders dann, wenn es sich um exulcerierte Carcinome handelt. Die klinische Entscheidung ist bei der schweren Zugänglichkeit der Drüsen für den palpierenden Finger oft sehr schwer.

Wenn wir hier gleich das weitere Schicksal der mit erkrankten supraclavicularen Drüsen operierten Frauen kurz berücksichtigen, so finden wir eine relativ große Anzahl von lokalen Rezidiven in der Mammagegend (18 Fälle) ohne Rezidiv supraclavicular, während nur 12mal der Tod an inneren Metastasen erfolgte ohne lokale Erkrankung, wobei in 6 Fällen bereits bei der Operation ins Mediastinum reichende, noch erkrankte Drüsen zurückgelassen werden mußten. Dreimal war ein Rezidiv supraclavicular beobachtet worden, darunter ein Fall, der noch am Leben ist. Über die Ursachen der Häufigkeit der lokalen Rezidive, die ja auch das Bild der Prognose dieses Stadiums verändern kann, wie ein Fall (57jährige Bäuerin, aufg. 19. III. 1900) beweist, wo 5 Jahre nach der ersten Operation ein lokales Rezidiv auftrat, das in 6 Monaten zum Tode führte, soll weiter unten bei Besprechung der Rezidiven kurz berichtet werden.

Auch bei den Fällen, wo eine Dauerheilung nicht erzielt werden konnte, finden wir eine durchschnittliche Lebensdauer von

28,7 Monaten gegenüber 22,1 Monaten bei den nicht mehr Operierten, also eine sichere Verlängerung des Lebens um mehr als 6 Monate. In 2 von den 6 Fällen, wo sicher carcinomatöse Drüsen zurückgelassen worden waren, betrug die Lebensdauer nach dieser Palliativoperation noch 22 und 26 Monate (Gesamtdauer 36 Monate).

Eine Erklärung für diese äußerst wichtigen Tatsachen finden wir in der ausführlichen Arbeit von Petersen und Colmers über Magen- und Darmcarcinom unter dem Kapitel „Untergang sicherer Krebszellen". Sie führen eigene Beobachtungen an, die diesen Vorgang des Unterganges sonst lebensfähiger Carcinomzellen in den Lymphdrüsen und selbst in den Blutbahnen sicherstellen und verweisen zur Bestätigung ihrer Behauptungen auf ähnliche Befunde von Lubarsch und Schmidt. Nach ihrem Urteil ist vor allem die Ausschaltung des primären Tumors und damit der sonst reichlich dem Organismus einverleibten Carcinomtoxine die Ursache des Zugrundegehens von Carcinommetastasen, oder in den Fällen, wo der neu gekräftete menschliche Organismus mit den bereits in größerer Anzahl vorhandenen Carcinomherden nicht mehr fertig werden kann, der auffallenden Verzögerung der regionären Metastasierung, wofür sie in einer Differenz in der Lebensdauer zwischen Gastroenterostomie und Gastrektomie bei bereits vorhandenen Drüsenmetastasen (3 Monate) einen Beweis hatten. Die näheren Details und Beweise mögen in der Originalarbeit nachgesehen werden. Ich möchte hier nur darauf hinweisen, daß Billroth bereits 1870 eine zweifellose mikroskopische Beobachtung (von Steiner mitgeteilt) machen konnte, daß Carcinomzellen einen regressiven Prozeß eingehen können, indem er bei einer 37jährigen Frau in einer 19 Monate nach der 1. Operation exstirpierten Supraclaviculardrüse, die in den letzten 2 Monaten an Größe abgenommen hatte, nur mehr ein bindegewebiges Stroma mit Fettkörnchen fand und die zelligen Elemente fast ganz fehlten.

Wenn man in richtiger Würdigung der angeführten Tatsachen nochmals das „Für" und „Gegen" bei erkrankten Supraclaviculardrüsen erwägt, so kann man sagen: Die klinisch nachweisbare Erkrankung dieser Drüsenetappe kann keine allgemein gültige Kontraindikation abgeben, denn es sind

1. Fälle von Dauerheilungen, wenn auch spärlich, bekannt,

2. gibt es Fälle, wo bald oder mehrere Jahre nach Exstirpation von erkrankten supraclavicularen Drüsen bei der Ob-

duktion keine mediastinalen Herde gefunden wurden, oder wo trotz zweifellosen Rezidives supraclavicular sich nach 4 Jahren und 3 Monaten noch keine mediastinale Erkrankung nachweisen läßt,

3. wird in den nichtgeheilten Fällen das Leben bei Hebung des Allgemeinbefindens bedeutend verlängert,

4. ist das für andere Carcinome nachgewiesene Zugrundegehen metastatischer Herde nach Exstirpation des primären Tumors auch hier zu berücksichtigen.

Damit lassen sich aber trotzdem die Schlußfolgerungen Küttners vereinbaren, die zeigen, daß es für Tübingen keine Dauerheilung gab. Es ergibt sich aber daraus als logische Konsequenz die Aufforderung, auch an anderen Stationen zu dieser hochwichtigen Frage Stellung zu nehmen und durch genaue Beobachtung und Mitteilung einwandfreier Fälle ein größeres Material aus verschiedenen Stationen zur Entscheidung des „Für und Gegen" zu sammeln. Man wird sich zwar immer der gewiss ernsten Prognose bewußt sein, aber unbekümmert um scheinbar schlechtere Operationserfolge (die absolute Leistungsfähigkeit kann sogar steigen), auch derartige Frauen noch der Operation unterziehen, vorausgesetzt, daß man über den nötigen Apparat für diese nunmehr große Operation (nach Halsted 3—4 Stunden Dauer bei geschulter Assistenz, bei Gussenbauer ebenfalls 2—3 Stunden) auch verfügt.

Mit dem Kapitel der supraclavicularen Drüsen hängt auch die Frage der Berechtigung der prophylaktischen Ausräumung der Schlüsselbeingrube zusammen, die weiter unten bei Besprechung der Operationsmethoden abgehandelt werden soll.

An die Besprechung der Indikationen und der Kontraindikationen reiht sich naturnotwendig die Beurteilung der Operabilitätsziffer an, die wieder in Beziehung steht mit der Frage der absoluten Leistungsfähigkeit. Zur Beurteilung der ersteren ist es notwendig, sämtliche zur Beobachtung gelangten (auch die ambulatorisch behandelten) Fälle, die aus irgendeiner der gangbaren Kontraindikationen als inoperabel abgewiesen wurden, den operierten Fällen gegenüberzustellen, wobei die Fälle, die einen operativen Eingriff verweigerten und eventuell an einer anderen chirurgischen Station Hilfe suchten, auszuschalten sind. Um zur Entscheidung dieser Frage in Zukunft einwandfrei Stellung nehmen zu können, wird an unserer Klinik über Auftrag des Chefs, Prof. Hochenegg, im Ambulatorium auf die inoperablen Carcinome be-

sonders Rücksicht genommen und eine kurze Krankengeschichte über Ausdehnung der Erkrankung und Art der Kontraindikation verfaßt, die dann dem klinischen Archiv einverleibt wird, ein Verfahren, das gewiß sehr zweckmäßig und allgemein zu empfehlen ist. Denn man ist wohl nicht berechtigt, in Ermangelung eigener Aufzeichnungen über die Anzahl der inoperablen Fälle, fremde Operabilitätsziffern zur Berechnung der absoluten Leistungsfähigkeiten heranzuziehen, wie es Meißl für das Material der Klinik Albert-v. Eiselsberg getan hat, nachdem wir gesehen haben, wie sehr die Ansichten bezüglich der Operabilität auseinander gehen.

Um für unsere Fälle die Operabilität zu bestimmen, wurden die Ambulanzprotokolle genau durchgesehen, die Anzahl der inoperablen Fälle bestimmt (unter sorgfältiger Vergleichung mit den Namen der behufs Demonstration in der Vorlesung aufgenommenen Frauen, um ein Doppeltzählen zu vermeiden) und zusammen mit letzteren der Anzahl der operierten Frauen gegenüber gestellt. Leider konnte das nur für die letzten 4 Jahre durchgeführt werden. Darnach kamen auf 89 operierte Fälle 22 inoperable Fälle (10 an die Klinik aufgenommene, 12 ambulatorisch beobachtete), was für die Zahl von 111 Fällen eine Operabilität von 80,18 Proz. bei erweiterter Indikationsstellung ausmacht, eine Zahl, die der von Fink für die Klinik Gussenbauer in Prag berechneten Operabilität von 78,87 Proz. (nicht 72 Proz. wie Meißl angibt) ziemlich nahe kommt. Wenn wir aber die wegen supraclavicularer Drüsen und lenticulärer Aussaat nach der Ansicht anderer Autoren nicht mehr operablen, bei uns doch noch operierten Fälle in Abzug bringen (18 Fälle), so würde sich die Operabilität mit 63,96 Proz. berechnen, eine Zahl, die für das Wiener Material vielleicht deswegen etwas zu niedrig ist, weil an unserer Klinik mehrere weit vorgeschrittene Fälle, die anderwärts mit symptomatischer Behandlung als inoperabel abgewiesen worden waren, noch Aufnahme und operative Behandlung fanden.

Über das weitere Schicksal der inoperablen Fälle, denen eine symptomatische Behandlung mit Arsen, eventuell desinfizierenden Verbänden verordnet wurde, ist, von der Lebensdauer abgesehen, wenig zu berichten. Dieselbe betrug für die 47 Fälle durchschnittlich 22,1 Monate und zwar 16,85 Monate vor, und 5,3 Monate nach der klinischen Beobachtung. Dabei muß hervorgehoben werden, daß für die Fälle der ersten 15 Jahre diese Zeitdauer etwas größer ist, als später.

Besonders unter den Fällen der 2. Hälfte finden sich sechs

rapid verlaufende Carcinome, wo die Gesamtdauer bis zu 6 Monaten betrug, darunter ein Fall (P.-Nr. 119/1896) mit nur 3 Monaten Dauer, wo sich bei der Obduktion neben der lokalen Erkrankung ausgedehnte Metastasen in der Leber und in den Drüsen an der Porta hepatis fanden.

Interessant ist auch der Vergleich mit jenen Fällen, welche die Operation verweigerten. Bei den Fällen mit genauen Angaben, wo sicher auch anderwärts kein operativer Eingriff mehr ausgeführt wurde, betrug die durchschnittliche Dauer der Erkrankung 20,4 Monate bei einer Anfangsdauer von 10,83 Monaten; sie war also annähernd gleich den bei den inoperablen Fällen gewonnenen Werten, eine Tatsache, die mit Rücksicht auf die Frage der Lebensverlängerung bei den operierten Frauen von Bedeutung ist.

Die im letzten Jahrzehnt besonders in England und Amerika geübte Methode der Kastration bei inoperablen Mammacarcinomen mit nachfolgender Verabreichung von Thyreoidintabletten, wovon Beatson, Boyd, Herman u. a. ganz bedeutende palliative Erfolge, bestehend in Rückgang der Drüsenschwellung, Schrumpfen des Tumors usw. zu verzeichnen hatten, wurde bei unseren inoperablen Fällen nicht angewendet. Zu bemerken ist, daß bei der Kastration nur dann auf einen palliativen Erfolg zu hoffen ist, wenn die Ovarien noch funktionieren, worauf auch Mc Adam Eccles in der Diskussion zu dem Vortrage Beatson ausdrücklich hingewiesen hat. Hervorgehoben muß werden, daß Schinzinger bereits 1889 am Chirurgenkongreß vorgeschlagen hat, bei noch menstruierten Frauen wegen der schlechten Prognose der Radikaloperation die Kastration als unterstützende Operation vorauszuschicken, daß also ihm in gewissem Sinne ein Prioritätsrecht gegenüber Beatson einzuräumen ist.

Was nun die Operationsmethoden anlangt, die zur Erzielung einer Radikalheilung angewendet wurden, so muß bemerkt werden, daß von der einfachen Exstirpation des Carcinoms ohne Drüsenausräumung alle Stufen sich finden bis zum ausgedehntesten operativen Eingriff (Entfernung der ganzen Mamma, beider Brustmuskeln, der erkrankten axillaren, infra- und supraclavicularen Drüsen, selbst Resektion von Rippen), daß man aber von Operationsmethoden in dem Sinne nicht sprechen kann, als die radikaleren Verfahren (nach Heidenhain und Rotter) nicht in jedem Falle, sondern nur bei entsprechender Ausdeh-

lung der Erkrankung Anwendung fanden. v. Winiwarter ist zwar bereits im Jahre 1878 auf Grund der Resultate „für die totale Amputation die Mamma und die Ausräumung der Achselhöhle in unsicheren Fällen als Operationsregel auch in den ersten Stadien des Mammacarcinoms" eingetreten, es finden sich aber trotzdem noch bis in das Ende der 80er Jahre Fälle, in denen von der totalen Entfernung der Brustdrüse Abstand genommen worden war, wie die unten angefügte Übersicht zeigt.

Küster betonte 1883 am Chirurgenkongreß die Notwendigkeit einer systematischen Ausräumung der Achselhöhle, selbst in jenen Fällen, wo sich klinisch eine Schwellung der Drüsen noch nicht nachweisen lasse, ein Grundsatz, den Gussenbauer schon 2 Jahre früher als für alle Carcinome geltend, aufgestellt hatte.

Auf Grund eingehender anatomischer Untersuchungen ging Heidenhain einen Schritt weiter, indem er verlangte, statt nach dem Vorschlage von Volkmann, nur die Fascie des großen Brustmuskels zu entfernen, auch die oberflächlichen Schichten des Pectoralis major in jedem Falle mitzunehmen, da eine vollkommen exakte Entfernung der dünnen Fascie, die wegen der darauf liegenden infizierten Lymphspalten unbedingt notwendig sei, sich allein nicht durchführen lasse. Rotter fordert die Wegnahme des ganzen sternalen Anteils des Pectoralis major und auch des Pectoralis minor, der nicht bloß die Zugänglichkeit zur Axilla erschwere, sondern auch nicht selten ein direktes Übergreifen des Carcinoms aufweise. Kocher entfernt ebenfalls beide Brustmuskeln; um die in die Axilla ziehende Narbenbildung zu vermeiden, wendet er einen Hautschnitt an, der von der Mitte der Clavicula nach abwärts zur vorderen Achselfalte zieht, dann um die Mamma in weitem Umkreise zur Form einer 6 geschlossen wird. Großes Gewicht wird von ihm auch auf eine exakte Entfernung der Fascie des Musculus latissimus dorsi und serratus ant. gelegt.

Beck empfiehlt in der letzten Zeit eine rechteckige Form des Hautschnittes, wobei die äußere und innere Seite nach oben und unten behufs Bildung zweier Hautlappen verlängert werden, die dann die Deckung der großen Defekte eher ermöglichen sollen; im übrigen schließt er sich den Forderungen von Halstedt an.

Am weitesten ging Halstedt, der nicht bloß der lokalen Ausbreitung Rechnung trägt, sondern insbesondere dem Lymphsystem in der Achselhöhle und Supraclaviculargrube besondere Aufmerksamkeit widmet, weshalb er in jedem Falle mit der Entfernung beider Brustmuskeln die exakte Ausräumung der axillaren, infra-

und supraclavicularen Drüsen, bei letzteren eventuell mit temporärer Resektion der Clavicula, verbindet.

Schon früher wurde über den Wert der Exstirpation bereits erkrankter supraclavicularer Drüsen berichtet; hier handelt es sich in erster Linie um die prophylaktische Ausräumung der Supraclaviculargrube, wie sie von Halstedt, Meyer, Cheyne, Pilcher u. a. englischen und amerikanischen Chirurgen geübt wird, die Küttner auf Grund seiner Erfahrungen keine berechtigte Operation nennt. Gussenbauer hat bereits 1883 in der Diskussion zu Küsters Vortrag darauf hingewiesen, daß es sich entsprechend dem Grundsatze, bei Carcinom stets die regionären Drüsen zu entfernen, empfiehlt, nicht nur die Axilla auszuräumen, sondern die Operation auch auf die supraclavicularen Drüsen auszudehnen. Wir finden diesen Grundsatz auch in den nach 1894 operierten Fällen wiedergegeben, indem in jenen Fällen, wo die axillaren und infraclavicularen Drüsen sich intra operationem als bereits erkrankt erwiesen, zur methodischen Ausräumung der Oberschlüsselbeingrube geschritten wurde. Bereits im Jahre 1883 sprachen sich in der Diskussion zu dem Vortrage von Küster v. Langenbeck (Wiesbaden) und v. Bergmann gegen die Entfernung allerdings sicher erkrankter supraclavicularer Drüsen aus, ohne auf den Wert einer prophylaktischen Ausräumung näher einzugehen. W. Meyer schließt sich dagegen 1895 der von Halstedt aufgestellten Forderung vollkommen an, ebenso Sanderson, Cheyne.

Die Gründe und die Berechtigung dieser Methode finden sich in der gekrönten Preisschrift von Großmann „Über die Lymphdrüsen und Bahnen der Achselhöhle" genauer wiedergegeben. Es wurde vom Autor die logische Forderung aufgestellt, in allen Fällen von Erkrankung der infraclavicularen Drüsen auch die Supraclaviculargrube unter temporärer Resektion der Clavicula auszuräumen.

Andererseits ist der Nachweis selbst erkrankter kleiner Drüsen wegen der schweren Zugänglichkeit für den palpierenden Finger oft nicht exakt zu erbringen, wie auch Weir betont, der in 47 Proz. der Fälle mit scheinbar gesunden supraclavicularen Drüsen, dadurch, daß er intra operationem den Finger entlang den Gefäßen unter die Clavicula bis zum Kopfnickeransatz führte, doch vergrößerte Drüsen finden konnte, die naturgemäß bei einer systematischen Ausräumung dem Chirurgen niemals entgehen können.

Dieser Akt ist im Grunde genommen nur eine Konsequenz der

jetzt wohl anerkannten Notwendigkeit, auch bei klinisch noch nicht nachweisbaren axillaren Drüsen die Achselhöhle stets auszuräumen. Er entspricht der alten Lehre, immer die nächsthöhere Etappe von Lymphdrüsen (also bei axillaren und infraclavicularen die supraclavicularen Drüsen) ebenfalls zu entfernen, da sich in denselben, selbst wenn sie noch nicht vergrößert sind, mikroskopisch bereits Metastasen nachweisen lassen (Gussenbauer). Der Einwand, daß gleichzeitig bereits endothoracale Drüse oder die Pleura stets infiziert seien, kann wohl hier noch weniger als Regel gelten, nachdem wir früher gesehen haben, daß selbst bei jahrelang bestehender Erkrankung der Supraclaviculardrüsen bei der Sektion keine endothoracalen Drüsen oder Pleurametastasen gefunden wurden. Ob in dem Stadium bereits innere Metastasen (Leber usw.), die v. Langenbeck anführt, vorhanden sind, wird in erster Linie vom Verhalten des Carcinoms zu den Blutgefäßen in den Lymphdrüsen abhängig sein, wie aus den Untersuchungen von Joerss unzweifelhaft hervorgeht, ob es nämlich in diesen bereits zum Einwuchern in die Blutgefäße gekommen ist.

Die Art der Entfernung ist eine verschiedene. Kocher verlängert seinen Schnitt sagittal über die Mitte der Clavicula und reseziert nur in seltenen Fällen temporär das Schlüsselbein. Auch Tillmanns macht temporäre Resektion. Halstedt und Meyer wenden ebenfalls unter Umständen die temporäre Resektion der Clavicula an, von der Rotter wegen der Verlängerung der Heilungsdauer nach Möglichkeit Abstand nimmt, um sich eines Parallelschnittes oberhalb des Schlüsselbeines zu bedienen, der ihm genügend Zugänglichkeit gewährt. Gussenbauer hat mit Vorliebe den ⊥-förmigen Schnitt zur Freilegung der Oberschlüsselbeingrube verwendet, der entschieden die größte Zugänglichkeit gewährt; die temporäre Resektion der Clavicula gelangte in keinem Falle zur Anwendung. Es läßt sich nicht leugnen, daß letztere vor allem den Vorteil bietet, daß man von oben beginnend, die Lymphdrüsen, das Lymphgefäßsystem mit dem perivasculären Fett in continuo mit dem Tumor entfernen kann, daß es gelingt, die Nerven und großen Gefäße gleich anatomischen Präparaten freizulegen. Rotter hat aber darauf hingewiesen, daß die primäre Knochennaht wegen schlechter Ernährung der weithin freigelegten Clavicula unter Umständen nicht heilt und eine sekundäre Naht andererseits wieder die Behandlungsdauer verlängert. Deshalb ist es ja unter Umständen angezeigt, bei der prophylaktischen Ausräumung von der temporären Resektion abzusehen und sich durch den ⊥-förmigen Schnitt Zu-

gang zu verschaffen. Dabei empfiehlt es sich, den Arm bei maximal gesenkter Schulter nach vorn über den Thorax zu schlagen, da es dadurch gelingt, den Zwischenraum zwischen Clavicula und erster Rippe zu vergrößern und so zwischen beide längs der Gefäße hineinzudringen. Bei der Ausräumung der infraclavicularen Drüsen wird der Arm seitlich und nach vorn gehoben. Durch diese Verschiebung der Clavicula lassen sich die Gefäße partienweise fast ganz darstellen; allerdings muß man auf eine Entfernung in continuo verzichten, da ein Durchziehen des supraclavicularen Drüsenpakets wohl nur bei einer besonderen Wölbung der Clavicula möglich ist. Der Nachteil, der aus dem Nichtresezieren der Clavicula resultiert, ist auch deshalb von geringerer Bedeutung, weil wir aus den Untersuchungen von Joerss wissen, daß die Weiterverbreitung von Lymphdrüse zu Lymphdrüse zumeist auf embolischem Wege erfolgt, daher etwa zurückgelassene Reste von verbindenden Lymphgefäßen weniger gefährlich sind. Um die in den Lymphbahnen zwischen infra- und supraclavicularen Drüsen etwa befindlichen Emboli ebenfalls mit zu entfernen, kann man den Vorschlag von Sanderson befolgen und in einer zweiten Operation nach 8—10 Tagen die supraclavicularen Drüsen entfernen, was allerdings zwei Narkosen erfordert und zudem von den Patientinnen auch leicht verweigert werden kann.

Von den 606 Frauen mit Carcinoma mammae wurden 61 (26 + 35) Frauen als nicht operabel oder die Operation verweigernd, ungeheilt entlassen. Bei 25 Frauen war anderwärts bereits ein operativer Eingriff ausgeführt worden, es handelte sich also um eine Rezidivoperation. Die Zahl der an der Klinik ausgeführten Operationen beträgt bei den 545 Frauen 597. Sie verteilt sich folgendermaßen:

Primäre Operationen	520
Rezidivoperation (erste Operation auswärts)	25
Rezidivoperationen	52
Summe	597

Was die 25 Frauen anlangt, die außerhalb bereits operiert worden waren, so wurde 7 mal die Exstirpation von Rezidivknoten ausgeführt, 5 mal damit die Ausräumung der regionären Drüsen verbunden, darunter ein Todesfall (lokales Rezidiv, axillare und supraclaviculare Drüsen entfernt). In weiteren 13 Fällen wurde die Amputation der restierenden Brustdrüse gleichzeitig mit der Ausräumung der Axilla ausgeführt; 5 mal kam es zu lokalem Rezidiv, ein Fall (Resectio sterni) starb an inneren Metastasen, in

2 Fällen konnte die Operation wegen lokaler Ausbreitung nicht mehr vollendet werden. Ein Fall blieb durch 7 Jahre rezidivfrei und starb dann an Tuberkulose; über das Schicksal der restierenden 4 Frauen konnte nichts eruiert werden.

Die Primäroperationen sollen weiter unten bezüglich ihrer lokalen Ausbreitung näher präzisiert werden. Hier mögen die Komplikationen während der Operation und des Wundverlaufes kurz erwähnt werden. Die innigen Beziehungen der erkrankten axillaren Drüsen zu den großen Gefäßen hatten in 22 Fällen zu einer Unterbindung und Resektion der Vena axillaris geführt, die, abgesehen von einem vorübergehenden Stauungsödem der Hand, ohne weitere Folgen blieb. Die Arteria axillaris mußte in 6 Fällen unterbunden und reseziert werden, darunter 5 mal gleichzeitig mit der Vena axillaris. Die anfangs aufgetretene Pulslosigkeit verschwand bald, die Zirkulation im Arme stellte sich wieder her, nur in 2 Fällen von Unterbindung von Arterie und Vene kam es zur Gangrän des Armes, weshalb einmal nach 8 Tagen die Enucleatio humeri ausgeführt wurde, Tod an Sepsis (58jährige Frau, Pr.-Nr. 284/1880), während im 2. Falle, P.-Nr. 403/1895, bereits am 2. Tage der Tod an Lobulärpneumonie eintrat. In weiteren 3 Fällen (46jährige Frau, P.-Nr. 21/1890; 50 Jahre alte Frau, P.-Nr. 276/1895 und 41jährige Frau P.-N. 235/1897), von ausgedehnten Drüsenerkrankungen war die Unterbindung und Resektion der Arteria und Vena subclavia knapp unter dem Austritt aus dem Sulcus subclavius notwendig, ein Eingriff, der in keinem der Fälle eine Ernährungsstörung des Armes zur Folge hatte. In dem 2. Falle wird sogar hervorgehoben, daß auch die anfangs bestehende Schwellung bald abnahm. In 2 Fällen (St. M., 50 J., P.-Nr. 363/1898; F. R., 45 J., P.-Nr. 8/1900) wurde bei der Ausräumung der Supraclaviculardrüsen wegen Verwachsung die Wand des Bulbus venosus verletzt, es kam zu einem geringgradigen Lufteintritt, doch gelang es in beiden Fällen, den Defekt durch eine seitlich angelegte Ligatur zu schließen; Heilung.

Wegen Übergreifens des primären Tumors auf die unterliegende Thoraxwand mußte 4 mal das Periost und ein Teil der Rippen entfernt werden, bei einer 30jährigen Frau (aufg. 1. Juni 1898) wurde die 3. rechte und 4. linke Rippe samt Manubrium und linker Rand des Corpus sterni und Pleura reseziert, der Rest derselben an die Thoraxwand angenäht; Drainage; Pneumothorax nach 3 Tagen bereits geschwunden. Heilung. Die unmittelbare Prognose dieser Art des Eingriffes ist gerade nicht sehr schlecht. Keen fand ge-

legentlich einer Mitteilung von 2 Fällen von Sternum-Resektionen, daß unter 19 Fällen in der Literatur nur 4 Fälle tödlich endeten.

Der durch ausgiebige Entfernung der Haut besonders in Fällen von beginnender lenticulärer Aussaat gesetzte Defekt erfordert unter Umständen eine plastische Deckung, die entweder durch Thierschische Transplantationen (primär oder sekundär) oder durch eigene plastische Methoden erzielt werden kann. Neben der ausgiebigen Mobilisierung der Wundränder kommt vor allem das Heranziehen der 2. Mamma in Betracht, das fast gleichzeitig von Graeve, Leguen und Franke angewendet wurde in der Art, daß 2 horizontale Schnitte parallel ober und unter der gesunden Mamma bis zur Axilla geführt wurden, worauf dann die Haut samt Mamma, oder von Franke nach Exstirpation derselben und der Mammilla nach der erkrankten Seite hinübergezogen und fixiert wurde. Unter unseren Fällen finden wir das Verfahren nur einmal angewendet (Sch. F. 30 Jahre, aufg. 24. I. 1899), das weitere kosmetische Resultat entfällt, da es sich um einen Todesfall handelt. Um die in kosmetischer Hinsicht störende Verlagerung der gesunden Mamma in die Medianlinie zu vermeiden, verwendet Payr in letzter Zeit ein Verfahren, das die gesunde Mamma an Stelle der exstirpierten kranken rücken läßt, indem er sie bogenförmig umschneidet, so daß damit ein gestielter Lappen mit der Basis nach oben und medial entsteht, der dann nur um 60° gedreht zu werden braucht. Hier möchte ich auch kurz auf eine 2. Art von Autoplastik hinweisen, die es Payr ermöglichte, durch Bildung eines halbmondförmigen Lappens am medialen Rande des Defektes nach dessen Drehung im Sinne eines Uhrzeigers um einen in der Mitte gelegenen fixen Punkt nicht nur den Defekt zu decken, sondern auch am Drehungspunkte durch Hautfaltung eine Art Mammilla zu erhalten.

Die von W. A. Laue (1895) in einem Falle von vorgeschrittenem Carcinom angewandte Exartikulation des Humerus behufs Bildung eines großen Hautlappens aus der Gegend des M. deltoideus, dürfte aus dieser Indikation wohl allein stehend bleiben, da sie als verstümmelnde Operation angesichts brauchbarer Methoden keine Berechtigung hat.

Was den Wundverlauf anlangt, so ist er naturgemäß verschieden, je nachdem noch die antiseptischen Grundsätze herrschten oder bereits die Asepsis wenigstens teilweise durchgeführt wurde. In den ersten 10 Jahren unserer Beobachtungsreihe finden sich eigentliche Heilungen per primam nur vereinzelt, aus den mit ver-

schiedenen antiseptischen Lösungen behandelten Wundhöhlen kam es durch das Drainrohr zu rasch verschwindender Sekretion.

Eine im axillaren Wundbett sich einstellende phlegmonöse Entzündung führte in 8 Fällen zu heftigen Nachblutungen aus den axillaren Gefäßen, deren sofortige Unterbindung notwendig wurde (5 mal Unterbindung der Arteria axillaris, 1 mal der Arteria thoracica, 2 mal der Art. subclavia). In den späteren Jahren, wo neben der Asepsis noch antiseptische Maßnahmen (z. B. Irrigation der Wundhöhle mit Sublimat) Anwendung fanden, nehmen zwar diese virulenten Eiterungen ab, nicht aber die Zahl der Wundkomplikationen. Wir finden nämlich unter den 200 nach 1894 operierten Fällen, daß in 40 Fällen (= 20 Proz.) die Haut durch ein größeres Hämatom abgehoben wurde, das abgelassen, oder sekundär punktiert werden mußte, daß in weiteren 32 Fällen (= 16 Proz.) es zur Vereiterung des Hämatoms meist von einer Stichkanaleiterung aus gekommen war, wobei sich gleichzeitig wegen bedeutender Spannung in 10 Fällen Nekrosen der Wundränder einstellten. Der relativ hohe Prozentsatz an Fällen, in denen nicht eine Heilung per primam erzielt worden war, findet eine Erklärung einerseits in den ungünstigen Verhältnissen der Klinik, indem wegen Raummangel die örtliche Trennung der reinen und septischen Fälle sich nicht immer durchführen ließ, andererseits in dem Umstande, daß in der überwiegenden Mehrzahl der Fälle (über 85 Proz.) die große Wundhöhle primär vollkommen genäht wurde, selbst in Fällen, wo ein exulceriertes Carcinom vorlag, das man vor der Operation oberflächlich verschorfen mußte. Diese an sich nicht gefährlichen Wundkomplikationen lassen sich durch systematisches Drainieren wohl ganz vermeiden.

Was nun die im Anschlusse an die Operation eingetretenen Todesfälle anlangt, so beträgt ihre Zahl 30, d. i. = 5,50 Proz. bezw. 5,02 Proz. auf die Zahl der Operationen berechnet. Dabei ist zu bemerken, daß der größere Anteil derselben vor 1890 fällt (21 Fälle unter 255 Fällen = 8,24 Proz.) während in der 2. Hälfte die Mortalität auf 3,1 Proz. herabsinkt. Eine Gegenüberstellung der Mortalitätsziffer der verschiedenen Stationen hat deswegen wenig Wert, weil da vor allem wichtig ist der Zeitabschnitt, der zur Beurteilung herangezogen wird, die Ausdehnung der Operation und nicht zum geringsten auch lokale Verhältnisse, gewisse räumliche Übelstände einer Station. Es genügt aber, zur Bekräftigung des großen Wertes der zunehmenden Verbesserung der Antisepsis und der Asepsis darauf hinzuweisen, daß an derselben Station, an der v. Winiwarter die Mortalität mit 23,07 Proz. berechnen mußte, in

den folgenden 13—15 Jahren dieselbe den gewaltigen Sprung auf 8,24 Proz. machte, um in der letzten Zeit nur mehr 3,1 Proz. zu betragen. Die letztere Zahl ist aber kaum höher als die ungefähr demselben Zeitabschnitte entsprechende Ziffer von Gebele (2,6 Proz.), ein Beweis, daß die Mortalität trotz der eingreifendsten Operationen nicht wesentlich gestiegen ist.

Die Todesursache in den 30 Fällen findet sich in der folgenden Übersicht kurz wiedergegeben, wobei die Fälle vor und nach 1890 getrennt werden, was auch dem Zeitpunkte des Überganges von der Antisepsis zur Asepsis ungefähr entspricht.

Es starben an	1877—1890	1891—1903
Sepsis	7 Fälle	1 Fall
Pyämie	2 „	—
Lokale Phlegmone mit Arrosionsblutung . .	3 „	—
Erysipel + Pyämie . .	1 Fall	—
Retropharyngealabszeß .	—	1 Fall
Bronchitis	—	1 „
Pneumonie + Metastasen	2 Fälle	2 Fälle
Metastasen (Lunge, Pleura, Leber usw. .	3 „	2 „
Herzlähmung	2 „	1 (Vitium)
Marasmus	1 (3 Wochen)	1 (gleichzeitiger alter Abszeß)
Summe	21 Fälle	9) Fälle

Wir sehen, daß die lokalen und allgemeinen Infektionen abnehmen, während ausgebreitete Metastasenbildung in den späteren Jahren zunimmt, was sich aus den erweiterten Operationsgrenzen ergibt. Daß die fünf Fälle von Metastasenbildung, wo der Tod erst nach zwei bis drei Wochen bei allerdings noch nicht vollkommen verheilter Wunde eintrat, der eigentlichen Operationsmortalität nicht zuzurechnen sind, ist naheliegend.

Zur Beurteilung der Erfolge der einzelnen Operationen wurden die Fälle, in denen auswärts keine Operation vorausgegangen war, nach dem schließlichen Resultate zusammengestellt. Dabei ist zu bemerken, daß die einfache Amputatio mammae (eigentlich: Exstirpatio mammae) von der unter Mitnahme der Fascie des großen

Brustmuskels im Sinne Volkmanns ausgeführten Entfernung deswegen nicht getrennt wurde, weil in den ersteren Jahren die Krankengeschichten häufig nur die Angabe „typische Amputatio mammae" enthielten, während einige die Mitentfernung der Fascie besonders betonen. Unter Gussenbauer wurde in allen Fällen die Pectoralisfascie mitgenommen. Um die Schwankungen in der Größe des operativen Eingriffes für die einzelnen Abschnitte (vor 1894) zum Ausdruck zu bringen, wurden die der Klinik Gussenbauer entsprechenden Zahlen in der Klammer angefügt.

	Exstirpat. des Carcinoms	Exstirpat. + Drüsen	Amputat. mammae	Amputat. mammae + Drüsen	Amp. m. + Teile des Pectoralis + Drüsen	Amp. m. + ganzer Pectoralis + Drüsen	Summe
Dauernd rezidivfrei	9 (—)	8 (2)	2 (—)	57 (42)	3 (2)	1 (1)	80 (47)
Lokales Rezidiv	8 (—)	28 (5)	2 (—)	99 (39)	29 (22)	7 (6)	173 (72)
Drüsenrezidiv	4 (—)	3 (—)	1 (—)	11 (6)	—	1 (1)	20 (7)
Gest. an Brustkrebs	4 (—)	10 (—)	—	22 (11)	4 (2)	—	40 (13)
„ „ inn. Metastas.	2 (—)	6 (1)	3 (—)	25 (18)	3 (2)	3 (2)	42 (23)
„ „ interkurr. Erkrank. (innerh. 3 J.)	1 (—)	3 (—)	2 (—)	14 (6)	3 (1)	—	23 (7)
Spätrezidiv u. Metast.	1 (—)	5 (—)	—	11 (5)	—	—	17 (5)
Unbekannt	9 (—)	21 (1)	7 (—)	30 (4)	9 (5)	2 (1)	78 (11)
Gestorben nach der Operation	—	8 (—)	1 (—)	9 (1)	3 (1)	7 (3)	28 (5)
Operat. nur palliativ	1 (—)	—	2 (—)	7 (1)	3 (3)	6 (4)	19 (8)
Summe	39 (—)	92 (9)	20 (—)	285 (133)	57 (38)	27 (18)	520 (198)

Was die Drüsenkomplikation anlangt, so sind unter den 461 Drüsenausräumungen 14 Fälle, wo sich keine vergrößerten und erkrankten Drüsen fanden, während in 30 Fällen der Befund, ob erkrankt oder nicht, mangels genauerer Notizen in der Krankengeschichte unentschieden bleiben muß. In einem Falle fanden sich nur supraclavicular vergrößerte Drüsen, während die Axilla frei war. In den restlichen 416 der Operation zugeführten Fällen waren die axillaren Drüsen erkrankt = 80 Proz. Dabei waren die Drüsen in 84 Fällen erbsen- bis bohnengroß, 58 mal haselnußgroß, 42 mal walnußgroß, 40 mal taubenei- bis hühnereigroß, 4 mal über gänseeigroß, während in den übrigen Fällen die Größe nicht genau angegeben ist. In 16 Fällen waren die Drüsen mit der Haut verwachsen, 2 mal exulceriert; dagegen hatten sie auf die großen Gefäße

in der Axilla in 38 Fällen bereits übergegriffen, waren mit der Gefäßscheide mehr oder weniger fest verwachsen.

Eine Erkrankung der Drüsen in der zweiten Achselhöhle machte in 5 Fällen eine beiderseitige Ausräumung der Axilla notwendig. Dabei handelte es sich 3mal um ein doppelseitiges Mammacarcinom, in 2 Fällen saß der Tumor im inneren oberen Quadranten bezw. in der inneren Hälfte der Mamma.

Bezüglich der Entfernung der infraclavicularen Drüsen ist hervorzuheben, daß sie in der letzteren Zeit in der Regel auch dann vorgenommen wurde, wenn sich weder klinisch noch während der Operation vergrößerte Drüsen fanden, sondern nur die axillaren Drüsen deutlich erkrankt waren. Wenn wir trotzdem eine Ausräumung der Infraclaviculargrube nur in 115 Fällen verzeichnet finden, wobei 70mal die Drüsen sich als erkrankt erwiesen, so liegt da entschieden ein Übersehen in den Krankengeschichten vor.

Die supraclavicularen Drüsen waren in 58 Fällen erkrankt, wurden aber nur in 53 Fällen entfernt, 5mal zurückgelassen. Dabei entfallen von den versuchten Radikaloperationen 2 auf die Zeit vor 1894, 51 auf die folgenden Jahre = 25,7 Proz. aller operierten Fälle. Außerdem wurde in 22 Fällen die Oberschlüsselbeingrube ausgeräumt, wobei nur das Fett und die nichterkrankten Lymphdrüsen entfernt wurden. 3mal erwies sich die Ausräumung beider Fossae supraclaviculares als notwendig, darunter einmal bei einem doppelseitigen Mammacarcinom.

In 6 Fällen hatte die Erkrankung auch auf die cervicalen Drüsen übergegriffen, deren Exstirpation noch versucht wurde.

Die vorangehende Übersicht lehrt vor allem, daß bei sämtlichen Operationen die Zahl der lokalen Rezidive weitaus überwiegt, indem sie für alle Fälle 44,25 bis 54,25 Proz. beträgt (nach der Halstedtschen Methode nur 11 bis 18,9 Proz., Chavannez), und für die Fälle der Klinik Gussenbauer auf 36,3 bis 42,6 Proz. heruntergeht, während die Zahl der an inneren Metastasen Gestorbenen nur 10 Proz. ausmacht. Besonders bei der Zahl der Fälle mit teilweiser oder ganzer Entfernung des Musculus pectoralis major finden sich unter den Fällen der letzten Jahre bei relativ hohem Prozentsatz an lokalen Rezidiven (73 Proz. bezw. 66 Proz.) nur sehr wenig Todesfälle an inneren Metastasen (6,6 Proz. bezw. 20 Proz.). Es sind also die Lokalrezidiven nicht um soviel seltener geworden, wie es Heidenhain und Rotter für ihre Fälle fanden, wo die Operation eben methodisch geübt wurde; es ist aber auch die Zahl der an inneren

Metastasen ohne Lokalrezidiv Verstorbenen nicht gestiegen, was Meißl für die Fälle der Klinik Albert betont. Abgesehen davon, daß die dem Heidenhainschen und Rotterschen Verfahren analoge Operation nur in Fällen von Verwachsungen des Tumors mit dem Muskel angewendet wurde, daß auch einige Fälle mit lenticulärer Aussaat in der Haut der Mamma noch operiert wurden, findet diese Tatsache ihre Erklärung darin, daß der lokalen Ausbreitung weniger Rechnung getragen wurde, als den Verbreitungswegen in den Lymphbahnen, was auch daraus erhellt, daß in den 56 Fällen bei der Vereinigung der Operationswunde nur 5mal ein Defekt bestehen blieb, wobei es sich um faustgroße bis kindskopfgroße, die ganze Mamma einnehmende Tumoren handelte, die in 12 Fällen bereits exulceriert waren. Andererseits wurden bei 21 Fällen mit Entfernung erkrankter supraclavicularer Drüsen 14mal Lokalrezidive gefunden, und nur bei 2 Frauen trat der Tod an inneren Metastasen allein auf. Daraus kann man folgern, daß bei methodischer Anwendung des Rotterschen Verfahrens bezüglich der lokalen Ausbreitung in Kombination mit der hier geübten exakten Drüsenausräumung die Zahl der Lokalrezidive vermindert und die Dauerheilungen wenigstens teilweise noch hätten vermehrt werden können.

Bezüglich der Zeit des Eintrittes von Lokalrezidiven ist zu bemerken, daß sich ein Unterschied je nach der Art des Eingriffes und der lokalen Ausbreitung ergibt, daß aber die Intervalle gegen früher bedeutend größer wurden. Während v. Winiwarter fand, daß in $^2/_3$ aller Fälle das lokale Rezidiv noch im ersten Monate sich einstelle, konnte Fink die Hälfte sämtlicher Rezidiven im Verlaufe des 3. Monats nach der Operation bei einer durchschnittlichen rezidivfreien Zeit von 7,3 Monaten auftreten sehen, Zahlen, die auch mit den Ergebnissen von Gebele (6,2 Monate) Steinthal (7,2 Monate) sich decken. Wenn wir bei unseren Fällen von den später zu erwähnenden Spätrezidiven absehen, so finden wir für 110 Fälle mit genaueren Angaben einen Durchschnittswert von 7,5 Monaten, der sich dermaßen verteilt, daß er in den Fällen von Exstirpation des Tumors mit oder ohne Entfernung der axillaren Drüsen nur 5,6 Monate, bei der Amputation der Mamma 10 Monate, bei gleichzeitiger wegen Verwachsung notwendiger Mitentfernung des Muskels aber 7 Monate beträgt. Wenn auch die Durchschnittswerte, in Monaten berechnet, wegen der großen Schwankungen nur geringe Bedeutung besitzen, so bilden sie doch eine Bestätigung der ganz natürlichen Voraussetzung, daß die Rezidive

bei der Exstirpation eigentlich als fortbestehendes Wachstum des zurückgelassenen erkrankten Drüsenparenchyms am frühesten sich manifestiert.

Der Sitz des lokalen Rezidivs war die nächste Umgebung der Operationsnarbe und zwar entweder die Haut allein, oder Haut und unterliegende Muskulatur; die Entscheidung läßt sich mit einiger Sicherheit eigentlich nur bei den Formen des lenticulären Rezidivs treffen. In 8 Fällen war die andere Mamma der Sitz eines Carcinoms, das, innerhalb 3 Jahren entstanden, wohl eher als Rezidive beziehungsweise Metastase als als Neuerkrankung aufzufassen war, in 4 Fällen von gleichzeitigem lokalen Rezidiv zweifellos wurde.

Über die Ursachen des Eintrittes von lokalem Rezidiv läßt sich wenig berichten. Grundbedingung ist das Zurücklassen von Carcinomkeimen in der Haut oder Muskulatur, die Veranlassung zur plötzlichen Weiterentwickelung des durch längere Zeit stationären Neoplasmas bilden alle jene Momente, die den Gesamtorganismus schwächen oder lokale Schädlichkeiten bedingen.

Die Frage nach der Lebensdauer der an Rezidiv verstorbenen Frauen läßt sich entschieden dahin beantworten, daß dieselbe gegenüber der nicht operierten verlängert ist. Wir haben früher schon gesehen, daß die Durchschnittsdauer der inoperablen Carcinome 22,1 Monate beträgt, während v. Winiwarter für dieselbe Klinik diese mit 32,9 Monate berechnen konnte, eine Tatsache, die sich durch eine größere Anzahl besonders maligne verlaufender Fälle erklären läßt (siehe oben). Für die operierten, aber an Rezidiv gestorbenen Frauen beträgt die Durchschnittsdauer des Carcinoms 28,8 Monate = um 6 Monate mehr als bei den nicht operierten. Dabei sind die Fälle von Lokalrezidiven nach Exstirpation des Tumors mit 34,5 (14,2 + 20,3) Monaten, die Amputation mit Drüsenausräumung mit 31,0 (16,8 + 14,2) Monaten, endlich die weiter vorgeschrittenen mit Entfernung des Brustmuskels mit 27,8 (12,4 + 10,4) Monaten vertreten. Unsere Fälle bleiben sowohl, was die operierten, wie die nicht mehr operierten anlangt, gegenüber den Fällen aus der Klinik v. Angerer um 5 und 8 Monate zurück, was wohl auf eine größere Malignität schließen läßt.

Einer Rezidivoperation unterzogen sich 40 Frauen (die Fälle von Spätrezidive mit gerechnet). Dieselbe bestand in 27 Fällen in der Exstirpation des Rezidivknotens unter Mitentfernung des Muskels (16 mal) und des Periost der Rippen (2 mal), wobei in 5 Fällen gleichzeitig die erkrankten regionären Drüsen ausgeräumt wurden. In 9 Fällen (der ersten Hälfte angehörig) mußte die

Amputio mammae ausgeführt und die Ausräumung der erkrankten Lymphdrüsen angeschlossen werden, in 4 Fällen von Drüsenrezidiv werden dieselben allein entfernt. Bei 12 Frauen wurde dann noch eine 2. Rezidivoperation vorgenommen, bestehend in der Exstirpation eines kleineren Carcinomknotens. Von sämtlichen Fällen blieb nur eine Frau bis jetzt dauernd geheilt. Der Wert einer Rezidivoperation wird verschieden beurteilt. Es wird vor allem entscheidend sein, ob das Rezidiv rasch nach einer ausgiebigen Operation auftritt, ob es sich noch im Gesunden entfernen läßt. Daß bei derselben ausgedehnte Eingriffe mit Erfolg vorgenommen werden können, zeigt ein von Steinthal zum 4. Male operierter Fall, mit Resektion des Sternum und Eröffnung der Pleura, ferner eine Dauerheilung aus der Finkschen Zusammenstellung nach Exstirpation der Intercostalmuskeln und des Periostes. Ein Beweis für die Bedeutung der Zeitdauer zwischen 1. Operation und Rezidivbildung wird durch die Fälle von Bryant geliefert (siehe unten bei den Spätrezidiven), indem sich unter 11 Fällen von Rezidivoperationen bei spät einsetzendem Rezidiv nicht weniger als 7 Dauerheilungen finden.

Ohne Lokalrezidive starben an inneren Metastasen 41 Frauen. Da es sich dabei vorzugsweise um Frauen handelt, wo eine Obduktion nicht vorgenommen wurde, so sind die Fälle nicht verwertbar zur Entscheidung der Frage nach der Häufigkeit des Sitzes einzelner Metastasen, was von Török und Wittelshöfer nach dem Sektionsmateriale des Wiener pathologischen Institutes klarzulegen versucht wurde. Dabei muß allerdings hervorgehoben werden, daß vor allem die Möglichkeit einer Generalisation des Leidens bei diesen nichtoperierten Fällen bestand, sich die Lokalisation doch wesentlich von den operierten Fällen unterscheiden dürfte.

Soweit sich die Lokalisation nach dem klinischen Bilde bestimmen ließ, waren betroffen die

Leber	8 mal
Lunge (Pleura)	7 „
Gehirn (Schädel)	6 „
Wirbelsäule	3 „
Oberschenkel	3 „
Sitz unbestimmt	4 „
Mehrere Organe zugleich .	10 „
Summe	41 mal

Die Lebensdauer bei den an Metastasen Verstorbenen betrug im Durchschnitt 26,65 Monate, (12,15 M. vor, und 14,50 M. nach der

Operation), wobei sich allerdings ganz bedeutende Schwankungen bemerkbar machten, indem z. B. in 3 Fällen die Gesamtdauer nur 8 Monate, in weiteren 4 Fällen bis zu 12 Monaten betrug, während in 4 Fällen Werte von über 50 Monaten erreicht wurden. Zu bemerken ist ferner, daß sich ziemlich bedeutende Unterschiede nach der Art der Operation und der Zeit der Ausführung ergaben.

Während für die in der ersten Zeit ausgeführten Exstirpationen des Tumors mit und ohne Drüsenausräumung um 18,5 Monate (6 vor, 12,5 Monate nach der Operation), für die Amputation mit Drüsenausräumung in der ersten Hälfte 26,6 M. (14,6 + 12 M.) gefunden werden konnte, betrug für die spätere Zeit die Durchschnittszahl 35,5 Monate, während sie bei den weit vorgeschrittenen Fällen mit Fixation auf der Unterlage allerdings wieder auf 26,25 Monate herabsank, ein neuer Beweis dafür, daß eine ausgiebige Operation mit besonderer Berücksichtigung des Lymphapparates die Zeit der Metastasenbildung hinausschieben kann.

Wie aus der Tabelle ersichtlich ist, starben 23 Fälle von den Primäroperationen innerhalb 3 Jahre ohne lokales Rezidiv an interkurrenten Erkrankungen. Wie weit dabei klinisch nicht nachweisbare Metastasen doch eine Rolle gespielt haben, läßt sich bei den Fällen ohne Sektion nicht entscheiden. In 9 Fällen handelte es sich um Lungenerscheinungen, 3mal um akut verlaufende Pneumonien, 5mal um Lungentuberkulose (2mal Sektion), 1mal um eine Bronchiektasie (Sektion); in 4 Fällen trat der Tod infolge von Apoplexie ein, 5mal wird Herzlähmung nach Herzfehler und Herzverfettung angeführt, während in 5 Fällen Marasmus als Todesursache angegeben wird, wobei es sich allerdings um alte Frauen zwischen 67. und 76. Lebensjahr handelt.

Ferner finden sich am Schlusse der Tabelle 19 Fälle als palliative Operation verzeichnet. Dabei wurde entweder überhaupt nur eine Entfernung des primären Tumors angestrebt oder er konnte wegen Übergreifen auf die Pleura und retrosternal nicht mehr vollständig entfernt werden. Ferner wurden in 5 Fällen die vergrößerten supraclaviculären Drüsen zurückgelassen, während unter den Fällen der letzten Zeit 6mal bei der Ausräumung der Fossa supraclavicularis die ins Mediastinum reichenden Lymphdrüsen nicht mehr entfernt werden konnten. Diese 19 Fälle wurden zwar bei der Berechnung der durchschnittlichen Lebensdauer der operierten Frauen ebenfalls mit berücksichtigt, müssen aber bei Berechnung der Dauerheilung gleich den inoperablen Carcinomen weggelassen werden.

Eine besondere Besprechung unter den Rezidiven verlangen die sogenannten Spätrezidiven, da sie wegen der Möglichkeit einer Neuerkrankung an Carcinom den Übergang zu den operativen Dauerheilungen bilden. Sprengel nimmt als Grenze für das Spätrezidiv 2 Jahre an und konnte 6 bezw. 9 Fälle unter seinem Materiale finden. Nach v. Winiwarter ist die Zahl derselben noch viel seltener (2 Fälle von 2 und $3^1/_2$ Jahren); auch Fink konnte das spätè Auftreten nur 3mal konstatieren (2—4 Jahre), ebenso Gebele, während Schwarz an dem Material der Grazer Klinik dieselben mit 9 Proz. (17 Fälle von 3—$6^1/_2$ Jahren) berechnen konnte. Da das Vorkommen abnorm spät einsetzender Rezidive allgemeines Interesse erregte, wurde es in den letzten Jahren öfters Gegenstand kasuistischer Mitteilungen.

Crawford berichtet von einer 35jähr. Frau, die vor 4 Jahren wegen eines 4 Monate bestehenden Carcinoms der rechten Mamma operiert worden war, bei der im Anschluß an ein Trauma 4 Jahre nach der Operation ein exulceriertes, am Muskel adhärendes Rezidiv lokal auftrat; keine axillaren Drüsen derselben Seite, wohl aber der anderen Seite.

Hutchinson entfernte bei einer Frau vor 12 Jahren die eine Mamma wegen Carcinom, vor 3 Jahren die zweite Mamma und mußte außerdem noch 2 mal Lokalrezidive an der Stelle der Operation exstipieren.

Storp demonstrierte eine 68jährige Frau, bei der vor 20 Jahren „wegen Krebs" die partielle Entfernung der linken Brustdrüse, vor 16 Jahren die Exstirpation der ganzen Mamma und Ausräumung der Axilla vorgenommen werden mußte. Vor 6 Jahren Geschwulstbildung in der rechten Mamma und lenticuläre Knötchenbildung in der Umgebung der linksseitigen Narbe. Amputation der Brustdrüse. Die Hautknötchen exulcerierten, andere bildeten sich im Laufe der Zeit völlig zurück.

Heurteux teilte die Krankengeschichte einer Frau mit, bei der er im Alter von 47 Jahren wegen Carcinom die Amputatio mammae mit Ausräumung der Achselhöhle vorgenommen hatte, wo er dann nach 30 Jahren und 4 Monaten lokal um die Narbe zahlreiche Krebsknoten beobachtete. Nunmehr sehr rapider Verlauf, Metastasen im Pectoralis major, der Pleura und Wirbelsäule.

Mahler fand unter dem Material der Heidelberger Klinik für die Zeit von 1887—1897 (150 Fälle) 5 Fälle von Spätrezidiven = 6,8 Proz. der Rezidiven.

Bryant konnte gelegentlich der Besprechung von 46 Fällen von Mammacarcinom mit einer Beobachtungsdauer von 5—32 Jahren einen abnorm langsamen Verlauf und große Intervalle zwischen erster Operation und Rezidiv konstatieren. 8 von den Fällen, in denen 3—32 Jahre verstrichen waren, waren dann unoperabel, der Sitz war 3 mal in der Narbe (nach 3, 10, 25 Jahren), 3 mal am Sternum (nach 6, 31 und 32 Jahren), 2 mal (nach 7 und 12 Jahren) waren innere Metastasen (Lunge, Peritoneum, Harnblase) vorhanden, die in 2 Jahren Dauer zum Tode führten. Insgesamt überlebten die 8 Frauen die erste Operation 6—36 Jahre (1 mal

je 30, 32 und 36 Jahre). In einer weiteren Gruppe von 11 Fällen betrug das Intervall zwischen 1. Operation und Rezidivoperation 1—13 Jahre, wobei allerdings der Beginn des Rezidivs nicht angegeben ist; da sich unter denselben interessante Details bezüglich weiterer Dauerheilung ergeben, so sollen die Fälle kurz skizziert werden.

Intervall zwischen 1. u. 2. Operat.	Alter	Lokalisation des Rezidivs	Verlauf
1 Jahr	51 J.	Narbe	Nach weiteren 10 Jahren gesund
1 „	42 „	„	„ „ 4 „ „
1 „	48 „	„	„ „ 4 „ „
3 Jahre	60 „	Axilla u. lokal	„ „ 6 „ gestorben an Lungenmetastasen
3 „	55 „	Narbe	„ „ 6 Jahren gesund
4 „	56 „	„	„ „ 2 „ 3. Operation, dann durch 6 Jahre gesund
5 „	52 „	„	„ weiteren 5 Jahren Rezidiv und Lungensymptome
5 „	42 „	„	„ „ 2 Jahren 3. Operation, dann 5 Jahre gesund
7 „	57 „	„	„ „ 5 Jahren gesund
10 „	61 „	„	„ „ 2 „ „
13 „	43 „	„	„ „ 1 Jahre „

Balacescu demonstrierte eine Frau, bei der vor 12 Jahren wegen Carcinom die Amputatio mammae ausgeführt worden war; nach 2 Jahren lokales Rezidiv, Operation; nach 9 Jahren 2. Rezidiv, Operation nach Halsted. In der Diskussion erwähnt Severeanu einen Fall, wo er bei einer vor 40 Jahren von Thiersch operierten Frau nach 15 Jahren eine Rezidivoperation ausführte.

Cheyne beobachtete unter seinen Fällen 3 mal Spätrezidive, und zwar einmal nach 13 Jahren eine erst seit 6 Monaten bestehende Schwellung der supraclavicularen und cervicalen Drüsen (nach einer Influenza aufgetreten), die nicht mehr entfernt wurden, in einem 2. Falle nach 7 Jahren ebenfalls Halsdrüsenrezidive und einmal nach 6 Jahren am Sternum und im Mediastinum Metastasen.

Jordan teilt einen sehr langsam verlaufenden, wiederholt rezidivierenden Fall von Mammacarcinom mit, eine Frau betreffend, der vor 15 Jahren im Alter von 46 Jahren die Amputatio mammae wegen Carcinom gemacht worden war, bei der in Intervallen von 3—3½ Jahren 5 Rezidive lokal, in der Axilla und supraclavicular entfernt worden waren, die zurzeit noch gesund ist.

Marggraff berichtet in seiner Dissertation über Spätrezidive und führt als Beispiel eine 61jährige Frau an, bei der nach 8 Jahren ein Rezidiv beobachtet worden war.

Ehrich konnte unter 347 Fällen 61 Dauerheilungen 15 Fälle von Spätrezidiven und Spätmetastasen gegenüberstellen, wobei in 7 Fällen die rezidivfreie Zeit 4—6 Jahre, 3 mal 6—7, 3 mal 7—8, je 1 mal $10^3/_4$ und 13 Jahre betrug.

Steinthal beobachtete unter 145 Frauen 3 Spätrezidive (nach 3 Jahren), und zwar in einem Falle nach 4 Jahren (Exstirpation, seither — 7 Jahre — gesund) einmal, ebenfalls nach 4 Jahren (Rezidiv fraglich), in einem 3. Falle 5 Jahre nach einer Rezidivoperation in Form lentikularer Knötchen.

Steiner berichtet von einer 45jährigen Frau, wo $6^1/_2$ Jahre nach Amputation der Brustdrüse unter Mitnahme eines Teiles des Pectoralis und Drüsenausräumung ein Rezidiv in der Narbe und eine Metastase in der anderen Brust auftrat. Radikaloperation nach Halsted-Kocher; seit 6 Monaten gesund.

Anschließend an die aus der zugänglichen Literatur der letzten Jahre mitgeteilten Beobachtungen soll nun über die Fälle von Spätrezidiven und Spätmetastasen aus der Klinik kurz berichtet werden, wobei ich nicht mit Sprengel ein Intervall von 2 Jahren, sondern dem Beispiele Ehrichs und Steinthals folgend, von 3 Jahren als unterste Grenze annehme.

1. N., Katharina, 46 J., verh., mos. Fleischhauersgattin. Ungarn. 13. IV.—23. V. 1880. 4 Geburten, Kinder selbst gestillt, 2 mal Mastitiden; seit 9 Monaten bestehender, seit 3 Monaten rasch wachsender Knoten unter der Narbe der linken Mamma, Haut verwachsen, Mammilla eingezogen, Achseldrüsen vergrößert; Amputatio mammae und Ausräumung der erkrankten Drüsen; Nachblutung. Skirrhus.

Nachricht (des Arztes): Nach 20 Jahren Rezidiv in der Narbe der Brustgegend beobachtet, keine Erkrankung der 2. Mamma; Metastasen nicht nachweisbar; gestorben nach 1 Jahre an Vitium cordis.

2. M., Barbara, 36 J., verh. Bäuerin. Niederösterreich. 22. IV.—10. V. 1880. 3 Geburten, letzte vor 11 Monaten, Kinder selbst gestillt; hühnereigroßer, mit der Haut verwachsener, seit 4 Monaten bestehender Tumor der rechten Mamma; ein infiltrierter Strang bis zu den vergrößerten Achseldrüsen ziehend; Exstirpation des Tumors und der axillaren Drüsen. Heilung per primam; Mamma im Zustande der Laktation. Skirrhus.

Nachricht: 4 Jahre gesund, dann Schwellung in der Axilla; Exstirpation der erkrankten Drüsen (auswärts ausgeführt); gestorben 6. X. 1884.

3. N., Marie, 51 J., led. Magd. Niederösterreich. 10. IV.—2. V. 1885. 1 Geburt vor 28 Jahren. Hühnereigroßer, seit 4 Monaten bestehender, mit der Haut verwachsener Tumor im äußeren oberen Quadranten der rechten Mamma, ein derber Strang zu den axillaren Drüsen ziehend. Exstirpation des Tumors und der axillaren Drüsen; Heilung per primam (histol. Carcinom).

Nachricht: Pat. wurde am 5. XII. 1896 wegen eines exulcerierten Rezidivs ins Allgem. Krankenhaus in Linz (Primarius Dr. A. Brenner) aufgenommen und dort das lokal in der Narbe aufgetretene, mit dem Muskel verwachsene Rezidiv samt dem Muskel entfernt. (Skirrhus.)

Am 27. IV. 1897 neuerliche Aufnahme wegen lenticularer Aussaat um die Narbe und gegen die Axilla und Ulceration der Knötchen; nicht mehr operiert. Gestorben am 3. I. 1899.

4. St., Therese, 43 J., verh. Bäuerin. Mähren. 1.—23. V. 1885. 8 Geburten, letzte vor 3 Jahren, alle Kinder selbst gestillt nur mit der linken Mamma wegen Wundwerden der rechten Warze. Seit 18 Monaten gänseeigroßer Tumor im äußeren oberen Quadranten der linken Mamma; Mammilla trichterförmig eingezogen; Axillardrüsen vergrößert. Exstirpation des Tumors und der vergrößerten Achseldrüsen. (Carcinoma fibrosum.)

II. Aufenthalt: 26. IV.—26. V. 1902.

Bis Herbst 1901 gesund, dann Tumorbildung und Schmerzen in den Arm ausstrahlend, besonders bei der Arbeit.

Befund: Im äußeren oberen Quadranten der linken Mamma ein taubeneigroßer Tumor, noch beweglich, weiter nach außen ein kleinerer, mit Haut und Muskel verwachsener Tumor. In der Axilla kleine harte Drüsen, ebenso supraclavicular.

Amputatio mammae; der erkrankte Musculus pectoralis major wird entfernt; Ausräumung der Drüsen axillar und infraclavicular, Exstirpation der erkrankten Drüsen supraclavicular durch einen Schnitt parallel der Clavicula. Vollst. Naht. Lymphorrhöe; histol.: fibröses Carcinom.

Nachricht: Gestorben 13. VIII. 1903. Carcinom der 2. Mamma und axillaren Drüsen; Cachexie.

5. W., Therese, 53 J., verh. Bäuerin. Mähren. 28. XII. 1887 bis 16. I. 1888. 5 Geburten, letzte vor 15 Jahren. Kinder meist links gegestillt wegen Hohlwarzen rechts. Apfelgroßer, mit der Haut verwachsener Tumor, seit 3 Monaten bestehend; nußgroße axillare Drüsen. Amputatio mammae, exenteratio axillae; Heilung per primam; Ca simplex mit Übergreifen auf die Haut, Carcinom der Drüsen.

Nachricht: 1894 Anschwellung des Oberarmes, zuletzt Lungenmetastasen (?). Gestorben 30. VI. 1896.

6. B., Barbara, 61 J., verh. Fabrikarbeiterin. Niederösterreich. 30. XII. 1887—4. II. 1888. 3 Geburten, Kinder selbst gestillt; vor 1 Jahr Fall auf einen seit vielen Jahren bestehenden Knoten, seither Wachstum und Schmerzen. Linke Mamma atrophisch; unter der Mammilla ein hartes Geschwür, Knötchen in der Haut; axilläre Drüsen vergrößert. Amputatio mammae, exenteratio axillae. Transplantation auf den Defekt. Histolog.: Skirrhus.

Nachricht: Nach $8^1/_2$ Jahren Auftreten von Knötchen um die Narbe. Gestorben 1896 an Altersschwäche.

7. Kl., Katharina, 54 J., verh. Hebamme. 6.—21. V. 1889. 4 Geburten, letzte vor 14 Jahren. Seit 2 Monaten im äußeren oberen Quadranten der linken Mamma ein taubeneigroßer, flacher, schmerzhafter Tumor, mit der Haut verwachsen; in der Axilla 2 harte Drüsen; Exstirpation des Tumors und der axillaren Drüsen; histologisch: Skirrhus.

Nachricht: Wohlbefinden bis Oktober 1902; wegen eines walnußgroßen Knotens im unteren Anteil der linken Mamma Oktober 1902 in St. Pölten, von Primarius Dr. Stöhr operiert; Exstirpation des Knotens,

der sich als Skirrhus erweist. Seither wieder vollkommen gesund und rezidivfrei (Mitteilung des Arztes vom 2. VIII. 1906).

8. B., Therese, 47 J., verh. Bäuerin. Niederösterreich. 10.—22. V. 1889. Kein Partus; vor 12 Monaten Verhärtung in der rechten Mamma, manchmal Schmerzen. Im oberen Anteil der Drüse ein derber, mit der Haut verwachsener Tumor; kleine Knötchen in der umgebenden Haut; in der Axilla haselnußgroße, derbe Drüsen; Amputatio mammae et exenteratio axillae. Reaktionsloser Verlauf.

Nachricht: Wohlbefinden; nach $8^1/_2$ Jahren Auftreten kleiner Knötchen in der Umgebung der Narbe, Cancer en cuirasse, Schwellung der supraclavicularen Drüsen, Lungenmetastasen. Gestorben 26. IX. 1901.

9. H., Anna, 70 J., W. Privat. Wien. 18.—24. IX. 1892. Taubeneigroßer Knoten in der inneren Hälfte der linken Mamma seit 1 Jahr bestehend; Haut eingezogen; Drüsen nicht palpabel; Exstirpation des Tumors; Skirrhus.

Nachricht: Seit 3 Jahren (1903) am inneren Rande der Narbe eine nußgroße, harte, nicht schmerzhafte Geschwulst. Drüsen frei; Allgemeinbefinden trotz des Alters (84 Jahre) sehr gut (August 1906).

10. S., Katharina, 44 J., led. Bedienerin. Wien. 12. II.—4. III. 1894. Kein Partus; die rechte Brust war angeblich immer kleiner und härter; vor 1 Jahr ein nußgroßer Knoten in der rechten Mamma, zuletzt ziehende Schmerzen und rasches Wachstum. Über faustgroßer, sehr harter Tumor; in der Axilla bohnengroße Drüsen. Amputatio mammae bis auf den Muskel, Ausräumung der Axilla, daselbst über bohnengroße Drüsen. Drainage in der Axilla; Heilung per primam; Carcinoma simplex.

II. Aufenthalt: 9.—18. IV. 1904.

Bei Pat. wurde Oktober 1897 wegen Tumor der linken Bauchgegend die Laparotomie (Maria Theresien-Hospital, Primarius v. Erlach) ausgeführt, dabei fand sich ein flacher, sehr derber, mit mehreren Darmschlingen verwachsener, vom Netz ausgehender Tumor, der zwischen die Darmschlingen nach rückwärts reichte.

Diagnose: Carcinoma omenti metastaticum post carcinoma mammae. Ungeheilt entlassen. Allmähliche Abnahme der Beschwerden. Anfangs Mai 1904 3 stecknadelkopfgroße Knötchen im Verlaufe der I. Operationsnarbe. In der letzten Zeit viel Kummer und schlechte Lebensbedingungen.

Befund: An Stelle der Mamma lineare Narbe; oberhalb und unterhalb der Mitte derselben findet man ein walnußgroßes und ein erbsengroßes hartes Knötchen in der Haut, ein 3. lateral in der Axilla (Stelle der Drainage). Axillar keine Drüsen palpabel. Im Abdomen tastet man median eine hühnereigroße Geschwulst verschieblich. Exstirpation der 3 Rezidive. Heilung. Histologisch: Skirrhus.

Nachricht: Gestorben nach 10 Monaten an Lungenmetastasen.

11. N., Anna, 55 J., verh. mos. Ungarn. 21. IV.—10. V. 1897. 9 Geburten; seit 1 Jahr haselnußgroßer Knoten der rechten Mamma, seit 3 Monaten exulceriert. Mannsfaustgroßer Tumor in beiden unteren Quadranten, verschieblich, an Stelle der Mammilla ein großes Geschwür; in

der Axilla große harte Drüsen. Amputatio mammae, exenteratio axillae. Histologisch. Carcinom.

8. VII. 1901 wegen seit 6 Wochen bestehender Schwellung des Armes und der Achselhöhle wieder aufgenommen. Rezidiv in den axillaren, infra- und supraclavicularen Drüsen, Pleurametastasen links. Gestorben 5. X. 1901.

12. H., Katharina, 57 J., verh. Hauersgattin. Niederösterreich. 19. III. bis 14. IV. 1900. 5 Geburten; seit 4 Jahren in der rechten Mamma eine nußgroße Geschwulst, seit 4 Monaten starkes Wachstum und zeitweise stechende Schmerzen. Im äußeren oberen Quadranten ein apfelgroßer, mit Haut und Muskel verwachsener Tumor; Mammilla eingezogen, Axillardrüsen groß, hart. Amputatio mammae, exenteratio axillae, dann ⊥ Schnitt supraclavicular und Entfernung einiger erkrankter Drüsen. — Carcinoma fibrosum.

Nachricht: Wohlbefinden; seit März 1905 Rezidiv lokal in der Gegend des Processus xiphoideus und in der Achselhöhle, nicht mehr operiert (verweigert). Keine Metastasen nachweisbar. Gestorben 4. XII. 1905.

13. R., Anna, 64 J., verh. Bäuerin. Niederösterreich. 27. VIII. bis 11. IX. 1900. 1 Partus. Vor 4 Jahren Pferdebiß in die linke Mamma; vor $2^1/_2$ Jahren nagelgliedgroße Geschwulst, schmerzlos; seit 2 Monaten nach Sturz auf die Geschwulst rascheres Wachstum.

Befund: Im äußeren unteren Quadranten der linken Mamma ein flacher, kugeliger Tumor; Mammilla eingezogen; Achseldrüsen nicht palpabel. Amputatio mammae, Ausräumung der Axilla, daselbst im Fett mehrere carcinomatöse Drüsen; infraclavicular keine Drüsen. Histologisch. Skirrhus.

II. Aufenthalt: 12. III.—22. III. 1906.

Oktober 1905 eine „fisolengroße" Geschwulst in der Operationsnarbe bemerkt, die langsam größer wurde.

Befund: In der Mitte der Narbe entsprechend der 5. Rippe ein nußgroßer, schmerzloser, beweglicher Tumor; Haut adhärent, keine vergrößerten Drüsen in der Axilla. Exstirpation des Tumors samt unterliegendem Muskel. Histologisch: fibröses Carcinom.

14. H., Johanna, 52 J., W. Bäuerin. Niederösterreich. 2. X.—22. X. 1900. 8 Geburten, letzte vor 10 Jahren; kein Kind gestillt wegen Hohlwarzen, Mastitis dextra. Vor 18 Monaten eine kleine harte Stelle in der Tiefe der Hohlwarze, zugleich blutige Sekretion aus der Mammilla.

Befund: An Stelle der linken Warze ein exulcerierter Trichter, darunter ein hühnereigroßer Tumor; axillare Drüsen geschwellt. Amputatio mammae, Ausräumung der Axilla und einiger vergrößerter Drüsen infraclavicular. Adenocarcinom neben chronischer Mastitis.

II. Aufenthalt: 16. XII.—23. XII. 1905.

Wohlbefinden; erst seit 2 Monaten Schwellung im medialen Anteil der Narbe.

Befund: Eigroße, flache, exulcerierte Geschwulst, wenig beweglich. Exstirpation des Rezidivknotens samt Muskel bis auf die Rippen. Ein Teil des Knorpels der 5. Rippe und ein Teil des Sternums müssen ebenfalls entfernt werden. Heilung. Histologisch: Carcinoma fibrosum.

15. A., Therese, 62 J., verh. Kleinhäuslerin. Niederösterreich. 5. bis 24. IX. 1883. 9 Geburten; seit 5 Monaten ein eigroßer, harter Tumor im

äußeren oberen Quadranten der linken Mamma; axillare Drüsen geschwellt. Amputatio mammae, Exstirpation der Achseldrüsen.

Nachricht: Ohne lokales Rezidiv nach 12 Jahren an Magencarcinom gestorben.

16. H., Anna, 43 J., verh. Häuslersgattin. Niederösterreich. 22. V. bis 7. VII. 1885. 7 Geburten; seit 9 Monaten erbsengroßer Knoten in der rechten Mamma, seit 3 Monaten rasches Wachstum und Schmerzen ausstrahlend gegen das Schulterblatt.

Befund: Mammilla eingezogen; im äußeren oberen Quadranten ein walnußgroßer, mit der Haut verwachsener Tumor; Achseldrüsen geschwellt. Exstirpation des Tumors und der axillaren Drüsen. Skirrhus.

Nachricht: Kein lokales Rezidiv, Carcinom des Gesichtes, nicht mehr operiert. Gestorben 17. X. 1901.

17. B., Marie, 56 J., W. Privat. Niederösterreich. 21. IX.—4. X. 1899. 3 Geburten. Vor 2 Monaten blutig seröser Ausfluß aus der linken Mammilla, der seither anhält; bald nachher Verhärtung in der Mamma bemerkt.

Befund: Eigroßer, harter, beweglicher Tumor im Zentrum der Mamma; axillare Drüsen vergrößert. Amputatio mammae, Ausräumung der erkrankten axillaren und infraclavicularen Drüsen. Adenocarcinom.

Nachricht: Nach 6 Jahren ohne lokales Rezidiv an Magencarcinom gestorben.

Diese 17 Fälle verdienen deshalb ein besonderes Interesse, weil sie zeigen, daß selbst eine 5jährige Dauer noch nicht absolut vor Rezidiven bezw. Neuerkrankung schützt und daher die „Dauerheilung" von Fall zu Fall nur mit Vorsicht ausgesprochen werden darf. Es handelt sich dabei um ältere Frauen (durchschnittlich 52,6 Jahre), bei denen allerdings der Tumor anfangs keinen auffallend langsamen Verlauf zeigte, nachdem es bei einer Zeitdauer von 11 Monaten, die weit hinter der Durchschnittszeit von 16 Monaten zurückbleibt, bereits zur Bildung bis hühnerei- und faustgroßer Tumoren gekommen war und auch die regionären Drüsen erkrankt gefunden wurden. Das 2. Carcinom saß in der überwiegenden Mehrzahl in der Umgebung der Narbe, nur 3mal waren die regionären Drüsen der Sitz desselben.

Die Zeitdauer zwischen Operation und Einsetzen des Rezidives betrug 4—20 Jahre. Dasselbe trat auf (wurde operiert)

nach	4	Jahren	2 mal
„	5	„	3 „
„	8	„	3 „
„	10	„	1 „
„	11.	„	2 „
„	13	„	1 „
„	16	„	1 „
„	20	„	1 „

In 4 Fällen war bei der ersten Operation nur der Tumor exstirpiert worden und Mammaparenchym zurückgeblieben. Damit liegt aber besonders mit Rücksicht auf das große Zeitintervall die Möglichkeit, vielleicht die Wahrscheinlichkeit vor, daß es sich hier um eine Neuerkrankung des zurückgelassenen Drüsenparenchyms handelt. Daß eine solche vom ersten Carcinom unabhängige Erkrankung bei disponierten Individuen auf irgendeine Veranlassung hin eintreten kann, ist durch unzweifelhafte operative Beobachtungen sicher gestellt (vergleiche den von Hochenegg[1]) mitgeteilten Fall einer 7 Jahre nach der Exstirpation eines Rektumcarcinoms erfolgten Carcinombildung im Colon ascendens). In ähnlichem Sinne sind auch die Fälle von Storp und Hutchinson aufzufassen, wo der Sitz des nach 10 bezw. 9 Jahren sich bildenden Carcinoms die andere Mamma war.

Die beiden nach 6 und 12 Jahren ohne lokales Rezidiv an Magencarcinom verstorbenen Fälle sind wohl auch eher den Neuerkrankungen als den Spätmetastasen zuzuzählen, da sie ja ein Organ betreffen, das an sich einen Lieblingssitz für Carcinom darstellt. Klarer wäre die Unterscheidung zwischen Spätmetastase und Neuerkrankung in jenen Fällen, wo der Sitz die Pleura und Lungen oder das Knochensystem ist, für ein primäres Carcinom äußerst seltene Lokalisationen (2 Fälle von Bryant).

Der Fall mit Lokalisation des Carcinoms im Gesicht wurde ebenfalls hier angereiht, er gehört sicher zu den Fällen einer neuen Carcinomentwicklung; leider konnte die zweite Erkrankung bezüglich ihres histologischen Charakters, weil nicht mehr operiert, nicht untersucht werden.

Wenn man nach den Ursachen dieser auffallenden Tatsache sucht, so kann man sich vorstellen, daß bei der Operation kleine Anhäufungen von Carcinomzellen in der Umgebung zurückbleiben, die sich in dem nach Entfernung des primären Herdes wieder gekräftigten Organismus nicht weiter entwickeln können, die aber auch nicht zugrunde gehen. Durch die wertvollen Befunde von Petersen und Colmers, die an solchen zurückgebliebenen Anhäufungen von Tumorzellen eine ausgesprochene bindegewebige Einkapselung nachweisen konnten, wird es dann erklärlich, daß die auf diese Weise vorübergehend unschädlich gemachten Keime ähnlich den abgekapselten Herden von Tuberkelbazillen auf gewisse Schädlichkeiten hin die Schranken durchbrechen und ein Neu-

1) Wiener klin. Wochenschr. 1904, Nr. 20, S. 569.

aufflackern des alten Krankheitsprozesses bedingen. Als solche schädigende Momente sind zu erwähnen die lokale Einwirkung von Traumen, das Überstehen von den Organismus schwächenden Erkrankungen (z. B. Influenza, Fall Cheyne), veränderte Lebensweise mit psychischen Aufregungen und Unterernährung (unser Fall 10) usw. Besonders für die in den Drüsen ohne lokales Rezidiv einsetzende Neubildung muß man die Theorie der „Schlummerzellen" annehmen, da sie ja sicher metastatischer Natur sind, also mit dem entfernten primären Tumor in Beziehung stehen (Fall Cheyne nach 7 und 13 Jahren Rezidiv in den supraclaviculären Drüsen, unsere Fälle No. 2, 5, 11, nach 4—8 Jahren.

Dauerheilungen. Nach den bis jetzt gültigen Regeln kann man zu den dauernd geheilten Fällen jene rechnen, die entweder rezidivfrei noch leben oder nach 3 bezw. 5 Jahren an einer interkurrenten Erkrankung gestorben sind. Freilich haben wir in dem vorausgehenden Abschnitte gesehen, daß von dieser Regel in den Spätrezidiven Ausnahmen zu verzeichnen sind. Trotzdem möchte ich der Meinung von Heurteux nicht zustimmen, daß man von einer Dauerheilung nicht sprechen dürfe, wenn eine Frau 8—10 Jahre und selbst noch länger rezidivfrei geblieben sei. Damit würde ja die Lehre, daß das Carcinom operativ heilbar sei, einfach negiert.

Am Schlusse der Arbeit finden sich in 3 Tabellen die Fälle zusammengestellt, die zur Beurteilung der Dauererfolge in Betracht kommen. Die erste Tabelle umfaßt die Fälle, die zur Zeit der Nachforschungen (Juni-September 1906) noch am Leben waren. Dabei wurden die Fälle der Klinik Gussenbauer in ihren Resultaten der Nachforschungen vom Januar 1904 neuerdings nachgeprüft und richtig gestellt. Die zweite Tabelle enthält jene Fälle, die nach mehr als 3 Jahren rezidivfrei an interkurrenten Erkrankungen gestorben sind. Zwar tragen diese Fälle das Gepräge des Unsicheren und wären nach dem Vorschlage von Steinthal wegen der Möglichkeit innerer Metastasen am besten ganz wegzulassen; da aber einerseits sämtliche Autoren derartige Fälle bis heute mit zu den Dauerheilungen gerechnet haben, andererseits bei dem langen Zeitraume von mehr als 25 Jahren die Anzahl der Fälle naturgemäß größer wurde als bei anderen Statistiken (auch die von Steinthal, 12 Jahre umfassend), so muß ich sie dennoch zu den Dauerheilungen zählen. In der letzten Tabelle finden sich endlich 4 Fälle, die lange Zeit rezidivfrei lebten, gegenwärtig aber nicht eruierbar sind, oder wo die Rezidivfreiheit bei nachgewiesener anderwärtiger Todesursache nicht ganz sicher steht.

Leider sind für die Beurteilung der Dauerheilungen 15 Fälle nicht einwandsfrei verwertbar, indem die mikroskopischen Befunde in den Krankengeschichten nicht vermerkt sind und auch aus der noch teilweise vorhandenen Präparatensammlung und den Befundbüchern nicht ergänzt werden konnten. Von dem ursprünglichen Plane, alle diese Fälle ganz auszulassen, ging ich deshalb ab, weil es für mich doch unmöglich war, wegen des Fehlens des mikroskopischen Befundes die von Billroth und Gussenbauer nach dem ganzen klinischen Bilde gestellte Diagnose anzuzweifeln, zumal sich unter ihnen Fälle finden, die durch das schrankenlose Übergreifen auf die Umgebung (Exulceration, Verwachsung) sich klinisch schon als zweifellos maligne Tumoren manifestierten; andererseits will ich sie nicht den einwandsfreien Fällen beizählen, sondern werde sie getrennt berücksichtigen.

Es beträgt somit die Zahl der dauernd geheilten 65 (80) Fälle. Diese verteilen sich auf die einzelnen Zeitabschnitte von 5 zu 5 Jahren folgendermaßen.

Zeit	Zahl der operierten Fälle	Geheilte Fälle	Prozente, aus der Zahl der Operierten berechnet
1877—1881	85	4 (5)	4,7 (5,88)
1882—1886	73	3 (7)	4,11 (9,59)
1887—1891	104	13 (15)	12,5 (14,42)
1892—1896	116	10 (16)	8,57 (13,79)
1897—1903	142	35 (37)	24,64 (26,05)
Summe	520	65 (80)	

Die Zahlen der ersten 10 Jahre sind annähernd noch gleich, bezw. übersteigen die durch v. Winiwarter gefundenen Werte von 4,7 Proz., der allein das Heilungsprozent aus dem Vergleiche mit der Zahl der Operierten ohne Abzug der unbekannten, von den anderen Autoren nicht verwerteten Fälle berechnet. Trotzdem glaube ich, daß sie deshalb hinter dem wahren Prozentsatz an Dauerheilungen zurückbleiben, weil wegen des langen Zeitraumes von 25 Jahren die Zahl der Fälle, über die keine Nachrichten mehr einlangten, eine bedeutend größere ist, als bei v. Winiwarter, andererseits die oben erwähnten Fälle von Spätrezidiven, die bei einer kürzeren Beobachtungszeit zu den Dauerheilungen hätten gerechnet werden müssen, naturgemäß wegfallen. In den letzten Jahren ist die Ziffer bedeutend hinaufgeschnellt und wird, wie wir

sehen werden, noch höher, wenn wir zum Vergleiche mit den Resultaten der Autoren ihre Berechnungsart anwenden.

In den folgenden Zeilen sollen ganz kurze Vergleiche über das Alter, die Dauer der Erkrankung, die lokale und regionäre Ausbreitung des Neoplasmas bei den dauernd geheilten Fällen angestellt werden.

Alter zur Zeit der Operation	Zahl der geheilten Fälle
26—30 Jahre	1 (2)
31—35 „	3 (3)
36—40 „	10 (11)
41—45 „	8 (8)
46—50 „	5 (10)
51—56 „	12 (14)
57—60 „	12 (14)
61—65 „	4 (5)
66—70 „	6 (9)
71—75 „	4 (4)
Summe	65 (80)

Die nebenstehende Tabelle zeigt, daß die größte Anzahl der Fälle dem 5. Dezennium angehört, daß aber auch zwischen dem 36. und 40. Lebensjahr die Dauerheilungen relativ ebenso häufig sind. Wenn auch die Prognose im jugendlichen Alter viel ernster ist und Rodmann sämtliche Fälle unter 30 Jahren innerhalb eines Jahres an Rezidiv sterben sah, so kommen doch Dauerheilungen vor, wie unsere Fälle zeigen.

Von den Frauen waren 9 ledig, 12 hatten nicht geboren; es halten sich hier die Zahlen in denselben Verhältnissen, wie die Anzahl der Fälle überhaupt (10,4 Proz. bezw. 14 Proz.).

Von größerem Interesse ist die Zeitdauer vom Beginn der Erkrankung bis zur operativen Behandlung und ein Vergleich der lokalen Ausbreitung.

Der Durchschnittswert beträgt 16,6 Monate bezw. nach Abzug der länger als 4 Jahre dauernden Carcinome 11,96 Monate. Daraus folgt, daß die Zeitdauer bezüglich der Prognose jedenfalls nicht jene große Bedeutung hat, wie man vielleicht annehmen könnte, wenn ich mir auch bewußt bin, daß in den ersteren Jahren

die nur kurze Zeit bestehenden Carcinome zum Teil nur exstirpiert wurden, während eine Amputatio mammae in diesen Fällen die Dauererfolge sicher hätte vermehren können. Andererseits muß als Bestätigung auf die ganz besonders malignen Fälle verwiesen werden (siehe Seite 169). Die Fälle verteilen sich folgendermaßen:

Zeitdauer vom Beginn bis zur Operation	Zahl der operierten Fälle	Zahl der geheilten Fälle	Prozente
1—3 Monate	83	14 (16)	16,9 (19,2)
4—6 „	116	10 (13)	8,6 (11,2)
7—9 „	54	9 (10)	16,6 (18,5)
10—12 „	115	11 (15)	9,5 (13,0)
13—18 „	40	4 (5)	10,0 (12,5)
19—24 „	54	9 (10)	16,6 (18,5)
25—36 „	26	3 (3)	11,5 —
bis 4 Jahre	29	4 (5)	13,8 (17,2)
„ 15 „	3	1 (1)	33,3 —
Summe	520	65 (78)	

Stellt man die Zeitdauer von 1 Jahr der von 2 Jahren gegenüber, so findet man 11,9 Proz. Dauerheilung für die einjährige 13,8 Proz. für die 2jährige Dauer, also sogar ein Plus von 2 Proz. für die längere Dauer.

Die Größe des Tumors schwankte zwischen der einer Walnuß (15 Fälle) bis zu der einer Mannsfaust (5 Fälle), wobei zu bemerken ist, daß es sich bei den voluminösen Carcinomen stets um eine längere Dauer der Erkrankung handelt, (6 Monate bis 2 Jahre). Tumoren von exzessiver Größe können wir unter den Dauerheilungen derzeit noch nicht verzeichnen. Dabei saß das Carcinom 46 mal in der rechten, 33 mal in der linken, einmal in beiden Brustdrüsen, während wir oben doch ein Prävalieren der linken Seite für das Carcinom überhaupt konstatieren konnten.

Bezüglich der Lokalisation des Tumors ist hervorzuheben, daß die Fälle mit dem Carcinom im äußeren oberen Quadranten nicht nur absolut, sondern auch relativ überwiegen. Wir finden nämlich unter 193 Fällen 23 Dauerheilungen = 12 Proz., während für den inneren oberen Quadranten den 45 Fällen 3 Heilungen entsprechen = 6,6 Proz. Auch für die äußere Hälfte gilt das relative Überwiegen gegenüber der inneren, indem für die

erstere die Heilungsziffer 10,9 Proz., für letztere 8,5 Proz. beträgt. Diese Tatsache wird durch die neueren anatomischen Untersuchungen Rodmann) über die Verbreitung der Lymphbahnen genügend erklärt, indem für die Fälle in der inneren Hälfte, besonders aber im inneren oberen Quadranten, die durch die Intercostalräume direkt ins Mediastinum führenden Lymphbahnen in Betracht kommen, wo es im Gegensatze zu den Carcinomen im äußeren Anteile nicht mehr möglich ist, die erste Etappe von erkrankten Drüsen (retrosternal) operativ zu entfernen. Unsere Befunde bilden damit eine Bestätigung der von Rodmann bereits ausgesprochenen Ansicht, daß die Carcinome der sternalen Hälfte eine schlechtere Prognose geben als die der axillaren Hälfte.

Von den Komplikationen des Carcinoms sind zu erwähnen die Verwachsung mit der Haut, die sich 39 (44) mal fand, wobei 7 (9) mal die Haut mehr minder eingezogen war, während in 14 Fällen gleichzeitig eine Rötung der Haut bestand, in 4(10) Fällen war der Tumor bereits exulceriert; letzterer Umstand, daß gerade unter den Fällen, wo der mikroskopische Befund nicht vermerkt ist, sich trotz der geringen Zahl mehr exulcerierte Tumoren finden, als bei den zweifellosen Fällen, beweist, daß wir es auch hier mit Carcinomen, zum mindesten mit malignen Tumoren zu tun haben.

Mit dem Pectoralis major waren nur 3 (4) Carcinome verwachsen; dies zeigt, daß eine Fixation der Haut, selbst eine Exulceration von 112 Fällen 10 Fälle = 9 Proz.) prognostisch günstiger ist, als das Übergreifen auf den Muskel (von 68 Fällen 4 geheilt = 5,8 Proz.), was erklärlich ist deshalb, weil man bei der Haut viel eher die Möglichkeit hat, weit im Gesunden zu operieren.

Was die Komplikation der Drüsenerkrankung anlangt, so finden wir, daß 11 (15) drüsenfreien Fällen 52 (63) mit vergrößerten axillaren Drüsen gegenüberstehen. Wenn ich auch zugeben muß, daß die mikroskopische Untersuchung der Drüsen sich nur in einer geringen Zahl vermerkt findet, so handelt es sich doch in 10 Fällen um haselnuß- bis über eigroße Drüsentumoren, die in 2 Fällen bereits mit der Umgebung verwachsen waren. Auffallend ist die geringe Anzahl der drüsenfreien geheilten Fälle = 15,7 21,4) Proz. gegenüber 12,5 (15,1) Proz. bei bereits erkrankten Drüsen, während bei den von Gebele mitgeteilten Fällen, wo streng die Forderungen Heidenhains bezüglich der lokalen Operation erfüllt wurden, auf 21 drüsenfreie Carcinome 20 Dauerheilungen = 95,2 Proz., auf 275 Carcinome mit Drüsen 12 Dauer-

heilungen = 4,3 Proz. kommen. Wenn auch in der ersten Zeit die prophylaktische Ausräumung der Axilla in den 56 Fällen unterlassen wurde, so daß bei diesen die Möglichkeit bereits vorhandener erkrankter Drüsen zugegeben werden muß, so beweist doch die Tatsache, daß von den 14 drüsenfreien Fällen mit prophylaktischer Ausräumung der Axilla nur 3 Fälle dauernd geheilt blieben = 21,5 Proz. und 8 Fälle lokal rezidivierten, neuerlich die Vorteile einer methodischen Entfernung des ganzen oder wenigstens eines großen Teiles des Brustmuskels, die in unseren 14 Fällen nicht ausgeführt worden war.

Auch unter den von Fink aus der Prager Klinik mitgeteilten Fällen von Dauerheilung befinden sich nur 3 von 10 drüsenfreien Carcinomen, während andererseits in 38 Fällen trotz bedeutender Drüseninfektion noch Heilung eintrat.

Daß die Größe der erkrankten Drüsen, ihre Beziehung zur Nachbarschaft, vor allem zu den Gefäßen, eine hervorragende Rolle spielt, beweist der Umstand, daß unter den geheilten Fällen nur 2mal eine Verwachsung der Drüsen mit der Umgebung sich fand, ohne daß im besonderen eine Fixation an den großen Gefäßen vermerkt ist.

Die bei den geheilten Fällen eingeschlagene Therapie erhellt aus der oben (siehe S. 193) angeführten Übersicht. Auffallend zahlreich sind die Dauerheilungen bei den einfachen Exstirpationen (23 Proz.), wobei es sich allerdings in den meisten Fällen um langsam verlaufende Scirrhi handelt. Ähnliche Resultate konnte auch Kocher verzeichnen, indem er unter 8 Exstirpationen 6 Dauerheilungen = 75 Proz. erzielte.

Hinsichtlich der regionären Drüsenentfernung ist zu bemerken, daß in 61 (72) Fällen die Axilla, 20mal auch die Infraclaviculargrube ausgeräumt wurde, wobei in 2 Fällen sicher erkrankte Drüsen vorhanden waren, während in 5 Fällen keine Erkrankung nachweisbar war. Die Supraclaviculargrube wurde 7mal durch einen eigenen Schnitt eröffnet und dabei in 3 Fällen erkrankte Drüsen gefunden (einmal beiderseits), während in den übrigen Fällen nur das Fett mit den makroskopisch normalen Lymphdrüsen entfernt wurde.

Die Zeit der Dauerheilung erstreckt sich von 3—26 Jahren. Innerhalb dieses Zeitabschnittes gruppieren sich die Fälle folgendermaßen (s. Tab. S. 213).

Die absolute Leistungsfähigkeit, die aus der Gegenüberstellung der Anzahl aller beobachteten Carcinome nnd der Zahl der Dauerheilungen resultiert, kann ich aus den oben bereits an-

Zeit	Zahl der 1906 noch Lebenden	Zahl der rezidivfreien Verstorbenen
26 Jahre	1	—
23 „	1 (1)	1 (1)
22 „	1 (1)	—
20 „	—	1
18 „	1	—
17 „	2	1
16 „	3	1 (1)
15 „	1	—
14 „	1 (1)	1
13 „	2 (1)	3 (1)
12 „	—	1 (1)
11 „	2	2
10 „	1	2 (1)
9 „	6 (1)	—
8 „	6	2
7 „	3	3 (2)
6 „	2	1
5 „	5	1
4 „	9	5 (1)
$3^1/_2$ „	3	1
üb. 3 „	4 (2)	—
Summe	54 (7)	26 (8)

geführten Gründen nur für die letzten 4 Jahre berechnen; sie beträgt für diese Zeit 17,2 (18,9) Proz., kommt damit dem von Meißl allerdings auf Grund einer fremden Operabilitätsziffer berechneten Werte von 18 Proz. nahe.

Um unsere Dauerresultate mit den an anderen Stationen gefundenen Zahlen zu vergleichen, genügt es nicht, die Zahlen einfach aneinander zu reihen, sondern es muß neben der einschlägigen Zeitdauer der lokalen Ausbreitung auch die verschiedene Berechnungsart berücksichtigt werden, ob nämlich der Prozentsatz auf alle operierten oder nur auf die verwertbaren Fälle (unbekannte und Todesfälle ausgeschieden) sich bezieht.

Den besten Einblick würde natürlich die von manchen Gynäkologen für das Uteruscarcinom bereits akzeptierte absolute Leistungsfähigkeit gewähren, doch ist eine Be-

rechnung derselben nachhinein so gut wie unmöglich. Es würde auch zu weit führen, sämtliche bis heute veröffentlichten Resultate heranzuziehen, hier sollen nur die größeren Berichte der letzteren Jahre Erwähnung finden.

An dieser Stelle muß nochmals auf einige Fälle von Spätrezidiven verwiesen werden, die man bei der Beurteilung der Dauerleistungen doch berücksichtigen sollte. Fall 7 wurde nach 15 Jahren wegen eines lokalen Rezidives auswärts operiert, ist seither (4 Jahre) wieder vollkommen gesund. Im Falle 9 ist die Frage, ob bei der 84jährigen Frau der 11 Jahre nach der Operation entstandene, seit 3 Jahren bestehende nußgroße Tumor auch wirklich ein Rezidiv darstellt, nicht ganz sicher zu entscheiden. Fall 15 und 17 kann aus den schon früher angeführten Gründen auch als eine Neuerkrankung an Carcinom aufgefaßt werden, die in Fall 16 bei dem 15 Jahre nach der Mammaamputation aufgetretenen Gesichtscarcinom fast zweifellos erscheint.

Da es aber weniger darauf ankommt, große Zahlen als möglichst verläßliche Daten zu liefern, so werde ich sie ausschalten, wobei es natürlich jedem Autor freisteht, sie nach eigenem Ermessen gegebenenfalls doch mit zu berücksichtigen.

Die Beziehungen zu den aus derselben Klinik über die vorhergehenden Jahre durch v. Winiwarter mitgeteilten Resultate wurden bereits oben hervorgehoben und betont, daß die Resultate sich entschieden mit dem Zurückgehen der Operationsmortalität gebessert haben, wenn es auch mit der v. Winiwarterschen Berechnung wegen der großen Zahl der unbekannten Fälle nicht eklatant wird.

Ein Vergleich mit den Resultaten, die Gussenbauer in Prag erzielte (Fink), zeigt bei annähernd gleichbleibendem Material (hier zahlreiche Fälle mit supraclavicularen Drüsen, dort Fixation am Thorax) und Operabilität ein Hinaufgehen der Erfolge um 9 Proz., indem unsere 169 verwertbaren Fälle aus der Zeit nach 1894 mit 43 (47) Dauerheilungen = 25,4 (27,8) Proz. den 24 Heilungen unter 143 verwertbaren Fällen = 16,7 Proz. gegenüberstehen.

Von besonderem Interesse erscheint ein Vergleich mit dem Material und den Erfolgen an der I. chirurg. Universitätsklinik in Wien, worüber Meißl vor 2 Jahren berichtet hat. Darnach kommen auf 199 (von 247) verwertbare Fälle 49 Dauerheilungen, was 24,6 Proz. ausmacht. In dem entsprechenden Zeitraume finden sich bei unseren 202 (von 258) verwertbaren Fällen 45 (53) Dauerheilungen = 22,2 (26,2 Proz.). Berücksichtigt man aber, daß in

25 Proz. aller Fälle die supraclavicularen Drüsen bereits erkrankt waren, daß sich in 9 von den operierten Fällen bereits lenticuläre Hautmetastasen fanden, welche Fälle, nach der Ansicht einiger Chirurgen inoperabel und nur palliativ operiert, sämtlich in Abzug gebracht werden sollten, so würden sich die entsprechenden Dauerheilungen auf 28,9 (34) Proz. belaufen. Dabei ist noch hervorzuheben, daß dort in der letzteren Zeit methodisch die lokal radikalen Operationen angewendet wurden, wodurch die Anzahl der Lokalrezidive viel geringer wurde als in unseren Fällen.

Bemerkenswert sind die Resultate, die nach der Mitteilung von Joerss an der Greifswalder Klinik (Geheimrat Helferich) 1885—1893 erzielt wurden. Während in unseren Fällen, für die entsprechende Zeitdauer berechnet, nur 15,8 (17,9) Proz. Dauerheilungen zu verzeichnen sind, beträgt sie dort bereits 29,3 Proz., wobei allerdings schon vor 1890 die oberflächlichen Pectoralisschichten im Sinne Heidenhains meist, nach 1890 stets entfernt wurden, was auch ein Zurückgehen der lokalen Rezidive bis auf 40 Proz. zur Folge hatte. Dabei waren gerade in der letzten Zeit besonders weit vorgeschrittene Fälle zu verzeichnen, so daß die Dauerheilungen scheinbar zurückgingen.

Die von Mahler aus dem Material der Heidelberger Klinik für 1887—1897 zusammengestellten Fälle geben eine Dauerheilung von 21 Proz. auf die Anzahl der Operierten berechnet, wobei meist, aber nicht methodisch nach Heidenhain operiert wurde. Für denselben Zeitabschnitt betragen unsere Resultate 10,4 (14) Proz. beziehungsweise wegen der großen Anzahl unbekannter Fälle auf die Zahl der verwertbaren Fälle berechnet 14 (18,8) Proz.

Der Bericht Gulekes aus der v. Bergmannschen Klinik besagt, daß in den Jahren 1882—1899 28,79 Proz. Dauerheilungen verzeichnet werden konnten, wobei die Fälle ziemlich weit vorgeschritten waren (41 Fälle von erkrankten supraclavicularen Drüsen). Diesen Fällen, die seit 1890 sämtlich nach Heidenhain operiert worden waren, stehen bei annähernd gleichem Material unserer Klinik 16,3 (17,5) Proz. Dauerheilungen gegenüber; doch muß betont werden, daß bei uns die Größe des operativen Eingriffes immer von der lokalen Ausbreitung abhängig gemacht wurde. Daß das Material der v. Bergmannschen Klinik um das Doppelte günstiger sei als das der Klinik Helferich, sucht Meißl durch Vergleich der Mortalität an inneren Metastasen zu beweisen, was aber nur bei gleichbleibenden Werten an Lokalrezidiven direkt proportioniert wäre, während es doch klar ist, daß bei der doppelten Mortalität

an Lokalrezidiven die Zahl der Metastasen bei gleichbleibender Operationsmortalität und Dauerheilung entsprechend sinken muß; daher könnte es wohl eher für einen nicht vollständig genügenden operativen Eingriff, als für eine geringere Malignität verwertet werden.

Ein Vergleich mit den an der Klinik v. Angerer erzielten Erfolgen (16,9 Proz.) zeigt, daß unsere Zahlen den dort gefundenen ziemlich nahe kommen. Da Gebele nur in 11 Fällen keine Nachricht erhielt, so konnte er das Prozentverhältnis auf die Anzahl der Operierten berechnen. An diese Forderung mich haltend, bekomme ich für 1890—1899 15,4 (18,8) Proz. Dauerheilungen. Dabei ist zu bemerken, daß für uns wegen der viel größeren Anzahl (49) unbekannter Fälle, z. T. aus Rußland und Galizien, der Prozentsatz eher zu gering ist und der entsprechende Wert in der Mitte zwischen obiger Zahl und dem Prozentsatz, auf die verwertbaren Fälle berechnet, nämlich 19 (23,9) Proz. liegt, somit der von Gebele gefundenen Zahl fast gleichkommt. Dabei muß aber berücksichtigt werden, daß Fälle mit erkrankten supraclaviculären Drüsen dort überhaupt nicht mehr operiert wurden, daß wir also, ähnlich wie es Schwarz bei der Berechnung machte, diese Fälle als im Sinne Gebeles inoperabel, daher nur palliativ operiert in Abzug bringen müßten, wodurch die Zahl auf 19,2 (24,1) Proz., auf die Anzahl der Operierten berechnet, steigt. Auch die Tatsache, daß Gebele weniger Lokalrezidiven, aber auch weniger Dauerheilungen bei bereits erkrankten Drüsen zu verzeichnen hatte, wurde schon früher hervorgehoben und beweist einerseits den Wert der lokalen Radikaloperation bei Gebele, andererseits die Bedeutung der prophylaktischen Drüsenausräumung der nächsthöheren Etappe in unseren Fällen.

Die von Rosenstein mitgeteilten Erfolge von 22,7 Proz. Dauerheilungen betreffen sowohl das Carcinom als auch das Sarkom, erstrecken sich zudem nur auf 2 Jahre mit 56 Fällen, so daß auf sie nicht weiter eingegangen zu werden braucht. Die entsprechende Anzahl, aus unserem Material nach denselben Grundsätzen berechnet, beträgt 26,4 (31,6) Proz. Die Resultate sind höchstens deshalb von Interesse, weil auch dort lokal noch nicht methodisch vorgegangen worden war (erst seit 1898) und weil andererseits das Material doch weniger weit vorgeschritten war als bei uns.

Dahlgren konnte für die Zeit von 1888—1897 aus der Lennanderschen Klinik über 50 Proz. Dauerheilungen bei methodischer Entfernung des ganzen sternalen Anteils des Pectoralis major und der Fascie des Serratus berichten, Zahlen, die den von Halsted, Cheyne u. a. angegebenen Werten nicht nachstehen, hinter denen unsere Erfolge mit nur 14 (18,2) Proz. weit zurückbleiben.

Die von P. Schmidt mitgeteilten Resultate, welche sämtliche von Prof. Braun in Jena, Marburg, Königsberg und Göttingen in der Zeit von 1884—1902 operierte Fälle berücksichtigen, müssen bei 28,32 Proz. Dauerheilungen jedenfalls als sehr gute bezeichnet werden, zumal eigentlich als typische Operation nur die Amputatio mammae im Sinne Volkmanns ausgeführt wurde. Die Zahlen sind aber mit allen bisherigen Resultaten nicht ohne weiteres vergleichbar, weil sie einerseits die Operationen desselben Chirurgen darstellen, und andererseits damit nur eine Auslese aus verschiedenen Stationen bilden. Zugleich ist die Anzahl der

lokalen Rezidiven nicht genauer verzeichnet, sondern nur hervorgehoben, daß in den restlichen 81 Fällen das Rezidiv auftrat, dem der Exitus folgte.

Aus der Grazer Klinik (Prof. Nicoladoni, v. Hacker) liegt ein Bericht von Schwarz vor, dem zu entnehmen ist, daß bei einem sehr weit vorgeschrittenen Materiale (supraclaviculäre Drüse in 20 Proz. erkrankt) eine Heilung von 14,51 bezw. 16,66 Proz. bei Anwendung selbst radikaler Eingriffe allerdings erst in den letzten Jahren erzielt wurde, mit denen wir die Fälle derselben Zeit (1896—1903) aus unserer Klinik mit 24.3 (26,2) Proz., auf die Zahl der Operierten berechnet, trotz annähernd gleichweit vorgeschrittenem Material deswegen nicht ohne weiteres vergleichen können, weil die Art der Berechnung nicht deutlich hervorgeht und es den Anschein gewinnt, als ob infolge Nichtausschaltens der Zahl der in den letzten Jahren Operierten die Ziffer für die Dauerheilung zu niedrig berechnet wurde.

Steinthal kann für die Zeit von 1892—1904 unter 99 Frauen 33 länger als 3 Jahre rezidivfreie Fälle = 33,3 Proz. anführen. Allerdings muß betont werden, daß Steinthal bereits seit 1895 in jedem Falle methodisch die ganze sternale Portion des M. pectoralis major mit entfernt und den Pectoralis minor behufs exakter Drüsenausräumung stets durchschneidet und die Haut stets in großem Umkreise exstirpiert. Damit dürfte auch die Zahl der Lokalrezidiven bedeutend heruntergegangen sein, doch ist das nicht auf den ersten Blick zu ersehen, weil Steinthal Lokalrezidive und Metastasen unter den Rezidivierten zusammenfaßt. Unsere der analogen Zeit entsprechenden Resultate betragen auf die Zahl der Operierten berechnet 17,4 (20,5) Proz. Dauerheilungen, wobei wir allerdings über keine lückenlose Reihe von Nachrichten verfügen.

Steiner unterscheidet in dem Berichte aus der Klinik Dollinger in Budapest zwischen der Zeit (1897—1899), wo weniger radikal operiert und nur ein Teil des Muskels stets entfernt wurde mit konsekutiver Ausräumung der Axilla, und der Folgezeit, wo stets die Halstedt-Kocher'sche Methode angewendet wurde und bekam für die erstere 16 Proz. rezidivfreie Fälle bei 68 Proz. Rezidiv und Metastasen, für letztere aber 43,7 Proz. bei 43,7 Proz. lokaler Rezive und 12,6 Proz. innerer Metastasen, was ein rasches Ansteigen bei gleich bleibendem Materiale bedeutet. Unsere korrelativen Erfolge sind 26,9 Proz. Dauerheilung bei annähernd gleichweit vorgeschrittenem Materiale, indem hier wie dort Fälle mit bereits erkrankten supraclavicularen Drüsen noch zur Operation gelangten. Die Zahl der lokalen Rezidiven beträgt 58,5 Proz., die der inneren Metastasen 14,6 Proz.

Was endlich die bei den typischen Operationen von Rotter, Kocher und Halstedt selbst erzielten Erfolge anlangt, so konnte ersterer bei einer allerdings geringen Anzahl 36 Proz. Dauerheilungen bei bedeutendem Herabsinken der Lokalrezidiven auf 30 Proz. verzeichnen, wobei in 13 Proz. der Fälle die supraclaviculären Drüsen bereits erkrankt waren. Kocher erhielt unter den 212 Fällen 31 Proz. Dauerheilung bei einer Beobachtungsdauer von über 20 Jahren.

Halstedt erzielte mit seiner Methode bei einem Materiale von 320 Carcinomen in den Fällen, wo bei der ersten Operation sowohl axillare

wie supraclaviculäre Drüsen entfernt worden waren, bei 11 Proz. Lokalrezidiven 45 Proz. Dauerheilungen, in den Fällen, wo die letzteren Drüsen nicht oder erst bei einer Rezidivoperation ausgeräumt wurden, 33 Proz. Dauerheilungen bei 20 Proz. Lokalrezidiven und endlich in den Fällen, bei denen diese nicht ganz entfernt wurden, 43 Proz. Dauerheilungen bei 9 Proz. Lokalrezidiv. Ähnlich sind die Resultate, über die W. Cheyne in der letzten Zeit berichtete; er erzielte trotz des weit vorgeschrittenen Stadiums vieler Fälle unter 34 Fällen 17 bezw. 18 Dauerheilungen, was 50 bezw. 53 Proz. entspricht. Die nach Halstedtschen Grundsätzen operierten Fälle von Butlin weisen unter 13 länger als 3 Jahre Operierten 9 Dauerheilungen auf, eine Zahl, die an sich gewiß bemerkenswert, doch für eine Verwertung in Prozenten zu gering ist. Hervorgehoben muß allerdings werden, daß Butlin bei bereits erkrankten supraclaviculären Drüsen nicht mehr operiert. W. Meyer, dessen Methode der Halstedts analog ist, erzielte unter seinem 10jährigen Materiale 26,1 Proz. Dauerheilungen von 4—10jähriger Beobachtungszeit. Dabei nahm er aber in der letzten Zeit Abstand von der prophylaktischen Ausräumung der Supraclaviculargrube.

Wenn man die wichtigsten Punkte nochmals kurz zusammenfaßt, so ergibt sich folgendes:

1. Für die in der Zeit von 1877—1903 operierten Mammacarcinome beträgt die Dauerheilung 12,5 (15,3) Proz., die in den letzten 8 Jahren auf 24,64 (26,05) Proz. gestiegen ist, wobei die Ausdehnung der Operation stets vom lokalen Befunde abhängig gemacht worden war.

2. Die beste Operationsmethode ist jene, welche sowohl lokal die Zahl der Rezidiven vermindert, als auch regionär durch die ebenso wichtige exakteste Drüsenausräumung die Metastasierung zu verhindern sucht. Demgemäß entsprechen auch dem Halstedtschen Verfahren bisher die meisten Dauererfolge.

3. Der ausgiebigsten Entfernung der Haut ist erhöhte Aufmerksamkeit zuzuwenden.

4. Die Supraclaviculargrube ist am besten in jedem Falle (Halstedt) auszuräumen, unbedingt aber dann, wenn die infraclavicularen Drüsen intra operationem erkrankt oder verdächtig gefunden werden.

5. Die Frage, ob bei bereits klinisch nachweisbarer Erkrankung der supraclavicularen Drüsen eine Operation noch berechtigt ist oder nicht, bedarf einer exakten Nachprüfung, da Fälle bekannt sind, die dem Gesetze der gleichzeitigen Erkrankung der supraclavicularen und endothoracalen Drüsen und der Pleura widersprechen. Zur Beurteilung

des einzelnen Falles muß eine Gegenüberstellung der Dauer der Erkrankung, der Größe, des Sitzes des Tumors (ob innere oder äußere Hälfte der Mamma), der Größe und eventuellen Verwachsung der supraclaviculären Drüsen herangezogen werden.

6. Wegen der Häufigkeit der Spätrezidiven wäre die Grenze der Dauerheilungen auf 5 Jahre hinauszuschieben und zur Beurteilung der Resultate stets die absolute Leistungsfähigkeit zu berechnen.

Dem verehrten Lehrer und früheren Chef, Herrn Prof. Hochenegg, spreche ich hier den herzlichsten Dank aus für die Überlassung der Fälle und die Anregung zur umfangreichen Bearbeitung des gesamten Materiales aus.

Wien, Oktober 1906.

Nach Abschluß der Arbeit erschien eine ausführliche Mitteilung über die in den letzten 25 Jahren (1881—1905) in St. Gallen operierten Mammacarcinome von Wunderli; darnach wurden 16 Proz. Dauerheilungen erzielt, wobei die Zahl derselben bei gleichzeitigem Sinken der Lokalrezidive infolge methodischer Anwendung des Rotterschen Verfahrens auf 33 Proz. stieg. Besonders betont wird die Notwendigkeit ausgiebigster Entfernung der Haut.

Tabelle I.

Fälle, die Sommer 1906 noch lebten.

1. Name, Wohnort (Land): S., Franziska, Wien. — Aufgen.: 12. VII. 1880. — Alter, Stand: 45 J., led. — Anamnese: Menses seit 13. Jahr regelmäßig, seit 2 Jahren Klimakterium; kein Partus. — Dauer der Erkrankung: 7 Mon. — Seite: links. — Lage: neben Mamma. — Befund: gänseeigroß, hart. — Verwachsung mit Haut: exulceriert; mit Muskel nicht. — Erkrankte Drüsen: axillar vergrößert. — Operation: Amput. mamma + exent. axillae. — Verlauf: fieberhaft. — Anmerkung: Scirrhus einer aberranten Mamma und der axillaren Drüsen; August 1906 gesund.

2. Name, Wohnort (Land): D., Fanny, Ungarn. — Aufgen.: 9. III. 1888. — Alter, Stand: 51 J., verh. — Anamnese: 7 Geburten, Kinder selbst gestillt. — Dauer der Erkrankung: 12 Mon. — Seite: rechts. — Lage: äuß. unt. Quadrant. — Befund: walnußgroß, wenig beweglich. —

Verwachsung mit Haut: verwachsen und gerötet; mit Muskel verw. — Erkrankte Drüsen: axillar. — Operation: Amp. m. + Teile des M. pectoralis major + Achseldrüsen. — Anmerkung: Ca simplex mit Übergreifen auf Haut und Muskulatur. Juli 1906 rezidivfrei.

3. Name, Wohnort (Land): L., Regina, Ungarn. — Aufgen.: 1. VI. 1889. — Alter, Stand: 39 J., verh. — Anamnese: Menses seit 13. J. regelmäßig; 5 Geburten, letzte vor 6 J.; Kinder nicht gestillt. — Dauer der Erkrankung: 4 Mon. — Seite: links. — Lage: außen. — Befund: apfelgroß, hart, druckempfindlich. — Verwachsung mit Haut: nicht; mit Muskel: nicht. — Erkrankte Drüsen: axillar. — Operation: Amp. m. + exent. axillae. — Verlauf: reaktionslos. — Anmerkung: Carcinom; August 1906 rezidivfrei.

4. Name, Wohnort (Land): G., Kathar., Ungarn. — Aufgen.: 24. VI. 1889. — Alter, Stand: 29 J., verh. — Anamnese: Menses seit 14. Jahre regelmäßig; 6 Geburten, letzte vor 2 Jahren; Mastitis vor 5 Jahren (2. Geb.); während der letzten Grav. rasches Wachstum. — Dauer der Erkrankung: 3 Jahre. — Seite: rechts. — Lage: zentral. — Befund: apfelgroß, hart, schmerzhaft. — Verwachsung mit Haut: verw.; mit Muskel: nicht. — Erkrankte Drüsen: axillar bohnengroße Drüsen. — Operation: Exstirpation des Tumors und der axillaren Drüsen. — Anmerkung: Ca. simplex. Juli 1906 rezidivfrei.

5. Name, Wohnort (Land): B., Emerenza, Ungarn. — Aufgen.: 2. III. 1890. — Alter, Stand: 62 J., led. — Anamnese: Schwester an Magenkrebs gestorben. Menses vom 14.—40. J. regelmäßig; kein Partus. — Dauer der Erkrankung: 7 Jahre. — Seite: rechts. — Lage: innen-unten. — Befund: apfelgroß, derb, an einer Stelle fluktuierend. — Verwachsung mit Haut: verw., bläulich verfärbt; mit Muskel: nicht. — Erkrankte Drüsen: nicht. — Operation: Exstirpation des Tumors, der eine taubeneigroße Cyste enthält. — Anmerkung: Drüsenkrebs, stellenweise scirrhös. Juni 1906 rezidivfrei.

6. Name, Wohnort (Land): M., Aloisia, Nied.-Österr. — Aufgen.: 28. IV. 1890. — Alter, Stand: 49 J., verh. — Anamnese: 1 Geburt vor 7 Jahren; seit 4 Mon. Menopause; vor 6 Jahren nach Trauma Schwellung rechts, vor 4 Jahren gänseeigroßer Tumor entfernt; bald nach der Operation Schwellung links; seit 10 Mon. Tumor auch rechts. — Dauer der Erkrankung: 4 Jahre. — Seite: links. — Befund: harter beweglicher Knoten in der atrophischen Mamma. Rechts: mannskopfgroßes Sarkom. — Verwachsung mit Haut: verw.; mit Muskel: nicht. — Erkrankte Drüsen: axillare Drüsen und ein Strang zu denselben führend. — Operation: Exstirpation des Tumors und der Drüsen. — Anmerkung: links scirrhöser Drüsenkrebs; rechts: kleinzelliges Rundzellensarkom. Juli 1906 vollkommen gesund.

7. Name, Wohnort (Land): Kr., Eleonore, Nied.-Österr. — Aufgen.: 17. VI. 1890. — Alter, Stand: 59 J., verh. — Anamnese: 9 Geburten. — Dauer der Erkrankung: 3 Mon. — Seite: rechts. Lage: außen-oben. — Befund: apfelgroß, derb. — Erkrankte Drüsen: axillar mehrere bohnengroß. — Operation: Amput. m., exenteratio axillae

(schwierig); Drainage. — Verlauf: Heilung per prim. — Anmerkung: Drüsenkrebs. Mai 1906 lebt rezidivfrei.

8. Name, Wohnort (Land): L., Marie, Wien. — Aufgen.: 4. VIII. 1891. — Alter, Stand: 48 J., verh. — Anamnese: 10 Geburten, Kinder gleichmäßig gestillt. — Dauer der Erkrankung: 2 Mon. — Seite: rechts. — Lage: unten. — Befund: eigroßer, harter Tumor. — Verwachsung mit Haut: verw., gerötet; mit Muskel: nicht. — Erkrankte Drüsen: nicht. — Operation: Amput. m. + Fascie, die bereits erkrankt ist; exenteratio axillae (keine Drüsen). — Verlauf: reaktionslos. — Anmerkung: Carcinom. Nach 2 Monaten Rezidiv nußgroß, exulceriert im unteren medialen Teil der Narbe; Exstirpation nach 2 Mon. 20. VIII. 1906 rezivfrei.

9. Name, Wohnort (Land): B., Therese, Wien. — Aufgen.: 8. IX. 1893. — Alter, Stand: 45 J., verh. — Anamnese: schmerzloser, langsam wachsender Knoten, zuletzt Schmerzen in der Schulter. — Dauer der Erkrankung: 3 Mon. — Seite: rechts. — Lage: außen-oben. — Befund: blasse Frau, hühnereigroßer, schmerzhafter Tumor. — Verwachsung mit Haut: verw.; mit Muskel: nicht. — Erkrankte Drüsen: nicht palpabel. — Operation: Amp. m. + exent. axillae. — Verlauf: geringe Eiterung. — Anmerkung: Carcinoma s. August 1906 rezidivfrei.

10. Name, Wohnort (Land): H., Anna, Böhmen. — Aufgen.: 7. II. 1895. — Alter, Stand: 58 J., verh. — Anamnese: 7 Geburten, letzte vor 15 J.; 5 Kinder selbst gleichmäßig gestillt; seit 11 Jahren Menopause. — Dauer der Erkrankung: 1 Jahr. — Seite: rechts. — Lage: außen-oben. — Befund: eigroßer, harter Tumor. — Verwachsung mit Haut: nicht; mit Muskel: nicht. — Erkrankte Drüsen: axillar. — Operation: Amput. m.; Exstirpation der axillaren und infraclaviculären Drüsen. Vollst. Naht. — Verlauf: Heilung per secundam. — Anmerkung: Scirrhus; Juni 1906 rezidivfrei.

11. Name, Wohnort (Land): O., Elise, Nied.-Österr. — Aufgen.: 8. II. 1895. — Alter Stand: 58 J., verh. — Anamnese: 4 Geburten, letzte vor 23 Jahren, Kinder selbst gestillt; nach der 1. Geburt Mastitis sup. sin. — Dauer der Erkrankung: 2 Mon. — Seite: rechts. — Lage: außen-oben. — Befund: walnußgroß, hart. — Verwachsung mit Haut: verw.; mit Muskel: nicht. — Erkrankte Drüsen: axillar erbsen- bis bohnengroße Drüsen. — Operation: Amput. m. + exent. axillae + infraclavicul. Drüsen (nicht erkrankt). Vollst. Naht. — Verlauf: vereitertes Hämatom. — Anmerkung: Adenocarcinom. Juli 1906 rezidivfrei.

12. Name, Wohnort (Land): H., Josefa, Wien. — Aufgen.: 18. VII. 1896. — Alter, Stand: 53 J., led. — Anamnese: Vor 3 Mon. Schmerzen in der rechten Brust und Schwellung. — Dauer der Erkrankung: 3 Mon. — Seite: rechts. — Befund: gänseeigroß, hart. — Verwachsung mit Haut: nicht; mit Muskel: nicht. — Erkrankte Drüsen: nicht palpabel. — Operation: Amp. m. + exenteratio axillae (kleine harte Drüsen ebenso infraclavicul.). Vollst. Naht. — Verlauf: Lympstauung. — Anmerkung: Carcinom. Aug. 1906 gesund, manchmal Schmerzen im Arm.

13. Name, Wohnort (Land): H., Therese, Nied.-Österr. — Aufgen.: 17. XI. 1896. — Alter, Stand: 66 J., Witwe. — Anamnese: Seit 10 Mon.

Knoten, seit 2 Mon. Abmagerung, rasches Wachstum. — Dauer der Erkrankung: 10 Mon. — Seite: rechts. — Befund: gänseeigroß, derb, höckerig; Mammilla eingezogen. — Verwachsung mit Haut: nicht; mit Muskel: nicht. — Erkrankte Drüsen: nicht palpabel. — Operation: Amp. m. + exent. axillae. — Verlauf: Heilung per prim. — Anmerkung: Adenocarcinom. Juni 1906 rezidivfrei.

14. Name, Wohnort (Land): B., Magd., Ungarn. — Aufgen.: 2. XII. 1896. — Alter, Stand: 53 J., verh. — Anamnese: 3 Geburten; vor 3 Mon. Stoß gegen die rechte Brust, stechende Schmerzen, nach 2 Wochen Verhärtung. — Dauer der Erkrankung: 3 Mon. — Seite: rechts. — Lage: zentral. — Befund: Mammilla eingezogen, darunter ein nußgroßer Tumor. — Erkrankte Drüsen: axillar vergrößerte harte Drüsen. — Operation: Amp. m. + exent. axillae et infraclavic. — Anmerkung: Carc. simplex. September 1906 rezidivfrei.

15. Name, Wohnort (Land): Pr., Walpurga, Böhmen. — Aufgen.: 9. XII. 1896. — Alter, Stand: 32 J., verh. — Anamnese: 2 Geburten, letzte vor 7 Jahren, Kinder gleichmäßig gestillt. — Dauer der Erkrankung: 9 Mon. — Seite: links. — Lage: außen-oben. — Befund: flache harte Geschwulst. — Verwachsung mit Haut: fixiert; mit Muskel: nicht. — Erkrankte Drüsen: axillar zahlreiche Drüsen. — Operation: Amp. m. + exent. axillae. Vollst. Naht. — Verlauf: Heilung per prim. — Anmerkung: Carcinoma simplex. Juni 1906 rezidivfrei.

16. Name, Wohnort (Land): W., Rosa, Ungarn. — Aufgen.: 6. I. 1897. — Alter, Stand: 59 J., verh. — Anamnese: Menses 13.—45. J. regelmäßig; 4 Geburten, Kinder selbst gleichmäßig gestillt; vor 1 Jahr Anstoßen an eine Tür; Schmerzen, Tumor. — Dauer der Erkrankung: 12 Mon. — Seite: rechts. — Lage: außen. — Befund: nußgroßer, flacher Tumor. — Verwachsung mit Haut: eingezogen; mit Muskel: nicht. — Erkrankte Drüsen: eine große, mehrere kleine axillare Drüsen. — Operation: Amp. m., Ausräumung der axillaren und infraclav. Drüsen. Vollst. Naht. — Verlauf: Heilung per prim., Lymphstauung. — Anmerkung: Scirrhus. Juni 1906 rezidivfrei.

17. Name, Wohnort (Land): Kr., Thekla, Wien. — Aufgen.: 19. VII. 1897. — Alter, Stand: 72 J., verh. — Anamnese: 4 Geburten, nach der 2. Geburt vor 40 J. Mastitis dextra. — Dauer der Erkrankung: 6 Mon. — Seite: links. — Lage: außen. — Befund: länglicher, flacher, höckeriger Tumor, 5 und 8 cm Durchmesser. — Verwachsung mit Haut: verw., eingezogen; mit Muskel: nicht. — Erkrankte Drüsen: haselnußgroße Drüsen. — Operation: Amp. m. + axillare Drüsen. Vollst. Naht. — Verlauf: Hämatom. — Anmerkung: Scirrhus. August 1906 rezidivfrei.

18. Name, Wohnort (Land): J., Anna, Nied.-Österr. — Aufgen.: 8. XI. 1897. — Alter, Stand: 44 J., verh. — Anamnese: 6 Geburten; Menses seit 14. Jahre, noch regelmäßig. — Dauer der Erkrankung: 7 Mon. — Seite: rechts. — Lage: außen-oben. — Befund: apfelgroßer, höckeriger Tumor; Mammilla etwas eingezogen. — Verwachsung mit Haut: fixiert, vorgewölbt; mit Muskel: nicht. — Erkrankte Drüsen: axillar harte Drüsen. — Operation: Amp. m. Ausräumung der Axilla.

Vollst. Naht. — Verlauf: Hämatom. — Anmerkung: Medullares Carc. Juni 1906 rezidivfrei.

19. Name, Wohnort (Land): W., Charl., Nied.-Österr. — Aufgen.: 30. XI. 1897. — Alter, Stand: 68 J., verh. — Anamnese: 8 Geburten; vor 31 J. Mastitis sin. supp.; seit 2 J. Knoten an der Incisionsstelle. — Dauer der Erkrankung: 2 Jahre. — Seite: links. — Lage: außen. — Befund: apfelgroßer, kleinhöckeriger, harter Tumor. — Verwachsung mit Haut: verw., livid.; mit Muskel: nicht. — Erkrankte Drüsen: fingerdicker, derber Strang in die Axilla ziehend. — Operation: Amp. m. — exent. axillae et infraclav. Schnitt supraclav. Entfernung einiger verdächtiger Drüsen. — Verlauf: Heilung per prim. — Anmerkung: Carcinoma medullare. Juni 1906 rezidivfrei.

20. Name, Wohnort (Land): L., Anna, Nied.-Österr. — Aufgen.: 5. XII. 1897. — Alter, Stand: 53 J., verh. — Anamnese: 2 Geburten, Kinder selbst gestillt, Hämoptöe. — Dauer der Erkrankung: 9 Mon. — Seite: rechts. — Lage: innen. — Befund: faustgroßer, höckeriger Tumor: an der Kuppe fluktuierend. — Verwachsung mit Haut: gerötet; mit Muskel: nicht. — Erkrankte Drüsen: nußgroße, harte Drüsen axillar. — Operation: Amp. m.; Ausräumung der Axilla. — Verlauf: Faustgroßes Hämatom. — Anmerkung: Adenocarcinom. Juni 1906 rezidivfrei.

21. Name, Wohnort (Land): W., Elise, Wien. — Aufgen.: 20. III. 1898. — Alter, Stand: 49 J., led. — Anamnese: Kein Partus; seit 6 Mon. Knoten, seit 1 Mon. rasches Wachstum. — Dauer der Erkrankung: 6 Mon. — Seite: rechts. — Lage: unten. — Befund: hühnereigroßer, derber Tumor. — Verwachsung mit Muskel: nicht. — Erkrankte Drüsen: bohnengroße Drüsen axillar. — Operation: Amp. m. + exent. axillae + infraclav. (Drüsen ebenf. vergrößert). — Verlauf: Heilung p. prim. — Anmerkung: Carcinom. August 1906 vollkommen gesund.

22. Name, Wohnort (Land): Sch., Johanna, Mähren. — Aufgen.: 9. V. 1898. — Alter, Stand: 45 J., verh. — Anamnese: 4 Geburten, Menses seit 12. Jahr regelmäßig; 2 Kinder selbst gestillt. — Dauer der Erkrankung: 1 Jahr. — Seite: rechts. — Lage: außen oben. — Befund: apfelgroßer, höckeriger, derber, schmerzh. Tumor. — Verwachsung mit Muskel: nicht. — Erkrankte Drüsen: axillare Drüsen vergrößert. — Operation: Amp. mamma et exent. axillae. — Verlauf: Heilung p. prim. — Anmerkung: Adenocarcinom. August 1906 rezidivfrei.

23. Name, Wohnort (Land): Fr., Anna, Wien. — Aufgen.: 11. IX. 1898. — Alter, Stand: 38 J., verh. — Anamnese: Menses seit 18. Jahre regelmäßig. 4 Geburten, letzte vor 2 Jahren, Kinder selbst gestillt; vor 1 Jahr nach Absetzen des letzten Kindes einen Knoten bemerkt. — Dauer der Erkrankung: 1 Jahr. — Seite: links. — Lage: außen. — Befund: hühnereigroßer, etwas schmerzh. Knoten. — Verwachsung mit Haut: etwas fixiert; mit Muskel: nicht. — Erkrankte Drüsen: axillar bohnengroße, harte Drüsen. — Operation: zuerst Exstirpation des Tumors (Scirrhus); dann Amp. m. + axillare Drüsen; infra- und supraclav. keine vergr. Drüsen gefunden. Vollst. Naht. — Verlauf: Hämatom entleert. — Anmerkung: Adenocarcinom. August 1906 vollkommen gesund.

24. Name, Wohnort (Land): H., Louise, Wien. — Aufgen.: 31. XII. 1898. — Alter, Stand: 56 J., verh. — Anamnese: 4 Geburten, 3 Aborte; seit 5 Jahren Menopause. — Dauer der Erkrankung: 3 Wochen. — Seite: links. — Befund: über walnußgroßer, derber Tumor am Rand des Pectoralis in der vorderen Axillarlinie von der Mamma getrennt. — Erkrankte Drüsen: axillare Drüsen hart, vergrößert. — Operation: Amp. m.; Ausräumung der Axilla; Vollst. Naht. — Verlauf: Hämatombildung. — Anmerkung: Carcinom. August 1906 rezidivfrei.

25. Name, Wohnort (Land): Sch., Pessel, Galizien. — Aufgen.: 10. II. 1899. — Alter, Stand: 39 J., verh. — Anamnese: Menses seit 13. Jahre regelmäßig, 5 Geburten; vor 2 Jahren Geschwulst bemerkt; vor 3 Wochen aus der Mammilla spontan und auf Druck Blut entleert. — Dauer der Erkrankung: 2 Jahre. — Seite: rechts. — Befund: Abmagerung; Mammilla eingezogen, höher stehend; faustgroßer, höckeriger Tumor, druckempfindlich. Blutiges Serum aus der Mammilla ausdrückbar. — Verwachsung mit Haut: nicht; mit Muskel: nicht. — Erkrankte Drüsen: axillar vergrößerte harte Drüsen. — Operation: Amp. m. + exenteratio axillae. Vollst. Naht. — Verlauf: Heilung p. prim. — Anmerkung: Adenocarc., Carc. der Lymphdrüsen. Juni 1906 vollkommen gesund, rezidivfrei.

26. Name, Wohnort (Land): Sch., Louise, Wien. — Aufgen.: 3. VIII. 1899. — Alter, Stand: 45 J., led. — Anamnese: Vater an Leberkrebs gestorben; Menses seit 16. Jahre regelmäßig; kein Partus; seit 19 Jahren Knoten; seit 2 Mon. sehr rasches Wachstum. — Dauer der Erkrankung: 2 Mon. (?) — Seite: links. — Befund: kindsfaustgroßer Tumor, derb. — Verwachsung mit Haut: fixiert gerötet; mit Muskel: nicht. — Erkrankte Drüsen: axillar harte Drüsen. — Operation: Amp. m.; Ausräumung der axillaren, infra- und supraclaviculären Drüsen. — Verlauf: Heilung. — Anmerkung: Carcinom. August 1906 vollkommen gesund.

27. Name, Wohnort (Land): F., Karoline, Wien. — Aufgen.: 7. X. 1899. — Alter, Stand: 70 J., Witwe. — Anamnese: 3 Geburten, nach der ersten Mastitis dextra (Incision). — Dauer der Erkrankung: 15 Mon. — Seite: rechts. — Lage: außen-oben. — Befund: hühnereigroßer, derber Tumor, höckerig; Mammilla eingezogen. — Verwachsung mit Haut: fixiert gerötet; mit Muskel: nicht. — Erkrankte Drüsen: axillare Drüsen. — Operation: Amp. m.; Ausräumung der Achselhöhle und Entfernung einer supraclaviculären Drüse. — Verlauf: Heilung p. prim. — Anmerkung: Adenocarcinom. August 1906 rezidivfrei.

28. Name, Wohnort (Land): Pf., Kath., Wien. — Aufgen.: 23. X. 1899. — Alter, Stand: 38 J., verh. — Anamnese: 7 Geburten, letzte vor $1^1/_2$ Jahren, vor 1 Jahr Mastitis incidiert. — Dauer der Erkrankung: 9 Mon. — Seite: rechts. — Lage: innen-unten. — Befund: Vitium cordis; flacher Tumor, wenig beweglich, Mammilla eingezogen. — Verwachsung mit Haut: fixiert; mit Muskel: ?. — Erkrankte Drüsen: axillare bohnen- bis haselnußgroße Drüsen. — Operation: Amp. m., exenteratio axillae. — Verlauf: Heilung p. prim. — Anmerkung: Carcinom. August 1906 vollkommen gesund.

29. Name, Wohnort (Land): R., Therese, Wien. — Aufgen.: 11. II. 1901. — Alter, Stand: 68 J., Witwe. — Anamnese: 11 Geburten; Menses 17.—48. Jahr regelmäßig. — Dauer der Erkrankung: 14 Mon. — Seite: links. — Lage: außen-oben. — Befund: gänseeigroßer derber Tumor. — Verwachsung mit Haut; fixiert gerötet; mit Muskel: nicht. Erkrankte Drüsen: axillar vergrößerte verwachsene Drüsen. — Operation: Amp. m. + exent. et axillae infra-, supracl. (keine Drüsen). — Verlauf: Großes vereitertes Hämatom. — Anmerkung: Adenocarcinom. August 1906 rezidivfrei.

30. Name, Wohnung (Land): St., Anna, Nied.-Österr. — Aufgen.: 26. II. 1901. — Alter, Stand: 54 J., verh. — Anamnese: 9 Geburten, alle Kinder durch $^1/_2$ Jahr gestillt. — Dauer der Erkrankung: 2 Jahre. — Seite: rechts. — Lage: außen-oben. — Befund: walnußgroßer, teils derber, teils weicher Tumor mit einem Strang zur Mammilla reichend. — Verwachsung mit Haut: verw.; mit Muskel: nicht. — Erkrankte Drüsen: Paket vergrößerter axillarer Drüsen. — Operation: Amp. m. + exent. axillae. Vollst. Naht. — Verlauf: Lymphergu ß. — Anmerkung: Carcinoma simplex, Drüsen ausgedehnt erkrankt. Juli 1906 rezidivfrei.

31. Name, Wohnort (Land): K., Hedwig, Böhmen. — Aufgen.: 23. VII. 1901. — Alter, Stand: 58 J., Witwe. — Anamnese: 8 Geburten, Kinder selbst gestillt; Menopause seit 8 Jahren. — Dauer der Erkrankung: 4 Mon. — Seite: rechts. — Lage: außen-oben. — Befund: gänseeigroßer, derber Tumor. — Verwachsung mit Haut: eingezogen, gerötet; mit Muskel: nicht. — Erkrankte Drüsen: axillar mehrere haselnußgroße Drüsen. — Operation: Amp. m. et exenteratio axillae. — Verlauf: Heilung p. prim. — Anmerkung: Scirrhus. August 1906 rezidivfrei.

32. Name, Wohnort (Land): J., Josefa, Wien. — Aufgen.: 8. VIII. 1901. — Alter, Stand: 66 J., verh. — Anamnese: 1 Geburt vor 22 Jahren, Kind nicht selbst gestillt. Menopause mit 62 Jahren. — Dauer der Erkrankung: 6 Mon. — Seite: links. — Lage: innen-oben. — Befund: apfelgroßer Tumor; aus der Mammilla klares gelbliches Serum ausfließend. — Verwachsung mit Haut: fixiert; mit Muskel: nicht. — Erkrankte Drüsen: kleinfingerdicker Strang zu dem Paket axillarer Drüsen ziehend. — Operation: Amp. m. exent. axillae. — Verlauf: Heilung p. prim. — Anmerkung: Medullares Adeno-Carcinom. August 1906 rezidivfrei.

33. Name, Wohnort (Land): Str., Cäcilie, Wien. — Aufgen.: 20. VIII. 1901. — Alter, Stand: 58 J., Witwe. — Anamnese: 3 Geburten, Kinder links gestillt; vor 8 Jahren Knoten entstanden, seit $^1/_2$ Jahren Einziehung der Haut. — Dauer der Erkrankung: 8 Jahre. — Seite: links. — Lage: außen oben. — Befund: Mamma höher stehend; nußgroßer Tumor, Mamilla eingezogen. — Verwachsung mit Haut: fixiert, exkoriiert; mit Muskel: nicht. — Erkrankte Drüsen: Paket harter axillarer Drüsen. — Operation: Amp. m., exent. axillae et gland. infraclav. — Verlauf: Heilung p. prim. — Anmerkung: Scirrhus. September 1906 rezidivfrei.

34. Name, Wohnort (Land): P., Therese, Wien. — Aufgen.: 27. IX.

1901. — Alter, Stand: 43 J., verh. — Anamnese: Menses regelmäßig, kein Partus. — Dauer der Erkrankung: 12 Mon. — Seite: links. — Befund: kindsfaustgroßer, derber, höckeriger Knoten. — Verwachsung mit Haut: fixiert, verfärbt; mit Muskel: nicht. — Erkrankte Drüsen: axillar vergrößerte Drüsen. — Operation: Amp. m., Ausräumung der axillaren und infraclav. Drüsen. Vollst. Naht. — Verlauf: Heilung p. prim. — Anmerkung: Adenocarcinoma mammae et glandul. axillarium. Rezidiv: nach 5 Mon. lokales Rezidiv in der Umgebung der Narbe. 29. V. 1902 Exstirpation 2er Knoten und des unterliegenden Muskels. 24. IX. 1902 Exstirpation einer bohnengroßen supclaviculären Drüse (nicht carcinomatös). August 1906 rezidivfrei.

35. Name, Wohnort (Land): O., Franziska, Wien. — Aufgen.: 27. IX. 1901. — Alter, Stand: 39 J., verh. — Anamnese: Menses seit 12. Lebensjahre regelmäßig, seit 8 Mon. profuse Blutungen. 2 Geburten. — Dauer der Erkrankung: 2 Mon. — Seite: rechts. — Lage: außen-oben. — Befund: walnußgroßer Tumor, rechte Mamma höher stehend. — Erkrankte Drüsen: nicht palpabel. — Operation: Amp. m., Ausräumung der Achselhöhle (keine Drüsen). — Verlauf: Heilung p. prim. — Anmerkung: Adenocarcinom. August 1906 rezidivfrei.

36. Name, Wohnort (Land): M., Marie, Mähren. — Aufgen.: 1. X. 1901. — Alter, Stand: 41 J., verh. — Anamnese: Vater an Ca. oesophagi gestorben. 2 Geburten; Menses seit 19. Jahr profus. — Dauer der Erkrankung: 2 Mon. — Seite: links. — Lage: oben. — Befund: über gänseeigroßer Tumor oberhalb der Mammilla, ein zweiter hühnereigroßer nach außen-oben. — Erkrankte Drüsen: axillare Drüsen vergrößert. — Operation: Amp. m., Entfernung der axillaren und infracl. Drüsen. Vollst. Naht. — Verlauf: Sekretstauung. — Anmerkung: Adenocarcinom. Juni 1906 rezidivfrei.

37. Name, Wohnort (Land): A., Marie, Nied.-Österr. — Aufgen.: 9. X. 1901. — Alter, Stand: 35 J., led. — Anamnese: Menses mit 16 Jahren regelmäßig, seit 3 Jahren profus. — Dauer der Erkrankung: 18 Mon. — Seite: links. — Lage: innen-oben. — Befund: hühnereigroßer derber Tumor. — Verwachsung mit Haut: fixiert gerötet; mit Muskel: nicht. — Erkrankte Drüsen: Strang und axillare Drüsen. — Operation: zuerst Exstirpation des Tumors, dann Amputatio mammae, Entfernung der axillaren und infraclav. Drüsen. Vollst. Naht. — Verlauf: Heilung p. prim. — Anmerkung: Carcinoma simplex. Juni 1906 rezidivfrei.

38. Name, Wohnort (Land): B., Marie, Wien. — Aufgen.: 11. XI. 1901. — Alter, Stand: 51 J., verh. — Anamnese: Menses 13.—47. Jahr regelmäßig. Kein Partus. — Dauer der Erkrankung: 8 Mon. — Seite: links. — Lage: oben. — Befund: apfelgroßer, grobhöckeriger Tumor, an der Kuppe elastisch, fluktuierend. — Verwachsung mit Haut: verw.; mit Muskel: nicht. — Erkrankte Drüsen: axillar bohnen- bis haselnußgroße Drüsen. — Operation: Amp. m., Ausräumung der Axilla und infraclav. (keine Drüsen). Vollst. Naht. — Verlauf: Vereitertes Hämatom. — Anmerkung: Medullares Carcinom. September 1905 vollkommen gesund rezidivfrei.

39. Name, Wohnung (Land): H., Louise, Ungarn. — Aufgen.: 23. I. 1902. — Alter, Stand: 40 J., verh. — Anamnese: 1 Geburt vor 5 Jahren. — Dauer der Erkrankung: 3 Jahre. — Seite: links. — Lage: unten, innen oben. — Befund: kartoffelgroßer, harter Knoten, ein 2. isoliert innen-oben. — Erkrankte Drüsen: axillare Drüsen. — Operation: Amp. m., exenteratio axillae. — Verlauf: Hämatombildung. — Anmerkung: Scirrhus. August 1906 rezidivfrei.

40. Name, Wohnort (Land): Str., Rosa, Nied.-Österr. — Aufgen.: 5. III. 1902. — Alter, Stand: 63 J., Witwe. — Anamnese: Mutter an Brustdrüsenkrebs gestorben. 12 Geburten, letzte vor 20 Jahren; vor 35 J. Mastitis sin. Incision. Vor 2 J. flog ein Stück Holz gegen die linke Brust, darnach Ohnmacht, Schmerzen, später in der Narbe Geschwulstbildung; Abmagerung. — Dauer der Erkrankung: 2 Jahre. — Seite: links. — Lage: außen. — Befund: abgemagerte Person; mannsfaustgroßer, knolliger, harter Tumor, beweglich. — Verwachsung mit Haut: fixiert, gerötet; mit Muskel: nicht. — Erkrankte Drüsen: axillar gänseeigroßes, hartes Drüsenpaket. — Operation: Amp. m. exenteratio axillae et infraclav.; Drainage, es bleibt ein Defekt. — Verlauf: Heilung per prim. et gran. — Anmerkung: medullares Carcinom mit Metastasen in den Lymphdrüsen. August 1906 rezidivfrei.

41. Name, Wohnort (Land): B., Karoline, Wien. — Aufgen.: 8. IV. 1902. — Alter, Stand: 57 J., Witwe. — Anamnese: 10 Geburten; Periode vom 11.—44. Jahre regelmäßig. — Dauer der Erkrankung: 3 Mon. — Seite: rechts. — Lage: unten. — Befund: apfelgroßer, derber Tumor. — Verwachsung mit Haut: fixiert. — Erkrankte Drüsen: ? — Operation: Amp. mammae, exent. axillae; Schnitt supraclavicul. (erkrankte Drüsen entfernt) — Verlauf: Hämatom. — Anmerkung: Carcinoma. August 1906 gesund und rezidivfrei.

42. Name, Wohnort (Land): F., Agnes, Nied.-Österr. — Aufgen.: 8. VII. 1902. — Alter, Stand: 48 J., verh. — Anamnese: Vor 1 Jahr Stoß gegen die rechte Brust, Schmerzen und Schwellung, später Tumor bemerkt. — Dauer der Erkrankung: 12 Mon. (?) — Seite: rechts. — Befund: kindsfaustgroßer, derber Knoten; Mammilla eingezogen. — Verwachsung mit Haut: eingezogen; mit Muskel: ? — Erkrankte Drüsen: nicht palpabel. — Operation: Amp. m., exenteratio axillae (Drüsen). — Verlauf: Vereitertes Hämatom. — Anmerkung: Carcinom u. Metastasen in den Lymphdrüsen. September 1906 vollkommen gesund, rezidivfrei.

43. Name, Wohnort (Land): M., Cäcilie, Wien. — Aufgen.: 6. X. 1902. — Alter, Stand: 54 J., led. — Anamnese: Menses vom 11. bis 51. Jahre regelmäßig. Vor 7 Mon. Trauma und Geschwulst. — Dauer der Erkrankung: 7 Mon. — Seite: rechts. — Lage: zentral. — Befund: eigroßer, derber Tumor. — Verwachsung mit Haut: gerötet; mit Muskel: nicht. — Erkrankte Drüsen: nicht palpabel. — Operation: zuerst Probeincision, dann Amp. m. et exenteratio axillae. — Verlauf: Lymphorrhoe. — Anmerkung: Scirrhus. September 1906 vollkommen gesund.

44. Name, Wohnort (Land): K., Franziska, Wien. — Aufgen.: 18. III. 1903. — Alter, Stand: 37 J., verh. — Anamnese: 1. Menses

mit 16 J., stets regelmäßig; vor 10 Mon. erbsengroße Geschwulst, vor 3 Wochen haselnußgroß, seither sehr rasches Wachstum. — Dauer der Erkrankung: 10 Mon. — Seite: links. — Lage: außen-oben. — Befund: walnußgroß, derb, druckschmerzhaft. — Erkrankte Drüsen: ? — Operation: Exstirpation des Tumors, Entfernung der axillaren Lymphdrüsen. — Verlauf: Heilung per prim. — Anmerkung: Carcinoma gelatinosum. September 1906 rezidivfrei, leichte Kolikanfälle (Cholelithiasis).

45. Name, Wohnort (Land): H., Pauline, Nied.-Österr. — Aufgen.: 22. III. 1903. — Alter, Stand: 45 J., led. — Anamnese: Menses seit 15. J. regelmäßig. Seit 4 J. langsam wachsende Geschwulst. — Dauer der Erkrankung: 4 Jahre. — Seite: links. — Lage: zentral. — Befund: Mammilla eingezogen, apfelgroßer, harter Knoten. — Verwachsung mit Muskel: nicht. — Erkrankte Drüsen: axillar mehrere vergrößerte Drüsen. — Operation: Amp. m.; Exstirpat. der axillaren Drüsen. Vollst. Naht. — Verlauf: Lymphorrhoe. — Anmerkung: Scirrhus. Aug. 1906 vollkommen gesund.

46. Name, Wohnort (Land): Schr., Marie, Wien. — Aufgen.: 3. VI. 1903. — Alter, Stand: 74 J., led. — Anamnese: Menses regelmäßig; kein Partus; Menopause mit 50 Jahren. — Dauer der Erkrankung: 1 Jahr. — Seite: rechts. — Lage: innen. — Befund: nußgroßer, derber Knoten, verschieblich. — Verwachsung mit Haut: eingezogen; mit Muskel: nicht. — Erkrankte Drüsen: bohnengroße Drüsen axillar. — Operation: Amput. mammae, exenteratio axillae. — Verlauf: Heilung per prim. — Anmerkung: Adenocarcinom. September 1906 vollkommen gesund und rüstig, kein Rezidiv.

47. Name, Wohnort (Land): K., Franziska, Nied.-Österr. — Aufgen.: 7. VII. 1903. — Alter, Stand: 53 J., verh. — Anamnese: 12 Geburten, 2 Kinder selbst gestillt. Vor 15 Jahren Mastitis dextra; Menses regelmäßig, seit 1 J. Klimakt. — Dauer der Erkrankung: 4 Mon. — Seite: rechts. — Lage: innen-oben. — Befund: walnußgroßer, nicht abgrenzbarer Tumor. — Verwachsung mit Haut: nicht; mit Muskel: nicht. — Erkrankte Drüsen: axillar vergrößerte Drüsen. — Operation: Amp. m. + exent. axillae. — Verlauf: Heilung per prim. — Anmerkung: Carcinom. September 1906 rezidivfrei.

48. Name, Wohnort (Land): D., Anna, Galizien. — Aufgen.: 7. I. 1883. — Alter, Stand: 30 J., verh. — Anamnese: Menses seit 16. J. regelmäßig. 2 Geburten, letzte vor 2 J. — Dauer der Erkrankung: 12 Mon. — Seite: links. — Lage: oben. — Befund: kachektisch; apfelgroßer, höckeriger Tumor. — Verwachsung mit Haut: verw.; mit Muskel: nicht. — Erkrankte Drüsen: axillare Drüsen seit 6 Mon. — Operation: Exstirpation des Tumors und der axillaren Drüsen. — Verlauf: reaktionslos. — Anmerkung: Juli 1906 rezidivfrei.

49. Name, Wohnort (Land): Fr., Anna, Wien. — Aufgen.: 23. IV. 1884. — Alter, Stand: 62 J., verh. — Anamnese: 1 Geburt, Kind nicht selbst gestillt. Seit 2 Jahren Geschwulst, seit 5 Mon. exulceriert. — Dauer der Erkrankung: 2 Jahre. — Seite: links. — Lage: innen. — Befund: walnußgroßer, harter, höckeriger Tumor, über den Rippen nur wenig beweglich. — Verwachsung mit Haut: exulceriert; mit Muskel:

verw. — Erkrankte Drüsen: keine palpabel. — Operation: Exstirpation des Tumors und eines großen Teiles der Mamma und des verwachsenen Pectoralis. — Verlauf: großer Defekt, Heilung reaktionslos. — Anmerkung: September 1906 rezidivfrei. Narbe zart, am Thorax fixiert.

50. Name, Wohnort (Land): K., Marie, Mähren. — Aufgen.: 5. II. 1892. — Alter, Stand: 50 J., verh. — Anamnese: 5 Geburten. — Dauer der Erkrankung: 15 Mon. — Seite: rechts. — Lage: innen. — Befund: apfelgroß, höckerig. — Verwachsung mit Haut: verw. — Erkrankte Drüsen: axillare Drüsen kirschengroß, hart (seit 8 Wochen). — Operation: Amput. m., Exstirpation der axillaren Drüsen. — Verlauf: Eiterung. — Anmerkung: Juni 1906 vollkommen gesund, rezidivfrei.

51. Name, Wohnort (Land): L., Marie, Nied.-Österr. — Aufgen.: 3. VI. 1893. — Alter, Stand: 55 J., verh. — Anamnese: Seit 6 J. langsam wachsende Geschwulst, seit $^1/_2$ J. sehr rasches Wachstum, seit 2 Mon. exulceriert. — Dauer der Erkrankung: 6 Jahr (?) — Seite: rechts. — Lage: zentral. — Befund: mannsfaustgroßer, harter, höckeriger Tumor. — Verwachsung mit Haut: exulceriert; mit Muskel: ? — Erkrankte Drüsen: axillare Drüsen. — Operation: Amp. m. + exent. axillae. — Verlauf: Heilung per prim. — Anmerkung: 2 mal Pneumonie überstanden. Juni 1905 vollkommen gesund, rezidivfrei.

52. Name, Wohnort (Land): D., Josefine, Mähren. — Aufgen.: 9. III. 1897. — Alter, Stand: 67 J., verh. — Anamnese: 1 Geburt; vor 6 Mon. heftiger Druck mit einem Wasserständer, nach 2 Mon. Geschwulst, rasches Wachstum. — Dauer der Erkrankung: 4 Mon. — Seite: rechts. — Lage: innen-oben. — Befund: gänseeigroßer, harter, nicht abgrenzbarer Tumor; Mammilla eingezogen. — Verwachsung mit Muskel: nicht. — Erkrankte Drüsen: axillar haselnußgroße, harte Drüsen, infra-supraclav. nicht. — Operation: Amput. m., Mitnahme der oberflächl. Pectoralisschichten; Exstirpation der axillaren Drüsen; infraclav. keine vergröß. Drüsen. — Verlauf: Heilung per prim. — Anmerkung: Juni 1906 rezidivfrei.

53. Name, Wohnort (Land): M., Elise, Wien. — Aufgen.: 28. V. 1903. — Alter, Stand: 49 J., Witwe. — Anamnese: Bruder an einer Bauchgeschwulst gestorben; Periode regelmäßig, seit 6 Jahren Menopause, kein Partus. Vor 4 Jahren Auffallen auf die Brust. — Dauer der Erkrankung: 1 Mon. — Seite: links. — Lage: außen-oben. — Befund: nußgroßer, harter Knoten. — Verwachsung mit Haut: nicht; mit Muskel: nicht. — Erkrankte Drüsen: axillar erbsengroße, harte Drüsen. — Operation: Amp. m.; exenteratio axillae. — Verlauf: Heilung per prim. — Anmerkung: August 1906 rezidivfrei.

54. Name, Wohnort (Land): Bl., Chaje, Galizien. — Aufgen.: 23. VI. 1903. — Alter, Stand: 58 J., Witwe. — Anamnese: 5 Geburten. — Dauer der Erkrankung: 6 Mon. — Seite: rechts. — Lage: innen-oben. — Befund: apfelgroßer, harter, nicht scharf abgrenzbarer Tumor. — Verwachsung mit Haut: eingezogen; mit Muskel: nicht. — Erkrankte Drüsen: axillar ein Strang von Drüsen. — Operation: Amp.

mammae, Ausräumung der axillaren und infraclav. Drüsen. — Verlauf: Lymphergu ß. — Anmerkung: August 1906 gesund und rezidivfrei.

Tabelle II.

Frauen, die länger als 3 Jahre rezidivfrei an interkurrenten Erkrankungen gestorben sind.

1. Name, Wohnort (Land): M., Kath., Ungarn. — Aufgen.: 15. X. 1879. — Alter, Stand: 52 J., verh. — Anamnese: vor 17 Jahren wegen eines 2 Jahre bestehenden exulc. Ca. mammae sin. operiert; nie gravid, Menses regelmäßig; seit 3 Jahren Menopause. — Dauer der Erkrankung: 9 Mon. — Seite: rechts. — Lage: unten. — Befund: derbe, bewegliche Tumoren in den unteren Anteilen; links zarte Narbe an Stelle der Mamma. — Verwachsung mit Haut: exulceriert (seit 2 Monaten); mit Muskel: nicht. — Erkrankte Drüsen: keine. — Operation: Exstirpation des Tumors. — Verlauf: Eiterung. — Anmerkung: Scirrhus. Nach Mitteilung des Arztes starb die Frau nach 8 Jahren (1887) an Lungenentzündung, nachdem sie bis in die letzte Zeit vollkommen gesund war (Gewichtszunahme).

2. Name, Wohnort (Land): Sw., Johanna, Wien. — Aufgen.: 6. IX. 1880. — Alter, Stand: 61 J., Witwe. — Anamnese: 5 Geburten, seit 12 Jahren Menopause. — Dauer der Erkrankung: 2 Jahre. — Seite: rechts. — Lage: zentral. — Befund: walnußgroßer Tumor, Mammilla eingezogen. — Verwachsung mit Haut: verw.; mit Muskel: nicht. — Erkrankte Drüsen: keine. — Operation: Amputatio mammae. — Verlauf: reaktionslos. — Anmerkung: Carcinom. Gestorben 1. XII. 1888 an Gehirnschlag, bis dahin gesund.

3. Name, Wohnung (Land): Sch., Emilie, Böhmen. — Aufgen.: 17. II. 1881. — Alter, Stand: 60 J., verh. — Anamnese: Kein Partus; seit 10 Jahren Menopause, seit 3 Mon. rasches Wachstum. — Dauer der Erkrankung: 2 Jahre. — Seite: links. — Lage: außen-oben. — Befund: apfelgroßer, harter Tumor. — Verwachsungen mit Haut: verw. bläulich; mit Muskel: nicht. — Erkrankte Drüsen: axillar am Vorderrande des Pect. — Operation: Amp. m., Exstirpation der Drüsen. — Verlauf: Heilung p. prim. — Anmerkung: Drüsencarcinom. Gestorben 26. V. 1892 an Schlagfluß.

4. Name, Wohnort (Land): E., Kath., Nied.-Österr. — Aufgen.: 17. III. 1884. — Alter, Stand: 52 J., verh. — Anamnese: Menses vom 20.—44. Jahre regelmäßig, eine Geburt; vor 2 Jahren Verhärtung, starke Schmerzen. — Dauer der Erkrankung: 2 Jahre. — Seite: rechts. — Lage: außen-oben. — Befund: faustgroßer, harter Tumor, beweglich. — Verwachsung mit Haut: verw. gerötet. — Erkrankte Drüsen: axillar harte Drüsen. — Operation: Exstirpation des Tumors und der Achseldrüsen. — Verlauf: Heilung p. prim. — Anmerkung: Scirrhus. Gestorben 1904 an Marasmus senilis.

5. Name, Wohnort (Land): K., Cäcilie, Wien. — Aufgen.: 19. XI. 1885. — Alter, Stand: 58 J., verh. — Anamnese: Menses regelmäßig,

2 Geburten, Kinder selbst gestillt. Anschlagen an eine Kastenecke. — Dauer der Erkrankung; 8 Mon. — Seite: rechts. — Lage: außen-oben. — Befund: walnußgroßer, derber Tumor. — Verwachsung mit Haut: verw. — Erkrankte Drüsen: Ein derber Strang zieht zu den axillaren Drüsen. — Operation: Amp. m., Exenteratio axillae. — Verlauf: Eiterung. — Anmerkung: Carcinom. Gestorben 15. V. 1889 an Tuberkulose.

6. Name, Wohnort (Land): N., Fanny, Mähren. — Aufgen.: 31. VIII. 1886. — Alter, Stand: 56 J., verh. — Anamnese: Mehrere Geburten; seit 18 Mon. Geschwulst, seit 3 Mon. Schwellung der Achseldrüsen. — Dauer der Erkrankung: 18 Mon. — Seite: links. — Befund: apfelgroßer, harter Tumor. — Verwachsung mit Haut: nicht. — Erkrankte Drüsen: axillare Drüsen, walnußgroß. — Operation: Amp. m., Exenteratio axillae. — Anmerkung: Carcinoma simplex. Gestorben 1900 an allgemeiner Schwäche.

7. Name, Wohnort (Land): Kr., Betti, Wien. — Aufgen.: 2. III. 1888. — Alter, Stand: 46 J., verh. — Anamnese: 5 Geburten, Kinder selbst gleichmäßig gestillt. Vor 8 Jahren Knötchen, das stetig wuchs, seit 4 Jahren Schmerzen im Arm. — Dauer der Erkrankung: 8 Jahre. — Seite: links. — Lage: außen-oben. — Befund: taubeneigroße, längliche, kleinhöckerige Geschwulst, sehr druckempfindlich. — Erkrankte Drüsen: keine. — Operation: Amput. mammae. — Verlauf: Heilung p. prim. — Anmerkung: Tumor am Durchschnitt gallertig mit mehreren Erweichungscysten; tubulares Gallertcarcinom. Immer gesund; gestorben 25. VI. 1905 an Wassersucht (Herzfehler).

8. Name, Wohnort (Land): F., Fanny, Wien. — Aufgen.: 28. VI. 1889. — Alter, Stand: 63 J., led. — Anamnese: Menses vom 14. bis 52. Jahre regelmäßig. In der Jugend Stoß gegen die rechte Brust; vor 30 Jahren Knötchen, das seit 15 Jahren wächst. — Dauer der Erkrankung: 15 Jahre (?). — Seite: rechts. — Lage: innen. — Befund: Derber Tumor, fast unbeweglich. — Verwachsung mit Haut: eingezogen; mit Muskel: verw. — Erkrankte Drüsen: keine. — Operation: Exstirpation. — Anmerkung: Scirrhus. Gestorben 28. V. 1896 an Lungentuberkulose.

9. Name, Wohnort (Land): Sch., Franziska, Wien. — Aufgen.: 5. I. 1890. — Alter, Stand: 51 J., verh. — Anamnese: 3 Geburten. — Dauer der Erkrankung: 3 Mon. — Seite: rechts. — Lage: außen-oben. — Befund: eiförmiger, verschieblicher Tumor. — Verwachsung mit Haut: verw.; mit Muskel: nicht. — Erkrankte Drüsen: keine. — Operation: Exstirpation. — Verlauf: Defekt, Transplant. — Anmerkung: Epithetialcarcinom. Gestorben 22. VII. 1900 an Marasmus sen.

10. Name, Wohnort (Land): Br., Josefa, Wien. — Aufgen.: 22. IV. 1890. — Alter, Stand: 69 J., Witwe. — Anamnese: 1 Geburt, selbst gestillt. Vor 26 Jahren ein Vierkreuzerstück großer Knoten, in der letzten Zeit Wachstum, seit 2 Mon. exulceriert. — Dauer der Erkrankung: ?. — Seite: rechts. — Lage: außen-oben. — Befund: gänseeigroßer, harter Tumor. — Verwachsung mit Haut: exulceriert. — Erkrankte Drüsen: axillare Drüsen. — Operation: Exstirpation des Tumors und

der axillaren Drüsen. — Verlauf: Heilung p. prim. — Anmerkung: Carcinom. Gestorben 15. V. 1894 an Altersschwäche.

11. Name, Wohnung (Land): B., Antonie, Nied.-Österr. — Aufgen.: 1. V. 1891. — Alter, Stand: 38 J., verh. — Anamnese: 1 Geburt, nicht gestillt. Menses seit 14. Jahre, seit 10 Jahren unregelmäßig. — Dauer der Erkrankung: 5 Mon. — Seite: rechts. — Lage: außen-oben. — Befund: faustgroßer, harter, verschieblicher Tumor. — Verwachsung mit Haut: verw. — Erkrankte Drüsen: axillare Drüsen, vergrößert. — Operation: Amp. m. + Fascie + axillare Drüsen. — Verlauf: Heilung p. prim. — Anmerkung: Drüsencarcinom. Gestorben 30. V. 1904 an Lungentuberkulose (Sektion).

12. Name, Wohnort (Land): Sch., Barbara, Nied.-Österr. — Aufgen.: 25. IX. 1891. — Alter, Stand: 58 J., verh. — Anamnese: 13 Geburten, 2 Kinder selbst gestillt, vor 4 Mon. Stoß durch eine eiserne Torangel, diffuse Schwellung, nach 1 Mon. Tumor. — Dauer der Erkrankung: 3 Mon. — Seite: rechts. — Lage: ?. — Befund: apfelgroßer, druckempfindlicher Tumor. — Erkrankte Drüsen: axillare Drüsen bohnengroß. — Operation: Amp. m., Exstirpation der Drüsen, dabei Unterbindung der Vena axillaris. — Verlauf: Eiterung. — Anmerkung: Tuberk. Carcinom. Gestorben 2. V. 1905 an Apoplexie.

13. Name, Wohnort (Land): L., Marie, Wien. — Aufgen.: 20. IX. 1892. — Alter, Stand: 72 J., Witwe. — Anamnese: Seit 2 Jahren haselnußgroßer Knoten, seit 5 Mon. rasch wachsend, Schmerzen. — Dauer der Erkrankung: 2 Jahre. — Seite: links. — Lage: außen-oben. — Befund: apfelgroßer, höckeriger Tumor. — Verwachsung mit Haut: verw. — Erkrankte Drüsen: keine. — Operation: Exstirpation. — Verlauf: Heilung p. prim. — Anmerkung: Scirrhus. Gestorben 27. VIII. 1904 an Altersschwäche (Wiener Versorgungshaus).

14. Name, Wohnung (Land): P., Rosina, Wien. — Aufgen.: 16. VII. 1895. — Alter, Stand: 55 J., Witwe. — Anamnese: Kein Partus; Menses stets regelmäßig; seit 1 Jahr Tumor; sehr starke Schmerzen, besonders in der Nacht. — Dauer der Erkrankung: 1 Jahr. — Seite: links. — Lage: außen-oben. — Befund: hühnereigroßer, höckeriger, derber Tumor. — Verwachsung mit Haut: verwachsen, gerötet; mit Muskel: nicht. — Erkrankte Drüsen: axillar und infraclav. vergrößerte Drüsen. — Operation: Amp. m., Exstirpation der axillaren und infraclaviculären Drüsen. — Verlauf: Heilung p. prim. — Anmerkung: Scirrhus. Gestorben nach 5 Jahren 9 Mon. an Altersschwäche.

15. Name, Wohnung (Land): Z., Amalie, Böhmen. — Aufgen.: 22. VII. 1895. — Alter, Stand: 71 J., Witwe. — Anamnese: Vor 9 Mon. Geschwulst, rasches Wachstum, Exulceration. — Dauer der Erkrankung: 9 Mon. — Seite: links. — Befund: Talergroßes Geschwür, noch beweglich am Thorax. — Verwachsung mit Haut: exulc.; mit Muskel: verw. — Erkrankte Drüsen: axillar haselnußgroße Drüsen. — Operation: Amp. m. + ganzer Pectoralis major, Exstirp. der axillaren und infraclav. (nicht erkr.) Drüsen. — Verlauf: Heilung p. prim. — Anmerkung: Adenocarcinom. Gestorben 3. XI. 1898 ohne Rezidiv an Marasm. senilis (75 Jahre alt).

16. Name, Wohnort (Land): L., Therese, Nied.-Österr. — Aufgen.: 5. V. 1897. — Alter, Stand: 40 J., verh. — Anamnese: 6 Geburten, Kinder selbst gestillt, Mastitis vor 8 Jahren, Menses seit 18. Jahre profus. — Dauer der Erkrankung: 6 Mon. — Seite: links. — Lage: außen-oben. — Befund: flacher, kleinhöckeriger Tumor, scheinbar abgegrenzt (Mastitis chron.?) — Verwachsung mit Haut: nicht; mit Muskel: nicht. — Erkrankte Drüsen: axillar kleine harte Drüsen. — Operation: Exstirpation des Tumors, der am Durchschnitt carcinomatös aussieht; Exstirpation der Drüsen. — Verlauf: Heilung p. prim. — Anmerkung: Adenocarcinom; 1904 vollkommen gesund, an Kindbettfieber gestorben.

17. Name, Wohnort (Land): W., Johanna, Wien. — Aufgen.: 10. V. 1898. — Alter, Stand: 33 J., verh. — Anamnese: Menses seit 17. Jahre; 3 mal wegen Halslymphdrüsen operiert, 9 Geburten; nach Absetzen des letzten Kindes Tumor. — Dauer der Erkrankung: 6 Mon. — Seite: rechts. — Befund: Schlecht genährt; faustgroßer Tumor; über beiden Lungenspitzen Dämpfung. — Verwachsung mit Haut: nicht; mit Muskel: nicht. — Erkrankte Drüsen: axillar gänseeigroßes Lymphdrüsenpaket. — Operation: Amp. m. + Exent. axillae. — Verlauf: Heilung p. prim. — Anmerkung: Carc. simplex. Gestorben 27. VI. 1902; sanitätspolizeiliche Obduktion: Hirnödem nach Kleinhirntuberkulose und Hirnhöhlenwassersucht. Tuberkulose der Lunge und Lymphdrüsen; kein Rezidiv, keine Metastasen.

18. Name, Wohnort (Land): B., Rosa, Galizien. — Aufgen.: 12. XI. 1898. — Alter, Stand: 36 J., verh. — Anamnese: 6 Geburten; nach der 5. G. Tumor; nach der 6. G. vor 5 Mon. Schwellung der g. Mamma. — Dauer der Erkrankung: 2 Jahre (?). — Seite: beiderseits. — Befund: Rechts Lungenspitzentuberkulose. Carcinom beider Mammae (S. 156). — Verwachsung mit Haut: verw.; mit Muskel: verw. — Erkrankte Drüsen: beiderseits axillar und supraclavicular harte Drüsen. — Operation: beiderseitige Amp. m. mit Teilen des Pectoralis, Ausräumung axillar, infra- und supraclav. beiderseits. Vollst. Naht. — Verlauf: Vereiterte Hämatomene. — Anmerkung: Adenocarcinoma mammae utriusque. Fortschreitende Lungentuberkulose mit Cavernenbildung; gest. 4 Jahre 6 Mon. nach der Operation an Lungentuberkulose. (Mitteilung des behandelnden Arztes.)

19. Name, Wohnort (Land): G., Hudes, Galizien. — Aufgen.: 10. VI. 1881. — Alter, Stand: 48 J., verh. — Anamnese: 7 Geburten, letzte vor 15 Jahren, Stillen wegen Schmerzen unmöglich; seit 6 Jahren Menopause. — Dauer der Erkrankung: 5 Woch. — Seite: links. — Lage: außen-oben. — Befund: walnußgroßer, nicht abgrenzbarer Tumor. — Verwachsung mit Haut: verw. — Erkrankte Drüsen: keine. — Operation: Exstirpation. — Verlauf: Heilung p. prim. — Anmerkung: Gestorben 22. V. 1905 an Marasmus senilis.

20. Name, Wohnung (Land): M., Fanny, Nied.-Österr. — Aufgen.: 1. VII. 1882. — Alter, Stand: 48 J., verh. — Anamnese: 5 Geburten, letzte vor 3 Jahren, nach der 4. G. beiders. Mastitis; Menses seit 18. Jahre regelmäßig. — Dauer der Erkrankung: 6 Mon. — Seite: links. — Lage: außen-oben. — Befund: walnußgroßer nicht abgrenzbarer Tumor. —

Erkrankte Drüsen: keine. — Operation: Exstirpation. — Verlauf: reaktionslos. — Anmerkung: Gestorben 23. IV. 1895 an Oedema pulmonum.

21. Name, Wohnung (Land): B., Rosa, Wien. — Aufgen.: 6. VI. 1883. — Alter, Stand: 56 J., verh. — Anamnese: Mutter an Carcinoma mammae gestorben. — Dauer der Erkrankung: 9 Mon. — Seite: rechts. — Befund: kindskopfgroßer, höckeriger, derber Tumor. — Verwachsung mit Haut: exulc.; mit Muskel: ?. — Erkrankte Drüsen: keine. — Operation: Exstirpation des Tumors mit einem Teile des Muskels. — Anmerkung: Sehr gutes Aussehen, plötzlich gestorben 18. X. 1899 an Apoplexie.

22. Name, Wohnort (Land): W., Anna, Nied.-Österr. — Aufgen.: 6. XI. 1891. — Alter, Stand: 66 J., Witwe. — Anamnese: keine Geburt; vor 13 Jahren Knötchen, das bis vor 1 Jahr Nußgröße erreichte; seither rasches Wachstum. — Dauer der Erkrankung: 1 Jahr (?). — Seite: rechts. — Lage: oben. — Befund: faustgroßer derber, knolliger Tumor. — Verwachsung mit Haut: exulc. (seit 3 Mon.); mit Muskel: ?. — Erkrankte Drüsen: seit 2 Mon. vergrößerte Drüsen axillar. — Operation: Exstirpation des Tumors und Teile des Muskels, Ausräumung der Axilla. — Verlauf: Eiterung. — Anmerkung: Gestorben 1898 an Apoplexie, kein Rezidiv.

23. Name, Wohnort (Land): M., Marie, Mähren. — Aufgen.: 23. XI. 1891. — Alter, Stand: 55 J., Witwe. — Anamnese: vor 1 Jahr Einziehung der Warze und Härterwerden der Brust. — Dauer der Erkrankung: 1 Jahr. — Seite: rechts. — Lage: zentral. — Befund: Mammilla eingezogen, höherstehend, darunter ein apfelgroßer Tumor. — Verwachsung mit Muskel: nicht. — Erkrankte Drüsen: nußgroße axillare Drüsen. — Operation: Amp. m., Exstirpation der axillaren Drüsen. — Verlauf: Hämatom. — Anmerkung: Gestorben 22. VII. 1902 an Paralysis cordis.

24. Name, Wohnung (Land): R., Amalie, Wien. — Aufgen.: 29. X. 1892. — Alter, Stand: 48 J., Witwe. — Anamnese: 8 Geburten, Kinder selbst gestillt. Anschlagen durch Fall, bald nachher Geschwulst. — Dauer der Erkrankung: 1 Jahr. — Seite: links. — Lage: außen. — Befund: faustgroßer, harter, beweglicher Tumor, breit exulceriert. — Verwachsung mit Haut: exulc. — Erkrankte Drüsen: axillare Drüsen vergrößert. — Operation: Amp. m. + Exenteratio axillae. — Verlauf: Vereitertes Hämatom. — Anmerkung: Gestorben 26. XI. 1904 an Arterienverkalkung.

25. Name, Wohnort (Land): L., Josefine, Wien. — Aufgen.: 20. VI. 1894. — Alter, Stand: 40 J., verh. — Anamnese: Vor 1 Jahr wegen einer Verhärtung in der Mamma ambulatorisch operiert. — Seite: rechts. — Lage: außen. — Befund: flache harte Geschwulst. — Verwachsung mit Haut: verw. — Erkrankte Drüsen: axillar. — Operation: Amp. m., Exent. axillae. — Verlauf: Heilung p. prim. — Anmerkung: Gestorben August 1901 an Tuberkulose.

26. Name, Wohnort (Land): Gr., Julie, Nied.-Österr. — Aufgen.: 20. XII. 1896. — Alter, Stand: 70 J., Witwe. — Dauer der Erkran-

kung: 1 Jahr. — Seite: rechts. — Lage: innen-oben. — Befund: apfelgroßer, höckeriger Tumor. — Verwachsung mit Haut: exulc. — Erkrankte Drüsen: axillare Drüsen vergrößert. — Operation: Amp. m., Exent. axillae infraclav., keine Drüsen vorhanden. — Verlauf: Heilung p. prim. — Anmerkung: Gestorben nach 4 Jahren 6 Monaten an allgemeiner Tuberkulose (Sektion).

Tabelle III.

Frauen, über deren späteres Schicksal keine verlässlichen Angaben erhaltbar sind.

1. Name, Wohnort (Land): Gr., Agnes, Ungarn. — Aufgen.: 19. VI. 1880. — Alter, Stand: 52 J., Witwe. — Anamnese: Menses vom 20.—51. Jahre regelmäßig. 5 Geburten, letzte vor 18 Jahren; vor 3 Jahren Anschlagen mit einer Dreschmaschine, darauf Schmerzen, Schwellung, dann Tumor; seit 1 Jahr exulceriert. — Dauer der Erkrankung: 3 Jahre. — Seite: rechts. — Lage: oben. — Befund: zweifaustgroßer Tumor. — Verwachsung mit Haut: exulc.; mit Muskel: verw. — Erkrankte Drüsen: axillar hühnereigroße Drüsen. — Operation: Amp. m. + Teile des Pectoralis; Exstirpation der axillaren Drüsen. — Verlauf: Eiterung. — Anmerkung: Scirrhus. Nach Mitteilung der Gemeinde noch am Leben. (Aug. 1906.) Adresse derzeit nicht eruierbar.

2. Name, Wohnung (Land): G., Josefa, Ungarn. — Aufgen.: 4. X. 1880. — Alter, Stand: 36 J., verh. — Anamnese: 8 Geburten, letzte vor 11 Mon., Kinder selbst gestillt; beim Stillen Verhärtung bemerkt. — Dauer der Erkrankung: 11 Mon. — Seite: links. — Befund: diffuse Schwellung der ganzen Mamma aufs 3fache Volumen. — Verwachsung mit Haut: verw. — Erkrankte Drüsen: axillare Drüsen. — Operation: Amp. m. + Exstirpation der axillaren Drüsen. — Verlauf: reaktionslos. — Anmerkung: Scirrhus in gravida. Bis 1900 gesund in der Heimat, dann unbekannt wohin übersiedelt.

3. Name, Wohnort (Land): F., Barbara. — Aufgen.: 17. XII. 1885. — Alter, Stand: 41 J., verh. — Anamnese: 2 Geburten, Kinder nicht selbst gestillt; vor $^1/_2$ Jahr brennende Schmerzen und Knoten. — Dauer der Erkrankung: 6 Mon. — Seite: links. — Lage: außen-oben. — Befund: apfelgroßer harter Tumor, Mammilla eingezogen. — Verwachsung mit Haut: verw. — Erkrankte Drüsen: axillar. — Operation: Amp. m., Exent. axillae. — Verlauf: Eiterung. — Anmerkung: Mai 1905 unbekannt wohin von Wien abgereist, bis dahin nach Mitteilung der Nachbarn gesund.

4. Name, Wohnort (Land): Sch., Barbara, Wien. — Aufgen.: 1. IX. 1889. — Alter, Stand: 68 J., Witwe. — Anamnese: Vor 4 Jahren Blutungen aus der Warze, nach Aufhören derselben vor 2 Jahren haselnußgroßer Knoten. — Dauer der Erkrankung: 2 Jahre. — Seite: rechts. — Lage: außen-oben. — Befund: Mammilla eingezogen, apfelgroßer, derber, höckeriger Tumor. — Verwachsung mit Haut: verw. — Erkrankte Drüsen: keine palpabel. — Operation: Exstirpation des Tumors, Ausräumung der Axilla. — Anmerkung: Nach Mitteilung der Bekannten kein Rezidiv. Gestorben 1896 an Gehirnschlag.

Literaturverzeichnis.

1. Albert, E., Bilaterales Mammacarcinom. Wiener med. Wochenschr. 1899 Nr. 2, S. 57.
2. Balacescu, Carcinoma mammae nach Halsted operiert. — Rivista di Chirurgie 1902, Nr. 7, S. 319; referiert in Hildebrands Jahresber. über d. F d. Chir. 1902, S. 575.
3. Beatson, Th. G., The treatment of cancer of the breast by oophorectomy and thyreoid extract. Brit. med. journ. 1901, oct. 19, II, 1145.
4. Beck, Anton, Über das doppelseitige Carcinom der Mamma. Inaug.-Diss. München 1904.
5. Beck, Karl, A new method of incision for removal of the breast. Medical record 1906, july 14, vol. 70, No. 2, S. 41.
6. v. Bergmann, Zentralbl. f. Chir. 1883, Kongreßbericht S. 37.
7. Billroth, Die Krankheiten der Brustdrüsen. Billroth-Lücke, Deutsche Chir. 1880, Lief. 41.
8. Boyd, H., On oophorectomie in the treatment of cancer. Brit. med. journ. 1897, oct. 2, II, S. 890 and 1899, febr. 4, I, S. 257.
9. Derselbe, On oophorectomie in cancer of the breast. Brit. med. journ. 1900, II, S. 1161.
10. Bryant, Th., An analysis of forty six cases of cancer of the breast, which have been operated upon and survived the operation from 5 to 32 years. The Brit. med. journ. 1902, may 17, I, S. 1200.
11. Butlin, H. T., A clinical lecture on Halsteds operation for removal of cancer of the breast. Brit. med. journ. 1898, dec. 3, II, S. 1665.
12. Derselbe, On the results of operations for primary cancer of the breast performed during 1895—1897. St. Bartholomew's hospital reports, Vol. XXXVII. Referiert: Zentralbl. f. Chir. 1902, Nr. 22, S. 607.
13. Derselbe, On oopohrectomy in the treatment of cancer of the breast. Brit. med. journ. 1902, jan. 4, I, S. 10.
14. Chavannaz, Sur un cas du cancer du sein. Journ. de med. de Bordeaux 1902, No. 28; referiert in Hildebrands Jahresber. üb. d. F. der Chir. 1902, S. 576.
15. Cheyne, W., Further statement as to results obtained by operation for cancer of the breast. The Lancet 1899, march 18, I, S. 756.
16. Derselbe, A clinical lecture on the treatment of cancer of the breast by operation. The Lancet 1904, march 12, I, S. 699.
17. Crawford, Unusual case of carcinoma of the breast. Brit. med. journ. 1897, jan. 23, I, S. 205.
18. Dahlgren, Om mammarkancer fran klinisk synpunkt. Hygiea, Bd. LXI, Heft 1. Referiert: Zentralbl. f. Chir. 1899, Nr. 33, S. 921.
19. Ehrich, Zur Dauerheilung des Brustkrebses. Münchner med. Wochenschr. 1905, Nr. 16, S. 778.
20. Fink, Ein Beitrag zu den Erfahrungen über die operative Behandlung des Mammacarcinoms. Zeitschr. f. Heilkunde 1889, Bd. 9, S. 453.
21. Franke, Autoplastik bei großem Hautdefekt der weiblichen Brust. Deutsche Zeitschr. f. Chir. 1898, Bd. 49, S. 610.

22. Gebele, H., Zur Statistik der Brustdrüsengeschwülste. Beitr. zur klin. Chir. 1901, Bd. 29, S. 167.
23. Gerota, Nach welchen Richtungen kann sich der Brustkrebs weiter verbreiten? Arch. f. klin. Chir. 1897, Bd. 54, S. 280.
24. Goebell, Rudolf, Ein Beitrag zur sog. Autoplastik nach der Radikaloperation des Carcinoma mammae. Deutsche Zeitschr. f. Chir. 1902, Bd. 74, S. 144.
25. Goldmann, Anatomische Untersuchungen über die Verbreitungswege bösartiger Geschwülste. Beitr. zur klin. Chir. 1897, Bd. 18, S. 595.
26. Graeve, H., Ett förslag att täcka operationssaret efter amputatio mammae. Upsala Läkareforen. Förhandl. N. F. Bd. III, S. 410. Referiert: Zentralbl. f. Chir. 1898, Nr. 40, S. 1003.
27. Großmann, Über die Lymphdrüsen und -bahnen der Achselhöhle. Gekrönte Preisschrift, Berlin 1896. Referiert: Zentralbl. f. Chir. 1896, Nr. 47, S. 1119.
28. Guleke, Beitrag zur Statistik des Mammacarcinoms. Zusammenstellung der in der Klinik des Herrn Geheimrat Prof. v. Bergmann in den Jahren 1882—1899 zur Beobachtung gelangten Fälle von Mammacarcinom. Arch. f. klin. Chir. 1901, Bd. 64, S. 530.
29. Gussenbauer, Über die Entwicklung der sekundären Lymphdrüsengeschwülste. Zeitschr. f. Heilkunde 1881. Bd. 2, S. 17.
30. Derselbe, Diskussion zu Küsters Vortrag: Zur Behandlung des Brustkrebses. Zentralbl. f. Chir. 1883, Kongreßbericht S. 37.
31. v. Hacker, V., Über das Vorkommen von Knorpel und Knochen in einer Geschwulst der weiblichen Brustdrüse. Arch. f. klin. Chir. 1882, Bd. 27, S. 614.
32. Halsted: The results of operation for the cure of cancer of the breast performed at the Johns Hopkins hospital. Annals of surgery 1894, nov. Referiert: Zentralbl. f. Chir. 1895, Nr. 13, S. 336.
33. Derselbe, A clinical and histological study of certain adenocarcinomata of the breast. Annals of surgery 1897, nov. Ref.: Zentralbl. f. Chir. 1899, Nr. 23, S. 679.
34. Derselbe, Brief consideration of cases of cancer of the breast, treated at the Johns Hopkins hospital since 1889. Transact. of the Amer. surg. assoc. 1901. Ref.: Zentralbl. f. Chir. 1902, Nr. 37, S. 981.
35. Heath, Chr., On some common diseases of the breast. Medical press and circular 1895, S. 31. Referiert: Hildebrands Jahresber. f. Chir. 1895, S. 612.
36. Heidenhain, L., Über die Ursachen der lokalen Krebsrezidive nach Amputatio mammae. Arch. f. klin. Chir. 1889, Bd. 39, S. 97.
37. Hennig, Ein Beitrag zur Morphologie der weiblichen Brustdrüse. Arch. f. Gynäkologie 1871, Bd. 2, S. 331.
38. Hermann, Four cases of recurrent mammary carcinoma treated by oophorectomy and thyreoid extract. The British med. journ. 1900, oct. 20, S. 1167.
39. Derselbe, The termination of a case of recurrent mammary cancer treated by oophorectomy. The Lancet 1904, jan. 16, I, S. 145.
40. Heurtaux, Apparition de noyaux carcinomateux multiples, metastatiques

plus de trente ans après l'ablation d'un carcinom du sein. Arch. prov. d chirurgie 1899, No. 2. Referiert: Zentralbl. f. Chir. 1899, Nr. 23, S. 688.
41. Hildebrand, Beitrag zur Statistik des Mammacarcinoms der Frau. Deutsch Zeitschr. f. Chir. 1887, Bd. 25, S. 337.
42. Hutchinson, J., Cancer of both breasts; repeated operations during twelv years. The Edinbourgh med. journ. 1897, may. Referiert in Hildebrand Jahresber. üb. d. F. d. Chir. 1897, S. 476.
43. Igl, Johann, Ist Krebs eine Infektionskrankheit? „Das österreichisch Sanitätswesen" 1905, Nr. 52.
44. Joerss, Über die heutige Prognose der Exstirpatio mammae carcinomatosae Deutsche Zeitschr. f. Chir. 1896, Bd. 44, S. 101.
45. Jordan, Über Spätrezidive des Carcinoms. Arch. f. klin, Chir. 1904, Bd. 74 S. 379.
46. Keen, W., Resection of the sternum for tumors. Med. and surg. reporte 1897, No. 13. Ref.: Zentralbl. f. Chir. 1899, Nr. 1, S. 32.
47. Kelly, A case of scirrhus mammae beginning in the axilla. The Lance 1898, march 26, I, S. 859.
48. Kocher, Chirurgische Operationslehre. 4. Aufl., Jena 1902, S. 242.
49. Korteweg, Die statistischen Resultate der Amputation des Brustkrebses Arch. f. klin. Chir. 1889, Bd. 38, S. 679.
50. Küster, Zur Behandlung des Brustkrebses. Kongreßbericht; ref.: Zentralbl f. Chir. 1883, S. 36.
51. Küttner, Welche Aussichten bietet die Operation des Mammacarcinoms bei vergrößerten Supraclaviculardrüsen? Beiträge zur klin. Chir. 1902 Bd. 36, S. 531.
52. Lane, A. W., A case illustrating a very effectual methode of treating extensive malignant disease of the breast. The Lancet 1895, oct. 12, II, S. 904.
53. Lange, Der Gallertkrebs der Brustdrüse. Beiträge zur klin. Chir. 1896, Bd. 16, S. 1.
54. v. Langenbeck, Zentralbl. f. Chirurgie 1883, Kongreßbericht, S. 37.
55. Légueu, L'autoplastie par transplantation du sein. Revue de chirurgie 1898, No. 11, Suppl. Ref. in Hildebrands Jahresber. üb. d. F. d. Chir. 1898, S. 493.
56. Macnamara, Abstract of clinical lectures on carcinomas of the breast, which riquire on operation. The British med. journ. 1888, may 19, I, S. 1046.
57. Mahler, Fr., Über die in der Heidelberger Klinik 1887—1897 behandelten Fälle von Carcinoma mammae. Beiträge zur klin. Chir. 1900, Bd. 26, S. 681.
58. Marggraff, Über Spätrezidiv beim Mammacarcinom. Inaug.-Diss. Würzburg 1902. Ref.: Zentralbl. f. Gynäk. 1904, S. 150.
59. Meißl, Th., Über die operative Therapie des Mammacarcinoms und deren Dauererfolge. Wiener klin. Wochenschr. 1904, Nr. 51, S. 1373.
60. Meyer, W., An improved method of the radical operation for carcinoma of the breast. New York Medical record 1894, dec. 15; ref.: Zentralbl. f. Chir. 1895, S. 608.
61. Derselbe, Operative technique for cancer of the breast. Annals of surgery

1897, april. Ref. in Hildebrands Jahresber. üb. d. F. d. Chir. 1898, S. 476.
62. Derselbe, Carcinoma of the breast. Ten years' experience with my method of radical operation. The journ. of the American med. assoc. 1905, july 29.
63. Nedopil, Carcinom und Infektion. Med. Jahrb. 1883, S. 123.
64. Oelsner, L., Anatomische Untersuchungen über die Lymphwege der Brust mit Bezug auf die Ausbreitung des Mammacarcinoms. Arch. f. klin. Chir. 1901, Bd. 64, S. 134.
65. Oldekop, Statistische Zusammenstellung der in der Klinik des Herrn Prof. Dr. Esmarch zu Kiel in den Jahren 1850—1878 beobachteten 250 Fälle von Mammacarcinom. Arch. f. klin. Chir. 1879, Bd. 24, S. 536.
66. Payr, Beiträge zur plastischen Deckung der Hautdefekte nach Brustdrüsenexstirpationen. Deutsche Zeitschr. f. Chir. 1906, Bd. 81, S. 361.
67. Petersen u. Colmers, Anatomische und klinische Untersuchungen über die Magen- und Darmcarcinome. Beiträge zur klin. Chir. 1904, Bd. 43, S. 1.
68. Pilcher, Operative possibilities in cases of advanced carcinoma of the breast. Annals of surgery 1903, sept. Ref.: Zentralbl. f. Chir. 1904, Nr. 1, S. 29.
69. Poulsen, Die Geschwülste der Mamma. Bericht über 355 in dem Kommunehospital zu Kopenhagen im Verlaufe der Jahre 1870—1888 operierte Fälle. Arch. f. klin. Chir. 1891, Bd. 42, S. 593.
70. Rodmann, The best incision in operations for mammary carcinoma. Annals of surgery 1901, july. Ref.: Zentralbl. f. Chir. 1902, Nr. 4, S. 104.
71. Rosenstein, P., Ein statistischer Beitrag zur operativen Behandlung der bösartigen Brustdrüsengeschwülste. Arch. f. klin. Chir. 1901, Bd. 63, S. 555.
72. Rotter, J., Günstigere Dauererfolge durch ein verbessertes Operationsverfahren der Mammacarcinome. Berliner klin. Wochenschr. 1896, Nr. 4, S. 69.
73. Derselbe, Zur Topographie des Mammacarcinoms. Arch. f. klin. Chirg. 1899, Bd. 58, S. 346.
74. Sanderson, A contribution to the surgical treatment of malignant disease of the breast. The Lancet 1895, dec. 21, II, S. 1572.
75. Scheiffele, Über Gallertkrebs der Brustdrüse. Inaug.-Diss. München 1904. Ref.: Zentralbl. f. Gynäk. 1905, Nr. 20, S. 634.
76. Schinzinger, Über Carcinoma mammae. Zentralbl. f. Chir. 1889; Kongreßbericht S. 54.
77. Schmidt, G. B., Die Geschwülste der Brustdrüse. Beiträge zur klin. Chir. 1889, Bd. 4, S. 40.
78. Schmidt, Paul, Beitrag zur Statistik der Mammacarcinome. Deutsche med. Wochenschr. 1904, Nr. 15, S. 540.
79. Schwarz, Berthold, Zur Statistik und Behandlung der Mammacarcinome. Beiträge z. klin. Chir. 1905, Bd. 46, S. 660.
80. Simmonds, Über Gallertkrebs der Brusdrüse. Deutsche Zeitschr. f. Chir. 1884, Bd. 20, S. 74.
81. Sprengel, O., Mitteilungen über die in den Jahren 1874—1878 auf der

Volkmannschen Klinik operativ behandelten 131 Fälle von Brustcarcinom. Arch. f. klin. Chir. 1881, Bd. 27, S. 805.

82. Steiner, F., Kasuistische Mitteilungen aus Hofrat Prof. Billroths Privatpraxis. Wiener med. Wochenschr. 1870, Nr. 24, S. 453.
83. Steiner, Paul, Beiträge zur Krebsstatistik, mit besonderer Berücksichtigung der an der I. chirg. Universitätsklinik (Budapest) durch operative Behandlung erzielten Dauererfolge. Deutsche Zeitschr. f. Chir. 1906, Bd. 82, S. 363.
84. Steinthal, Zur Dauerheilung des Brustkrebses. Beiträge zur klin. Chir. 1906, Bd. 47, S. 226.
85. Stiles, The dissemination of cancer of the breast, and the necessity for its treatment by extensive operation. The British medical journal 1899, june 17, I, S. 1452.
86. Storp, Demonstration. Deutsche med. Wochenschr. 1897, Nr. 15, S. 106.
87. Tillmanns, Lehrbuch der speziellen Chirurgie, 7. Aufl., 1901, I. Bd., S. 655.
88. v. Török, G., u. Wittelshöfer, R., Zur Statistik des Mammacarcinoms. Arch. f. klin. Chir. 1880, Bd. 25, S. 873.
89. Volkmann, Beiträge zur Chirurgie, Leipzig 1875, S. 320.
90. Weir, R., A point in the technique of breast amputation for cancer. Medical record 1906, febr. 3, I, S. 200.
91. v. Winiwarter, A., Beiträge zur Statistik der Carcinome mit besonderer Rücksicht auf die dauernde Heilbarkeit durch operative Behandlung. Stuttgart 1878.
92. Wunderli, H., Über die in den letzten 25 Jahren beobachteten Mammacarcinome mit besonderer Berücksichtigung der operativen Endresultate. Deutsche Zeitschr. f. Chir. 1906, Bd. 84, S. 385.

VI.

Zur Frage der Behandlung von Verletzungen und Fisteln der Ureteren.

Von

M. A. Wassiljew,

ehemaligem Professor der chirurgischen Fakultätsklinik der Kaiserl. Universität Warschau.

Die Frage der operativen Behandlung der Verletzungen der Ureteren und der Folgen dieser Verletzungen, nämlich der Ureteren-Fisteln, ist erst vor relativ kurzer Zeit in den Vordergrund des Interesses getreten. Man kann sagen, daß die Literatur erst ungefähr in den letzten 15 Jahren in dieser Beziehung eine mehr oder minder wesentliche Bereicherung erfahren hat. Dies ist auch durchaus verständlich; früher hatten die Ärzte sehr selten Gelegenheit, Verletzungen der Ureteren zu begegnen, da diese Verletzungen selten durch zufällige Traumen des Abdomens und des Beckens hervorgerufen, sondern am häufigsten bei Abdominaloperationen, hauptsächlich bei Operationen an den Beckenorganen erzeugt werden. Aus diesem Grunde haben die Chirurgen erst seit der Entwickelung der Abdominalchirurgie häufiger Gelegenheit, derartigen Verletzungen näher zu treten.

Wie selten Verletzungen der Ureteren infolge von zufälligen Ursachen hervorgerufen werden, geht aus der Tatsache hervor, daß in den neuesten, selbst in den solidesten Lehrbüchern der Chirurgie im ganzen nur einige ähnliche in der Literatur bekannt gewordene Fälle zitiert sind. Le Dentu erwähnt nur 3 Fälle von Ruptur des Ureters, die bei der Sektion konstatiert worden und infolge einer heftigen Kontusion des Abdomens entstanden sind; außerdem berichtet er über einen Fall von Verletzung des Ureters infolge einer Stichverletzung des Abdomens, bei der das Messer durch die Plica genito-cruralis gegangen ist (Le Dentu et Delbet. Traité de Chirurgie. T. VIII, 1899). Schede hat zu den von Le Dentu

gesammelten Fällen 2 Fälle von Schußverletzung des Ureters, welche Tuffier beschrieben hat, hinzugefügt (Handbuch der praktischen Chirurgie. Bergmann, Bruns und Mikulicz. Band III, 1903).

Verletzungen der Ureteren bei der Ausführung von Operationen kommen am häufigsten in der Pars pelvina vor, und zwar: bei Eröffnung von Beckenabszessen durch das hintere Scheidengewölbe, bei Exstirpation des Uterus, bei Exstirpation von Geschwülsten der breiten Mutterbänder, sowie bei der Entfernung von hochsitzendem Carcinom des Mastdarmes; jedoch können Verletzungen des Ureters auch in den übrigen Teilen desselben vorkommen, wie es beispielsweise in einem Falle von Chaput bei der Entfernung einer Mesenterialgeschwulst eingetreten ist.

Bei frischen Verletzungen des Ureters sind die idealsten operativen Maßnahmen diejenigen, die die normale Funktion des Ureters wiederherstellen können, d. h. die Vereinigung der durchschnittenen Enden durch Naht oder die Anlegung einer Anastomose zwischen dem verletzten Ureter und dem anderen oder Transplantation des renalen Endes des Ureters in die Harnblase. In der Praxis können jedoch so unerwartete Hindernisse eintreten, daß nicht nur irgendeine der oben erwähnten Operationsmethoden, sondern überhaupt keine von diesen angewendet werden kann.

Pozzi hat bei der Entfernung einer Cyste der breiten Mutterbänder den linken Ureter durchschnitten und trotz aller Mühe das peripherische vesicale Ende desselben nicht auffinden können; er nähte dann das zentrale Ende des Ureters in die Harnblase ein. — In einer ähnlichen Lage befand auch ich mich einmal, nur mit dem Unterschiede, daß ich das zentrale, renale Ende des Ureters nicht auffinden konnte. Im Jahre 1898 habe ich bei der Exstirpation des Uterus wegen Fibromyoms der Gebärmutter und wegen beiderseitiger Cysten der breiten Mutterbänder bei einer 38jährigen Frau den linken Ureter in der Pars pelvina in einer Entfernung von einigen Zentimetern von der Mündungsstelle des Ureters in die Harnblase durchschnitten; das peripherische Ende des Ureters wurde gefunden, das zentrale Ende konnte man aber inmitten der zerrissenen und zerknitterten Fetzen der abgetrennten Gewebe der breiten Mutterbänder nicht finden. Die Operation war schwer und langwierig, und da die Verletzung des Ureters gegen Ende der Operation sich gezeigt hatte und der Allgemeinzustand der Patientin sehr schlecht war, mußte man sich mit der Beendigung der Operation beeilen: Es war also keine Zeit, das renale Ende des Ureters zu suchen, und ich beschloß infolgedessen, die Gewebe an den Stellen, wo das renale Ende des durchschnittenen Ureters mutmaßlich liegen mußte, en masse zu unterbinden. Hierauf wurde in die Wunde ein ein Mikuliczscher Sack eingeführt und ein Teil der Bauchwunde geschlossen. Nachdem ich die Operation in dieser Weise zu Ende geführt

hatte, dachte ich, daß, wenn sich eine Hydronephrose entwickeln und sich Indikationen zur Nephrektomie einstellen sollten, letztere später unter günstigeren Verhältnissen, d. h. nachdem die Patientin sich einigermaßen erholt haben würde, ausgeführt werden könnte. Der Fall verlief durchaus günstig. In den ersten Tagen nach der Operation klagte die Patientin über Schmerzen in der linken Nierengegend, einige Tage fieberte sie auch, dann verschwanden alle diese Erscheinungen, und die Patientin genas. Zum letzten Male sah ich die Patientin vor 2 Jahren, also 6 Jahre nach der Operation. Die Patientin klagte über verschiedene Nervenstörungen, die bei Frauen nach vollständiger Kastration nicht selten beobachtet werden, während in der linken Nierengegend von einer Geschwulst nichts festzustellen war.

Diese Beobachtung bestätigt die Resultate der an Tieren ausgeführten Experimente (Fränkel), nämlich, daß die Unterbindung des Ureters in gewissen Fällen eine so geringfügige Hydronephrose verursachen kann, daß diese ganz ohne Symptome verläuft.

Bei der Behandlung der Ureterenfisteln müssen wir von denselben Grundsätzen ausgehen, wie bei der Behandlung von frischen Verletzungen des Ureters. Die häufigsten Ureterenfisteln, die nach einer Verletzung des Ureters entstehen, sind die Uretero-Vaginalfisteln. Ich möchte davon Abstand nehmen, die verschiedenen Operationsmethoden, welche zum Zwecke der Heilung dieser Fisteln angewendet wurden, zu beschreiben, da sie in verschiedenen Monographien, einzelnen Aufsätzen und auch in den neuesten Lehrbüchern der Chirurgie vorzüglich bearbeitet sind, und mich nur auf einige allgemeine Bemerkungen beschränken.

Die Operationsmethoden, welche zur Heilung der Ureterovaginalfisteln angewendet wurden, kann man in 3 Gruppen einteilen:

1. direkte Schließung der Fistel durch die Scheide;
2. transperitoneale Transplantation des Ureters in die Harnblase per laparotomiam;
3. extraperitoneale Transplantation des Ureters in die Harnblase per vaginam.

1. Direkte Schließung der Fistel durch die Vagina. Dieser Methoden gibt es viele, wobei alle das Gemeinsame haben, daß der Ureter in situ verbleibt, und daß stets zuvor eine Vesicovaginalfistel neben der bestehenden Ureterovaginalfistel angelegt wird. Dann war man bei einer Reihe von Operationsmethoden (Duehrssen, Landau, Withel, Schede, Mackenrodt u. a.)

bestrebt, mittels plastischer Eingriffe, indem man die Schleimhaut der Harnblase mit derjenigen der Scheide vereinigt, beide Fistelöffnungen in der Weise zu schließen, daß im Resultat in der Gegend der Ureterfistel eine sukzessorische Tasche entstand, die mit der Harnblase kommunizierte. In diese Tasche mündete der Ureter, und folglich sammelte sich der Harn, der aus dem Ureter abging, zunächst in der Tasche, in der eine Stauung des Harns eintreten konnte. Von diesem Mangel abgesehen, sind diese Operationsmethoden sehr kompliziert, mißlingen häufig, so daß man sie nicht selten mehrere Male wiederholen muß, bis das gewünschte Resultat erzielt wird. Bei anderen Methoden (Simon, Mikulicz) war man nach Anlegung der Vesicovaginalfistel bestrebt, eine breite Vereinigung des Ureters mit der Harnblase herbeizuführen, d. h. die Ureterovaginalfistel in eine Vesicovaginalfistel zu verwandeln und den Ureter in situ zu belassen. Simon spaltete zu diesem Zwecke einen Teil der Blasen- und der Ureterwand dem Verlauf des Ureters entlang in der Richtung von der Ureterfistel nach oben und führte dann längere Zeit hindurch Sonden in den Ureter ein, um eine Verwachsung der durchschnittenen Wandungen desselben zu verhindern. Mikulicz komprimierte zu demselben Zwecke die Blasenwand und die anliegende Wand des Ureters mittels einer speziell zu diesem Zwecke nach einer Idee Dupuytrens konstruierten Klemme, von der der eine Schenkel in die Harnblase durch die angelegte Vesicovaginalfistel, der andere durch den Ureter durch die Ureterfistel eingeführt wurde, wodurch Nekrose der komprimierten Gewebe herbeigeführt wurde. Sobald es auf diese Weise gelang, die Ureterovaginalfistel in eine Vesicovaginalfistel zu verwandeln, wurde diese letztere nach den allgemeinen Regeln geschlossen. Diese Methode ist sehr sinnreich und entspricht, nach den Resultaten, welche sie erzielen läßt, den oben bezeichneten Forderungen; an erster Stelle steht die Methode von Mikulicz als eine sicherere.

2. Transperitoneale Transplantation des Ureters in die Harnblase per laparotomiam. Diese Operation, welche die Bezeichnung „Uretero-Cysto-Neostomia“ trägt, ist fast zu gleicher Zeit von zwei Chirurgen, nämlich von Bazy und Novaro ersonnen worden. Sie besteht darin, daß mittels Laparotomie der Ureter ausfindig gemacht und in die Harnblase eingenäht wird. Bazy glaubt, daß die Uretero-Cysto-Neostomia die einzige normale und wissenschaftlich richtige Methode der Schließung der Ureterovaginal-

fistel ist; derselben Ansicht sind auch andere Autoren, beispielsweise Podres. Hierauf sind Modifikationen dieser Operation vorgeschlagen worden, welche darin bestehen, daß der mittels Laparotomie ausfindig gemachte Ureter nach Verschluß des Bauchfelles extraperitoneal in die Harnblase eingenäht wurde. (Witzel, Fritsch).

3. Extraperitoneale Transplantation des Ureters in die Harnblase per vaginam. Zum erstenmal ist unter dieser Bezeichnung in der Literatur die Methode von Segond veröffentlicht worden. In der Tat entspricht aber diese Methode ihrer Bezeichnung nicht, da es sich hier nicht um eine Transplantation des Ureters im wirklichen Sinne des Wortes, sondern nur um eine direkte Schließung der Fistel durch die Scheide mittels einer plastischen Operation handelt, so daß die Bezeichnung, welche der Autor seinem Verfahren beigegeben hat, unrichtig ist.

In der mir zugängigen Literatur habe ich nur einen von Fritsch veröffentlichten Fall gefunden, indem bei einer Ureterovaginalfistel tatsächlich die extraperitoneale Transplantation des Ureters in die Harnblase durch die Scheide ausgeführt worden ist. In diesem Falle litt die Patientin an Scheidenvorfall, was die Technik der Operation bedeutend erleichterte. Fritsch hat den Ureter in einer Ausdehnung von 4 cm abpräpariert und ihn in die Harnblase eingenäht.

Stöckel, der diesen Fall im Jahre 1900 beschrieben hat (Wiener med. Wochenschr. 1900, Nr. 49), äußerte sich in dem Sinne, daß die extraperitoneale Transplantation des Ureters in die Harnblase per vaginam als das idealste Verfahren zur Heilung von Ureterovaginalfisteln betrachtet werden müsse. Scheede glaubt jedoch, daß es Fritsch gelungen sei, die Transplantation des Ureters durch die Vagina einzig und allein dank dem bestehenden vollständigen Scheidenvorfall auszuführen, und daß dieses Verfahren in anderen Fällen unter gewöhnlichen Verhältnissen nicht anwendbar sei.

In der Tat ist unter gewöhnlichen Verhältnissen, wo Scheidenvorfall nicht vorliegt, die Technik der Transplantation des Ureters durch die Scheide unvergleichlich schwieriger, aber immerhin ist eine solche Operation möglich, was durch einen Fall aus meiner Praxis bewiesen wird. Nachdem ich eine Patientin nach transperitonealer Transplantation des Ureters in die Harnblase bei einer Ureterovaginalfistel verloren hatte, habe ich in einem anderen ähnlichen Falle, der im Jahre 1898 in meine Behandlung kam, beschlossen, den Versuch zu machen, die Transplantation des Ureters auf extraperitonealem Wege durch die Vagina auszuführen; dieser Versuch gelang vollständig, und infolgedessen möchte ich etwas ausführlicher auf diesen Fall eingehen, eben weil er beweist, daß

die Anwendung dieser Operation zur Heilung von Ureterovaginalfisteln auch unter gewöhnlichen Verhältnissen möglich ist.

Am 20. August 1898 wurde in das St. Rochus-Krankenhaus zu Warschau die 26 Jahre alte Patientin M. mit Vaginalfistel des linken Ureters aufgenommen. Vor 9 Monaten hat die Patientin geboren. 6 Monate nach der Niederkunft wurde die Patientin wegen einer zwischen Nabel und Symphyse, wahrscheinlich infolge von eitriger Parametritis entstandenen Fistel operiert; die durch die Fistel eingeführte Sonde wurde im hinteren Scheidengewölbe palpiert. Unter meiner Assistenz wurde von einem anderen Chirurgen unter Leitung der palpablen Sonde im hinteren Scheidengewölbe eine Kontraapertur angelegt, wobei sich aus der Tiefe der Wunde eine heftige arterielle Blutung einstellte, die durch Anlegung einer hämostatischen Pinzette auf die blutende Arterie, wahrscheinlich der A. uterina, zum Stillstand gebracht wurde. Da es nicht gelang, die Arterie zu unterbinden, so wurde die Pinzette liegen gelassen. Nach einigen Tagen fiel die Pinzette ab, und es begann sich Harn durch die Scheide zu entleeren, was während voller 3 Monate vor der Aufnahme der Patientin in das Krankenhaus angedauert hatte. Die Untersuchung der Patientin ergibt: die äußeren Genitalien und der Damm sind mit einem ekzematösen Ausschlag bedeckt, der durch den permanenten Reiz seitens des fließenden Harns verursacht ist. Portio vaginalis uteri regelmäßig entwickelt. Uterus wenig beweglich; links und oben sieht man im Winkel des linken Scheidengewölbes eine trichterförmige Vertiefung, aus der Harn hervorsickert. In dieser Vertiefung befindet sich eine Fistel des Ureters. Die Sonde gelangt durch die Fistel frei in den Ureter. Ich habe die Patientin mehrere Male untersucht, durch die Fistel in den Ureter Sonden verschiedenartiger Dicke eingeführt und, nachdem ich mich überzeugt hatte, daß die Fistelöffnung weit ist, beschlossen, zur Transplantation in die Harnblase zu schreiten.

Am 27. August 1898 wurde die Operation in Chloroformnarkose folgendermaßen ausgeführt: Nach Anlegung einer zirkulären Incision um die Fistel herum präparierte ich das zentrale Ende des Ureters in einer Ausdehnung von ca. 2 cm samt dem umgebenden Gewebe, von dem ich so viel wie möglich zu fassen suchte, ab und führte hierauf in die Harnblase einen Katheter ein, der die Grenzen der Harnblase angeben sollte. Die Harnblase wurde von der Gebärmutter etwas abpräpariert und in der Nähe der Fistelöffnung des Ureters geöffnet; durch diese Öffnung wurde in die Blase das abpräparierte zentrale Ende des Ureters in der Weise hineingezogen, daß zuvor durch dasselbe eine Ligatur gezogen wurde, welche dann mittels einer in die Harnblase durch die Harnröhre eingeführten Peanschen Pinzette gefaßt und gleichfalls durch die Harnröhre nach außen gezogen wurde; hierauf wurden die Wandungen des Ureters mittels Nähte mit den Wandungen der Harnblase vereinigt, während durch eine zweite Nahtreihe die Scheidenwunde geschlossen wurde. In die Harnblase wurden ein Katheter à demeure, in die Scheide ein Gazetampon eingeführt.

Der gesamte postoperative Verlauf war fieberlos.

Am 30. August wurde der Tampon aus der Scheide entfernt. Die durch den Harnleiter gezogene Ligatur hatte sich abgelöst.

Am 1. September wurde der Katheter entfernt.

2. September. Durch die Scheide ist eine geringe Quantität Harn abgegangen.

6. September. Bett vollständig trocken. Aus der Scheide zeigt sich kein Harn mehr.

7. September. Drei Querfingerbreiten unterhalb des Nabels eröffnete sich an der Narbe als ein kleiner Abszeß; mit der Sonde kann man nicht tief vordringen.

Entfernung der Nähte. Der Harn geht durch die Scheide in geringfügiger Quantität ab, so daß das Bett nach wie vor trocken bleibt. Die Harnblase vermag viel Harn zu halten.

16. September. Bei der Untersuchung der Patientin mittels Spiegels fand man an der Stelle, wo die Ränder der Scheidenwunde verwachsen waren, eine sehr kleine Fistel, durch welche sich Harn in sehr geringfügiger Quantität entleerte. Ätzung der Fistel mit Argentum nitricum.

Am 23. September wurde die Patientin entlassen. Aus der Scheide zeigte sich Harn überhaupt nicht mehr; es blieb nur eine eitrige Fistel unter dem Nabel zurück.

Nach 1 Jahre war die Patientin vollständig gesund.

Die extraperitoneale Transplantation des Ureters ist somit durchaus möglich und hat, wenn sie auch einige Schwierigkeiten darbietet, vor der transperitonealen Methode viele Vorzüge, indem sie mit einem geringeren Trauma verknüpft und, was die Hauptsache ist, absolut ungefährlich ist, was von der transperitonealen Transplantation nicht gesagt werden kann.

In dem Falle von transperitonealer Transplantation des Ureters, in dem in der ersten Woche nach der Operation der Tod eingetreten ist, mußte wegen Umstände, die außerhalb meiner Wirkungssphäre lagen, die Sektion unterbleiben, und somit blieb die nähere Todesursache unaufgeklärt. Man muß aber im Auge behalten, daß das in die Harnblase implantierte Ureterende der Nekrose verfallen kann; diese Konsequenz habe ich in einem Falle von totaler Exstirpation der Harnblase wegen Verletzung derselben beobachtet und im Russischen Chirurgischen Archiv (1895) beschrieben. In diesem Falle wurde der peripherische Teil der beiden Ureteren, der an der Bauchwunde festgenäht wurde, trotzdem die Ureteren samt einem Teil ihres benachbarten Gewebes übertragen worden waren, in einer Ausdehnung von zirka 2 cm nekrotisch. Wahrscheinlich liegt die Ursache dieser Erscheinung in der anatomischen Anordnung der Gefäße; die kleineren Gefäße verästeln sich in großer Quantität in der Adventitia, in der Muscularis und in der Mucosa des Ureters; die Hauptarterienstämme, von denen die kleineren Gefäße abgehen, liegen im Bindegewebe, welches den Ureter umgibt, und verlaufen

in geschlängelter Linie dem Ureter entlang. In derselben Weise sind die großen Venen, welche die Arterien begleiten, lokalisiert. Bei dieser Anordnung der Gefäße muß die Ernährung des Ureters eine Störung erfahren, wenn er ohne das Bindegewebe, von dem er umgeben ist, abpräpariert wird. Selbst wenn der Ureter samt seinem Bindegewebe, folglich samt seinen Gefäßen abpräpariert wird, kann es doch vorkommen, daß beim Zusammennähen mit der Harnblase der Hauptarterienstamm von der Naht gefaßt wird; das ist der Grund, weshalb man bei der Transplantation des Ureters vom umgebenden Bindegewebe möglichst viel fassen muß. Ist das in die Harnblase eingenähte Ende des Ureters nekrotisch geworden, so versteht es sich von selbst, von welcher verschiedenen Bedeutung diese Komplikation einerseits bei der extraperitonealen, andererseits bei der transperitonealen Transplantation sein muß. Aber auch von dieser Komplikation abgesehen, kann es in manchen Fällen vorkommen, daß der Ureter mit der Harnblase nicht an seiner ganzen Zirkumferenz verwächst. In meinem Falle ist dies auch geschehen und in Form einer unbedeutenden vesiocvaginalen Fistel zum Ausdruck gekommen; zwar ist diese Fistel bald in Heilung übergegangen, immerhin floß eine Zeitlang Harn in geringfügiger Quantität in die Scheide; diese Komplikation, die bei der extraperitonealen Transplantation durchaus harmlos ist, kann bei der transperitonealen Methode sehr ernste Folgen nach sich ziehen.

Auf Grund sämtlicher vorstehenden Ausführungen glaube ich sagen zu können, daß die extraperitoneale Transplantation des Ureters per vaginam bei Behandlung der Ureterovaginalfisteln den ersten Platz einnehmen muß und daß, wenn diese Methode aus irgendeinem Grunde nicht angewendet werden kann, der Methode der Umwandlung der Ureterovaginalfistel in eine Vesicovaginalfistel mit nachfolgendem Verschluß (Simon, Mikulicz) der Vorzug zu geben ist. Nur dort, wo diese beiden Methoden, wie beispielsweise bei Verengerung des Ureters in großer Ausdehnung bezw. bei der Unmöglichkeit, den Ureter aus seinen Verwachsungen heraus zu trennen, nicht angewendet werden können, soll man zu der transperitonealen Transplantation per laparotomiam schreiten.

VII.

Aus der I. chirurg. Abteilung des Allgemeinen städtischen Krankenhauses St. Georg in Hamburg. (Oberarzt: Dr. Wiesinger.)

Über einen Fall von achsengedrehter gangränöser Leistenhernie mit fortgesetzter retrograder Mesenterium-Thrombose.

Von

Dr. med. E. Koerber,
Assistenzarzt.

Der im Folgenden mitgeteilte Fall von Darmeinklemmung gehört in das Kapitel der Achsendrehung des Darmes bei Brüchen, welches Vorkommnis nach der einschlägigen Literatur als ein zwar nicht allerseltenstes, doch immerhin nicht gewöhnliches und uninteressantes zu bezeichnen ist. In unserem Falle, den zu beobachten und zu operieren ich als Arzt vom Dienst Gelegenheit gehabt habe, dürfte das Interesse durch den entschieden auffallenden Befund am Mesenterium noch erhöht werden.

Bei Achsendrehung des Darmes in Brüchen unterscheidet man bekanntlich dreierlei Arten (cfr. Die ausführliche Darstellung dieses Kapitels durch B. Schmidt in der Deutschen Chirurgie, Lieferung 47, S. 203 ff., 1896).

Die erste ist, daß ein in einen Bruchsack hineinhängendes Darmkonvolut sich in der Höhe der Bruchpforte mit seinem Mesenterium um die Achse dreht und dadurch abschnürt. Das bedeutete also einen Volvulus, der statt in der freien Bauchhöhle zufällig in einem Bruchsack vonstatten geht, wobei dieselben Momente, wie auch sonst, in Betracht kommen.

Oder aber die Achsendrehung ereignet sich an einer Bruchdarmschlinge im Moment der Reposition. Während der Bruchsack leer zurückbleibt, liegt das gedrehte Konvolut in der Bauchhöhle.

Endlich drittens. Die Achsendrehung erfolgt an einem innerhalb der Bauchhöhle gelegenen Mesenterialabschnitt, wobei das im Bruch vorliegende Darmkonvolut entweder die Drehung selbst mit erleidet oder nur in Folge des im Bauche vorgegangenen Volvulus meteoristisch wird.

Der hier zu schildernde Fall deckt sich mit keiner der drei aufgestellten Arten. Es soll in der Epikrise des Falles auf diesen Punkt eingegangen werden. — Zunächst aber lasse ich die Kranken- und Operationsgeschichte folgen.

Pat. J. J. wird am 2. III. 1907, $6^1/_2$ Uhr abends, zur Operation wegen eingeklemmten Bruches ins Krankenhaus geschickt. 62 Jahre alte Frau, leidet seit 20 Jahren an Bronchialkatarrh, sonst im Wesentlichen stets gesund. 2 Partus normal, 1 Abortus. Seit einigen Tagen Verschlimmerung des Katarrhs. Heute morgen ca. 7 Uhr, während eines sehr starken Hustenanfalls plötzlich heftiger stechender Schmerz in der rechten Leistengegend. Eine Geschwulst ist dort aufgetreten. Pat. muß sich sofort zu Bett legen, die Schmerzen werden immer heftiger, Brechreiz; hat aber bisher nicht gebrochen, dagegen fortwährend aufgestoßen. Fühlt sich elend. Stuhlgang und Blähungen bleiben aus. — Gegen Abend lassen die subjektiven Beschwerden und das Aufstoßen auffallend nach, während die Geschwulst unverändert bestehen bleibt.

Ein Bruch hat bis dato nicht bestanden, wie die keineswegs indolente und ganz intelligente Patientin bestimmt des öfteren versichert.

Status: Blasse Frau, aufgeregte Gesichtszüge, etwas verfallen aussehend. Extremitäten kühl. Zunge belegt, trocken. Puls klein, weich, beschleunigt, 112 in der Min., unregelmäßig. Das Herz ist in seiner rechten Hälfte etwas vergrößert. Krankhafte Herzgeräusche sind nicht vorhanden.

Auf den Lungen besteht ausgedehnte Bronchitis, Volumen pulmonum auctum. Das überaus fettreiche Abdomen ist in seiner unteren Hälfte stark aufgetrieben, rechts mehr nach oben reichend als links. Bauchdecken gespannt. Dieser Zustand wird einigermaßen verdeckt durch den außerordentlich starken Hängebauch, der sich über die Bauchgeschwulst herüberlegt. Diese ist etwa gänseeigroß, sitzt vor dem rechten äußeren Leistenring. Die Geschwulst selbst ist sehr druckempfindlich, prall gespannt, gibt tympanitischen Perkussionsschall, ist unbeweglich. Die bedeckende Haut ist nicht gerötet. In der Harnblase nur wenige Tropfen dunkelbraungelben Urins. Während der Untersuchung erbricht Patientin reichlich mißfarbige grünlichbräunliche nicht fäkulent riechende Massen.

Eine Gefährdung des Darmes ist nach diesem Befunde nicht auszuschließen. Es wird daher von jedem Versuch einer Taxis abgesehen und die Herniotomie beschlossen.

Operation: Narkose mit Schleichschem Siedegemisch. 8 cm langer Hautschnitt. Freilegung des Bruchsackes, Eröffnung. Der Bruchsack ist leicht zerreißlich, sehr dünn, entzündlich injiziert, enthält einige Tropfen bräunliches, trübes, nicht übelriechendes Bruchwasser.

Der Einklemmungsring ist außerordentlich eng und straff. Es

besteht, wie häufiger bei weiblichen Individuen, ein ganz kurzer Leistenkanal, durch welchen die Darmschlinge in den jedenfalls vorgebildeten Bruchsack eingetreten ist.

Der Einklemmungsring wird, um sofort auch die Schnürfurchen des Darmes zu Gesicht zu bringen, durch Eröffnung des kurzen Leistenkanals erweitert.

Der eingeklemmte Darm ist eine 16—18 cm lange Dünndarmschlinge, mäßig stark gebläht. An ihrer größten Peripherie ist die Darmschlinge rings herum in einer Längenausdehnung von 6—8 cm braungraurot verfärbt, mißfarben, die Serosa matt und brüchig mit Endotheldefekten. Der Darm fühlt sich in dieser Partie schlaff an. Gegen die Schnürfurchen zu ist das Aussehen blaurot, nur da und dort fleckig.

Vor allem fällt indes auf, daß der eingeklemmte Darm eine völlige Drehung von etwas über 180 Grad um seine Mesenterialachse gemacht hat.

Der in dem Bruchsack sichtbare Teil des Mesenteriums, dessen abnorm straffe Spannung hervortritt, ist stark verändert; hämorrhagisch infarciert, braunrot, ödematös gequollen und so brüchig, daß es bei dem bloßen Anziehen und Zurückdrehen des Darmes — welche Manipulation erst nach Erweiterung des Einklemmungsringes und mit der üblichen Vorsicht vorgenommen wird — ohne weiteres von dem oben geschilderten, 8 cm langen suspekten Darmstück ab und außerdem nach innen hinein weit und mehrfach einreißt. Die abgerissene Partie blutet nicht, obwohl die Einklemmung an der Bruchpforte behoben ist.

Um Klarheit über die Situation zu verschaffen, wird der Schnitt in der Richtung nach außen und oben um ca. 6 cm durch die Bauchdecken verlängert. Die Situation ist nun folgende: Die eingeklemmt gewesene und torquierte Schlinge gehört einem ziemlich hoch oben sitzenden Teil des Dünndarms an. Sie war mit ihrem Mesenterium völlig gedreht durch den Leistenkanal hindurch gepreßt worden. Nach Aufhebung dieser Drehung sieht man, daß die Thrombose und hämorrhagische Infarcierung sich in viel größerer Ausdehnung nach oben bis gegen die deutlich erkennbare Radix mesenterii heran erstreckt. Aus und unter dem gequollenen Mesenterium hervor läuft reichlich braune, trübe, aber nicht übel riechende Flüssigkeit hervor.

Der abführende Darmschenkel ist völlig kollabiert und bald hinter dem Schnürring von ganz normalem Aussehen.

Der zuführende dagegen, dem auch das infarcierte Mesenterium zugehört, ist stark gebläht, ödematös, blaurot, erst weit oberhalb allmählich in normale Beschaffenheit übergehend, ohne daß sich an dem dazwischen liegenden Teil deutliche Zeichen von Brand erkennen ließen.

Was war unter diesen Umständen die gegebene Operation?

Der hohe Sitz der Einklemmung — die betreffende Darmschlinge gehörte, wie man jetzt übersehen konnte, etwa dem Übergangsgebiet vom Jejunum zum Ileum an — sprach entschieden gegen die Anlage eines künstlichen Afters mit späterer sekundärer Enterorrhaphie. Ein abwartendes Verhalten nach den bekannten Riedelschen Vorschlägen oder die frühe sekundäre Darmresektion unter Anwendung der Helferichschen Enteroanastomose schienen mir bei der geschilderten Sachlage, der hoch

hinauf vorhandenen Gefährdung des Mesenteriums und insbesondere der dadurch schon notwendig gewordenen weiten Eröffnung der Bauchhöhle nicht tunlich. Die primäre Darmresektion schien vielmehr hier das Gegebene zu sein.

Da der Allgemeinzustand es gestattete, die Narkose tadellos, eine allgemeine Peritonitis oder perihernöse Phlegmone nicht vorhanden war, so waren die Bedingungen für dieselbe erfüllt.

Also sorgfältiger Abschluß der Bauchhöhle, das Mesenterium wird in Form eines großen Sektores, der bis in die Radix hineinreicht, innerhalb völlig gesunden Gewebes reseziert, die dazu gehörige Darmschlinge, im ganzen 87 cm, entfernt. Vernähung des Schlitzes, zirkuläre Darmnaht.

Da alles Krankhafte entfernt und die Bauchhöhle sicher abgedeckt war, da das dem strangulierten Mesenterium entstammende Sekret als noch steril betrachtet werden durfte, der vereinigte Darm endlich völlig normal aussah, so wurde die Radikaloperation der Hernie angeschlossen: Vereinigung der tiefen Schichten in 2 Etagen, Hautnaht unter Einführung eines Isoformtampons im unteren Wundwinkel. Kochsalzinfussion. Dauer der ganzen Operation inkl. Narkose 2 Std. 10 Min.

Der Heilungsverlauf war befriedigend. Ein ca. 6 Stunden post operationem auftretender Kollaps wird durch Kampferinjektion beseitigt. Die höchste Temperatursteigerung erreichte Pat. am 1. Tag nach der Operation Abends mit 37.8 Grad. Bis zum 3. Tag war der Leib etwas aufgetrieben. Nach spontanem Eintritt von Flatus verschwand der Meteorismus für immer. Erster Stuhlgang erst am 10. Tag, ohne das Opium gereicht worden wäre.

Die Hautwunde heilte unter ziemlich starker Sekretion ohne weitere Komplikationen. Am 24. Tag post. op. steht Pat. zum 1. Mal auf. Am 28. Tag erbat sie, da sie zu Hause dringend benötigt würde, ihre Entlassung. Sie fühlt sich noch schwach. Der Stuhlgang ist vom 10. Tag an alle 1—2 Tage erfolgt, zeitweise spontan, zeitweise durch leichtes Laxans angeregt. Indes bezeichnet Pat. dieses Verhältnis als ihren gewöhnlichen Zustand.

Heute am 4. 4. 07 erfahre ich durch die Tochter der Pat., daß diese sich zwar noch ziemlich angegriffen fühle, indessen alle Speisen und Getränke mit wenig Ausnahmen vertrage und bis auf ein einziges Mal immer spontanen Stuhlgang gehabt habe.

Jetzt befindet sich Patientin, wie ich während der Korrektur erfahre, 3 Monate nach der Entlassung, im besten Wohlbefinden.

Was an dem hier mitgeteilten Falle einigermaßen von Interesse sein dürfte, ist die auffallend starke, hochgradige und ausgedehnte Veränderung, welche das Mesenterium infolge der Achsendrehung und Zerrung in der kurzen Zeit von ca. 12 Std. erlitten hat. Daß sich Gangrän des Darmes innerhalb noch viel kürzerer Zeit und ausgesprochener als in diesem Falle entwickeln kann, sind aus der Literatur bekannte Beobachtungen. Hämorrhagische Infarkte im Mesenterium sind ebenfalls keine Seltenheit bei eingeklemmten

Brüchen. Auch können sie sehr frühzeitig auftreten wie z. B. ein von B. Riedel aus Aachen mitgeteilter Fall (deutsche medic. Wochenschr. 1883, Nr. 45) zeigt, in dem das Mesenterium schon 7 Stunden nach der Einklemmung als „von hämorrhagisch Infarkten durchsetzt" gefunden wurde. Indes sind sie in den meisten der nicht allzuspät in Behandlung kommenden Fälle mehr zirkumskripter Natur und sind nicht in der großen flächenhaften Ausdehnung beschrieben, wie dies bei unserer Patientin nach 12stündiger Einklemmung der Fall war und zum Verlust eines größeren Mesenterialsektors führte, der bereits die ersten Stadien vitaler Schädigung, Quellung und ganz abnorme Brüchigkeit, erkennen ließ.

Wie kam aber diese schwere Schädigung des Mesenteriums zustande?

Drei Momente kommen meiner Überzeugung nach dabei in Betracht. Das erste ist die Achsendrehung, ein Vorkommnis, welches wie Eingangs erwähnt ist, als kein allzuseltenes bei Brüchen anzusehen ist und sich hier wohl im Moment des Darmaustritts ereignet hat. Unter der Wirkung der Hustenstöße wird in unserem Fall eine Darmschlinge durch eine ganz enge Pforte in den vorgebildeten Bruchsack hineingepreßt, wobei die schlaffen Bauchdecken der mit einem starken venter propendens behafteten Multipara besonders geringen Widerstand leisten. Sie mag sich in dem Moment des Durchtritts gedreht haben. Neue Hustenstöße drängen, soviel als noch möglich ist, vom Darm in den Bruchsack nach und befördern im Verein mit dem vielleicht antagonistisch wirkenden plötzlich gespannten Bruchsack, gegen den die prall gespannte Darmschlinge anstößt und sich abdreht, möglicherweise die Achsendrehung. Der Darm dreht sich sozusagen in den Bruchsack hinein.

Jedenfalls der Mechanismus der Achsendrehung und der Einklemmung gehen hier annähernd in einen Moment zusammen, nämlich in den der akuten Entstehung des Bruches, der vorher nicht bestanden hat. Deshalb ist dieser Fall unter keiner der Eingangs erwähnten 3 Arten von Achsendrehungen ohne Weiteres unterzubringen, insofern bei diesen immer das schon frühere oder längere Bestehen eines Bruches vorausgesetzt wird.

Das zweite Moment ist die große Enge des Spaltes, durch welche die ganz plötzlich herausgetretenen gleichzeitig torquierten Eingeweide in dieser ihrer Lage und Zerrung festgehalten werden und wodurch die Entwicklung der Gangrän wesentlich gefördert wird.

Das dritte und hauptsächlichste Moment ist die retrograde

Thrombose. Die Auffassung, daß es sich um eine solche im geschilderten Fall gehandelt hat, erscheint die natürlichste Erklärung für die Tatsache abzugeben, daß das Mesenterium sich proximal von dem Einklemmungsring in dem gleichen thrombosierten und infarcierten Zustand befunden hat, wie distal von demselben. Es ist diese retrograde Thrombose ein Vorkommnis, das wir auch sonst schon mehrfach bei Incarcerationen beobachtet haben, meist freilich in beschränkterer Ausdehnung, und das uns in solchen Fällen gezwungen hat, bei primärer Darmresektion in größerer Ausdehnung, als die Einklemmung zunächst zu erfordern schien, zu resezieren oder bei abwartendem Verhalten den Darm weit über die Einschnürungsfurchen hinaus vor die Bauchhöhle zu lagern.

Ebenso ist die retrograde Thrombose ein schon bei der einfachen Ligatur des Mesenteriums vielfach besprochenes Thema, indem es eine der hauptsächlichsten postoperativen Gefahren der Darmresektion in sich schließt.

Die Gründe endlich, welche mich der primären Darmresektion den abwartenden Verfahren gegenüber diesmal den Vorzug geben ließen, habe ich schon in der Operationsgeschichte kurz skizziert.

Den Ausschlag freilich mußte die Erwägung geben, daß die bis in die Radix hinaufreichende zugleich auch in die Breite weit ausgedehnte evidente vitale Schädigung eines größeren Mesenterialsektors, wenn dieser der Nekrose auch nur teilweise verfiel, die Möglichkeit der Peritonitis direkt gefördert hätte, ganz abgesehen von den Gefahren für den Darm, die in der ausgedehnten Thrombose selbst begründet lagen. Es schien das sicherste Verfahren zu sein, diese Quelle von Gefahren, soweit dies irgend möglich war, radikal und sofort zu beseitigen. — Waren diese Erwägungen richtig und waren die übrigen allgemein anerkannten Bedingungen, wie ich sie oben erwähnt habe, erfüllt, so war die primäre Darmresektion das hier berechtigte und notwendige Verfahren, indem ja der eingeklemmte Darm zweifellos gangränös, aber noch nicht durchgebrochen war, eine Bedingung, die wir als conditio sine qua non für die primäre Resektion betrachten.

War aber auch die immerhin beträchtliche Ausdehnung der Resektion, 87 cm, berechtigt?

Nun, die Thrombose und hämorrhagische Infarzierung des Mesenteriums war wohl eine in ihrer Längenausdehnung bis in die radix hineinreichende continuierliche. In ihrer Breiten ausdehnung aber umfaßte sie peripheriewärts, wenn auch die größere, so

doch nicht die ganze Fläche des betroffenen Sektors. Also ein Teil der Anastomosen, die durch die distalen Gefäßarkaden von den gesunden Partien her ermöglicht gewesen wären, hätte in Funktion treten können, um wenigstens einen kleineren Teil des zugehörigen Darmes zu erhalten. Die einfache anatomische Erwägung der im Gebiet der Art. meseraicae bestehenden Gefäßverhältnisse ebenso wie die bekannten experimentellen Versuche von Tausini, Zesa, Cohnheim lassen diese Möglichkeit an sich unbestreitbar erscheinen. Hier aber lagen die Dinge doch anders. Die eingeklemmten ca. 18 cm des Darmes, welche mit zu dem gefährdeten Mesenterialsektor gehörten, waren von vornherein verloren, die übrigen ca. 70 cm größeren Teils. Sie gehörten aber fast ganz dem zuführenden Darmschenkel an, dessen geschilderte suspekte Beschaffenheit ihn immerhin unter den gegebenen Verhältnissen als gefährdet anzusehen zwang.

War nun die primäre Darmresektion beschlossene Sache, so war die Ausdehnung derselben außer durch die mesenterialen Verhältnisse auch durch die bekannten von Kocher und anderen hierfür aufgestellten Regeln bestimmt, jenseits derjenigen Grenze zu resezieren, wo die Darmserosa ihr normales Aussehen wieder gewonnen hat.

So wurde die dem gefährdeten Mesenterium-Sektor angehörige Darmschlinge ganz mit entfernt und die Vereinigung des Darmes und Mesenteriums in völlig einwandsfreiem Gewebe vollzogen.

Der glatte Verlauf der Heilung hat dieser Entschließung zur primären Resektion und der Art ihrer Ausführung nicht unrecht gegeben.

Literaturverzeichnis.

1. Deutsche Chirurgie 1896, Lief. 47.
2. Zuckerkandl, Volvulus im Bruchsack. Allgem. med. Wiener Zeitung 1887, Nr. 51.
3. Helferich, Über die Ausführung der Herniotomie bei der Gangrän verdächtigen Darme. (Ein Vorschlag). Langenbecks Archiv, Bd. 41, 1891.
4. Klaußner, F., Über die Behandlung gangränöser Hernien. Deutsche med. Wochenschr. 1889, Nr. 5 u. 6.
5. Kocher, Th., Zur Methode der Darmresektion bei eingeklemmter gangränöser Hernie. Zentralbl. f. Chir. 1880, Nr. 29.
6. Riedel, B., Über die Behandlung gangränöser Hernien. Deutsche med. Wochenschr. 1883, Nr. 45.

7. Billroth, Th., Ein Fall von gleichzeitiger äußerer und innerer Darmeinklemmung, Herniolaparotomie. Langenbecks Archiv, Bd. 1, S. 485 ff.
8. Derselbe, Über pathologische Anatomie der Darmbrüche und über Bruch-einklemmung. Aus dem Nachlaß von Dr. Fr. Pauli. Langenbecks Archiv, Bd. 12.
9. Tausini, Langenbecks Archiv, Bd. 33.
10. Zesa, ebenda.
11. Cohnheim, Virchows Archiv, Bd. 65.

VIII.

Aus der chirurgischen Abteilung des Krankenhauses Huyssens-Stiftung, Essen-Ruhr. (Chefarzt: Dr. R. Morian.)

Beiträge zur Kenntnis des Nabelschnurbruches und der Bauchblasengenitalspalte.

Von

Dr. med. **A. Rittershaus.**

(Mit 2 Abbildungen.)

Die Kenntnis derjenigen Mißbildung, die man als Nabelschnurbruch, Hernia funiculi umbilicalis, bezeichnet, ist durch die Veröffentlichungen der letzten Jahrzehnte erheblich erweitert worden; denn während sie früher, nur in pathologisch-anatomischer Hinsicht, in ihrem Verhältnis zu anderen Mißbildungen Interesse hatte, ist sie seit Beginn der Bauchchirurgie auch in therapeutischer Beziehung von Bedeutung geworden. Ihre relative Seltenheit — Lindfors (1)[1]) fand unter 5184 Geburten, Thudichum (2) unter 2000, die Züricher Frauenklinik nach Alder (3) unter 5887 nur einen Fall — rechtfertigt die Publikation weiterer vier Fälle, die mit Ausnahme eines älteren nacheinander im hiesigen Krankenhause beobachtet und operiert wurden, zumal einer derselben noch besondere Beachtung verdient durch die gleichzeitig vorhandenen ausgedehnten Mißbildungen in anderen Organen.

Ich teile zunächst die Krankengeschichten der vier Fälle mit:

Fall 1. Kind A. D., neuntägiger Lehrerssohn aus E. — Der sonst normal gebildete Knabe trägt an der Stelle des Nabels eine fünfmarkstückgroße, flach vorgewölbte, bläulichweiße Membran, die sich scharf gegen die umgebende, gesunde Haut absetzt, oberflächlich leicht ein-

1) Diese Zahlen beziehen sich auf das am Schlusse dieser Arbeit befindliche Literaturverzeichnis.

getrocknet und nicht mehr durchscheinend ist. Die kurze trockne Nabelschnur setzt sich etwas unterhalb des Scheitels der Geschwulst, in der Mittellinie, an. — In Chloroformnarkose wurde die Geschwulstmembran im Gesunden abgetragen, wobei viel Darm, ein Teil des Magens, sowie die Leber vorfällt. Eine durchgreifende, von oben nach unten verlaufende Seidennaht vereinigte die Ränder. Es erfolgte glatte Heilung. — Nach dem 9 Monate später erfolgten Tode an Keuchhusten wurden bei der Sektion ausgedehnte Verwachsungen der vorderen Bauchwand mit der Leber und dem Darme gefunden.

Fall 2. Maria G., eingeliefert am 29. IX. 1906, wenige Stunden alt. — Das Kind wurde kurz vor der Aufnahme in Kopflage geboren. Die Hebamme gab an, daß nach dem Durchschneiden des Kopfes die in der Nabelgegend befindliche Geschwulst zum Vorschein gekommen sei, auf deren Höhe es aus einer anscheinend eingerissenen Stelle mäßig stark geblutet habe; die Nabelschnur sei nicht bei der Geburt des Kindes, sondern erst später an der Placenta gesehen worden. Ein hinzugerufener Arzt legte über die Geschwulst einen Verband und schickte das Kind ins Krankenhaus. — Hier zeigte das ausgetragene, verhältnismäßig kräftig Neugeborene keine auffallende Blässe der Haut. In der Nabelgegend konnte man eine fünfmarkstückgroße Öffnung in den Bauchdecken feststellen, auf deren Rändern sich eine dünne, im ganzen ungefähr apfelgroße, durchscheinende Blase erhob, die, scharf gegen die umgebende Haut abgesetzt, mit einer gelben Flüssigkeit und Därmen erfüllt war. Auf der Höhe der Geschwulst zeigt sich eine markstückgroße, wunde, zur Hälfte blutunterlaufene Stelle, in der ein blutender Gefäßstamm sichtbar war, der sofort unterbunden wurde. Von einer abgebundenen Nabelschnur war nichts zu entdecken.

Operation sofort nach der Aufnahme: Durch einen ungefähr 4 mm vom Rande des Spaltes nach außen gelegenen Schnitt wurde in normaler Haut der Bruchsack rings umgangen. Nach Eröffnung der Bauchhöhle fielen fast die gesamten Därme vor. Dabei fand man einen ungefähr 1 cm langen, mit wohlabgerundeten Rändern versehenen Schlitz im Mesenterium des Dünndarms, durch welchen eine ungefähr fingerlange Dünndarmschlinge hindurch getreten war. Auch der Blinddarm zeigte eine eigentümliche Bildung; er lief in seinen Wurmfortsatz aus und setzte sich nicht in einem Winkel, sondern in gradliniger Fortsetzung an den Dünndarm an.

Der Mesenterialschlitz wurde vernäht, sodann unter einigen Schwierigkeiten der Darm reponiert; eine Seidenperitonealnaht wurde nach Art der Tabaksbeutelnaht um die Bruchpforte herumgezogen und damit die Öffnung verschlossen; dann das Peritoneum mit einer zweiten Knopfnaht darüber vernäht, wobei der Stumpf an der Tabaksbeutelnaht in die Tiefe versenkt wurde. Catguthautnaht; zirkulärer Heftpflasterverband zur Entspannung. Die Operation wurde $3^1/_2$ Stunden nach der Geburt ausgeführt. — Die Blase war zweikammerig, bestand aus einem größeren äußeren und einem kleineren inneren Hohlraum; auf der Grenze zwischen beiden verliefen die Nabelgefäße.

Mit Ausnahme geringer Temperatursteigerung in den ersten Tagen nach der Operation und ein- bis zweimaligem Erbrechen, gegen das Magenspülungen angewandt wurden, war der Heilverlauf günstig.

Am 8. X. 1906 war die Wunde primär verheilt, Patientin wurde entlassen, um die Mutterbrust zu erhalten. Gewichtsabnahme 400 g; der Ikterus neonatorum besteht noch. Das Kind sieht atrophisch aus, sein Stuhlgang ist etwas bröcklig. —

Über das spätere Schicksal konnte trotz angestellter Nachforschungen keine Auskunft erhalten werden. — Die mikroskopische Untersuchung des Bruchsackes (patholog. Institut Göttingen) ergab: Die Wand besteht aus lockerem Bindegewebe ohne nachweisbaren Epithelbelag. — Wahrscheinlich ist die Abreißung der Nabelschnur durch eine abnorme Kürze begünstigt worden; eine solche sowie völliger Defekte wurde bei der Hern. fun. umbil. und der Bauchspalte öfter beobachtet (Förster (4)), Magnussen (5), Otto (6)). Jüngst beschrieb noch Schaller (7) einen solchen Fall, bei dem neben sonstigen ausgedehnten Mißbildungen (totale Thoracogastroschisis) die Nabelgefäße sofort aus der Bauchhöhle an die Placenta herantraten.

Fall 3. Franziska M. aus Essen W., $^1/_2$ Stunde alt; aufgenommen am 25. X. 1906. — Das Kind wird sofort nach der Geburt von der Hebamme ins Krankenhaus gebracht; es stammte von einer gesunden Zweitgebärenden, in deren Familie ebensowenig wie der des Mannes Mißbildungen bisher vorkamen. Das jetzt geborene Kind wurde nach normaler Schwangerschaft ohne Kunsthülfe in Kopflage geboren. Die Hebamme gab an, daß sofort nach der Abnabelung die in der Nabelgegend befindliche Blase, die auf ihrer Höhe die Nabelschnur trug, eingerissen und eine Anzahl Dünndarmschlingen vorgefallen seien.

Befund: Vor der Bauchhöhle des Kindes liegen in der Nabelgegend eine Anzahl geröteter und in lebhafter Bewegung befindlicher Darmschlingen, zumeist auf der linken Bauchhälfte. Sie sind aus einer fünfmarkstückgroßen, rundlichen Öffnung in der Bauchwand ausgetreten und auf der rechten Seite von einer dünnen, durchscheinenden Membran bedeckt, die sich scharf gegen die umgebende Haut absetzt und auf dem Scheitel der Geschwulst in die Nabelschnur übergeht; hier an der Rißstelle des Bruchsackes sieht man, daß sich die Gefäße zwischen die Schichten des Sackes begeben und dort verlaufen. Die Länge des von oben nach unten verlaufenden Risses beträgt 4 cm; einige fetzige unregelmäßig gestaltete Reste des Bruchsackes hängen noch an der die Bruchpforte begrenzenden Haut. — Das auf der linken Bauuchseite freiliegende Konvolut der Darmschlingen besteht aus dem größten Teile des Dünndarms.

Das im übrigen die Zeichen der Reife tragende Kind befindet sich in leidlichem Zustande; weitere Mißbildungen waren nicht auffindbar.

Operation: Sofort wurden die Därme mit einer in warme sterile, physiologische Kochsalzlösung getauchten Kompresse bedeckt. Zu Beginn der Narkose wurde infolge von in den Luftwegen befindlichen Schleimmassen vorübergehend die Atmung schlecht; an den Darmschlingen war ein äußerst langsamer Mesenterialgefäßpuls festzustellen (52 in der Minute) bedingt durch Vagusreizung infolge der Shockwirkung. Nach Abspülung der Därme mit steriler Kochsalzlösung werden sie nach Erweiterung der Bruchpforte nach auf- und abwärts um je $^1/_2$ cm in die Bauchhöhle reponiert, was ziemlich leicht gelang. Der Reste der Insertion des Bruchsackes auf der rechten Seite wurde abgetrennt, dabei die Nabelgefäße unter-

bunden; die Bauchdecken, da eine Schichtnaht unmöglich, zunächst durch vier durchgreifende Nähte geschlossen, denen einige Hautnähte hinzugefügt wurden.

Die mikroskopische Untersuchung des Bruchsackes (patholog. Institut Göttingen) ergab, daß die Wand aus lockerem, zum Teil schleimigem Bindegewebe bestand, und auf der einen Seite mit Amnion-, auf der anderen mit Peritonealepithel ausgekleidet war.

In den ersten Tagen nach der Operation öfters Erbrechen und geringe Temperaturerhebungen; doch blieb der Leib weich, es stellte sich regelmäßig Stuhlgang ein und am 30. X. 1906 wurde das Kind bei völligem Wohlbefinden entlassen. Es hatte im ganzen 200 g an Gewicht abgenommen; die Umgebung der Wundränder war etwas gerötet, einzelne der durchgreifenden Nähte hatten eingeschnitten, im übrigen war die Naht vollkommen fest und primär verheilt. Noch 3 Wochen wurde das Kind ambulant mit zirkulären Heftpflasterverbänden behandelt.

Eine am 6. I. 1907 vorgenommene Nachuntersuchung ergab: Kräftiges gut entwickeltes Individuum; der Nabel fehlt; in der 3 cm langen, völlig festen Narbe fühlt man eine geringe Diastase der Rekti. Beim Schreien und Pressen zeigt sich an keiner Stelle Hervorwölbung.

Fall 4. Bernhard D. — Das Kind wurde wegen eines in der Nabelgegend befindlichen Tumors und weiterer ausgedehnter Mißbildungen sofort nach der Geburt ins Krankenhaus geschickt. — Es stammt von einer gesunden Drittgebärenden, in deren Familie Mißbildungen bisher nicht beobachtet wurden. Die beiden vorhergehenden Schwangerschaften und Geburten waren normal verlaufen. — Die jetzige Gravidität erreichte bereits mit dem 9. Monate ihr Ende; das erst in Querlage befindliche Kind wurde in Steißlage ohne Kunsthülfe geboren.

Befund: Das noch nicht völlig ausgetragene Kind zeigt auf dem Bauche eine fast kindskopfgroße kugelige Blase, die, mit kreisrunder Begrenzung aus der Bauchhöhle hervortretend, oben ungefähr $1^1/_2$ Querfinger unterhalb des Processus ensiformis beginnt und nach abwärts bis in die Gegend reicht, an der normaler Weise die Symphyse liegen müßte. Entsprechend der Basis des Tumors, die einen Durchmesser von 6 cm aufweist, fehlen die Bauchdecken völlig; seine Wand ist durchscheinend, dünn; durch sie schimmern die Meconium enthaltenden Darmschlingen in braungelber Farbe durch. Die rechte Hälfte des Tumors zeichnete sich durch größere Resistenz bei der Palpation aus; auf dem Scheitel treten die Nabelgefäße zwischen die Wandschichten des Bruchsackes und verteilen sich so, daß ein Gefäß nach rechts oben, ein zweites nach abwärts verläuft. Am unteren Umfange des Bruches ist die Spaltung der Bauchwandung keineswegs beendet. Eine Vereinigung des Beckenringes ist nicht zustande gekommen; zu beiden Seiten des mehrere Zentimeter klaffenden Symphysenspaltes liegen in symmetrischer Anordnung zwei rundliche, 4 cm im Durchmesser betragende, 7 mm vorspringende Höcker, die, mit roter feuchter Schleimhaut bedeckt, die evertierten, völlig getrennten Blasenhälften darstellen. Am unteren äußeren Umfange jeder Blasenhälfte befindet sich je eine kleinere, ebenfalls runde, 6 mm im Durchmesser betragende, papillenartige Hervorragung, die mit blauroter Haut bedeckt ist. Beide Gebilde liegen je innerhalb eines ellipsenförmigen Feldes, das nach

außen durch eine halbmondförmige etwas überragende Hautfalte begrenzt wird. An dem unteren Umfange derselben hängen zwei symmetrische, $^1/_4$ cm dicke blaurote schamlippenähnliche Hautwülste nach abwärts, die an ihren medialen Rändern 2 cm weit klaffen und durch eine Hautbrücke am Damm miteinander in Verbindung stehen. In der Mitte dieser Hautbrücke bemerkt man eine flache grubenförmige Einsenkung, offenbar einer rudimentären Afteröffnung entsprechend, so daß eine Atresia ani vorliegt.

Zwischen den beiden evertierten Blasenhälften einerseits, den zuletzt beschriebenen Hautwülsten andrerseits, erhebt sich in der dadurch gebildeten Rinne, unter der unteren Begrenzung des Tumors aus der Bauchhöhle hevordringend, ein rüsselförmiges, 2,5 cm langes, 2 cm breites, mit

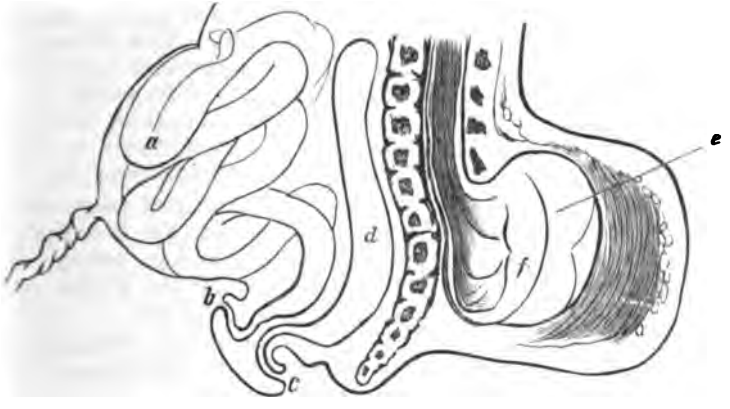

Fig. 1. Sagittaldurchschnitt durch die untere Körperhälfte (schematisch).

a Nabelschnurbruchsack mit Darmschlingen.
b c Öffnungen des Anus praeternaturalis ileocoecalis.
d Aufsteigendes Colon.
e Höhle der Myelocystocele.
f Von der Unterfläche der Area aufsteigende Nervenfasern.

geröteter Schleimhaut versehenes Gebilde; und zwar entspricht das Aussehen der Schleimhaut im oberen Viertel des Wulstes genau der eines Dünndarmes, in den unteren drei Vierteln der des Dickdarmes wie das Vorhandensein der Plicae mucosae ergibt. Innerhalb der erstgenannten Partie bemerkt man eine nach aufwärts gerichtete trichterförmige Öffnung, durch welche man mit einer Knopfsonde nach oben in die Bauchhöhle gelangt. Aus dieser Öffnung entleeren sich sowohl spontan — beim Schreien und Pressen des Kindes — als auch bei Druck auf das Abdomen typische Meconiummassen. Wir haben es also mit einem Anus praeternaturalis zu tun. — Durch eine quergestellte Falte ist der obere Teil des Wulstes von dem unteren, mit Dickdarmschleimhaut bekleideten, getrennt; auf letzterem kann man ebenfalls eine Öffnung feststellen, die sich aber nur 1 cm weit sondieren läßt. — Während an der Wirbelsäule Mißbildungen nicht wahrzunehmen sind, wird die ganze hintere Kreuzsteißbeinfläche von einem apfelgroßen, mit blauroter unbehaarter Haut bedeckten

Tumor eingenommen, der, mit breiter Basis aufsitzend, leicht schwappende Konsistenz aufweist. (Fig. 1.)

Während der Untersuchung und auch später nach der Operation erschien die linksseitige Blasenhälfte zeitweise mit Flüssigkeit benetzt.

Die genauere Deutung des Befundes wird später bei Besprechung der Sektion gegeben, da trotz der ausgedehnten Mißbildungen eine Operation des Nabelschnurbruches vorgenommen wurde.

Operation: In leichter Chloroformnarkose wurde zunächst die obere Umrandung des Bruchsackes umschnitten; es zeigte sich, daß die Leber sehr weit herunterragte, so daß sie den unteren Rand des Bruchsackes erreichte. Sie war auf ihrer Vorderfläche mit der Sackwandung in großer Ausdehnung verwachsen. In die Mitte der Lebervorderfläche senkte sich nach einwärts die Nabelvene und wurde dort unterbunden. Gleichzeitig mit der Leber prolabierte fast der gesamte Darm. Nach Abtragung des Bruchsackes ging man an die Reposition der Eingeweide, was wegen der sichtlich viel zu kleinen Bauchhöhle auf große Schwierigkeiten stieß. Endlich wurden die infolge der Spaltbildung mangelhaft entwickelten, enorm sich anspannenden Bauchdecken mit durchgreifender Seidenknopfnaht vereinigt. Zirkulärer Heftpflasterband zur Entspannung der Naht.

Trotz des schweren Eingriffes, zumal der gewaltigen, lange dauernden Kompression der Därme während der Reposition war das Befinden in den ersten Stunden nach der Operation leidlich; der Kollaps gering, die Atmung infolge Hinaufdrängens des Zwerchfelles durch die Därme mühsam.

Zwölf Stunden nach der Operation trat der Tod ein.

Die Untersuchung der Bruchsackwandung in Göttingen ergab: Sie stellt sich als lockeres Bindegewebe dar, die auf der Höhe des Bruchsackes sich trennenden Nabelgefäße bestehen aus der in der Sackwand zur Leberpforte gehenden Vene und der in der Einzahl vorhandenen Arterie, die sich nach abwärts wendet.

Sektion: Fast völlig ausgetragenes Kind; der Nabel fehlt. In der Mitte des äußerst straff gespannten Bauches verläuft, der Linea alba entsprechend, eine 5 cm lange Seidenknopfnaht, die nach abwärts auf einer schmalen Hautleiste am oberen Rande des erwähnten mit Darmschleimhaut bedeckten, zapfenförmigen Gebildes endet. Eine Auftreibung des Leibes besteht nicht.

Nach Durchtrennung der Nähte dringt aus der sehr flachen, engen Bauchhöhle neben der großen Leber und dem Magen fast der gesamte Darm heraus; die Serosa desselben ist nicht stärker gerötet als zu Lebzeiten des Kindes, eine freie Flüssigkeit findet sich im Abdomen nicht. Außer der starken Vergrößerung der Leber, die mit dem unteren Rande bis ins kleine Becken herabreicht, lassen sich Veränderungen an ihr nicht erkennen; ebensowenig an Magen, Milz, Pankreas und Nieren, mit den sehr großen Nebennieren; die letztgenannten Organe liegen an normaler Stelle.

Bei der Ablösung des Darmes von dem nicht verlängerten Mesenterium bemerkt man, daß eine der anscheinend unteren Dünndarmschlingen in das kleine Becken hinabsteigend, sich unter der erwähnten schmalen Hautbrücke am unteren Nahtende in das zapfenförmige mit Darmschleimhaut überzogene Gebilde fortsetzt, wie man das noch weiter dadurch

beweisen kann, daß bei Zug an der Darmschlinge sich die Schleimhaut im Bereiche der oberen Öffnung des Zapfens, aus der sich bei Lebzeiten des Kindes Meconium entleerte, zurückstülpt und unter dem Hautstreif in der Bauchhöhle verschwindet. Mit einer Sonde kann man mühelos durch die letztgenannte Öffnung in die erwähnte Dünndarmschlinge gelangen.

Die genauere Präparation des Beckens ergibt nun folgendes (Fig. 2): Die ganze Beckenhöhle stellt eine äußerst flache Mulde dar, die beiden

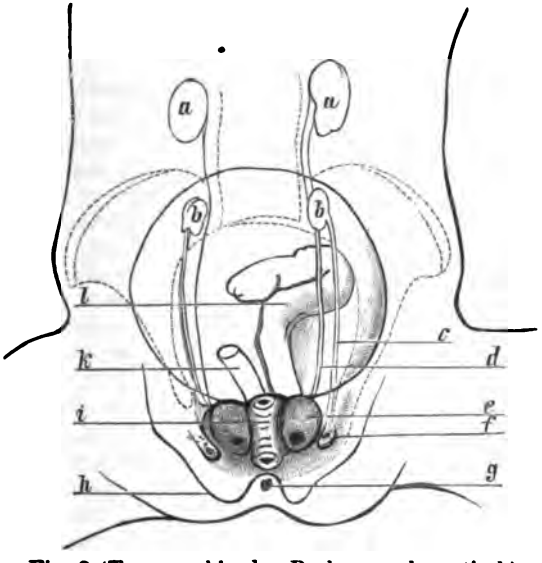

Fig. 2 (Topographie des Beckens, schematisch).

a Niere.
b Hoden.
c Vas def.
d Ureter.
e Evertierte Blasenhälfte mit Mündung des Ureters.
f Glans penis mit Corp. cavernosum.
g Aftergrübchen.
h Scrotalsack.
i Evertiertes Darmstück mit den beiden Öffnungen.
k Ileum.
l Aufsteigendes Colon.

Darmbeine zeichnen sich durch den geringen Grad der Konkavität nach vorne aus, infolgedessen verlaufen die Lineae innominatae fast sagittal und gradlinig und endigen vorne auf den 4 cm weit voneinander abstehenden Tubercula pubica. Die Hüftgelenkspfannen sind durch den fehlenden Schluß der Tubercula pubica und der Symphyse nach außen gerichtet, die unteren Extremitäten stehen in den Hüftgelenken in geringer Abduktionsstellung, die Schenkelhälse sind sehr kurz, so daß die Gelenkflächen fast auf den oberen Femurenden aufsitzen. Der Abstand

der Spinae ilei ant. sup. beträgt 7,5 cm. Im übrigen sind die Knochen des Beckens wohl ausgebildet.

Stülpt man das oben schon öfter erwähnte zapfenförmige, mit Schleimhaut überkleidete Gebilde zurück, so sieht man, daß der Darm an der Übergangsstelle vom Dünndarm in das Cöcum und Colon einen rhombenförmigen Spalt trägt, der nach oben von dem schmalen Hautstreifen am unteren Rande des Nabelschnurbruchsackes, nach abwärts von der die beiden schamlippenartigen Hautwülste verbindenden Hautbrücke begrenzt wird. An dem zurückgestülpten Darme geht der in den Anus praeternaturalis einmündende Dünndarmabschnitt nach rückwärts in das Cöcum über, das seinerseits ebenfalls in den Darmspalt mündend, mit der nach außen gedrehten Schleimhaut den größten Anteil an der Bildung des Zapfens hatte. An der Übergangsstelle von Dünndarm und Cöcum befindet sich an letzterem noch ein 2 cm langer, konisch zulaufender, an der Basis 4 mm breiter Anhang, dessen Lumen in das Cöcum einmündet — ein Processus vermiformis. Wir haben es also mit einem Anus praeternaturalis ileocoecalis zu tun. Erwähnt sei noch, daß die Appendix ganz auf der linken Seite des kleinen Beckens gelegen war, wie ja auch in früheren Embryonalmonaten der Anfangsteil des Dickdarms erst links gelegen, später in die rechte Bauchhälfte hinüber wandert. Nach oben setzt sich das Cöcum in einen dickdarmähnlichen Darmabschnitt fort, der im ganzen $5\frac{1}{2}$ cm lang, auf der hinteren Beckenwand in der Mittellinie mit geringer Neigung nach links emporsteigt und dessen letzte 2 cm winklig gegen den Anfangsteil abgeknickt, nach rechts verlaufen, um unter einer S-förmigen nach abwärts gerichteten Krümmung blind zu endigen. Dieser Darmabschnitt, auf der hinteren Beckenwand durch eine kurze Peritonealduplikatur befestigt, enthält breiige, atheromähnliche, weiße Massen, die aus verfetteten Zylinderepithelien, Zelltrümmern, Schleim und Fett bestehen. Da die durch Galle gefärbten Mekoniummassen bereits aus dem Anus ileocoecalis entleert wurden, so konnte die Galle nicht in den Dickdarm hineingelangen, seine Funktion wurde aufgehoben, sein Inhalt blieb ungefärbt (Ahlfeld (8)). Colon transversum, descendens und Rektum fehlten vollkommen.

Die unterhalb der beiden Tubercula pubica gelegenen Blasenhälften haben eine gut entwickelte Muskulatur von durchschnittlich 5 mm Dicke. Verfolgt man die unterhalb des unteren Blasenrandes symmetrisch innerhalb des elliptischen Feldes liegenden papillenartigen Hervorragungen, so setzen sich dieselben in durchschnittlich 5 mm dicke, $1\frac{1}{2}$ cm lange walzenförmige Körper fort, die etwas nach außen divergirend, nach oben spitz zulaufen und durch lockeres Bindegewebe an den absteigenden Schambeinast angeheftet sind. Diese Beziehung zu den Schambeinästen (Kölliker (9)), sowie die Tatsache, daß sie auf dem Durchschnitt aus cavernösem Gewebe bestehen, aus dem sich noch am konservierten Präparat auf Druck blutiggefärbte Flüssigkeit entleert, lassen die Gebilde unschwer als Corpora cavernosa erkennen; vielleicht stellt ihr vorderster mit blauroter Haut bedeckter Abschnitt eine rudimentäre Glans penis dar (Ahlfeld[10]) Atlas der Mißbildungen, Tafel XXXIV, 14, 16).

Die von den Nieren herabsteigenden Ureteren sind ungefähr $1\frac{1}{2}$ mm dick und verlaufen in lockerem, bindegewebigen Zusammenhange mit je

einem 4 cm langen, $^1/_2$ cm breiten Strange nach abwärts, der auf jeder Seite von einem intraperitoneal in der Höhe der Lendenwirbelsäule auf der hinteren Bauchwand gelegenen bohnenförmigen Organe ausgeht und an der seitlichen Beckenwand, in der Gegend, wo normalerweise der Leistenkanal sich befinden müßte, endet. Verfolgt man die Ureteren weiter bis zu den evertierten Blasenhälften, so verliert sich der rechte Harnleiter am oberen Ende der Blasenschleimhaut in einen dünnen bindegewebigen Strang, der linksseitige tritt durch die Substanz der Blasenmuskulatur hindurch und mündet in der Rinne zwischen Corpus cavernosum und äußerem unterem Umfange des Blasenwulstes auf der Schleimhautoberfläche. Damit erklärt sich auch die klinische Beobachtung, daß bei Lebzeiten des Kindes nur die linksseitige Blasenhälfte durch Urin befeuchtet wurde.

Der oben erwähnte bohnenförmige Körper ist ebenso wie der von ihm ausgehende Strang mit Peritoneum überkleidet, hat eine Länge von 1 cm, eine Breite von 0,8 cm und ist durch eine kurze Bauchfellduplikatur an der hinteren Bauchwand befestigt. Die Oberfläche ist leicht gelappt, die laterale Fläche konvex, die mediale konkav, hier geht von einer Art Hilus der obenerwähnte Strang nach abwärts. Die mikroskopische Untersuchung ergibt, daß es sich um die in der Bauchhöhle zurückgebliebenen Hoden handelt: Außen mit Peritoneum bekleidet, besteht das ganze Organ aus einzelnen, durch bindegewebige gefäßführende Septa getrennten Drüsenläppchen. Die mit einer Tunica propria umgebenen Samenkanälchen liegen innerhalb eines sehr kernreichen konzentrisch geschichteten Bindegewebes, das Drüsenepithel besteht aus einer mehrfachen Lage kubischer Epithelzellen. Die Ausführgänge tragen einfaches Zylinderepithel. Der nach abwärts vom Hilus verlaufende Strang muß demnach als das Gubernaculum Hunteri aufgefaßt werden; in dem innerhalb des letzteren nach unten gehenden Vas de ferens war ein Lumen beiderseits nicht mit Sicherheit zu entdecken. Die schamlippenartigen, schon öfter erwähnten Hautwülste am unteren Blasenrande sind demnach Rudimente des Scrotalsackes.

Auf der rechten Beckenschaufel, dem vorderen Umfange des For. obturatum entsprechend, wurde retroperitoneal ein kleines, ebenfalls einer Bohne ähnliches Knötchen aufgefunden, das eine Länge von 8 mm, an der breitesten Stelle eine Breite von 5 mm aufweist, auf dem Durchschnitt einen geschichteten Bau zeigt und nach unten in einen dünnen Strang ausläuft, der im Anfangsteile des als Corpus cavernosum angesprochenen Gebildes endet.

Auf mikroskopischen, durch das Knötchen in toto geführten Schnitten erwies es sich als aus vielfach verschlungenen Längs- und Querzügen glatter Muskulatur bestehend, so daß es als Leiomyom angesprochen werden mußte (Path. Institut Göttingen). Zwischen den Faserzügen laufen die Gefäße, am unteren Ende findet sich ein mit flachem Epithel belegter Gang.

Was die Deutung des Gebildes betrifft, so ist es wohl am wahrscheinlichsten, daß wir es mit einem Rudimente der Prostata zu tun haben; dafür spricht neben dem mikroskopischen Bau die retroperitoneale Lage und die oben erwähnte Beziehung zum Corpus cavernosum.

Wenden wir uns jetzt zur Beschreibung des auf dem Kreuzsteißbein aufsitzenden Tumors. Nach Abpräparierung der Haut, des

reichlichen Unterhautfettgewebes und der auseinandergewichenen Fasern der Glutäusmuskulatur gelangt man auf die eigentliche dünne, durchscheinende Sackwand, die sich von den vorgenannten Bedeckungen nur schwer trennen läßt. Der Tumor sitzt mit breiter Basis auf der Unterlage auf, beginnt oben an der Grenze zwischen Kreuzbein und Lendenwirbelsäule, erstreckt sich seitlich über die Rückfläche der Beckenschaufeln bis zu den Hüftgelenkspfannen und reicht nach abwärts bis zur Steißbeinspitze. Sein Umfang an der Basis beträgt $19\frac{1}{2}$, seine Länge $6\frac{1}{2}$, seine Breite 4—5 cm, seine Tiefe 4 cm. Nach dem Aufschneiden entleeren sich aus dem Innern 4—5 ccm braunroter seröser Flüssigkeit. Nach Entfernung sämtlicher bedeckender Weichteile zeigt sich, daß der ganze Canalis sacralis bis zur Basis des Steißbeins klafft; die Spaltbildung hat eine asymmetrische, durch stärkere Ausladung nach der linken Seite bedingte Lage und eine elliptische Gestalt. Ihre Länge beträgt 3,5 cm, ihre mittlere Breite 2,4 cm, die Tiefe des erweiterten Sacralkanals $1\frac{1}{4}$ cm. Der Anfangsteil des Spaltes wird gegen die normal gebaute Lendenwirbelsäule durch eine $1\frac{1}{2}$ cm breite Knorpelspange begrenzt, an der die Sackwandung inseriert. Die Innenwand des cystischen Tumors ist glatt, glänzend, von der Basis bis zur Kuppe ziehen hier und da transversal gestellte Falten. Durch eine stärkere Faltenbildung am oberen rechten Umfang der Geschwulst wurde ein spaltförmiger, 3 cm tiefer Recessus abgetrennt. Am Boden der Höhle, und zwar den ganzen klaffenden Sacralspalt einnehmend, und auf die die Spaltränder begrenzenden Teile der Sackwand übergehend, liegt jenes eigentümliche Gebidle, das zuerst von v. Recklinghausen (11) genauer beschrieben und von ihm mit dem Namen der Area medullo-vasculosa belegt wurde. Nach Entfernung der Dornfortsätze und der Wirbelbögen zeigt sich, daß das Lendenmark innerhalb seiner Häute vollkommen normal nach abwärts verläuft bis zum unteren Umfange der oben erwähnten Knorpelspange. Hier hört an der dorsalen Fläche des Rückenmarks die durale Bekleidung auf, indem sie weiter abwärts nur auf der ventralen Fläche des Spinalkanals, vor allem am rechten Rande der Sacralspalte zu finden ist. Das Rückenmark selbst geht in eine im ganzen schmetterlingsförmige, 3,5 cm breite, 2,5 cm lange, 1,5 cm dicke blaurote samtartige Masse über, die cavernösem Gewebe nicht unähnlich, in den mittleren voluminösesten Partien von quergerichteten, Schleimhautzotten eines Dünndarms vergleichbaren Leisten durchzogen wird, während sich die peripheren Partien in einen immer dünner werdenden wolkigen Saum auflösen. Am unteren Ende der „Area", bereits auf dem der Sackwand aufliegenden Abschnitt, zeigt sich eine kleine, grübchenförmige Vertiefung, in der man mit einer Borste einige Millimeter medianwärts vordringen kann — die von v. Recklinghausen als caudales Polgrübchen und Poltasche beschriebenen Gebilde; die am entgegengesetzten Ende beschriebene kraniale Poltasche ließ sich in unserem Falle nicht auffinden. Die Ränder der Area sind unregelmäßig gezackt, ein aus zarten Flöckchen bestehender Fortsatz schiebt sich noch in den rechtsseitigen Recessus hinein, die Oberfläche ragt vollkommen unbedeckt in das Lumen des Sackes. Am Boden des Sacralkanals liegt die Area auf einer dünnen durchscheinenden Membran, die sich einerseits an den Rändern des Spaltes kontinuierlich in die Sackwand fortsetzt, andererseits am oberen Pol der Area in die Pia des Rückenmarks über-

geht; die Pia verläuft nämlich, nachdem sich bereits die Dura zu den Seitenrändern des Sacralkanals hin aufgespalten hat, noch etwas über das Lendenmark nach abwärts, bildet den Boden der Area, die Sackwandung und umgibt am unteren Pol des Sackes, der Basis des Steißbeins entsprechend, einen 2,4 cm langen nach unten fadenförmig sich verschmälernden Strang, das Filum terminale.

Von der Unterfläche der Area, die Pia durchbohrend, treten nun in zwei Reihen geordnet, die eine mehr medial, die andere lateral, die Nervenwurzeln aus und verlaufen, statt schräg nach unten, umgekehrt entweder horizontal, oder je mehr man nach abwärts kommt, von unten nach oben durch die Sacrallöcher (s. Fig. 1, f). Dies Verhalten, das auch den älteren Autoren bereits bekannt war, führt v. Recklinghausen auf ein Mißverhältnis im Wachstum von Medullarrohr und Wirbelkanal zurück; bleibt letzterer in der Entwicklung zurück, so ist das relativ zu lange Medullarrohr zu Schleifenbildungen und partiellen Aussackungen (Myelocystenbildung) genötigt, die in der Ausbildung der Area und dem abnormen Verlauf der Nervenwurzeln ihren Ausdruck finden.

Angesichts des vorliegenden Befundes kann die Entscheidung nicht schwer fallen, mit welcher Art von Mißbildung am Rückenmark die Spina bifida sacralis kombiniert ist: es handelt sich um eine Myelocystocele sacralis, um eine partielle Erweiterung des geschlossenen Zentralkanals durch Flüssigkeitsansammlung und dadurch bedingtem Schwund der Rückenmarkssubstanz an der dorsalen Seite, da nach dorthin durch die nach hinten offene Sacralspalte die Entwicklung des Tumors am leichtesten erfolgen konnte, während auf der ventralen Seite das Rudiment des Rückenmarks in Form der Area medullo-vasculosa zurückblieb. Die Sackwand wird, wie es bei Myelocystocelen stets der Fall, von der Pia gebildet, durch die am Boden der Area die Rückenmarkswurzeln hindurchtreten, ohne das Lumen des Sackes zu durchsetzen. Denn die Dura hat auch in unserem Falle keinen Anteil an der Bildung des Cystensackes. Nun wurde von v. Recklinghausen in verschiedenen Fällen auf der Innenfläche des Sackes eine Schicht kontinuierlichen Zylinderepithels nachgewiesen als Reste des Zentralkanals; dieser Befund kann jedoch bei typischen Myelocysten, wie die Erfahrung anderer (Henle (12)) und auch unsere mikroskopischen Befunde (s. u.) dartun, fehlen. Auch die asymmetrische Lage des Spaltes und die Kombination mit Bauchblasendarmspalte, die v. Recklinghausen unter 10 Fällen von Myelocystocele neunmal vorfand, sprechen für die Richtigkeit der Annahme. Demgegenüber handelt es sich bei der Meningocystocele um eine Flüssigkeitsansammlung innerhalb der Häute, meist im Subarachnoidealraum, ohne Beteiligung des Zentralkanals; die Nervenwurzeln ziehen von dem mehr oder weniger intakt gebliebenen Rückenmark, das allerdings auch bis zu einer Area umgestaltet sein kann, durch den cystischen Sabarachnoidealraum hindurch, dann durch die Dura nach außen. Diese Mißbildung ist fast immer im Gegensatz zur vorigen mit Hautdefekten kombiniert, so daß des öfteren die Area durch die Flüssigkeitsansammlung in das Niveau der Haut gehoben wird.

Mikroskopische Schnitte durch verschiedene Stellen der Sackwand ergaben: die dem Lumen der Cyste zugekehrte Wandung besteht aus einer mehrfachen Lage längsgerichteter Bindegewebszüge mit spindel-

förmigen Kernen und kapillaren, nur aus einer Endothellage bestehenden Gefäßen; ein Zylinderepithelbelag konnte nirgends entdeckt werden. Unmittelbar an diese Bindegewebsschicht schließt sich nach außen eine mächtig ausgebildete Lage quergestreifter, meist in Längszügen angeordneter Muskulatur, deren einzelne Abschnitte durch gefäßführende Bindegewebsbündel getrennt sind. Darauf folgt das ziemlich reichliche subkutane Fettgewebe, das nach außen von den Elementen der Haut bedeckt ist. Die Fortsetzung der Pia des Rückenmarks auf die Sackwandung sowie die mikroskopische Struktur charakterisieren die Wandung des cystischen Tumors als verdickte gefäßreiche Pia.

Die mikroskopische Untersuchung der Area wurde sowohl in den Randpartien am Übergange auf die Cystenwandung als auch in den zentralen Teilen vorgenommen. Die Schnitte wurden teils mit Eosin-Hämatoxylin, teils nach van Gieson, Weigert und Pal (Markscheidenfärbung) gefärbt; letztere bezweckten den Nachweis von Bestandteilen des Nervensystems in der Area.

a) Peripherer Teil der Area: Auf der Innenwand des Sackes liegt ein in den peripheren Teilen wenig entwickeltes, nach dem Zentrum immer mächtiger werdendes vielfach verschlungenes Netz von Kapillaren, das sich zum Teil zu angiomartigen Räumen erweitert und mit zahlreichen roten Blutkörperchen erfüllt ist. Die Kapillaren liegen an der Oberfläche frei zutage ohne irgendwelche Bedeckung. Sodann folgen die oben beschriebenen Elemente der Sackwandung, der hier natürlich Muskulatur und Hautbedeckung fehlen; zu äußerst bemerkt man ein gefäßreiches Bindegewebe, mit welchem die Basis des Sackes auf dem Knochen angeheftet ist.

b) Zentraler Teil: Auf einer als Pia anzusprechenden Membran lagert ein Netzwerk dicker, in ihren Wandungen wohlausgebildeter Gefäße, die meist nur wenig verzweigt, durch lockere Bindegewebsbalken voneinander getrennt und mit roten Blutkörperchen dicht erfüllt sind; zwischen denselben finden sich durch Weigertsche Färbung als Nervengewebe kenntliche längsgestreifte Bänder, die durch die Pia in die Gefäßlage eintreten; in einer mittleren Schicht, zwischen den Verzweigungen kleinerer Gefäße, sieht man hier und da strichförmige, schwarze Linien medullären Gewebes. Es folgt dann eine mächtige Lage längsgestellter, mit massenhaften Blutkörperchen erfüllter und auf der Oberfläche frei zutage liegender kapillärer Maschenräume. Nur die von v. Recklinghausen in seinen Areaschnitten aufgefundenen Ganglienzellen konnten in unserem Falle nicht mit Sicherheit nachgewiesen werden.

Fassen wir die in unserer letzten Beobachtung entdeckten Anomalien kurz zusammen, so haben wir neben einem Nabelschnurbruch, einer Bauchblasengenitalspalte, einer Atresia ani und einem Anus praeternaturalis ileocoecalis eine Spina bifida, kombiniert mit Myelocystocele sacralis.

Was die Theorien angeht, die sich mit der Entstehung der Bauchblasengenitalspalte, von der der Nabelschnurbruch nur eine Unterabteilung bildet, beschäftigen, so wurden schon die älteren Anschauungen von Duncan (13), der ein Platzen der Harnblase, des

Beckens und der Bauchdecken durch Harnstauung bei Verschluß der Harnröhre, von Creve (14), der eine Bildungshemmung der Symphyse, von Rose (15), der unregelmäßige Lage des Fötus, Fall der Mutter als ursächliches Moment annahm, durch Meckel (16) zurückgewiesen, der die genannten Anomalien als Hemmungsbildungen auffaßte, indem er die damals noch nicht zu beweisende Behauptung aufstellte, daß diese Mißbildungen in einer frühen Embryonalperiode normale Zustände darstellten, eine Hypothese, die die späteren embryologischen Forschungen im wesentlichen bestätigen konnten. Nach ihm hat dann Bartels (17), der zuerst die Bezeichnung Bauchblasengenitalspalte vorschlug, die Spaltbildung am Darmkanal, die er als Hemmungsbildung ansieht, als die primäre Ursache bezeichnet; die abnorme Trennung des Mittel- vom Enddarm (Fehlen des Colon) erklärt er damit, daß hinter der Allontoisanlage ein Teil des Darmes zugrunde gegangen sei; durch krankhafte Adhärenzen zwischen Allontois und Darm würde dann der Schluß der Blase, der Symphyse, der Bauchdecken gehemmt. Von ganz anderen Gesichtspunkten geht die Ahlfeldsche (18) Hypothese aus: auf irgendeine Weise wurde die Dotterblase stark gegen das untere Körperende des Embryo gedrängt; infolge einer starken Zerrung am persistenten Ductus omphalo-entericus komme es nicht nur zur Verlagerung von Darmpartien in die Nabelschnurscheide (Nabelschnurbruch), sondern auch zu einem Hervordrängen der Allantois, die ihrerseits eine Vereinigung der zu beiden Seiten des Darmes symmetrisch angelegten Organe verhindere. Sogar soll der Zug des vom verlagerten Darm ausgehenden Mesenteriums eine abnorme Krümmung der Wirbelsäule und Spina bifida herbeiführen. Gegen diese, die Duneausche, sowie auch die älteren Hypothesen der Entstehung der Hernia fun. umb. (Literatur bei Oken (19), Buschan (20), Alder, l. c.) sind auf Grund der neueren embryologischen Forschungen immer mehr Gegner aufgetreten. Ohne auf die einzelnen Einwände einzugehen, die vor allem Reichel (s. u.) zusammengestellt hat, und auch für unsere Mißbildung gelten, scheint mir die Hauptschwäche der älteren Theorien darin zu liegen, daß man es unternahm, eine bestimmte Anomalie als das Primäre anzusehen und, von dieser ausgehend, alle anderen gleichzeitig vorhandenen Abweichungen als sekundäre Folgezustände zu betrachten.

So ist zwar für manche Formen der Mißbildung, wie Gesichtsspalten, Hasenscharten, Abschnürungen an den Extremitäten die ätiologische Bedeutung der amniotischen Verwachsungen in der Form der Simonartschen Bänder erwiesen. Doch geht es nicht an, so

ausgedehnte Veränderungen, wie sie die Bauchblasengenitalspalte mit Spina bifida darstellt, auf die genannte Ursache zurückzuführen. Aschoff (21) glaubte daher für die ausgedehnteren Grade der Eventrationen eine Anlage der Leber und des Darmes an abnormer Stelle annehmen zu müssen.

Demgegenüber haben nun die neueren Forschungen (Lieberkühn (22), Strahl (23), Keibel (24)) dargetan, daß sämtliche der genannten Spaltbildungen am unteren Körperende sich von einem gemeinsamen Gesichtspunkte aus, nämlich als Hemmungsbildungen der formalen Genese auf Grund der Entwicklungsgeschichte erklären lassen.

Die Untersuchungen Strahls und Keibels entdeckten am hinteren Ende der Primitivrinne des Embryo eine Stelle, an welcher Entoderm und Ektoderm unmittelbar ineinander übergehen ohne Beteiligung des Mesoderms; sie bezeichneten diese Stelle als Aftermembran und fanden, daß sich hinter derselben die Primitivrinne noch eine Strecke weit fortsetzt und nach ventralwärts umbiegend, später den Boden der Kloake und des Sinus urogenitalis bildet. Die Spaltbildungen am unteren Körperende sind nach ihnen dem Blastoporus des Gastrulastadiums analoge Bildungen, wenn sich auch freilich bis jetzt für den Menschen ein solches Gastrulastadium nicht nachweisen ließ. Auf Grund dieser Feststellungen und eigner Untersuchungen an Menschen und Schweineembryonen gelangte Reichel (25) zu folgendem Erklärungsversuch: Die Spaltbildungen am unteren Körperende entstehen dadurch, daß der hinter der Kloake gelegene Teil der Primitivrinne nicht wie es normalerweise der Fall ist, sich mit seinen Rändern aneinanderlegt; diese mangelnde Verschmelzung des hintersten Abschnittes der Primitivrinne, die den Boden der Kloake und des Sinus urogenitalis bildet, führt zur Ausbildung eines medianen Längsspaltes, der je nach Ausdehnung als totale Bauchblasengenitalspalte, oder nur als Blasenspalte, oder als Hypospadie zutage tritt. Betreffs der genaueren Ausführung seiner Theorie, die zurzeit am ungezwungensten die in Frage stehenden Mißbildungen erklärt, muß auf die Originalarbeit verwiesen werden.

Das haben die neueren Forschungen mit aller Sicherheit ergeben, daß alles das, was früher unter dem Namen der Spaltbildungen zusammengefaßt wurde, in der Ausdehnung, wie es Ahlfeld tat, nicht zutrifft; Hasenscharten, Gesichtsspalten, Abschnürungen an den Extremitäten sind jedenfalls ganz anders zu beurteilen als Bauchspalten, Spina bifida, Darmspalten; Schwalbe

26) empfiehlt daher, den Begriff der Spaltbildungen im Sinne Ahlfelds ganz fallen zu lassen und in jedem einzelnen Falle eine genaue ätiologische Bezeichnung zu wählen; handelt es sich um eine Spaltbildung durch Amnionfäden, so haben wir eine amniotische Ein- oder Abschnürung; beruht die Spaltung auf einer mangelnden Verwachsung, so handelt es sich um eine Hemmungsbildung; bei Sprengung eines Hohlraumes durch Flüssigkeit spreche man von dem Platzen einer Membran.

Freilich bei den Mißbildungen, die nicht durch äußere Ursachen entstehen, ist mit dem Worte Hemmungsbildung noch nicht die Ursache angegeben, warum denn jene Hemmung aufgetreten sei; das haben ältere wie auch neuere Autoren wohl empfunden; wir müssen in solchen Fällen auf Entwicklungsanomalien zurückgreifen, die bereits in abnormer Anlage von Ei- und Samenzelle begründet sind, so daß gewisse Zellkomplexe des werdenden Organismus auf einer embryonalen Stufe stehen bleibend, keine Tendenz der Weiterentwicklung bis zur definitiven Form zeigen. Ein tieferer Einblick in diese Vorgänge ist uns bis jetzt versagt.

Was die Kasuistik der Bauchblasengenitalspalte angeht, so ist dieselbe nicht gerade sehr reichhaltig; seit der Publikation von Bartels (l. c.), der bis zum Jahre 1867 10 Fälle sammelte, sind bis 1901 nach den Angaben von Hartje (27) im ganzen 47 Fälle veröffentlicht worden; es handelt sich in dieser Zusammenstellung ausschließlich um derartige ausgedehnte Mißbildungen, wie sie auch unser Beitrag ergibt.

Bis 1907 wurden dann weitere 6 Fälle von Stangl (28) publiziert.

Bei weitem reichhaltiger ist dagegen die Literatur über Nabelschnurbrüche; genauere Berichte liegen über etwa 153 Fälle vor, doch sind eine Reihe von Beobachtungen nur nebenbei in Diskussionen über das Thema erwähnt, andere wohl überhaupt nicht veröffentlicht; bei fast allen der in den letzten Jahrzehnten mitgeteilten Fälle wurde die Operation vorgenommen.

So unklar und schwankend nämlich bis in die neueste Zeit die Anschauungen über die Genese der genannten Mißbildungen erschienen, umso erfreulicher ist die Übereinstimmung betreffs des therapeutischen Vorgehens. Zunächst dürfte wohl allgemein zugegeben werden, daß eine Operation der Bauchblasengenitalspalte in der Ausdehnung, wie sie in unseren und ähnlichen Fällen vorlag, unmöglich ist. Freilich hat Hartje von einer Therapie derselben gesprochen; als Beleg führte er eine von Steinbüchel (29)

mitgeteilte Beobachtung an, bei der es sich um die Operation einer Atresia ani bei Anus praeternaturalis vesicalis handelte, welch letzterer bei gespaltener Blase bestehen gelassen wurde, sodann eine zweite aus der Göttinger Frauenklinik, bei der während der Operation des gleichzeitig bestehenden Nabelschnurbruches die bis auf eine kleine Öffnung geschlossene Blase einriß und wieder vernäht wurde. Beidemale wurde durch das eingeschlagene Verfahren nicht die Beseitigung der sonstigen ausgedehnten Mißbildung erreicht.

Bei dem unkomplizierten Nabelschnurbruch sind wohl alle Autoren darüber einig, daß von den verschiedenen älteren und neueren therapeutischen Maßnahmen — Schutzverband, Kompression, einfache Ligatur, perkutane Ligatur nach Breuß (30) mit Abtragung des Bruchsackes oberhalb einer Klemme, Olshausensche (31) Operation, Radikaloperation — nur die letztere Berechtigung hat und umso bessere Resultate ergibt, je früher sie vorgenommen wird; sie wurde auch in unseren Fällen mit durchaus befriedigendem Erfolge geübt. Die Technik wurde oben in den klinischen Berichten mitgeteilt. Sollte bei großen Eventrationen die Bruchpforte für die Reposition zu eng sein, so wird dieselbe einige Zentimeter nach auf- und abwärts erweitert. Da oft die Bauchhöhle sehr eng und flach, die Reposition und Naht daher schwierig, so ist die Anwendung der Allgemeinnarkose stets vorzunehmen, für welche das jugendliche Alter der Patienten, wie anderweitige und eigene Erfahrungen beweisen, keine Kontraindikation abgibt.

Die Radikaloperation mit Eröffnung des Peritoneums hat vor allen anderen Methoden, und auch der Olshausenschen Operation, bei der nur das Amnion vom Peritoneum abgelöst, die Haut über dem uneröffneten Bauchfell vernäht wird, den Vorteil, daß alle Verhältnisse im Abdomen genau zu übersehen, etwaige Anomalien zu beheben sind. So bietet oft die große, dem Peritoneum adhärente Leber oder ein prolabierter Lappen derselben ein Repositionshindernis; zu wiederholten Malen (Fälle von Miculicz-Rothe (32), Küstner (33)) wurde dann die Resektion eines Leberabschnittes ausgeführt. Weiter berichtete Schultze (34) über 2 Fälle mit Komplikationen: in dem einen wurde ein persistierender offener Ductus omphalo-entericus gefunden, der als Anus praeternaturalis fungierte und in eine sowohl nach aufwärts, vor allem aber nach abwärts hochgradig stenosierte Darmpartie mündete, so daß eine Resektion unter gleichzeitiger Entfernung des Ductus nötig wurde; in dem zweiten Falle wurde ein zwar obliterierter, aber am Bruch-

sack adhärenter Ductus omphalo-entericus reseziert. In unserer zweiten Beobachtung mußte ein präformierter Mesenterialschlitz vernäht werden, der unter Umständen später durch Einklemmung einer Darmschlinge zu Behinderungen der Kotpassage hätte Veranlassung geben können, zumal bereits eine Dünndarmschlinge durch den Schlitz getreten war.

Auch die statistischen Angaben sprechen durchaus zugunsten der Radikaloperation, selbst bei großen Eventrationen, bei denen noch jüngst Fiedler (35) eine nicht sehr günstige Prognose stellen zu müssen glaubte.

Alder (l. c.) fand bis zum Jahre 1904 72 Laparotomien, zu denen bis Anfang 1907 weitere 22 Fälle hinzukommen; von diesen 94 Fällen gingen 65 in Heilung aus, 29 starben innerhalb eines oder mehrerer Tage nach der Operation. Wir haben also eine Mortalität von 31 Proz. bei einer Affektion, die bis zu Anfang des vorigen Jahrhunderts noch in den meisten Fällen als letal angesehen wurde.

Die Erfolge der Operation würden noch günstiger lauten, wenn strikte die Kontraindikation innegehalten würden: nämlich dann von der Operation abzusehen, wenn weitere so ausgedehnte Mißbildungen vorliegen, daß sie mit der Existenz des Individuums unvereinbar sind.

Literaturverzeichnis.

1. Lindfors, Nord. med. Archiv, Bd. 15, 4; Ref. Zentralbl. f. Gynäk. 1884, S. 255.
2. Thudichum, zit. nach Buschan, Diss. Breslau 1887.
3. Alder, Diss. Zürich 1904.
4. Förster, Die Mißbildungen des Menschen. Jena 1865.
5. Magnussen, Diss. Berlin 1886.
6. Otto, zit. nach Schwalbe, Mißbildungen I. Jena 1906.
7. Schaller, Württemberg. med. Korrespondenzblatt. Dez. 1906.
8. Ahlfeld, Arch. f. Gynäk., Bd. 11, 1887.
9. Kölliker, Grundriß d. Entwicklungsgesch. Leipzig 1880.
10. Ahlfeld, Atlas der Mißbildungen. Leipzig 1882.
11. v. Recklinghausen, Virchows Archiv, Bd. 105.
12. Henle, Handbuch der prakt. Chir. 1902, Bd. 2, S. 678.
13. Duncan, Edinburg med. Journ. 1805; zit nach Förster.
14. Creve, zit. nach Meckel, Handbuch der path. Anatomie, Bd. 1.
15. Rose, Inaug.-Diss. Göttingen 1793, zit. nach Förster.
16. Meckel, Handbuch der path. Anat. Leipzig 1812.
17. Bartels, Diss. Berlin 1867.

18. Ahlfeld, l. c.
19. Oken, Entstehung und Heilung der Nabelschnurbrüche. Landshut 1810.
20. uschan, s. o.
21. Aschoff, Virchows Archiv, Bd. 144.
22. Lieberkühn, zit. nach Reichel s. u.
23. Strahl, Marburger Sitzungsberichte. Mai 1887.
24. Reichel, Archiv für Anat. u. Entwicklungsgeschichte. 1896.
25. Reichel, Archiv für klin. Chirurgie, Bd. 46.
26. Schwalbe, s. o. unter 6.
27. Hartje, Diss. Göttingen 1902.
28. Stangl, Langenbecks Archiv, Bd. 73, H. 3.
29. v. Steinbüchel, Archiv für Gynäk. 1900, Bd. 60.
30. Breuß, Wiener med. Wochenschr. 1881.
31. Olshausen, Archiv für Gynäk. 1887, Bd. 29.
32. Mikulicz-Rothe, Beiträge zur klin. Chir., Bd. 33.
33. Küstner, Zentralblatt für Gynäk. 1901.
34. Schultze, Deutsche Zeitschr. f. Chir., Bd. 85.
35. Fiedler, Deutsche med. Wochenschr. 1907, 3.

IX.

Aus der königl. chirurgischen Universitätsklinik zu Greifswald.
(Direktor: Prof. Dr. Friedrich.)

Der gegenwärtige Stand der Spinalanalgesie

(auf Grund eigener Beobachtungen und der Literatur).

Von

Dr. **Max Strauß**,
Assistenzarzt.

Der Enthusiasmus ist nun verrauscht, mit dem besonders amerikanische und französische Chirurgen die Versuche Biers über die Cocainisierung des Rückenmarks aufnahmen und in die Praxis umsetzten. Inzwischen hat die Spinalanalgesie weitere Fortschritte gemacht und mehr und mehr Boden in der Chirurgie gewonnen, ohne daß freilich heute bereits alle Mängel behoben sind, die der Methode noch anhaften. Es muß vielmehr immer wieder hervorgehoben werden, daß die Methode trotz der erneuten Fortschritte im Laufe der letzten 2 Jahre dem Ideal noch nicht nahekommt und daß sie immer noch Mängel besitzt, die ausschaltbar erscheinen. Die neue Methode kann, wie dies Bier selbst wiederholt betont, eine Bereicherung unseres Könnens bisher nur insofern darstellen, als sie die Allgemeinnarkose in den Fällen ersetzt, in denen diese mit besonderen Gefahren verbunden ist und die Lokalanästhesie dann, wenn diese Methode der Schmerzbetäubung nicht ausreicht.

Eine Durchsicht der Literatur zeigt, daß eine Reihe von Tatsachen auf die in neuerer Zeit zur Beseitigung der Mängel der Spinalanalgesie hingewiesen wird, bereits in der Literatur niedergelegt ist. Es erschien uns daher angebracht, diese und die an der Greifswalder Klinik gemachten Erfahrungen kritisch zu sichten.[1])

1) Herrn Prof. Friedrich, meinem hochverehrten Chef, möchte ich auch an dieser Stelle für die Überlassung des diesbezüglichen Materials bestens danken.

Gleichzeitig fanden wir Gelegenheit, statistische Zusammenstellungen über Mängel und Gefahren der Methode und über den Wert der einzelnen zur Injektion verwandten Mittel zu erhalten. Bei Berücksichtigung aller Fehlerquellen einer Statistik dürften uns diese Tatsachen doch Direktiven für die Verwendung und den weiteren Ausbau der Methode geben, so daß die Zusammenstellung derselben angebracht erscheint.

Technik der Lumbalanästhesie.

Anaesthetica: Bei der Wahl des Anästhesierungsmittels kommt das Cocain heute überhaupt nicht mehr in Frage. Fast alle Autoren, die es in Anwendung brachten, mußten in vielen Fällen über die unangenehmsten Neben- und Nachwirkungen klagen, die im wesentlichen den von Bier in seiner ersten Veröffentlichung geschilderten Erscheinungen glichen. Tuffier fand in 40 Proz., Hawley und Taussig in 70 Proz. der Kranken, Patterson auf Grund einer umfangreichen Zusammenstellung in 30 Proz. aller Fälle Übelkeit und Brechreiz, stets abhängig von der verwendeten Dosis und regelmäßig einsetzend, wenn dieselbe 0,015 g überstieg, was Bier zuerst als Maximaldosis festgesetzt hatte. Dagegen war die Zeit, die seit der Nahrungsaufnahme vergangen war, ohne jeden Einfluß. Bier berichtet sogar, daß er die erwähnte Nebenerscheinung, die von Becker vielleicht treffend mit der Seekrankheit verglichen wird, weniger häufig und intensiv sah, wenn die Patienten kurz vorher gegessen hatten oder alsbald einen Schluck Wein bekamen. In 40 Proz. aller Fälle Pattersons (in 20 Proz. bei Tuffier) trat Erbrechen ein, das meistens bald vorüberging, hin und wieder aber (Pédegrade, Reclus, Chaput) tagelang nach der Operation fortdauerte und oft jeder Diät und Medikation trotzte.

Relativ häufig kam es, entsprechend dem von Crile experimentell festgelegten Sinken des Blutdruckes, zu schweren Kollapsen und Schwächeanfällen (Stumme, Senni, Goilav, Routier, Nélaton, Bastianelli, Racoviceanu, Alessiu, Poenaru, Dandois, Bainbridge, Matas, Severeanu, Macdonald, Tait, Dudley und andere, so daß Hahn unter 1708 Fällen 25 mal das Auftreten schwerer bedrohlicher Erscheinungen konstatiert finden konnte und dabei diese Zahl eher zu niedrig als zu hoch gegriffen fand.

Weniger schwerwiegend erschienen die hin und wieder beobachteten unfreiwilligen Darmentleerungen, die von Tuffier in 5 Proz. der 1300 von ihm gesammelten Fälle, von Patterson in 30 Proz. berichtet werden. Seltener waren auch die Störungen der Blasenfunktion,

die Tuffier niemals gesehen haben will, während sie Patterson für 10 Proz. der Fälle annimmt und Racoviceanu von einer monatelang anhaltenden Blasenlähmung berichtet.

Viel bedeutsamer waren für die Anwendung des Cocains in der Lumbalanästhesie die oft recht heftigen Nachwirkungen, die selten völlig fehlten, so daß Bier in 70 Proz. seiner 305 Fälle Neben- und Nacherscheinungen sah. Selbst der begeisterte Tuffier mußte in 40 Proz. der Beobachtungen als lästigste Erscheinung heftigen Hinterkopfschmerz feststellen, der freilich nur selten den Operationstag überdauern sollte. Patterson bringt die gleiche Zahl, betont jedoch das Fortdauern des Kopfschmerzes am nächsten Tage.

Ebenso häufig erschien die schon von Bier erwähnte Temperatursteigerung, die nach den Versuchen Mossos wohl auf das Cocain selbst bezogen werden kann, während die anderen Erscheinungen vielleicht mit der Lumbalpunktion als solche in Zusammenhang zu bringen sind, wie wir später noch erörtern werden. Ebenso möchten wir schon hier darauf hinweisen, daß für eine ganze Reihe von Fällen der operative Eingriff an sich für die Temperatursteigerung verantwortlich sein dürfte, die nach Tuffier und Patterson in 45 Proz. der Fälle gefunden wurde, während einzelne Beobachter noch höhere Zahlen fanden (Chaput 28 bei 38 Fällen, Plantow 184 bei 201 Fällen.

Am bedenklichsten für die Rachicocainisierung waren jedoch die Todesfälle, die sich natürlich häufen mußten, als man geradezu tödliche Dosen Cocains verwendete (0,03 g: Stouffs, 0,04 g: Chaput) und, um möglichst hohe Anästhesien zu erzeugen (Marx, Goldan), nicht davor zurückschreckte, an möglichst hohen Stellen zu injizieren (Tait und Cagliari — 6. Cervicalraum!!!). Trotzdem ist ein Teil dieser Todesfälle nicht der Methode zur Last zu legen und Tuffier hatte in gewissem Sinne recht, wenn er, entgegen der Berechnung von Reclus, der eine Mortalität von 1:200 feststellte, die Verantwortung für jeden Todesfall persönlich übernehmen wollte. Er setzte freilich voraus, daß die Anästhesierung unter den von ihm genau bestimmten Voraussetzungen erfolge. Immerhin erscheint es aus rein sachlichen und kritischen Gründen geboten, die der Rachicocainisierung zur Last gelegten Todesfälle etwas genauer zu betrachten. Da finden wir zunächst 8 von Hahn zusammengestellte Fälle (Tuffier, Dumont, Kocher, Cavazzani, Foote, Lilienthal, Goilav, Draghescu). Wir konnten uns bei der Mehrzahl der Fälle nicht zu der Auffassung bewegen lassen, daß es sich um direkte Cocainvergiftungen und -Todesfälle handelte. Ja, wir können

nicht einmal die gemilderte Auffassung Hahns für alle Fälle zu geben, daß die Cocainisierung zum mindesten den Tod beschleunigt habe. Der Fall Tuffiers, der 2 Stunden p. op. starb, ist vielleicht trotz der schweren bei der Autopsie gefundenen Lungen- und Herzveränderungen als der einzige durch Cocainintoxikation bedingte aufzufassen, da hier der Tod unter den Erscheinungen der Asphyxie eintrat, die Tracheotomie und künstliche Atmung nötig macht. Dumonts Beobachtung ergab bei der Sektion (6 Tg. p. op.) eine ausgebreitete Miliartuberkulose, die nicht durch die Lumbalanästhesie, sondern durch die unter dieser vorgenommene Resection genu herbeigeführt worden sein mag. Ganz ähnlich ist der Exitus letalis bei Foote (Tod nach 3 Tagen bei alter Frau) und Goilav (Amputation wegen arteriosklerotischer Gangrän bei 67jähr. Mann) einzig und allein auf die Krankheit und den dekrepiden Organismus zurückzuführen. Bei Lilienthal und ebenso bei Henneberg ist dagegen der Tod ohne weiteres auf die Lumbalanästhesie zurückzuführen, jedoch nicht auf die Anästhesierung, sondern auf die Punktion, da wir aus der Literatur der Lumbalpunktion nunmehr zur Genüge wissen, daß bei Tumor cerebri die bloße Lumbalpunktion den Exitus herbeiführen kann. Bei dem Kocherschen Fall (zit. von Dumont) erscheint es nicht ausgeschlossen, daß die Lumbalanästhesie einen Locus minoris resistentiae schuf, an dem sich bei den tuberkulösen Individuen etne tuberkulöse Meningitis entwickelte. So verliert die Hahnsche Zusammenstellung viel von ihrem Werte. Recht beachtenswert erscheint aber die beigefügte Bemerkung, daß amerikanische Autoren behaupten, es seien absichtlich verheimlichte Todesfälle vorgekommen (Phleps, Ehrenfest). Ja Grandin und Phleps geben sogar an, ein französischer Chirurg habe unter 100 Lumbalanästhesien 5 Todesfälle, die er jedoch verschweige.

Patterson erwähnt unter seiner Zusammenstellung von 6575 Cocain- und 802 Tropacocain-Anästhesien 17 weitere Todesfälle (1 auf 434 Fälle!!), von denen zum Teil das über die Hahnschen Fälle bereits Gesagte gilt. So muß Mortons und Jedlickas Fall wohl ohne weiteres ausgeschaltet werden, da wir bei großen incarcerierten Hernien (14 Pfund schwere Nabelhernie bei 54 j. Potatrix: Morton) und Darmeinklemmungen (Jedlicka) auch bei Lokal- und Allgemeinnarkose plötzliche Todesfälle zuweilen sogar auf dem Operationstisch sehen, für die eine sinnfällige Erklärung bisher nicht immer gefunden werden kann, für die man aber nicht ohne weiteres beim Mangel hinreichender Gründe die Spinalanästhesie verantwortlich machen darf. Lyot und Jonnescu machen zu wenig Angaben,

so daß man aus diesen keine Schlüsse über die Todesursache in ihren Fällen ziehen kann. Der Fall Raventos spricht sehr eindeutig gegen die Auffassung einer Cocainvergiftung, da der Autor selbst den 4 Tage später erfolgten Tod auf das Fortschreiten der arteriosklerotischen Gangrän zurückführt. Bei den übrigen Fällen (Broca, Campbell, Leguen, Folet, Dickinson, Bogart), die meist intra operationem starben, kann die Rachicocainisierung auch nur teilweise als Todesursache angesehen werden, denn die Fälle betrafen äußerst dekrepide Patienten, die an und für sich dem Tode verfallen waren. Ich will nicht auf alle Einzelheiten eingehen und begnüge mich mit dem Hinweis, daß der Tod meist unter den Erscheinungen des Herzstillstandes eintrat. Der Julliardsche Fall endlich erscheint wiederum als ein Opfer der Lumbalpunktion, die wohl das bestehende Aneurysma der Meningea zur Ruptur brachte.

Von sonst in der Literatur berichteten Todesfällen nach Lumbalanästhesie mit Cocain ist bei den von Keen, Bogdanovici und den beiden von Racoviceanu, Pitesci nichts Näheres angegeben. Der Patient Michelis starb (3 Tage p. op.) lediglich an seiner Allgemeininfektion.

So dürfte das Schuldkonto des Cocains bei der Lumbalanästhesie vielfach mit Unrecht belastet worden sein, immerhin war es vor allem infolge der Nachwirkung noch groß genug, um eine Entlastung nötig zu machen, um somehr als die Cocoinanästhesie auch in einer ganzen Reihe von Fällen versagte. Hahn stellte aus 1708 Fällen 110 Mißerfolge zusammen, eine Zahl, die uns nach Durchsicht der Literatur als recht niedrig angesetzt erscheint.

Es ist so begreiflich, daß Bier versuchte, die unangenehmen Nachwirkungen des Mittels zu beseitigen. Doch bedeuteten weder die Kopfstauung noch der Adrenalinzusatz einen dauernden Fortschritt in der Vermeidung der Gefahren der Lumbalanästhesie mit Cocain, und so ist letzteres auch in Amerika und Frankreich, wo es sich am längsten erhielt (Filliâtre), fast völlig verlassen worden, nachdem die chemische Industrie andere Anästhetika schuf, deren Anwendung geringere Gefahren mit sich brachte.

Man hoffte zunächst in dem Eucain B, das sich im Tierversuche (Eden, Gobelski, Jedlicka, Crile) halb so giftig als Cocain erwies, ein Ersatzmittel des Cocains gefunden zu haben. Bier konnte bei 21 maliger Prüfung desselben am Menschen wohl Analgesien hervorrufen (durch eine Dosis von 0,015—0,03 g); die Folgeerscheinungen waren jedoch ebenso schlimm wie bei dem erst-

erwähnten Mittel, teilweise sogar wie der Durst und die Trockenheit des Mundes noch schlimmer. Bier ging deshalb nur recht zögernd an die Empfehlung des Eucains, obwohl Jedlicka dasselbe als das wirksamste Präparat bezeichnete. Die sonstigen Erfahrungen mit Eucain B sind ebenso divergent. Crile und Seldovich schlossen aus Tierversuchen und der Prüfung am Menschen, daß die Wirkung von Eucain B und Cocain nahezu gleich sei. Engelmann warnte nach einem Selbstversuche von weiteren Experimenten mit Eucain B, das bei ihm recht unangenehme Neben- und Nachwirkungen zeigte. Füth und Fink sahen nach Lumbalanästhesie mit Eucain (12 beziehungsweise 1 Versuch) schwere Kollapszustände, ebenso wie auch Zahradnicky (7 Fälle). Morton, Trecbicky, Tuffier, Schwarz, Marx, Meerowitz wollen von dem Eucain B keinerlei Vorzüge von dem Cocain gesehen haben, zumal die Wirkung auch in größeren Dosen zum Teil unzulänglich sei. Dagegen sprachen sich Leguen, Keen, Silbermark, Plantow, Koder, Preleitner und Kozlowsky auf Grund ihrer Erfahrungen für das Eucain B aus.

Immerhin scheinen diese Erfahrungen, die relativ gering an Zahl waren, nicht ausgereicht zu haben, um zu weiteren Versuchen mit Eucain B anzuregen. Noch schlimmer mußten die Erfahrungen mit anderen ähnlichen Anästheticis gewesen sein, da diese schon nach ganz wenigen Versuchen wieder aufgegeben wurden. Hierher gehört in erster Linie das Eucain A, das nur von Zahradnicky, Kopfstein und Trecebicky öfters (zusammen in 97 Fällen) verwendet und meist als unzulänglich erachtet wurde, zumal es mit dem Cocain die schlimmen Nach- und Nebenerscheinungen teilte. Ebenso erwiesen sich Peronin (Bier) und Schleichsche Lösung (Morton, Marx) als unbrauchbar für die Lumbalanästhesie, obwohl Matas mit Schleichscher Lösung Erfolg gehabt haben will.

Auch eine Reihe anderer Mittel, die im Tierexperiment (Eden, Nicoletti) gute Anästhesien hervorriefen, konnten für den Menschen nicht in Frage kommen, wenn sie auch von einzelnen Chirurgen trotz ihrer anerkannten Giftigkeit verwendet wurden. So sah man gute Anästhesien durch Akoin, Holocain, Anästhesin, Nirvanin und Magnesiumsulfat, bei dem jedoch die letale und die wirksame Dosis zu nahe beieinander liegen. Sehr wirksam, jedoch auch gleichzeitig recht giftig, zeigt sich Tinct. opii, Äther und Alkohol, Karbolsäure (0,03 g) Chinin, (Jaboulay), Ergotin, Glyzerin (Fummi) und Antiyyrin (Nicoletti), das von Tait und Fowler mit gutem Erfolge beim Menschen verwendet wurde. Dagegen er-

zeigte Morphium (Tuffier, Eden) in Dosen bis zu 0,1 g Hyperästhesien und erwies sich so, ebenso wie Atropin und Chloroform als vollkommen wirkungslos.

Physiologisches und pharmakologisches Interesse beanspruchen die Versuche, die mit destilliertem und Kochsalz-Wasser angestellt wurden (Sabatini, Marx, Jakob, Sicard), obwohl sie sich nicht auf den Menschen übertragen ließen. Die physiologische ClNa-Lösung von Tuffier auch am Menschen versucht, bot keine besondern Resultate, während die 0,2 proz. Lösung Schleichs und die 2proz. Lösung sehr gute Anästhesien ergab und stärkere Lösungen (10proz.) ganz entsprechend den Angaben Schleichs für die Gewebsinfiltration Hyperästhesien bedingten. Ähnlich veranlaßte auch destilliertes Wasser gute Anästhesien, wenn es in reichlicher Menge (2—3 ccm) zur ödematösen Durchtränkung des Nervengewebes führte.

Wesentlich wertvoller für die chirurgische Praxis erscheint dagegen heute, besonders nach den Erfahrungen der letzten Zeit. das von Mayer zuerst benutzte Tropacocain. Schon 1900 sah Schwarz auf Grund von 16 Fällen in dem Tropacocain den künftigen Ersatz des Cocains. Bier beobachtete jedoch bei 5 Versuchen mit dem Mittel unangenehme Folgeerscheinungen und nahm daher selbst von weiteren Versuchen zunächst Abstand, obwohl Eden in seinen Tierexperimenten die relative Gefahrlosigkeit des Mittels für die Katze bewiesen hatte. Auch Vulliets und Tuffiers Erwartungen von dem Tropacocain wurden nicht erfüllt. Dagegen hatten Kader, Kopfstein, Zahradnicky befriedigende Resultate mit Dosen von 0,04—0,05 g, und Schwarz konnte später über weitere 100 Spinalanalgesien mit Tropacocain berichten, die kaum bemerkenswerte Nebenwirkungen zeigten. Die Angaben von Schwarz wurden von Neugebauer ebenfalls auf Grund von 100 Fällen im wesentlichen bestätigt; doch hoben beide Autoren hervor, daß die Analgesie bei den gebräuchlichen Dosen (bis 0,06 g) nur bis zur Leistengegend reiche.

Trotzdem ferner Kozlowsky ebenfalls über gute Resultate mit Tropacocain berichtete, wurden diese Veröffentlichungen zunächst recht spärlich berücksichtigt. In Amerika kam Illing zu einem enthusiastischen Lobe des Tropacocains, das mit geringer Giftigkeit und wenig Nacherscheinungen verbunden sein sollte.

Erst später brachten neben den bereits genannten österreichischen Autoren noch andere (Trautenroth, Preindlsberger, Stolz, Füster, Rydygier, Tilmann, Völker, ausgedehnte Berichte

über das Tropacocain, das vor allem in der Gynäkologie vielfach und gern Verwendung fand, so daß es heute eines der zur Lumbalanästhesie vor allem verwendeten Mittel ist. Es mag hier noch hervorgehoben werden, daß das Tropacocain nach dem letzten Berichte aus der Bierschen Klinik (Dönitz) auch von Bier selbst einer erneuten weit ausgedehnten Prüfung von fast allen Autoren unterzogen wurde und jetzt auf Grund seiner vielen Vorteile dem Stovain vorgezogen wird. Insbesondere scheinen die Nebenwirkungen des genannten Analgetikums viel geringer zu sein als die des Cocains und der bisher gebrauchten anderen Mittel, indem fast durchwegs hervorgehoben wird, daß gar keine oder nur in wenigen Fällen unbedeutende Nebenerscheinungen (Erbrechen, Übelkeit, leichter rasch vorübergehender Kollaps) beobachtet werden. Einzelne Nachwirkungen blieben freilich auch bei Tropacocain nicht aus, so daß insbesondere heftige Kopfschmerzen und vorübergehende Temperatursteigerungen erwähnt werden. Freilich werden auch schwere Vergiftungen und sogar Todesfälle dem Tropacocain zur Last gelegt. Die Intoxikationserscheinungen in den Fällen Neugebauers sind jedoch lediglich auf ein technisches Versehen (Gebrauch von Spritze und Injektionsnadel, die in Karbollösung lagen) zurückzuführen; ebenso dürfte für den von demselben Autor erwähnten Todesfall weder das Mittel noch die Methode verantwortlich gemacht werden, da es sich um eine Oberschenkelamputation bei einem schwer septischen delirierenden Potator handelte, der 6 Stunden nach der Injektion im Kollaps zugrunde ging. Das gleiche gilt von dem Falle von Colombani (Typhus ambulatorius, der wegen einer Hernie operiert wurde) und Schwarz (60jähr. Pat. bewußtlos, seit zwei Tagen incarc. Hernie. Eventration des Darms, der in 2 m Ausdehnung gangränos ist. Tod während der Eventration). Ebenso sind die Fälle Urbans und die beiden von Meyer berichteten Fälle (briefliche Mitteilung an Patterson, l. c.) nur mit einer gewissen Einschränkung zu bewerten. In beiden letzten Fällen handelt es sich um mehr als 70jährige Patienten, die auf dem Operationstische kollabierten, sich aber dann teilweise wieder erholten, um nach 48 Stunden an Herzschwäche, bezw. nach 12 Stunden unter den Erscheinungen einer Apoplexie zu sterben. Über den von Luksch erwähnten Fall finde ich keine weiteren Angaben, die Beobachtung von Mathes dagegen muß im Gegensatz zu der Auffassung des Autors als ein Todesfall betrachtet werden, der mit der Methode zusammenhängt, da die hier erfolgte Apoplexie auf die Lumbalpunktion zurückzuführen ist. Auch der Fall von Dönitz ist dem Mittel und der Methode zur

Last zu legen, obwohl für den erwähnten Fall eine fehlerhafte Dosierung verantwortlich erscheint. Es wurden nämlich bei einem 75jähr. Mann 0,13 Tropacocain zur Operation eines ausgebreiteten Peniscarcinoms verwendet, worauf der Tod unter Atmungslähmung eintrat.

Endlich muß die Beobachtung von Trendelenburg (Mayer) erwähnt werden, wo nach sachgemäßer Injektion von 0,05 g Tropacocain in 8 ccm Liquor gelöst, ein sehr schwerer Kollaps mit Delirien, tiefem Koma, Atemstillstand und Pulslosigkeit einsetzte. Meyer ist geneigt, dieses Vorkommnis als Tropacocainintoxikation durch direkten Kontakt mit dem Zentralnervensystem aufzufassen.

Dazu kommt, daß auch das Tropacocain eine Reihe von Versagern zeigt, worauf wir später noch zurückkommen werden. Trotz alledem dürfte das genannte Mittel für die Mehrzahl der Fälle auch nach unseren eigenen Erfahrungen, das heute als bestes erscheinende Anästhetikum für die Spinalanästhesie darstellen. Insbesondere glauben wir zu der Behauptung berechtigt zu sein, daß es auch jenem Mittel überlegen ist, dessen Erscheinen und Anwendung in der Spinalanalgesie diese erst zu einer praktisch brauchbaren Methode erhob.

Es geschah dies durch das Stovain, das 1904 von dem Franzosen Fourneau erfunden, von französischen Autoren (Chaput) zuerst verwendet und dann von Sonnenburg und Bier bald mit Erfolg nachgeprüft wurde. Das neue Analgetikum zeigte bei der lumbalen Anwendung in der Mehrzahl der Fälle wenig Neben- und Nacherscheinungen, die keine große Intensität erreichten und bald vorübergingen. Die Giftwirkung des neuen Mittels war nach den sich rasch mehrenden Berichten sicherlich geringer als die des Cocains; dagegen wurden bald eine Reihe von Tatsachen bekannt, die dem auch hier sich rasch ausbreitenden Enthusiasmus mit Recht Schranken setzten, zumal sie mit einiger Sicherheit auf das Mittel selbst zurückgeführt werden können, wie dies aus den exakten experimentellen Untersuchungen von Läwen und Heinecke hervorgeht. Hier ist in erster Linie zu erwähnen, daß das Stovain lähmend auf das Atmungszentrum in der Medulla oblongata wirkt, was nicht allein im Tierexperimente, sondern auch durch Beobachtungen an Menschen festgestellt wurde. Man fand bei der Verwendung des Stovains schwerste Atemlähmungen, die oft lange künstliche Atmung nötig machten. So berichtet Greifenhagen über 2 Fälle vonbedrohlicher Atemlähmung, die er bei Verwendung von Stovain (Billon) zu 0,064 g sah, ohne daß er eine Ursache für die schweren Erschei-

nungen ausfindig machen konnte. Es handelte sich um eine Bassinioperation bei einem Phthisiker und um die Entfernung eines Nierenkrebses. In beiden Fällen wurde keine Beckenhochlagerung verwendet und Greifenhagen kommt daher zum Schluß, daß es sich um „Hypereffekte" durch Überempfindlichkeit des Individuums gehandelt habe. Einen ähnlichen Fall berichtet Sandberg, der jedoch annimmt, daß die Stovainlösung (0,07 Stov. + Sol. Adren.) durch Beckenhochlagerung direkt in den 4. Ventrikel gelangt sei. Ganz analog verhielt es sich in den Fällen von Chaput-Baisch, Himmelheber und in einer eigenen Beobachtung, über die wir später berichten werden.

In einer ganzen Reihe von Fällen wird über erschwerte Atmung geklagt (Heresco und Strominger). Hier müssen wohl die Fälle ausgeschaltet werden, die mit Eröffnung der Bauchhöhle einhergehen, da hierbei durch den veränderten Binnendruck und Zwerchfellsstand ebenfalls Respirationserschwerung bedingt wird (Friedrich). Dagegen dürften Extremitätenoperationen beweisend sein.

Eine Erklärung für die erwähnten Tatsachen geben neben der Erfahrung, daß Stovain die motorischen Funktionen besonders zu stören pflegt, vor allem die schönen Untersuchungen Läwens, der am Nerv-Muskelpräparat des Frosches die elektive Wirkung der einzelnen Anästhetika zeigen konnte. Er beobachtete wie Pouchet, daß das Stovain insbesondere recht rasch die motorische Erregbarkeit herabsetzt und leicht dauernd vernichtet, was er auf den Säuregehalt der Stovainlösung zurückführt sei. Freilich sind diese Untersuchungen nicht ohne weiteres auf das menschliche Rückenmark übertragbar, was auch Läwen selbst hervorhebt. Es dürfte hier vor allem die ausgleichende und verdünnende Wirkung des Liquor cerebro-spinalis in Frage kommen. Immerhin erscheint die Annahme plausibel, daß in vereinzelten Fällen durch besondere anatomische oder physikalische Umstände (Verwachsungen, geringe Liquormenge) das Stovain direkt auf das Nervensystem wirken und hier infolge seiner reizenden Eigenschaften dauernde Schädigungen verursachen kann. Diese Annahme würde auch die Beobachtung Trautenroths und den nicht ganz aufgeklärten Fall Fritz Königs beleuchten. Hier stellte sich nach Lumbalanästhesie mit 0,06 Stov. bei einem 35jährigen Mann eine bleibende Paraplegie mit Blasen- und Mastdarmlähmung ein, die nach einigen Monaten zum Tode führte. Die Autopsie ergab eine aufsteigende eitrige Querschnittsmyelitis, die sich sehr wohl auf

die nekrotisierende, zerstörende Wirkung des Stovains zurückführen läßt, wie sie vor allem bei subkutaner Anwendung des Mittels beobachtet wurde (Sinclair, Braun).

In gleicher Weise muß das Stovain wohl für die häufig beobachteten Augenmuskellähmungen (Mühsam, Roeder, Löser, Adam, Lang, Feilchenfeld u. a.) verantwortlich gemacht werden, obwohl hier auch die Methode selbst in Frage kommt, da bereits Quincke nach einfachen Lumbalpunktionen Abducenslähmungen sah, was auf Blutungen in den recht oberflächlich gelegenen Abducenskern zu beziehen ist.

Ebenso soll das Stovain als Lumbalanästhetikum auch Nephritis bedingen, worauf bisher freilich nur Schwarz aufmerksam machte.

Als weitere unangenehme Eigenschaft des sonst recht ungiftigen Stovains erscheint seine von Pouchet geleugnete lähmende Einwirkung auf die Vasodilatatoren (Reclus, Braun), die zur Erweiterung der Gefäße führt und durch Adrenalinzusatz nicht gehemmt wird, da der Nebennierenextrakt durch das Stovain unwirksam gemacht wird. Man hat eine Reihe von mehr minder schweren Nachblutungen (Hohmeier, Schiff, Kopfstein) auf das Stovain zurück geführt, am eindringlichsten vielleicht Kopfstein, der bei einer Lumbalanästhesie behufs Reamputation des Unterschenkels die Oberschenkelhaut zunächst sich röten sah und dann nach 1 Stunde eine heftig parenchymatöse Nachblutung beobachtete, die eine allgemeine Blässe der Haut bedingte, während die Rötung des Oberschenkels erhalten blieb. Kopfstein erwähnt jedoch nicht, warum diese eigenartige Hauthyperämie nur an dem zu operierenden Beine auftrat, was sich nur durch seitliche Injektion und dadurch bedingte Halbseitenwirkung erklären ließe. Wir werden später erörtern, daß nach unserer Auffassung diese Nachblutungen nicht mit Bestimmtheit auf die Einwirkung des Stovains zurückzuführen sind. Die Todesfälle, die auch bei der Stovainverwendung nicht fehlten, dürften nur zum Teil der Methode zur Last fallen, zum Teil freilich müssen die hyperämisierenden reizenden und lähmenden Eigenschaften des Stovains (Meningitis Sonnenburgs) beachtet werden.

Immerhin haben wir gesehen, daß auch das Stovain nicht alle Hoffnungen erfüllte, zu dem es infolge seiner geringen Toxizität berechtigte. Inwieweit die neuesten Anästhetika Novocain (Braun) und Alypin (Impens) mit ihrer relativen Unschädlichkeit für die Lumbalanästhesie verwertbar sind, läßt sich aus den bis jetzt niedergelegten Tatsachen noch nicht ersehen. Das Alypin scheint noch ganz wenig (Preindlsberger, Braun, Heinecke, Baisch) ver-

wendet zu sein und dürfte auch wohl trotz der gegenteiligen Meinung Brauns nach den Beobachtungen von Heinecke kaum mit Recht verwendet werden, da es wie das Stovain leicht zu Reizungen, Gewebsgangrän führt und sehr starke Nacherscheinungen bedingt.[1]) Über Novocain sind dagegen schon einige ausführliche Berichte erschienen (Henking, Stein, Steinthal, Pantowik, Krecke, Brunner, Hermes, Heinecke, Läwen u. a.), die nur teilweise zufriedenstellende Resultate zeigen. Auch hier fehlen die Neben- und Nachwirkungen nicht ganz. Hohmeier, Heinecke, Meyer, Baisch fanden die stärksten Nachwirkungen, so daß es zugunsten des Stovains wieder verlassen wurde. Ebenso werden eine ganze Reihe von Versagern und unzureichenden Anästhesien berichtet. Die motorischen Funktionen werden durch das Novocain nur vorübergehend alteriert, wie auch aus den Untersuchungen Läwens hervorgeht. Doch wird auch von Augenmuskellähmungen nach Novocain (Landow, Feilchenfeld) berichtet. Auch sollen hier Nachblutungen häufig sein (Steinthal). Der von demselben Autor erwähnte Todesfall, der auf das Stovain zurückgeführt wird, dürfte weder dem Mittel noch der Methode zur Last fallen, sondern durch fehlerhafte Indikation und den Maramus des Patienten bedingt sein. Es handelt sich hierbei um einen schwächlichen Prostatiker, bei dem im Laufe von 4 Tagen 3 Lumbalanästhesien, darunter 2 mit Stovain, vorgenommen wurden und der nach der 3. Anästhesie (Stovain) starb. Nähere Angaben fehlen. Weitere Beobachtungen werden ergeben, ob das Novocain, dessen relative und absolute Toxizität geringer ist als die des Cocains und Stovains, dessen Lösungen haltbar und nicht reizend sind, ein ideales Anästhetikum für die Medullaranästhesie ist.

Dosierung: Was die Quantität der zu verwendenden Mittel anlangt, so begnügen wir uns, an dieser Stelle auf die Dosis der jetzt noch gebräuchlichen Anästhetika hinzuweisen, nachdem wir schon früher betonten, daß das Cocain in viel zu hohen Dosen verwendet wurde. Man gewinnt nun auch heute noch den Eindruck, daß im allgemeinen viel zu große Dosen verwendet werden, obwohl es bei der Medullar anästhesie noch mehr wie bei der Allgemeinnarkose unser Bestreben sein muß, mit möglichst geringen Mengen des Anästhetikums auszureichen. Es mag dies zum Teil damit zusammenhängen, daß wir, wie Braun hervorhebt, die Bedingungen für die Medullar-

1) Anmerkung bei der Korrektur: Die klinische Erfahrung hat die Meinung Brauns widerlegt. Braun (Kurzwelly) sah bei 323 Alypinanästhesien so schlimme Folgen (3 Todesfälle) daß er die Lumbalanästhesie neuerdings ganz verlassen hat.

anästhesie heute noch nicht kennen; zum Teil beruht die zu hohe Dosierung sicher darauf, daß man die sogenannten Versager vermindern will und daher lieber von Anfang an zu große Dosen gibt, da jede weitere Zufuhr des Anästhetikums mit Schwierigkeiten verbunden ist. Endlich muß auch hervorgehoben werden, daß in einer ganzen Reihe von Fällen relativ zu hohe Dosen gegeben werden. Es wird nämlich die Tatsache nicht genügend berücksichtigt, daß die Menge des Anästhetikums von der Ausbreitung der Anästhesie abhängig gemacht werden kann und daß in dieser Hinsicht zweckmäßig 3 Gruppen aufgestellt werden können. So wird eine Anästhesie des Afters und Darmes die geringste Menge des Anästhetikums verlangen, eine größere die Anästhesierung der unteren Extremitäten bis zum Lig. Pouparti, die größte endlich die Anästhesierung des Abdomens. Darüber hinaus dürfte sich durch keines der bis jetzt bekannten Mittel an und für sich Anästhesie hervorrufen lassen, da zu leicht die toxische Dosis erreicht wird. Hier treten an Stelle des Anästhetikums technische Hilfsmittel, auf die wir später eingehen müssen.

Für das Tropacocain dürfte 0,05 g die mittlere Dosis darstellen, die in den meisten Fällen genügende Anästhesie ergibt. Für Operationen an Damm, After und äußeren Genitalien reichen 0,03 g, wobei jedoch zu berücksichtigen ist, daß Hoden und Samenstrang, vom N. ileoinguinalis versorgt, eine entsprechend hoch hinaufreichende Anästhesie verlangen, und Operationen an den bezeichneten Organen nicht in diese Gruppe gehören. Für Operationen der II. Gruppe erscheinen 0,05 g ausreichend, während für länger dauernde Bauchoperationen 0,06—0,07 g gebraucht werden können. Darüber hinauszugehen (Colombani 0,1 g, Defranceschi 0,08 bis 0,15 g, Kader 0,1 g, Kocher 0,12 g, Trautenroth 0,21 g) erscheint trotz der relativen Ungiftigkeit des Mittels zum mindesten gewagt, wenn wir auch wissen, daß das Tropacocain im Tierversuch (Eden) erst bei 0,2 pro kg Tier tödliche Vergiftungen bewirkt. Wir dürfen eben hier ebenso wie bei den anderen Mitteln nicht vergessen, daß das Tierexperiment nicht ohne weiteres auf den Menschen übertragbar ist, wie auch die subkutan vertragene Dosis erheblich größer als die subarachnoideale ist, was trotz der gegenteiligen Ansicht von Dönitz zum Teil mit der direkten Einwirkung auf das Zentralnervensystem, teilweise freilich auch mit der rascheren Aufnahme in den allgemeinen Kreislauf zusammenhängen dürfte. Bei dem Stovain erscheint ebenfalls eine Dosis von 0,05 g im Mittel ausreichend zu sein, die dann ebenso wie das Tropacocain

um 0,01 bis 0,02 g gemindert, aber nur um höchstens 0,01 g erhöht werden kann. Im allgemeinen wurde früher die Dosis von 0,06 g verwendet, die selten überschritten wurde, zumal sich bei höheren wie auch bei niedrigen Dosen in vereinzelten Fällen Mißerfolge nicht vermeiden ließen und bereits bei 0,07 die erste schwere Stovainvergiftung (Trautenroth) gesehen wurde. Die Biersche Normaldosis betrug zunächst 0,04 bis 0,06. Erst infolge der schlechten Erfahrungen anderer erklärte dann Dönitz 0,06 als unzulässig, während Tuffier Ampullen mit 0,05 g Stovain herstellen ließ. Die von Hildebrandt verwendeten Dosen sind viel zu hoch (0,06 bis 0,1 g Stovain) und erklären wohl zum Teil die außerordentlich ungünstige Statistik Bosses. An unserer Klinik (Pochhammers Mitteilung) wurden von Anfang an in der Regel 0,05 g Stov. und nur in besonderen Fällen 0,06 bis 0,07 g Stov. verwendet, ohne daß wir bei fast 300 Lumbalanästhesien mit Stovain irgendwelche bedenklichen Zufälle sahen, bis uns einer der allerletzten Fälle (die bereits oben erwähnte, längere Zeit anhaltende, aber vorübergehende Atemlähmung bei 0,05 g Stov. bei 72jährigem Manne mit Ileus) veranlaßte, das Stovain nur für ganz bestimmte Operationen und Eingriffe zu verwenden.[1])

Auch das Novocain hat eine relativ große Affinität zu den motorischen Nerven (Dönitz, Läwen), und so erscheint auch hier bei der Dosierung eine gewisse Vorsicht am Platze, obwohl das Mittel selbst nach den Braunschen Darlegungen sicherlich relativ und absolut weniger giftig als Stovain und Cocain ist und auch keine gewebsschädigenden Eigenschaften wie das Alypin und Stovain besitzt. Hier dürfte ebenfalls eine Menge von 0,05 g im Mittel genügen, wenn auch Steim in der Regel 0,1 bis 0,15 g und ausnahmsweise sogar 0,225 g ohne irgendwelchen Nachteil verwendete. Daß gerade in letzterem Falle (Amputatio recti mit Resektion des

1) Anmerkung bei der Korrektur: Nach Abschluß und Einsendung der Arbeit wurden nach Lumbalanästhesie mit Stovain zwei länger dauernde Blasen- und Mastdarmlähmungen beobachtet. Beide Injektionen wurden an demselben Tage nach einander von einem mit der Lumbalanästhesie durchaus vertrauten Assistenten ohne Störung ausgeführt und gelangen leicht (Liquor im Sprudel — keine Blutung). In beiden Fällen fehlten sonstige Lähmungen. Die Blasen-Mastdarmlähmung wurde am Tage p. op. zuerst beobachtet. Die Lähmung des Sphincter ani hielt 10 Tage an. Die Blasenlähmung dauerte in dem einen Falle 1½ Monate, in dem anderen besteht heute, nach fast 3 Monaten noch leichte Parese. Irgendwelche Ursache konnte nicht festgestellt werden, doch legt das gleichzeitige Auftreten die Wahrscheinlichkeit nahe, daß es sich um eine Zersetzung der selten benutzten Lösung gehandelt hat.

Steißbeins) die Anästhesie beim Zerren am Peritoneum nicht ausreichte, beweist mehr als viele Worte, daß die Dosis für Höhe und Dauer der Anästhesie nicht von ausschlaggebender Bedeutung ist. Auch Henking (Küster) benutzte anfangs relativ große Mengen (0,12 für Laparatomien), bis er später einsah, daß er auch mit geringeren Mengen (0,05 bis 0,07) gute Resultate erziele.

Schon in der Cocainära versucht man durch bestimmte Zusatzmittel nicht allein das verwendete Anästhetikum gefahrloser zu machen, sondern auch gleichzeitig die üblen Nachwirkungen zu verringern und die örtliche Ausbreitung der Anästhesie zu vergrößern. Ich unterlasse es hier, auf die ganz vereinzelten, bereits von Tuffier, Carazzani und Nicolaenkoff bekämpften Versuche einzugehen, durch Morphium, Trinitrat- oder Chloralzusatz die Cocainintoxikation abzuschwächen (Racovicianu, Schiassi, Bastianelli, Domenichino, Marx) und beschränke mich auch nur auf den Hinweis auf die recht interessanten Versuche Klapps, die leider beim Menschen nicht praktisch verwertet werden können. Klapp fand nämlich, daß durch Einhüllen des Anästhetikums (Cocain) in schleimige oder ölige Vehikel das Cocain erheblich in seiner Giftwirkung zurückgeht, indem es langsamer resorbiert wird und so in Mengen verwendet werden kann, die beim Hunde mit Sicherheit eine Totalanästhesie des ganzen Körpers hervorrufen.

Ausführlicher müssen wir dagegen auf den Zusatz von Nebennierenpräparaten eingehen, der von Bier zuerst erprobt und empfohlen und als solcher Fortschritt betrachtet wurde, daß er durch die Nebennierenextrakte „der früher so gefährlichen Methode den größten Teil der Gefahren" genommen sah. Dönitz hatte nämlich im Tierexperiment festgestellt, daß das Adrenalin auch im Lumbalsacke die gleichen Wirkungen ausübt, die Braun für die subkutane Injektion dargelegt hatte; Katzen, für die Eden 0,018 g Cocain als Dosis letalis bestimmt hatte, vertrugen nach vorheriger Injektion von 0,5 Adrenalin 0,11 Cocain. Das Zustandekommen dieser Wirkung erschien freilich dunkel, da das Gift direkt mit dem Zentralnervensystem in Berührung gebracht wurde. Bier nahm deshalb an, daß die Nebennierenpräparate Strömungsänderungen im Liquor cerebrospinalis und dadurch Lokalisierung des eingespritzten Cocains hervorrufen, außerdem aber vermöge ihrer blutdruckerhöhenden Eigenschaften als direkte Antagonisten des blutdruckerniedrigenden Anästhetikums wirken. Die praktische Erfahrung bestätigte die Versuchsergebnisse von Dönitz, der 1905 über 292 Cocainanästhesien berichten konnte, die ohne einen einzigen gefährlichen Zu-

fall verliefen, aber immer noch in über 70 Proz. unangenehme Nacherscheinungen boten. Es wurde zunächst $^1/_2$ ccm Adrenalin eingespritzt und dann nach einigen Minuten das Cocain, da Eden bei diesem Verfahren die besten Resultate gewonnen hatte. Später wurde wegen der Umständlichkeit dieses Verfahrens Adrenalin und Cocain zu gleicher Zeit gegeben, ohne daß sich die Resultate hierdurch verschlechtert hätten. So kam es auch, daß sich Bier veranlaßt sah, die Nebennierenpräparate in geringer Dosis (0,00025) auch dem Stovain zuzusetzen, das die Dauer der Anästhesie verlängert und die Nebenerscheinungen herabsetzt. Die Beckenhochlagerung sollte nur dann angewendet werden, wenn Nebennierenpräparate dem Anästhetikum zugesetzt seien. In der Folge wurde nun das Adrenalin ohne weiteres fast von allen Autoren verwendet, die Cocain bezw. Stovain zur Anästhesie gebrauchten, während die Anhänger des Tropacocains auch ohne den Zusatz bessere Resultate quoad Nacherscheinungen haben wollten (Stolz, Neugebauer, Preindlsberger usw.). Braun ließ vielfach verwendete Tabletten herstellen, die Kochsalz und Zucker als Bindemittel enthielten, Dönitz ließ das zur Erhaltung einer isotonischen Lösung (s. u.) zugesetzte ClNa weg und empfahl Tabletten aus Stovain 0,02, Supraren boric. 0,00013, Gummi arab. q. s. Auch das sehr viel verwendete Stovain-Billon enthält Suprarenin, das ebenfalls dem Novocain (Steim) in gebrauchsfertigen Lösungen zugesetzt wird. Wir haben fast durchweg ohne Adrenalinzusatz gearbeitet und, wie bereits Pochhammer aus unserer Klinik berichtet hat, recht gute Resultate gehabt, besonders in bezug auf die bedrohlichen Zufälle und Nacherscheinungen, wie sie von vielen anderen erwähnt werden. Auch bei Bier scheint der Adrenalinzusatz noch vor dem Stovain, das er jetzt durch Tropacocain ersetzt hat, aufgegeben worden zu sein[1]), da Dönitz in seinen letzten Berichten nichts mehr von den Nebennierenpräparaten erwähnt, obwohl er auf die große Bedeutung der Beckenhochlagerung und deren vielseitige Verwendbarkeit hinweist. Uns erscheint der Zusatz des Adrenalins nicht allein überflüssig, sondern geradezu schädlich. Es kommt hier zunächst in Betracht, daß man sich, wie auch Tilmann hervorhebt, scheuen muß, zwei so differente Mittel, wie das Adrenalin und ein mehr weniger giftiges Anästhetikum, in Berührung mit dem Zentralnervensystem zu bringen, ohne daß man imstande ist, eventuell schädliche Einflüsse zu paralysieren. Weiter

1) Durch Mitteilung an Prof. Friedrich bestätigt.

muß wohl bedacht werden, daß die meisten Nebennierenpräparate vermöge ihrer sauren Reaktion das empfindliche Zentralnervensystem direkt lädieren und außerdem — auch bei gleicher Herstellungsart, bei verschiedenem Alter recht variieren. Liebl wies erst neulich in einer kleinen pharmakologischen Studie darauf hin, daß ältere Lösungen von Nebennierenpräparaten und ebenso Mischungen von solchen mit Stovain, Novocain, Alypin sich stets färben. Er konnte ferner den einwandfreien Nachweis erbringen, daß diese gefärbten Lösungen in ihrer anämisierenden Wirkung sehr variabel sind, aber „konstant lokale Reizerscheinungen setzen". Besonders leicht zersetzlich sei das für die Lumbalanästhesie wegen seines geringen Überschusses an freier HCl vorgeschlagene Suprareninum boricum, das daher wieder zugunsten des Suprar. hydrochlor. aufgegeben werden solle. Da nun die Mittel meist in bestimmten Konzentrationen, Mischungen, Tabletten von unbekanntem Alter gebraucht werden, wundert sich Liebl wohl mit Recht, daß man in der Lumbalanästhesie, „wo doch der vollen Wirksamkeit der Suprareninkomponente eine ganz außerordentliche Bedeutung zugeschrieben wird," derartige Suprareninlösungen von zweifelhafter Wirksamkeit und möglicherweise reizenden Eigenschaften überhaupt verwendet. Daß die Suprareninwirkung in derartigen Lösungen nicht die erstrebte ist, zeigt wohl ebenso einwandfrei die Praxis, indem die Autoren (Pochhammer, Baisch), die bei Stovain den Adrenalinzusatz vermieden, ebenso gute, wenn nicht bessere Resultate quoad Nebenwirkungen und Nacherscheinungen hatten, als jene, die prinzipiell Adrenalin zusetzten (Heinecke und Laiven). Die von diesen Autoren beobachteten schweren und bedrohlichen Zustände, die mit der Zersetzung des in einigen Fällen verwendeten Adrenalins erklärt werden, dürften weniger auf das Fehlen als auf die Zersetzung der Nebennierensubstanz zurückgeführt werden. Inwieweit hier die auffällige Besserung der Resultate durch den Fortschritt in der Technik der Lumbalanästhesie bedingt ist, muß wohl auch berücksichtigt werden. Die Forderung Liebls: „Die Verwendung gebrauchsfertiger Ampullenlösungen in der Lumbalanästhesie ist als unzulässig zu betrachten", besteht also zu Recht wie auch neuerdings Biberfeld betont. Es kommt der von Läwen erbrachte Nachweis hinzu, daß lediglich Cocain und Novocain durch die Nebennierenextrakte weniger giftig und mehr anämisierend wirken, während Eucain, Stovain und noch mehr Tropacocain gänzlich unbeeinflußt bleiben, so daß sich der Adrenalinzusatz zu Tropacocain von

selbst verbietet. Endlich aber müssen wir betonen, daß im Gegensatz zu der Auffassung von Dönitz nach den experimentellen Untersuchungen Klapps[1]) das Adrenalin bei subduraler Anwendung viel weniger resorptionsherabsetzend wirkt, als bei den von Braun und auch Klapp selbst studierten subkutanen Verwendung, so daß die theoretische Begründung für die Adrenalinwirkung bei der Lumbalanästhesie fehlt.

Aus historischen Rücksichten möchten wir nicht unerwähnt lassen, daß man vor der Ära des Adrenalinzusatzes durch subkutane oder permucöse Cocainapplikation eine Gewöhnung an das Mittel erstrebte (Beco, Schwarz), wobei man sich auf eine Beobachtung Racoviceanus stützte, der wie Goldan und Bastianelli nach dem Versagen der 1. Cocaininjektion unbedenklich eine zweite gab, worauf keine üblen Nebenerscheinungen eingetreten seien.

Mit den Darlegungen Liebls haben wir bereits die Frage der Herstellung der anästhesierenden Lösungen gestreift. Was die Sterilisation derselben betrifft, so mag es nicht unerwähnt bleiben, daß ganz vereinzelt (Pousson, Weber) das leicht zersetzliche Cocain völlig unsterilisiert verwendet wurde, während andere Autoren mehr minder umständliche Methoden ausdachten, um eine Sterilisation des schwer haltbaren Mittels zu erzielen (Golden, Tuffier, Schwarz, Villar, Arnaud, Bainbridge, Marx, Hawley, Sidler-Huguenin, Kendirdy, Morton, Riley, Lefrance, Pedeprade). Die zurzeit noch gebrauchten Mittel zeichnen sich fast durchwegs durch eine im Verhältnis zu Cocain relativ große Beständigkeit aus, so daß ihre Sterilisation keine zu großen Schwierigkeiten macht und sie zudem gleich in gebrauchsfertigen Lösungen in den Handel kommen können (Stovain—Billon, Riedel; Tropacocain—Merk, Poehl). Daß diese Lösungen meist Zusätze enthalten, und weniger beständig sind, wurde oben bereits hervorgehoben. Es dürfte sich daher, wie ebenfalls schon betont wurde, empfehlen, von allen fabrikmäßig hergestellten Lösungen abzusehen und sich die Lösungen in der dem Bedarf entsprechenden Menge selbst zu bereiten und durch Kochen zu sterilisieren, wie dies an der Greifswalder Klinik immer geübt und von Pochhammer beschrieben worden ist. Die oben erwähnten, nachträglich beobachteten Komplikationen legen jedoch den Gedanken nahe, an der absoluten Beständigkeit dieser Lösungen zu zweifeln.

---

1) Veröffentlicht in Langenbecks Arch. f. klin. Chir., Bd. 74, nicht in Deutscher Zeitschr. f. Chir., Bd. 75, wie viele Literaturnachweise angeben.

Von einzelnen Autoren werden auch Tabletten verwendet, die ebenfalls fabrikmäßig hergestellt und sterilisiert werden. Die größere Haltbarkeit dieser Darreichungsform steht außer Frage, immerhin dürfte man meist mit Mitteln von unbekanntem Herstellungsalter arbeiten. In vielen Fällen werden zur Herstellung auch Bindemittel (Gummi, Zucker) gebraucht, die wohl im Lumbalsacke gut resorbiert und vertragen werden, aber trotzdem eine Komplizierung des Verfahrens darstellen.

Schwarz, Stolz, Füster, die Tropacocain benützen, nahmen zur Herstellung der Lösung die pulverförmige Substanz, die vorher durch trockene Hitze sterilisiert wurde. Wir gingen bei Anwendung des Tropacocains auch zuerst in gleicher Weise vor; das Mittel zeigte sich im Gegensatz zu der von Meyer und Kozlowsky vertretenen Anschauung trotz der langwirkenden hohen Temperatur (180° 1 Stunde lang) noch recht wirksam, nahm jedoch eine gelbbraune Farbe an, so daß wir uns im Hinblick auf die Warnungen Liebls zu der Verwendung von Lösungen entschlossen, zumal das Abwiegen der ganz geringen Dosis (0,05 g) in der Apotheke mit angeblich nicht zu vermeidenden Ungenauigkeiten verknüpft war.

Als Lösungsmittel wurde zuerst steriles Wasser bezw. physiologische Kochsalzlösung in der Weise verwendet, daß man 1—2 Proz. Cocainlösungen injizierte, wobei freilich die Lösungen durch die verschiedensten Zusätze modifiziert wurden (Weber, Racoviceanu, Auburg). Als dann Reclus gezeigt hatte, daß das Cocain in großer Verdünnung viel weniger giftig wirkt, als bei gleicher Dosis in konzentrierter Form, übertrug man diese bald allseitig festgestellte Tatsache auch auf die Rachicocainisation. Bier löste 0,005 Cocain in 5—10 ccm einen 0,2 proz. Kochsalzlösung und injizierte die ganze Menge, nachdem er vorher eine entsprechende Menge Liquor cerebro-spinalis abgelassen hatte. Die Versuche entsprachen nicht den gehofften Erwartungen, da sich auch trotz der Verdünnung sehr unangenehme Nebenerscheinungen einstellten. Andererseits zeigte sich bei den kleinen Dosen, die freilich sehr weit kopfwärts reichende Analgesien bedingten, keine Abschwächung der Tast- und Temperaturempfindlichkeit, so daß alles gefühlt wurde und lediglich die Schmerzempfindung beseitigt war. Hoffmann, dem diese Versuche entgangen zu sein scheinen, hat nun neuerdings das Novacain in analoger Weise verwendet und glaubt damit eine wesentliche Herabsetzung der sonst vorhandenen Vergiftungsgefahr zu erzielen. Auch er hebt die ziemlich weit nach oben reichende Analgesie hervor, die jedoch wie bei Bier an Intensität eingebüßt

haben dürfte, da Hoffmann im allgemeinen zu einem ablehnenden Standpunkt in bezug auf den Wert der Lumbalanästhesie kommt.

Man hat dann schon recht frühzeitig (1900) in dem destillierten Wasser eine Ursache für die üblen Nachwirkungen der Rachicocainisation gesucht und dementsprechend dieses Mittel als Lösungsmittel ausgeschaltet. Jedlicka machte zuerst auf die Verschiedenheit der gewöhnlichen Cocainlösung und des Liquor cerebro-spinalis aufmerksam und empfahl daher die Injektion einer isotonischen Flüssigkeit, die er durch Herstellung einer $1^1/_2$ proz. Cocainlösung in 0,6 proz. ClNa-Lösung gewann. Noch einfacher löste ungefähr zur gleichen Zeit Guinard und Kozlowsky das Problem der Isotonie, indem sie zur Herstellung der Lösung den durch die Lumbalpunktion gewonnenen Liquor selbst verwendeten, den Guinard mit wenigen Tropfen einer hochkonzentrierten wäßerigen Cocainlösung mischte, so daß er eine Lösung von $\triangle = 51{,}01$ erhielt (Liquor cerebro spin. $\triangle = 58{,}0$). Kozlowsky benutzte Tropacocain in Substanz und erhielt damit eine ebenfalls annähernd isotonische Lösung. Während Guinard bei der Verwendung seiner neuen Lösung so gut wie keine üblen Nacherscheinungen gesehen haben will, kamen Bier und Dönitz in ihren ersten Veröffentlichungen zu dem Schlusse, daß es völlig gleichgültig sei, ob wäßerige oder isotonische Lösungen verwendet werden. Sie glaubten, daß die Isotonie beim Menschen weniger belangreich sei, da das Mittel sich sehr rasch mit dem massenhaft vorhandenen Liquor mische. Doch mußten beide Autoren bald darauf zugeben, daß ihre diesbezügliche Annahme irrig war; sie sahen nur deshalb keinen Unterschied, „weil das Cocain an sich so starke Nacherscheinungen hervorruft, daß das durch die mangelnde Isotonie bedingte Plus sich nicht besonders bemerkbar machte." Sie verwendeten daher auch nach dem Ersatze des Cocains die sonstigen Mittel stets nur in isotonischer Lösung und wandten sich gegen die in Frankreich verwendete hypertonische 10 proz. Stovainlösung, an deren Stelle sie eine 4 proz. mit 0,11 Proz. ClNa und 0,01 Proz. Adrenalin versetzte Lösung setzten, die dann auch bald gebrauchsfertig in kleinen Tuben in den Handel kam. Einfacher dürfte jedoch die Verwendung der gleichfalls von Bier als rationell bezeichneten 5 proz. Stovainlösung sein, da diese an sich isotonisch ist und so alle weiteren komplizierenden Zusätze vermieden werden. Unsere recht guten Resultate (s. Pochhammer) wurden fast durchwegs mit dieser sehr einfach herzustellenden und daher selbst bereiteten Lösung erzielt so daß weder die nach Dönitz

fehlerhaft zusammengesetzten Braunschen Tabletten, noch die von Dönitz angegebenen verwendet wurden.

Bei dem Gebrauche des Tropacocains hat die von Guinard-Kozlowsky empfohlene Benutzung des ausfließenden Liquor cerebro-spinalis vielfache Nachahmung gefunden. Auch Tuffier und Bier haben neuerdings diese Methode wie die Mehrzahl der Gynäkologen und österreichischen Chirurgen verwandt, nur daß sie nicht wie diese das Tropacocain in Substanz, sondern in 5 proz. isotonischer Lösung mit dem Liquor mischte. Wir sind aus dem oben bereits erwähnten Grunde ebenfalls zur Verwendung der isotonischen Lösung gekommen. Die von Hoffmann befürchtete Ungenauigkeit bei fabrikmäßiger Darstellung von Tabletten vermögen wir nicht anzuerkennen. Doch muß Herstellungsart und Alter des Mittels genau bekannt sein.

Endlich gehört hierher noch die Frage nach der Quantität des Lösungsmittels, die teilweise schon oben berührt wurde. Es lag nahe, die Erfahrungen, die man versuchsweise mit sehr verdünnten Lösungen gemacht hatte, unter Benutzung entsprechend großer Dosen zu verwerten, und so ist man heute fast durchweg dazu gekommen, die zur Anästhesie nötigen Mittel in möglichst großen Mengen von Liquor cerebro-spinalis zu mischen, nachdem schon vorher wiederum die österreichischen Autoren (Stolz und andere) den Grundsatz aufgestellt hatten, soviele ccm Lösung zu injizieren, als man cg Tropacocain verwende. Dönitz ist — wohl mit Recht — dieser ziemlich schematisch gehaltenen Anweisung entgegengetreten, indem er darauf hinweist, daß man durch Variierung der verwendeten Liquormenge die Höhenausdehnung der Anästhesie beeinflussen könne. Es mag übrigens aus rein historischen Rücksichten nicht unerwähnt bleiben, daß die Biersche Schule von der Verwendung größerer Mengen nicht isotonischer Lösungsmittel abriet, da sich hierbei angeblich stärkere Nachwirkungen einstellten. Im allgemeinen dürften für Operationen bis zum Leistenbande 3—5 ccm Lösungsflüssigkeit (Liquor cerebro-spin.) genügen, für Herniotomien, Appendicitiden, Nieren- und Bauchoperationen überhaupt erscheint die Verwendung von 6—10 ccm nötig, wie dies jetzt auch Dönitz verlangt.

Technik der Injektion: Den relativ einfachen anatomischen Bedingungen für die Lumbalanästhesie entspricht im wesentlichen auch die Technik derselben, wenn es auch nicht an Versuchen gefehlt hat, dieselbe zu komplizieren. Die Anatomie zeigt, daß das Rückenmark des Erwachsenen in der Höhe des 1.—2. Lendenwirbels

aufhört und an seine Stelle die Cauda equina tritt, deren Nervenbündel vor einer eindringenden Nadel ausweichen. Es geschieht dies um so leichter, je jünger das Individuum ist. Wir wissen ferner, daß zwischen den seitlichen Bogen wie zwischen den Dornfortsätzen der einzelnen Wirbel Spaltlöcher sind, die nur durch mehr oder minder derbe Bandapparate verschossen werden. Es ist dann noch bedeutsam, daß die Wirbelkanalhöhle durch 2 frontal verlaufende Bindegewebsmembranen (Lig. denticulata) in 2 Hälften geschieden ist, die je die motorischen und sensiblen Bahnen enthalten. Freilich stellen diese Bänder beim Lebenden keine absolut dichte Scheidewand dar, wie dies Dönitz bei seinen Leichenversuchen mit chinesischer Tusche fand; sie bestehen vielmehr nach den Darlegungen fast aller Anatomen (insbesondere Key und Retzius, Studien über den Bau des Nervensystems) aus einem vielfach durchlässigen Netzwerk aus arachnoidealem Gewebe. Endlich muß noch der von Quincke und dann von Dönitz als wichtig hervorgehobene liquorgefüllte Spaltraum zwischen den beiden Caudahälften erwähnt werden, der das Ende des Konus und des Filum terminale umfaßt (Cysterna-Merkel).

Diese anatomischen Tatsachen bedingten die Entwicklung der Technik. Bier hielt sich zunächst ganz genau an die Vorschriften, die Quincke zur Ausführung seiner Lumbalpunktion gegeben hatte. Er wählte den Zwischenbogenraum zwischen 3. und 4. Lendenwirbel, den er an dem in Seitenlage befindlichen Patienten zu erreichen suchte, und injizierte von der Seite her das Anästhetikum, das er zwischen die Nervenbündel der Cauda zu bringen suchte. Tuffier und zu gleicher Zeit Trcebicky, Schwarz, Kader empfahlen und verwandten die auch sonst vereinzelt zur Lumbalpunktion benützte sitzende Stellung des Patienten, der den Oberrumpf stark vorwärts beugen und so einen „Katzenbuckel" machen mußte. Die anatomischen Bedingungen und die von Bier-Dönitz selbst betonte Wichtigkeit der Injektion des Anästhetikums in den oben erwähnten Spaltraum lassen die sitzende Stellung des Patienten als die geeignetere erscheinen, da sie ein genau medianes Eindringen der Nadel ermöglicht und ebenso ein Eindringen in die vordere motorische Region eher vermeiden läßt. Der von Bier zuerst erhobene Einwand der Gefährdung der Asepsis des Patienten durch den Lagewechsel erscheint nicht stichhaltig, da die definitive Reinigung des Operationsgebietes von den meisten Operateuren erst in der Zwischenzeit zwischen Injektion und Anästhesie vorgenommen werden dürfte.

Der weiterhin erhobene Einwand, daß der Lagewechsel für gewisse Patienten (Peritonitis, Frakturen, Gelenkentzündungen) schmerzhaft oder umständlich sei, besteht auch heute noch zu Recht. Es braucht wohl kaum erwähnt zu werden, daß man in diesen Fällen die Quinckesche Seitenlage wählt, die ja auch bei einiger Übung ohne weiteres die Punktion gelingen läßt. Heute wird nun fast durchwegs die Punktion im Sitzen vorgenommen, nachdem Bier und seine Schüler selbst seit 1905 die sitzende Stellung empfahlen.

Über die Vorbereitung des Patienten zur Lumbalanästhesie ist recht wenig zu berichten. Es ist wohl selbstverständlich, daß diese nur unter der Sicherheit aller aseptischen Kautelen vorgenommen werden soll.

Eine gründliche Reinigung der unteren Rückenhälfte mit Bürste (die relativ unempfindliche Rückenhaut verträgt die energische Anwendung derselben) und heißem Wasser, sowie mit Alkohol erscheint unbedingt nötig. Nachfolgendes kräftiges Abäthern dürfte nicht allein die letzten Fettreste, sondern auch die Überreste der Seife und des Alkohols von der Einstichstelle wegräumen, deren ganze Umgebung zu sterilisieren ist, um ein Abtasten der nötigen Orientierungspunkte zu ermöglichen.

Der Patient braucht nicht unbedingt nüchtern zu sein, ja einige Autoren (Braun, Bier, Schwarz, Neugebauer) verlangen, daß der Patient vor der Injektion etwas genieße, weil dann die Neben- und Nacherscheinungen geringer sein sollen. Es erscheint uns zweifelhaft, ob man hier wirklich post hoc ergo propter hoc schließen darf; immerhin dürfte jedoch jene Forderung begründet sein, da für empfindliche Personen das Gefühl der Nüchternheit allein schon unangenehme Erscheinungen bedingt, die zum Teil (Kopfschmerzen, Ohnmachtsanwandlungen, Übelkeit) mit den später zu erörternden Nebenerscheinungen identisch sind. Dazu kommt, daß eine Tasse Kaffee oder ein Glas Wein selbst bei eintretendem Brechreiz das Erbrechen kaum hervorrufen wird. Kommt es aber zum Erbrechen, dann dürfte dieses bei etwas gefülltem Magen für den Patienten wesentlich angenehmer sein, als die intensiven Brech- und Würgbewegungen des leeren Magens, die die Hauptqual des Seekranken ausmachen.

Nach der Reinigung des Rückens tastet man sich bei dem sitzenden Patienten den Interspinalraum zwischen 3. und 4. Lendenwirbel (für Operationen am Damm und bis zum Lig. Pouparti) bezw. 2. und 3. Lendenwirbel (für Operationen am

und im Abdomen) ab. Der früher vielfach benützte Intervertebralraum zwischen 4. und 5. Lendenwirbel ist aus den oben erwähnten anatomischen Gründen heute verlassen. Corning empfahl bei seinen ersten Versuchen den Raum zwischen 11. und 12. Brustwirbel. Um hoch hinaufreichende Analgesien zu erzielen, scheuten sich Tait und Cagliari nicht, Cocain in den Bereich des Cervicalmarkes zu injizieren und den Versuch der Injektion in die Medulla vorzuschlagen. Zur Orientierung bedient man sich der von Jacoby und nicht von Tuffier, wie Schwarz annimmt, zuerst hervorgehobenen Tatsache, daß die Verbindungslinie der beiden Darmbeinkämme, die man durch ein steriles Tuch andeuten kann, zwischen dem 3. und 4. Lendenwirbel hindurchgeht. Das von Pochhammer für die Orientierung betonte Hervorspringen des 1. Lendenwirbels ist zu sehr von einer absolut geraden Wirbelsäule abhängig, so daß es für die praktische Verwendung vielleicht besser gar nicht herangezogen wird.

Die Injektion kann nun unter lokaler Anästhesie der Einstichstelle vorgenommen werden, obwohl Tuffier und Vulliet eine Analgesie derselben für unnötig halten, da der Schmerz nicht größer als bei einer Morphiuminjektion sei, zumal die Lumbosacralgegend besonders wenig empfindlich ist, wie bereits Chipault betonte. Hiefür dürfte jedoch der Chloräthylspray (Morton) genügen, zumal die Infiltrationsanästhesie, die Bier zuerst verwandte, doch zu leicht die Orientierung stört. Die von Patterson und Hakenbruch empfohlene vorhergehende Incision unter Schleichscher Anästhesie erscheint uns, ebenso wie Hirsch und Schwarz, als unnötige Komplikation, da sich die Rückenhaut auch ohne Incision stets genügend desinfizieren und ebenso die Desinfektionsflüssigkeit ohne weiteres durch Äther oder Kochsalzabspülung von dem Injektionspunkte entfernen läßt. Die Orientierung endlich ist uns bisher auch bei stärkstem Fettpolster noch immer gelungen, da sich die Dornfortsätze durch stärkeren Druck stets durchtasten lassen. Wollte man bei fettreichen Leuten die Incision zur Orientierung ausführen, so müßte sie unter Verwendung von Haken so weit ausgedehnt werden, daß sie an und für sich einen operativen Eingriff darstellt. Der von Hakenbruch betonte Vorteil der Incision für wiederholte Injektionen dürfte nicht in Frage kommen, da uns, wie wir später noch ausführlich erörtern werden, die Wiederholung der Injektion unzulässig erscheint.

Wesentlich erscheint dagegen der vielfach erwähnte Vorschlag, den Patienten bei der Injektion darauf aufmerksam zu machen, daß

er einen kleinen Stich verspüren werde. Es wird dadurch plötzlichen Bewegungen des Sitzenden vorgebeugt, die die Nadel aus ihrer Richtung drängen können. Daß sich aus demselben Grunde besonders bei nervösen Patienten eine Fixierung der Schulter derselben durch einen Operationsgehilfen empfiehlt, braucht wohl nicht weiter auseinander gesetzt zu werden.

Die zu der Injektion empfohlenen Nadeln halten sich im wesentlichen an das von Quincke zuerst empfohlene und dann auch von Bier benützte Instrument, einer 8—12 cm langen, dünnen Nadel mit kurz abgeschrägter Spitze, um ein Anspießen von Nerven zu vermeiden. Die Schnittfläche der Spitze soll wegen der zu durchtrennenden festen Bandapparate möglichst scharf sein, was sich am besten durch starke Aushöhlung der Spitze erzielen läßt. Im Innern der Nadel befindet sich ein genau abgefaßter Mandrin, der sich mit seiner ebenfalls scharfen Spitze derjenigen der Nadel anpassen soll und der leicht durch einen das Nadelende überragenden Griff aus der Nadel entfernbar sein soll.

Die Nadel muß trotz ihrer geringen Stärke einen gewissen Widerstand gegen Bruch besitzen, da sie auf Knochen stoßen kann und die zu durchtrennenden Bandapparate sehr hart sind. Sehr wichtig erscheint auch, daß die Nadel aus einem nicht oder nur schwer rostenden Material hergestellt ist, da sie, wie später noch zu erörtern ist, nur in sterilem Wasser oder in Kochsalzlösung ohne Sodazusatz ausgekocht werden soll. Es dürfte sich also das freilich sehr teure Platin-Iridium (Tuffier) oder ein anderes Edelmetall (Corning, Golden, Boldt) am meisten empfehlen, da Vernickelung nicht dem Roste standhält. Die Fowlersche Nadel ist viel zu kompliziert (Glaskugel, Aspirationsballon), als daß sie allgemeine Verwendung gefunden hätte. Die Verwendung besonderer Instrumentarien (Arlt, Krönig, Pochhammer, Tomaschewsky) ist nicht nötig.

Neben der Nadel ist noch eine gut sterilisierbare Spritze nötig, die bei der Verwendung größerer Lösungsmengen am besten 10 ccm hält und graduiert ist. Ob eine Luersche oder Recordspritze verwendet wird, ist gleichgültig, wesentlich ist nur die Möglichkeit der absolut zuverlässigen Sterilisation. Die von Dönitz an dem Recordspritzenstempel angebrachte Feder, die das spontane Zurückgleiten des Stempels verhindern soll, erscheint ebenso zweckmäßig wie eine Graduierung und Fassung, die die Menge des zu verwendenden Anästhetikums gut absehen läßt. Das Anästhetikum wird am besten mit der Spritze aus dem sterilen Gläschen, in dem es in Einzeldosen vorrätig ist, aufgesaugt.

Spritze und Nadel werden nur in sterilem Wasser oder besser in physiol ClNa-Lösung ausgekocht, da geringe Soda- oder Karbolbeimengungen (Neugebauer) sehr unangenehme Nacherscheinungen bedingen und die Wirksamkeit des Anästhetikums beeinträchtigen. Das von einzelnen Autoren empfohlene Auskochen in Sodalösung und nachherige Ausspülen mit physiol. Kochsalzlösung bedeutet lediglich eine Komplikation, während der dadurch erwirkte Vorteil, für die Operations- und Lumbalanästhesie-Instrumente nur 1 Kocher benutzen zu können, recht gering ist. Dazu erscheint die Ausschaltung aller irgendwie mit infektiösem Material in Berührung gekommene Dinge als ein weiterer Vorteil durch Sicherung der Asepsis, wenn man einen kleinen Kochapparat ausschließlich für die Anästhesie-Instrumente benutzt.

Die weitere Ausführung der Lumbalpunktion und -injektion ergibt sich nun aus dem bereits Erwähnten. Man bezeichne sich den oben genannten Intervertebralraum mit der Zeigefingerkuppe der einen Hand und stoße mit der Nadel durch die gefrorene Haut, um das bei älteren Individuen oft recht harte Ligament. intervertebr. so daß die Führung der Nadel mit einiger Energie geschehen muß. Man bemühe sich möglichst, in der Mittellinie zu bleiben. Nach Durchbohrung des Lig. intervertebr. entferne man, nach entsprechender Kontrolle, daß die Mittellinie genau eingehalten ist (Dönitz), den Mandrin und schiebe langsam an dem führenden Zeigefinger der einen Hand vorbei die Nadel vorwärts, bis man mit einem gewissen Ruck merkt, daß die Nadel die Subarachnoidealhöhle erreicht hat, was sich auch an dem sofortigen sprudelnden Abfluß des Liquor cerebro-spinalis zeigt. Oft wird in dem Augenblicke des Durchstoßens von dem Patienten ein blitzartiger stechender Schmerz angegeben, der auf eine Berührung der Cauda equina zurückgeführt werden muß, obwohl Quincke und Cadol behaupten, daß die Nervenfäden der Nadel aus dem Wege gehen. Nun setze man die Spritze auf, in die bereits vor der Punktion das Anästhetikum aufgesaugt wurde und sauge langsam weitere 3—10 ccm Liquor an, den man dann ebenso langsam in den Duralsack zurückspritzt. Bei Verwendung von Tabletten könnte man diese in die Spritze bringen und dann direkt in dem aufgesaugten Liquor auflösen, wodurch das 2malige Umleeren in steriles Glas (Schwarz) erspart wird.

Durch wiederholtes Ansaugen von 5—10 ccm Flüssigkeit und langsames Zurückbringen derselben kann man eine weitere Ver-

mischung des Anästhetikums und, wie wir später sehen werden, weiter kopfwärts reichende Analgesie erzielen. Vor der zufälligen Injektion von größeren Luftmengen muß nach den experimentellen Erfahrungen von Lazarus gewarnt werden, da dieser Autor durch Luftinjektion allein bei Kaninchen den Tod herbeiführen konnte. Nach beendeter Injektion wird die Nadel mit der aufgesetzten Spritze rasch zurückgezogen und die kleine Punktionsöffnung durch Gazekollodium oder durch ein auf Heftpflaster bereitgehaltenes Gazestückchen verschlossen.

Die Punktion vollzieht sich jedoch nicht immer so einfach und sicher, als es nach der vorstehenden Schilderung scheinen möchte. Fast alle Autoren geben an, daß sie Fälle erlebt haben, bei denen die Punktion überhaupt nicht gelang. Es muß hervorgehoben werden, daß es unvernünftige nervöse Patienten gibt (nach unserer Erfahrung meist kräftige junge Männer), deren zu große Unruhe die Einführung der Nadel nicht gestattet. In einer Reihe anderer Fälle mag es sich um ungenügende Übung handeln. Wir sehen, daß die Autoren (Bosse, Shoemaker, Vulliet, Chieul, Lexer, Gerstenberg, Preindlsberger [1. Mitt.]), die nur über geringe Zahlen verfügen, am meisten über Nichtgelingen der Punktion klagen, während dies bei großen Zahlen viel seltener vorkommt (Becker, Henking, Slajmer, Füster, Defranceschi, Platanow, Preindlsberger [2. Mitt.]). Noch besser als aus der Literatur, in der die meisten Autoren die Fälle des Nichtgelingens überhaupt nicht anführen, läßt sich diese Tatsache aus unseren eigenen Beobachtungen entnehmen; wir sehen nämlich fast regelmäßig bei Übernahme der Lumbalpunktion durch Hände, die in der speziellen Technik weniger geübt sind, was sich ja in einer Unterrichtsanstalt nicht vermeiden läßt, eine kleine Anzahl Punktionen zunächst nicht gelingen, während sie dem Geübteren später noch glückten.

In anderen Fällen mag es sich um Erschwerung der Punktion durch anatomische Verhältnisse handeln. Schwarz unterscheidet mit Recht 4 Typen der Lendengegend des sitzenden Patienten, die hier nicht weiter anzuführen sind.

Die Gruppe 2b, die in der Mittellinie eine scheinbar ununterbrochene Knochenleiste aufweist und daher die einzelnen Dornfortsätze nicht bestimmt abtasten läßt, bietet, wie auch Schwarz hervorhebt, für die Injektion manchmal Schwierigkeiten; diese können zuweilen unüberwindlich sein, wie uns selbst ein Fall lehrte. Relativ geringer sind durchschnittlich die durch skoliotische oder kyphotische Verkrümmung der Wirbelsäule bedingten Schwierig-

keiten (Henking). Es mag das davon herrühren, daß der untere Abschnitt der Lendenwirbelsäule, der ja vor allem für die Punktion in Frage kommt, verhältnismäßig am wenigsten durch die Verkrümmungen verändert wird.

Bei hochgradigen Skoliosen und Kyphosen könnte man versuchen, die Punktion zwischen letztem Lendenwirbel und Kreuzbein zu machen, wenn die gewohnte Technik nicht zum Gelingen geführt hat. Persönliche Erfahrung fehlt uns hierüber, auch die Literatur bringt keine diesbezüglichen Hinweise. Bei allen Fällen und bei schweren Formen (rachitischen Verkrümmungen) insbesondere wird man sich die Anatomie der pathologischen Wirbelsäule vorstellen müssen, um der Nadel die richtige Leitung geben zu können. In einzelnen Fällen werden auch wiederholte Punktionsversuche, am besten in verschiedenen Zwischenwirbelräumen nötig sein; auch wird es zweifelsohne Fälle geben, wo jeder Versuch mißlingt (Becker), was aus den anatomischen Verhältnissen schwerer Verkrümmungen hervorgeht. Ebenso berichtet Tilmann über die Unmöglichkeit der Punktion bei 2 Patienten (von 130 Fällen insgesamt) infolge Arthritis der Wirbelsäule.

Es gibt aber auch eine Reihe von normalen Wirbelsäulen, die einige Schwierigkeiten bieten. Freilich sind diese mit geeigneter Technik ohne weiteres zu überwinden. Recht oft gelangt die Nadel nach Durchbohrung des Lig. interspinale auf einen harten knöchernen Widerstand, der sich nicht ohne weiteres überwinden läßt. Meist gelingt es in diesen Fällen, durch ganz geringe Exkursionen der vor-, zurück- oder seitlichweichenden Nadel die Dura zu treffen.

Größere Exkursionen sind zu vermeiden, da hierdurch nur die Nadel aus ihrer Richtung kommt oder unnötige Periost- oder Knochenverletzungen geschaffen werden, die zu Schmerzen bezw. störenden Blutungen führen. Gelingt es nicht, die Dura zu finden, so würden wir empfehlen, weitere Versuche aufzugeben und in einem höher oder tiefer gelegenen Zwischendornfortraum zu punktieren. Das gleiche dürfte zur Anwendung kommen, wenn sich aus der Punktionsnadel, bevor sie noch die Dura erreicht hat, Blut entleert.

Die Eröffnung der Durahöhle zeigt sich durch den hervorsprudelnden Liquor cerebro-spinalis an, wie dies bereits erwähnt wurde. In seltenen Fällen stellt sich zunächst der Liquor nicht ein, ein geringes Vor- oder Zurückschieben der Nadel oder ein Hustenstoß des Patienten genügt dann meist, um den Liquor rasch abfließen zu lassen.

Einige Autoren haben bereits zur Zeit der Anästhesierung mit Cocain empfohlen, vor der Injektion des Anästhetikums möglichst viel (5—10—20 ccm) des Liquor cerebro-spinal. abzulassen, da sie bei dieser Methode geringere Nach- und Nebenerscheinungen zu beobachten glaubten bezw. bei starken Nacherscheinungen (Kopfschmerzen) durch den Liquorabfluß ihren Patienten Linderung verschafften.

Die Beobachtungen, die Bier an sich selbst gemacht und in seiner ersten Arbeit ausführlich erwähnt hatte, wurden von diesen Autoren offenbar nicht berücksichtigt, ebensowenig die Tatsache, daß der einfache Liquorabfluß bei der Lumbalpunktion allein Kollaps und Kopfschmerzen verursacht. Dieser Umstand muß uns wohl ohne weiteres verbieten, größere Liquormengen abzulassen, wie dies später noch von Chaput, Filliâtre empfohlen wurde, der bei Cocainanwendung 18—30 ccm abließ und dadurch eine „immunité absolue" erzielt haben will, so daß er auch den Ersatz von Cocain nicht für nötig hält, und ganz neuerdings von Offergeld. Der bei der Punktion unvermeidliche Verlust weniger Tropfen Liquor wird durch die Injektion des Anästhetikums ausgeglichen. Die günstige Wirkung der wiederholten Punktion und des Liquorabflusses, die oben erwähnt wurde, muß wohl darauf zurückgeführt werden, daß es sich in diesen Fällen wohl um mehr minder aseptische Meningitiden mit erhöhtem interspinalen Druck handelte oder suggestive Einflüsse bei nervösen Patienten sich geltend machten. In recht seltenen Fällen kommt es während der Punktion bereits zu kollapsartigen Zuständen, was sich, wie Pochhammer zuerst hervorgehoben hat, durch Aufhören des Liquorabflusses kennzeichnet. Rasche Beendigung der Injektion oder Horizontallagerung wird gewöhnlich diese störende Erscheinung rasch beheben; hin und wieder freilich (Henneberg) kann auch ein recht bedrohlicher, unmittelbar zum Tode führender Zustand eintreten. Denn wir wissen, daß die Lumbalpunktion durchaus kein harmloser Eingriff ist und vor allem bei Hirntumoren und Arteriosklerose an und für sich zum plötzlichen Tode führen kann (Stadelmann, Goldscheider, Ossipow). Nach beendeter Punktion kann der Patient so gelagert werden, wie dies der Operationsplan des einzelnen Falles erheischt. Über den Nutzen und die Notwendigkeit einer eventuellen Beckenhochlagerung (Trcebicky, Kader) wird an späterer Stelle zu berichten sein.

Zweckmäßig dürfte die letzte Vorbereitung des Patienten zur Operation (Seifenspiritus-Alkoholabwaschung, Abäthern des Opera-

tionsterrains) erst nach der Lumbalanästhesie vorgenommen werden, jedoch weniger wegen der Gefährdung der Asepsis durch den Lagewechsel, als deshalb, weil die bald einsetzende Anästhesie auch an leicht schmerzhaften Stellen (Genitalien usw.) eine gründliche Reinigung gestattet. Der Einwand, daß hierdurch bei der beschränkten Dauer der Anästhesie die Zeit für den operativen Eingriff abgekürzt werde, kommt für die meisten Fälle wohl kaum in Betracht, zumal der Eintritt der vollen Anästhesie in der Regel erst nach einigen Minuten erfolgt.[1])

Ablauf der Anästhesie.

Der Verlauf der Rückenmarksanästhesie in bezug auf Eintritt, Ausdehnung und Dauer wird fast von allen Autoren, die die erwähnten Momente besonders beobachteten, im wesentlichen übereinstimmend geschildert. Die genauesten Beobachtungen verdanken wir neben Bier: Vulliet, Neugebauer, Tuffier, Defranceschi, Dönitz und Finkelnburg, auf deren Schilderungen ich hier zum Teil zurückgreife.

In relativ vielen Fällen tritt die Anästhesie blitzartig ein und breitet sich ebenso rasch aus, so daß jede genauere Analyse der Erscheinungen unmöglich ist. Die Mehrzahl der Fälle freilich erlaubt eine eingehende Beobachtung. Wir sehen bei Cocain- oder Stovaininjektion und Horizontallagerung nach Ablauf einer Minute Hypalgesie am Scrotum, Damm und an der Innen- und Hinterseite der Oberschenkel als erstes Zeichen der beginnenden Rückenmarksanästhesie. Gleichzeitig schwinden die Kniephänomene, was so regelmäßig eintreten soll, daß Finkelnburg es als absolut zuverlässiges Zeichen der vollkommen eintretenden Anästhesie betrachten zu dürfen glaubt. Es folgt im Verlaufe der nächsten Minuten die Aufhebung des Achillessehnenreflexes, Hypalgesie im Bereiche der Hinterfläche von Ober- und Unterschenkel, dann der Fußsohle und der Vorderseite der unteren Extremitäten. Gleichzeitig schwinden die Hautreflexe, bei der Peripherie beginnend. Im Verlaufe der

1) Es scheint uns wichtig, darauf hinzuweisen, daß das den Operationstisch bedeckende Laken gewechselt werden muß, wenn es mit konzentrierten Desinfizientien (Alkohol-Seifenspiritus) durchtränkt ist. Die anästhetischen Kranken fühlen den ev. ätzenden Einfluß dieser Desinfizientien nicht, dem sie während der ganzen Dauer der Operation ausgesetzt sind, so daß die Wirkung des Druckes und der Desinfizientien sich erst nachträglich zeigt (erythematöse oder bullöse Dermatitis).

nächsten Minuten tritt die bezeichnete Hypalgesie in mehr minder deutlicher Weise in der Inguinalgegend und im Hypogastrium auf. Diese Angaben treffen zunächst nur für die gewöhnlichen Dosen von Cocain und Stovain und für Horizontallagerung zu. Bei Tropococain und auch Novocain scheint die Hypalgesie etwas langsamer einzutreten. Ebenso wird dies von Hermes für Stov.-Adrenalin behauptet, wobei aber die hohe Ausdehnung der Anästhesie in dessen Fällen berücksichtigt werden muß. Der Verlauf derselben ist jedoch der eben geschilderte. Es erscheint uns wesentlich, darauf hinzuweisen, daß infolge der dissoziiert auftretenden Empfindungslähmung (Lazarus) Berührungs-, Lokalisations- und Lagegefühl in den ersten Minuten noch nicht alteriert ist und daß zuerst lediglich mehr minder starke Hypalgesie besteht. Daher ist es auch fehlerhaft, den Patienten zu fragen, ob er Nadelstiche noch fühle. Da das Berührungsgefühl mit dem Lagegefühl zuletzt schwindet, dürfte der Patient durch solche vorzeitige Fragen nur beunruhigt werden. Richtiger erscheint die Frage, ob ein Nadelstich in der einen Gegend schmerzhafter sei als in einer anderen, worauf Dönitz hinweist, während Veit die Prüfung der Anästhesie prinzipiell verwirft, um den Patienten nicht unnötig zu ängstigen. Im wesentlichen sehen wir die Analgesie segmentweise nach oben fortschreiten, so daß sie am 4. und 5. Sacralsegment einsetzt und bis zum 2. und 1. Lumbalsegment reicht, was freilich erst nach 5 und mehr Minuten eintritt. Erst nach Eintritt der Analgesie, die sich subjektiv durch Einschlafen der Gliedmaßen kennzeichnet, treten motorische Störungen auf; am stärksten und schnellsten bei Stovain (nach zirka 5 Minuten), langsamer, aber auch deutlich bei Cocain und Tropacocain (nach 10 Minuten). Zuerst kommt es zu Paresen an den Füßen und in der Beinmuskulatur. Die Dorsalmuskulatur soll hierbei stärker beteiligt sein, wie die plantaren Muskeln. Die völlige Lähmung folgt dann so rasch, daß genauere Bestimmungen nicht gemacht werden können. Einzelne Autoren nehmen an, daß sich die Tatsachen ohne weiteres aus dem einfachen anatomischen Umstande erklären, daß die vorn gelegenen motorischen Bahnen erst später mit dem Anästhetikum in Berührung kommen, zumal sie von diesem noch durch die Ligamenta denticulata getrennt seien. Wir werden später erörtern, ob diese Annahme zutrifft. Dönitz hat zuerst ausführlich auf gewisse, auch von einzelnen anderen Autoren (Bonachi, Henking, Trautenroth) erwähnte Mißerfolge hingewiesen, die sich als Halbseitenanästhesie kundgaben und die früher auch von Bier und Dönitz selbst auf die Schwerewirkung

des Anästhetikums bei entsprechender Lagerung zurückgeführt wurden. Diese konnte jedoch nicht allein die auffällige Halbseitenwirkung erklären, und so kam Dönitz zu der dann auch experimentell gestützten Auffassung, daß es sich hierbei um die Mitwirkung eines technischen Fehlers handle. Es zeigten sich nämlich diese partiellen Anästhesien auch an der oberen Körperhälfte, wo die Wirkung der Schwere ausgeschaltet war und im allgemeinen besonders dann, wenn die Punktionsnadel seitlich eingeführt war. Die Erklärung lag nahe, daß das Anästhetikum hierbei in die eine oder andere Caudahälfte gelangte und durch die hier liegenden Nervenbündel verhindert wurde, sich rasch in querer Richtung auszubreiten. Allmählich freilich kann durch die Nervenbündelspalten hindurch das sich diffundierende Anästhetikum auf die andere Seite gelangen. Die klinische Beobachtung bestätigt diese Tatsachen, da fast durchweg angegeben wird, daß es sich nicht um Halbseitenanästhesien im strengen Sinne handelt, indem nach mehr minder langer Zeit auch auf der anderen Seite deutliche Hypalgesie eintritt.

In der gleichen Weise muß wohl die von einzelnen Autoren (Defranceschi, Preindlsberger) erwähnte Beobachtung erklärt werden, daß die Analgesie an den beiden unteren Extremitäten zu ungleicher Zeit eintrat, je nachdem mit der rechten oder linken Hand injiziert war. Auch hierbei spielt wohl neben der Wirkung der Lagerung noch mehr minder starke Abweichung von der Mittellinie die entscheidende Rolle.

Im allgemeinen erstreckt sich die Anästhesie, wie wir bereits oben erwähnt haben, mit einiger Sicherheit bei den gebräuchlichen Minimaldosen bis zur Inguinalgegend, seltener bis zur Nabelhöhe. Es werden also wesentlich die Segmente betroffen, die der Injektionsstelle zunächst liegen. Das Anästhetikum kommt zwar auch an die höher gelegenen Segmente, doch dürfte es hier im allgemeinen zu sehr verdünnt sein, als daß es noch eine volle analgetische Wirkung ausüben könnte. Es kommt infolgedessen lediglich zu Hypalgesien, die am Rumpfe und den oberen Extremitäten deutlich nachweisbar sind. Freilich sehen wir auch bei der bisher beschriebenen Injektionsanwendung Ausnahmen von dieser Regel. Es sind nämlich schon bei den ersten Cocainanästhesierungen (Tuffier, Marx, Fowler, Goldan, Fioretti, Barling, Stankiewicz, Snyers) und ebenso später (Hermes) auch bei geringen Dosen völlige Analgesien des ganzen Rumpfes beobachtet worden. Wir werden nicht fehlgehen, wenn wir diese Ausnahmen auf Druckschwankungen oder auf die Mengen des vorhandenen Liquor cerebrospinalis zurückführen.

In dem Bestreben, die Dosis des Anästhetikums und dessen üble Nachwirkungen herabzusetzen, hat man aber auch Mittel gefunden, um die Ausbreitung der anästhetischen Zone mit Sicherheit zu vergrößern. So verwendete Bier die Kopfstauung ursprünglich in der Absicht, einen absteigenden Liquorstrom zu erzeugen und dadurch Medulla und Cerebrum gegen das aufsteigende Cocain zu sichern. Dönitz zeigte nun, daß man diese Kopfstauung in zweierlei Weise für die Erzielung höherer Anästhesien verwenden kann. Sie erhöht zunächst den Liquordruck und erweitert dadurch alle Spalträume im Rückenmarkskanal, so daß die eingebrachten Lösungen sich unbehindert und rascher ausbreiten können. Es wird daher die Anästhesie schneller eintreten, während die Höhenausdehnung in erheblichem Grade nur dann zunehmen wird, wenn gleichzeitig die Menge des Anästhetikums vermehrt wird. Dönitz konnte diese Tatsache bei Herzkranken klinisch beobachten, so daß er diese für hochsteigende Anästhesien ausschließt. Andererseits kann durch rasche Abnahme der Stauungsbinde ein schneller rückwärtiger Liquorstrom cerebralwärts erzeugt werden, der das injizierte Anästhetikum schnell mit sich nach oben reißt und so den weiter nach oben gelegenen Segmenten zuführt.

Es ist selbstverständlich, daß bei den geschilderten mechanischen Einflüssen größere Mengen des Anästhetikums eine weitere Höhenausdehnung bedingen. Da wir aber oben bereits dargelegt haben, daß die auch weniger giftigen Anästhetika wie Tropacocain und Novocain in möglichst geringer Dosis zu geben sind, dürfte auf diesem Wege keine wesentliche Vergrößerung der Anästhesieausbreitung erzielt werden können.

Wesentlich hierfür ist die Verwendung stark verdünnter Lösungen, die freilich erst möglich wurde, als man sich des Liquor cerebro-spinalis als Lösungsmittel bediente; Wasser oder physiologische ClNa-Lösung bedeuten, wie auch kürzlich Lazarus bewies, eine viel zu eingreifende Reizung des Zentralnervensystems. Dönitz konnte die auch anderseits erhobene Tatsache durch Versuche bestätigen, daß bei Verwendung von gleichen Dosen des Anästhetikums die Analgesie bis über das Leistenband reicht, wenn viel Liquor (10 ccm) verwendet wurde. Bei Verwendung geringer Liquormengen (1—2 ccm) reichte die Analgesie nur bis unter das Leistenband. Auch diese Momente erklären sich durch rein mechanische Ursachen; indem die eingespritzte Lösung direkt mit den zu analgesierenden Segmenten in Berührung kommt.

Noch viel größer ist die Bedeutung eines 3. Umstandes, auf den

Trcebicky und Kader hinwiesen. Es sind dies die Vorteile, die durch unmittelbare Beckenhochlagerung nach der Injektion erzielt werden. Durch die Beckenhochlagerung fließt eine reichliche Menge Liquor kopfwärts und reißt das eingespritzte Anästhetikum mit sich, so daß eine hoch hinauf reichende Anästhesie erreicht wird. So konnte Kader über eine Reihe von Kropfoperationen berichten, die er unter Lumbalanästhesie ausführte; ebenso wurden von anderen Autoren Mammaamputationen mit Exstirpation der Achseldrüsen (Bier) Thoracoplastiken unter Lumbalanästhesie gemacht. Die volle Ausnutzung der Vorteile der Beckenhochlagerung war jedoch erst möglich, als man das Stovain mit dem Tropacocain vertauschte. Denn es waren selbstverständlich die hochreichenden Anästhesien, bei denen das Stovain seine lähmenden Wirkungen auf die Medulla oblongata zeigte und so am häufigsten zu unangenehmen Zwischenfällen (Atemstörung) führte.

Es ist ohne weiteres verständlich, daß der rasche Transport des Anästhetikums nach oben bei Beckenhochlagerung dem anästhesierenden Mittel keine Zeit läßt, auf die nach unten gelegenen Segmente einzuwirken; es kam so in manchen Fällen (Dönitz) zu Mißerfolgen, indem man bei Beckenhochlagerung wohl gut Anästhesie im Bereiche des Abdomens fand, während die unteren Extremitäten nur partiell Empfindungslähmung boten. Einzelne Autoren hofften auf Grund dieser Tatsachen durch die Lumbalpunktion ganz bestimmte regionäre Anästhesien erzeugen zu können. Doch dürften diese Erwartungen recht utopistisch sein, da es sich bei der Wirkung der Lageveränderung nur um grobe mechanische Einflüsse handelt und wir bei der Lumbalanästhesie die direkte Lähmung einzelner Segmente nur durch Einspritzen in die einzelnen Nervenwurzeln erreichen könnten, was wir aber gerade vermeiden wollen. Ravant versucht, diese Lähmung durch Injektion von 50 proz. Cocain (!) hervorzurufen, das sich mit dem wenig konzentrierten Liquor nicht mische und daher umschriebene perineale Anästhesie bedinge.

Zum Schlusse muß noch ein Umstand hervorgehoben werden, der auch recht häufig übersehen wird und dadurch zu Mißerfolgen (Füster, Neugebauer) Veranlassung gibt. Bei Operationen in der Bauchhöhle und an den männlichen Genitalien arbeiten wir in verschiedenen Schichten, die von verschieden hoch abgehenden Nerven versorgt werden. Es muß also bei der Anästhesierung erstrebt werden, auch die möglichst hoch abgehenden Nerven, sofern

sie für die vorliegende Operation in Betracht kommen, auszuschalten. Daher ist z. B. bei der Castratio unbedingt Beckenhochlagerung und größere Liquormenge zur Vermischung nötig, da Hoden und Samenstrang vom N. spermaticus versorgt werden, der wiederum dem 1. Lumbalsegment entstammt. In der Bauchhöhle sind diese Verhältnisse nicht allein von praktischer, sondern auch von rein wissenschaftlicher Bedeutung, da die Nervenversorgung der Bauchorgane noch nicht völlig klargelegt sein dürfte und es vielleicht gelingt, bei Lumbalanästhesie diesbezügliche Beobachtungen zu machen. Finkelnburg kommt auf Grund der Dönitzschen Angaben zum Schlusse, daß die Serosa visceralis des Peritoneums in anderer Weise versorgt werde als die Serosa parietalis, da „bei sonst gut gelungener Anästhesie bei Blindarmoperationen der Darm selbst bei jeder Zerrung und Zugwirkung noch äußerst schmerzhaft war und bei allen Eingriffen, die mit einer stärkeren Zerrung des visceralen Blattes verbunden waren, häufig über stärkere Beschwerden geklagt wurde". Bisher wurde von allen Seiten angenommen, daß die Serosa visceralis i. e. die den Darm und sonstigen Eingeweide begleitende Serosa ebenso wie der Darm selbst, völlig schmerzlos sei, wie dies unsere Beobachtung bei Schleichschen und auch bei vielen Lumbalanästhesien ergibt. Wir möchten dies der erwähnten Auffassung entgegenstellen und vermuten beinahe, daß der Autor die Schmerzhaftigkeit der Zerrung an den Mesenterialansätzen betonen wollte. Es ist in der Tat auffallend, daß auch bei ganz guten Anästhesien, besonders z. B. bei der Exstirpation des Rektumcarcinoms, die Manipulationen am Mesenterialansatz fast stets schmerzhaft bleiben oder zum mindesten mehr minder starke Beklemmungen auslösen. Wir möchten daher glauben, daß Serosa parietalis und Mesenterium von verschieden erregbaren Nervenfasern versorgt werden. Ob hierbei die N. vagi und phrenici, auf welche die Lumbalanästhesie kaum wirkt, eine Rolle spielten, wagen wir nicht zu entscheiden. Für die Sympathicusgeflechte kommen, wie Finkelnburg auseinandersetzt, die Rami communicantes des 4.—9. Brustnerven in Betracht, die jedoch weniger empfänglich gegen das Anästhetikum zu sein scheinen, als die zur Oberfläche ziehenden Nerven. Es ist daher vielleicht angezeigt, zur Erzielung guter Tiefenanästhesien (Sonnenburg) etwas größere Mengen von Anästheticis zu verwenden.[1])

1) Anmerkung bei der Korrektur: Für die von Kast und Meltzer neuerdings aufgestellte, sicherlich aber nicht einwandsfreie Theorie, daß die

Die Dauer der Lumbalanalgesie beträgt im Mittel $^3/_4$ bis $1^1/_2$ Stunden, so daß sie innerhalb weiter Grenzen schwankt. Sie ist eben von einer ganzen Reihe von Faktoren abhängig, die wir nur teilweise beeinflussen können. Es ist selbstverständlich, daß die Ausbreitung der Anästhesie und die Menge des Anästhetikums von Belang sind, obwohl dies Vulliet für das Cocain leugnet. Nicht minder bedeutungsvoll ist die Art des verwendeten Anästhetikums. So sind die Tropacocainanästhesien im Durchschnitt viel kürzer dauernd ($^3/_4$—$1^1/_2$ Stunde Füster, Stolz, Neugebauer, Schwarz), als die mit Stovain und Cocain (Sonnenburg, Bier, Heinecke und Läven) und diese wiederum kürzer als bei Verwendung von Novocain ($2^1/_2$—3 Stunden Henking, Steim). Der Adrenalinzusatz scheint nirgends eine Verlängerung der Dauer herbeigeführt zu haben, so daß sich auch hieraus die schon oben erwähnte Nutzlosigkeit des Zusatzes ergibt. Die längere Dauer der Anästhesie an Extremitäten mit Blutleere (Neugebauer) bedarf trotz der gegenteiligen Ansicht Füsters ebensowenig einer Begründung, als die Tatsache, daß die Abschnürung der Extremität vor der Einleitung der Spinalalgesie die Anästhesie nicht beeinflußt. Neben den oben erwähnten Umständen dürften individuelle Empfänglichkeit, Zirkulationsverhältnisse, Menge und Druck des Liquor cerebrospinalis von Bedeutung sein, ohne daß wir entscheiden können, inwiefern die einzelnen Momente für die kürzere (Tait 17 Minuten, Hawley und Taussig 12 Minuten) oder längere Dauer (Jaboulay 8 Stunden) eine Rolle spielen.

Das Schwinden der Anästhesie und der begleitenden Erscheinungen vollzieht sich viel langsamer als der Eintritt derselben. Die zeitliche Reihenfolge ergib sich nach Funktion und Lokalisation im allgemeinen ebenso gesetzmäßig wie der Eintritt, und zwar so, daß die Funktionen, die zuletzt erloschen (Motilität) ebenso zuerst wieder erscheinen, als die zuletzt anästhetisch gewordenen Zonen am raschesten wieder Schmerzempfindung zeigen. Bei dem weiteren Eintritt der motorischen Funktionen wird diese Gesetzmäßigkeit auch durchwegs beobachtet, während das Wiederauftreten der Schmerzempfindung nach der eingehenden Schilderung Finkelnburgs hin und wieder fast regellose Varietäten zeigt.

An dieser Stelle müssen wir noch einige eigenartige Beobach-

Eingeweide schmerzempfindlich sind und erst durch Cocaininjektion in den Körper anästhetisch werden, liegen bisher bei Lumbalanästhesie keine Beobachtungen vor.

tungen erwähnen, obwohl diese nur ganz vereinzelt gemacht wurden, und auch nicht einwandfrei erklärt werden können. Marx berichtet, daß der Analgesie eine Hyperästhesie vorausging, und Stankiewicz erzählt gar von einem Fall, wo bei einer Hysterica eine derartige Hyperästhesie ausgelöst wurde, daß sich nach Nadelstichen Krampfanfälle einstellten. Ganz analog sollen in einem Falle von Stolz durch die Berührung mit der stumpfen Nadel Schmerzen hervorgerufen worden sein. Wir selbst konnten bei einem nervösen jungen Manne eine ähnliche Hyperästhesie finden. Die Tatsache, daß es sich in allen Fällen um nervöse Individuen handelte, die sich nicht beruhigen ließen, erlaubt wohl den Schluß, daß diese Hyperästhesien rein psychisch durch Angst und Unvernunft bedingt waren und nicht auf Rechnung der Lumbalanästhesien zu setzen sind. Hermes beobachtete zweimal vorübergehende Amaurose (Stovainanästhesie bis zur Clavicula reichend).

Nebenerscheinungen: Viel größere Bedeutung beanspruchen die Nebenerscheinungen der Lumbalanästhesie, die auch heute noch nicht zu vermeiden sind, obwohl sie bei Tropacocainverwendung viel geringer zu sein scheinen als bei Stovain und Cocain. Es ist hierbei zu betonen, daß diese unerwünschten Zustände durchaus nicht die Gesetzmäßigkeit zeigen, mit der sie in den ersten Zeiten der Lumbalanästhesie eintraten, daß vielmehr recht viele Autoren (Bier, Dönitz, Schwarz, Neugebauer, wir) über ganze Reihen von Lumbalanalgesien berichten können, die ohne alle Nebenerscheinungen verliefen. Ferner möchte ich hervorheben, daß eine Reihe dieser Begleitzustände auf die Lumbalpunktion als solche zurückzuführen ist, die nach den Sammelberichten der letzten Jahre durchaus nicht der harmlose probatorische Eingriff ist, wie das zuerst nach den Erfahrungen Quinckes angenommen werden durfte (Ossipow).

In einzelnen Fällen zeigen die Patienten während des operativen Eingriffes Übelkeit, die von Herzbeklemmungen, allgemeiner Unruhe, Angstgefühlen begleitet ist. Meist geht dieses Unwohlsein, das bei Cocainanästhesie nur ausnahmsweise vermißt wurde, rasch vorüber (spontan oder nach Genuß eines Schluckes Wasser oder Wein). Es wird heute bei der Tropacocainanästhesie nur noch selten [1]) beobachtet.

Noch störender für Operateur und Patienten ist der gleichfalls

1) Ich unterlasse an dieser Stelle alle Zahlenangaben, da wir ebenso wie andere Autoren recht verschiedene Resultate je nach Lösungsmittel, Menge und anderen Umständen erhielten und verweisen auf die am Schlusse angeführte Statistik.

heute selten auftretende Brechreiz, der früher von allen Nebenerscheinungen am häufigsten war. Er verschwindet nach wenigen Minuten meist von selbst. Bis dahin ist er jedoch für den Patienten recht quälend, da er sich nicht unterdrücken läßt.

Es bedeutet daher für den Kranken eine tatsächliche Erleichterung, wenn es wirklich zum Erbrechen kommt, so daß schon Bier geraten hat, vor der Operation Essen zu reichen. Auch das Erbrechen war früher recht häufig und ist inzwischen infolge der verbesserten Technik selten geworden, so daß es zu den Ausnahmeerscheinungen zählt (Füster: öfters Erbrechen, Steim 3 mal, Henking 14 mal).

Schwer wiegender sind jedoch die Kollapsanzeichen die sich hin und wieder an das Erbrechen anschließen, zuweilen sich auch plötzlich ohne vorhergehende Übelkeit einstellen. (Senni, Stumme, Freund, Becher, Hermes, Baisch, Heinecke, Kurzwelly, Füster, Henking, Preindlsberger.) Die Patienten werden blaß, von kaltem Schweiß bedeckt und von Vernichtungs- und Oppressionsgefühlen belästigt. Gleichzeitig wird der Puls klein, fadenförmig, unfühlbar. In seltenen Fällen geht dieser Zustand in schweren Kollaps über, der einige Minuten dauert und die Anwendung von Analepticis nötig macht. Wir gehen wohl nicht fehl, wenn wir diesen Zustand mit dem Sinken des Blutdruckes in Verbindung setzen, was Mori bei 50 Cocainanästhesien in 18 Proz. mit dem Apparat von Riva-Rocci nachweisen konnte und was schon vorher von Crile, Tuffier und Hallion im Tierexperimente beobachtet war. Doch scheint dieses Sinken mit individuellen Einflüssen zusammenzuhängen, da wir es nur in Einzelfällen feststellen. Es ist auch nicht unmöglich, daß es auf die Lumbalpunktion als solche zurückzuführen ist, da auch hierbei der Blutdruck zu fallen pflegt und sich das erwähnte Sinken bei der Verwendung aller Anästhetiker findet. Eigenartig ist auch die besonders von Himmelheber betonte bei Stovainverwendung beobachtete Pulsverlangsamung (Opitz, Schwarz, Dönitz, Colombani, Finkelnburg), die Himmelheber mit Recht auf Vagusreizung zurückführt.

Neben den Erscheinungen von seiten des Herzens und der Gefäße finden sich auch solche von seiten des Respirationsapparates. Bei den subjektiven Klagen über erschwerte Atmung müssen wir jedoch berücksichtigen, ob es sich um eine Operation mit Eröffnung der Leibeshöhle handelt, da hierbei der intraabdominale Druck sich ändert und der Zwerchfellhochstand allein Atembeschwerden machen kann. Doch findet sich auch, hiervon abgesehen,

erschwerte Atmung, die rasch und oberflächlich wird. Besondere Störungen zeigten sich bei der Verwendung von Stovain, das in vereinzelten Fällen durch Wirkung auf die Medulla oblongata zur Atmungslähmung und zum Respirationsstillstande führte (Greiffenhagen, Sandberg, Heresco und Strominger, Hofmeier, Saxtorph, Himmelheber). Freilich gelang es in allen Fällen durch mehr minder lange durchgeführte künstliche Atmung (wenige Sekunden bis 34 Minuten) das Leben zu erhalten.

Verhältnismäßig harmlos und im allgemeinen wenig störend sind einige andere Umstände, die ebenfalls während der Lumbalanästhesie zuweilen beobachtet werden. Hierher gehört das Zittern am ganzen Körper (Senni, Kümmel, Stumme, Galvani). das bei Senni sogar in tetanische Zuckungen ausartet. Urban berichtet über stärke Erectionen im Heilungsverlaufe.

Ferner sind hier zu erwähnen die hin und wieder beobachtete und noch häufiger bei Tropacocain eintretende Incontinentia alvi et urinae, die wir zuweilen bei Stovainverwendung sahen und die auch bei dem Gebrauche anderer Anästhetika beobachtet wurde (Tuffier, Füster, Preleiter, Henking, Goldan, Patterson, Freund). Wir gehen wohl nicht fehl, wenn wir diese Erscheinungen auf die eintretende Lähmung der Sphinkteren zurückführen, die durch das Anästhetikum bedingt ist und nicht vermeidbar erscheint. Die übrigen Momente dürften vor allem besonders bei ängstlichen aufgeregten Kranken beobachtet werden und nicht der Methode zur Last fallen.

Bedeutsam ist der Umstand, daß unter den Todesfällen, die man bisher auf die Lumbalanästhesie zurückführte, sich einige finden, die während der Operation eintraten, so daß der Kranke auf dem Operationstische starb (Morton, Campbell, Legueu, Dickinson, Henneberg). Wir haben nun bereits eingangs erwähnt, daß ein Teil von diesen nur mit einer geringen Wahrscheinlichkeit der Methode an sich zur Last zu legen ist; denn die meisten der erwähnten Todesfälle, die einigermaßen genau beschrieben sind, können ebensogut durch die Operation oder durch die vorhandenen Erkrankungen an sich bedingt gewesen sein, da die Erscheinungen der Respirationslähmung und die sonstigen Symptome, die das Tierexperiment bietet, meist nicht beobachtet wurden.

Morton: 54jähr. Frau, starke Arteriosklerose, eingeklemmte Nabelhernie von 14 Pfd. Gewicht bei Hängebauch, der bis zu den Knien reicht. 15 Minims 2 proz. Cocainlösung. Tod im Kollaps während der blutigen Reposition der Hernie.

Campbell: 68 jähr. Mann. Probelaparotomie wegen eines Bauchtumors. Puls 130°; 30 Minims 2 proz. Cocainlösung. Anästhesie bis zur Achselhöhle. Vor Beginn der Operation Kollaps und Tod. Autopsie ergibt großen subphrenischen Abszeß und Herzdegeneration.

Legueu: 54 jähr. Mann mit Emphysem, Arteriosklerose. 2 ccm 1 proz. Cocainlösung wurden injiziert, nachdem eine 1. Punktion Blut ergeben hatte. Nach Eröffnung des Knies Krämpfe und 15 Min. nach der Injektion Tod. Keine Autopsie.

61 jähr. Mann, seit 48 Stunden eingeklemmter Bruch, schlechter Allgemeinzustand, 140 Pulse. $1^1/_2$ cg 1 proz. Cocainlösung. Bei Eröffnung des Bruchsackes Respirationserschwerung und Kollaps. Tod nach 7 Min. Autopsie ergab keine eigentliche Todesursache.

Dickinson: Beinamputation 5 Stunden nach einem schweren Unfall (starker Blutverlust, Kollaps, Chok). $^1/_2$ g Cocain. Tod nach 1 Std. unter den Erscheinungen des Lufthungers und des Kollapses.

60 jähr. Mann, maligner Tumor des Rektums. Tympanie. Lumbalanästhesie mit Cocain. Tod nach $^1/_2$ Std.

Henneberg: Plötzlicher Tod nach einer Lumbalpunktion. Autopsie ergab lediglich einzelne Blutgerinnsel im Lumbalsack.

Deetz: 72 jähr. Mann, akute Peritonitis. 0,06 Stov. Beckenhochlagerung. Nach 4—5 Min. Anästhesie. Nach weiteren 2 Min. Kollaps. Künstliche Atmung schuf Besserung. Nach Beginn der Operation Atmungsstillstand. Obduktion ergab eitrige Peritonitis.

Krecke: 70 jähr. Pat. mit gangränösem Darm nach eingeklemmter Leistenhernie. Die Lumbalpunktion ergab blutige Flüssigkeit. 0,05 Stov. Bei Erweiterung der Bruchpforte Kollaps. Exitus. Keine Autopsie.

Krönig: 65 jähr. dekrepide Frau, vorgeschrittener Uteruscarc. Herzstörung und eitrige Bronchitis. Daher schon von anderen Operateuren abgewiesen. 12 dmg Scopolamin, 4 cg Morphium. Stovain. Tod am Ende der $1^1/_2$ Std. dauernden Operation unter Atemstörungen.

Dönitz: 75 jähr. Mann mit Peniscarcinom und ausgebreiteten Drüsenmetastasen. 0,13 Tropacoc. zwischen 2. und 3. Lendenwirbel. Anästhesie breitete sich rasch bis zum Halse aus. Tod an Atmungslähmung. Autopsie zeigte keine Veränderungen am Rückenmark.

Freund (Veit): 75 jähr. asthmatische Frau mit Myoma uteri. 8 Min. nach Lumbalinjektion (7—8 cg Stov.-Adrenalien) Exitus unter Erbrechen und Atmungsstillstand. Sektion völlig ergebnislos.

Bosse (Hildebrandt): Pat. mit Tbk. Amputation des Oberschenkels unter Stov.-Anästhesie, die nicht komplet war, plötzlich Arythmia cordis. Nachts Exitus unter den Erscheinungen der Atmungsinsuffizienz. Sektion ergab multiple Eccyhmosen der Pleura, die von dem Pathologen als charakteristisch für Erstickung betrachtet wurden.

Veit (Steinthal): 63 jähr. Pat. mit Prostatahypertrophie. 3 Min. nach Inj. von 7 cg Stov. leblos ohne Zeichen einer Agone auf dem Operationstisch. Sektion ergibt hochgradige Entartung der Herzmuskulatur und beider Nieren. Kleiner Bluterguß an der Einstichstelle.

Die Durchsicht dieser Angaben dürfte zur Genüge ergeben, daß nicht einmal die Hälfte dieser Fälle (Dickinson, Chaput,

Dönitz, Freund, Krönig) auf die Lumbalanästhesie als solche zurückgeführt werden kann.

Immerhin stellen diese zufällig auftretenden Nebenerscheinungen, die sich auch heute noch nicht mit Sicherheit vermeiden lassen, einen Nachteil der Methode dar. Noch viel mehr ist dies bei den Nachwirkungen der Lumbalanästhesie der Fall, die sich ebenfalls trotz der weitgehenden Verbesserung der Technik nicht ganz ausschalten lassen. Auch hier finden wir, daß bei gleicher Technik die einzelnen Erscheinungen je nach dem Anästhetikum variieren. Man gewinnt den Eindruck, daß das Tropacocain zurzeit die geringsten und „relativ" harmlosesten Nachwirkungen bietet, so daß wir diese in erster Linie berücksichtigen müssen. Es soll aber hier bereits bemerkt werden, daß ein Teil der erwähnten Erscheinungen wohl auf Rechnung der Methode insofern zu setzen ist, als durch diese eine Reizung der Meningealhäute und dadurch eine nicht bakterielle Meningitis bedingt wird. Ferner erwähnen wir, daß in einer Reihe von Fällen auch alle Nacherscheinungen nach der Lumbalanästhesie fehlen, so daß in diesen Fällen das Ideal der Methode erreicht wird (Henking, Becker, eigene Beobachtung). Kroner führte diese Erscheinungen auf überschüssiges Anästhetikum zurück und machte daher den Vorschlag, die Punktionsnadel liegen zu lassen, bis Anästhesie eingetreten sei. Dann solle man etwas Liquor abfließen lassen und so wieder etwas Anästhetikum entfernen. Doch wurde dieser Vorschlag bisher nicht befolgt.

Am häufigsten wird nach der Spinalalgesie über Kopfschmerzen geklagt (Tuffier: Cocain in 66 Proz., Tilmann: Stovain 50 Proz., Saxtorph: Stov. 2 Proz., Preindlsberger: Tropacocain 10 Proz., Lindenstein: Stov und Novoc. 20 Proz.). Sie treten gewöhnlich erst am Tage nach der Anästhesie auf und haben eine ziemlich lange Dauer, so daß sie sich bis zum 3. Tage, in einzelnen Fällen auch bis zum 5. und 7. Tage erstrecken (Tuffier, Galvani, Henking, Hershey, eigene Beobachtungen). Meist handelt es sich um dumpfe, nicht genau lokalisierte Beschwerden, die oft migräneartig auftreten und in der Mehrzahl der Fälle leichteren Grades sind. Sie können dann auch durch irgendein Antipyretikum leicht beseitigt werden. In einzelnen Fällen, besonders bei den länger dauernden, zeigen die Schmerzen einen recht intensiven Charakter und quälen den Patienten recht. Die Antipyretika sind auch in großer Dosis so gut wie wirkungslos, nur Morphium vermag die Beschwerden zu lindern oder aufzuheben. Die von Bier empfohlene Ableitung auf den Darm (Rizinusöl) blieb in unseren Fällen ohne

Erfolg, ebenso sahen wir von der nachfolgenden druckentlastenden Lumbalpunktion (französische Autoren, Offergeld) keine Besserung. Daneben dürfte die Innehaltung strengster Ruhe zu empfehlen sein, da wir oft die Kopfschmerzen erst dann auftreten sehen, wenn sich die Patienten in den der Operation folgenden Tagen etwas mehr bewegen.

Selten ist mit dem Kopfschmerz Nackensteifigkeit und Kreuzschmerz verbunden. Diese Beschwerden sind dann meist ziemlich unbestimmter Natur und lassen sich kaum objektiv nachweisen. Nur hin und wieder ist die Punktionsstelle selbst druckempfindlich (Becker), sonst läßt sich in der Regel objektiv keine Druckempfindlichkeit oder Starre der Wirbelsäule nachweisen. Chienne und Saxtorph beobachteten Spinalneuralgie.

Als Ursache für die erwähnten Erscheinungen, insbesondere das Auftreten des Kopfschmerzes, wurden eine Reihe von Erklärungen gegeben. Die meisten Autoren nehmen eine Nebenwirkung der Anästhetika oder eine Idiosynkrasie gegen dieselben an. Daneben muß auch eine Änderung der Druckverhältnisse des Liquor wohl in Betracht gezogen werden. Bier sah an sich selbst nach Abfluß größerer Liquormengen starke Kopfschmerzen auftreten, und auch sonst sind Lumbalpunktionen mit Entnahme von Liquor oft von Kopfschmerzen gefolgt. Doch gibt es sicherlich auch Fälle, in denen es zur Drucksteigerung innerhalb der Liquorsäule kommt. Es wäre sonst nicht erklärlich, warum die von Chaput zuerst beobachtete und dann auch empfohlene Besserung der Beschwerden nach wiederholter Punktion und wiederholtem Liquorabfluß eintritt. Meist ist in diesen Fällen auch Nackensteifigkeit vorhanden, so daß die Annahme einer Meningitis noninfectiosa gerechtfertigt erscheint.

Ferner soll erwähnt werden, daß in einer nicht zu geringen Anzahl von Fällen diese subjektiven Beschwerden von rein individuellen Bedingungen abhängen. Wir finden nämlich die genannten Nacherscheinungen vorzugsweise bei neurasthenischen, erregten und leicht erregbaren Patienten (vielfach auch bei Hysterischen). Die 5 Patienten, in denen wir schwere, länger dauernde Kopfschmerzen beobachteten, waren durchweg nervöse Kranke, die teilweise hysterische Stigmata boten. Es mag weiterhin betont werden, daß die Fälle fast nur kräftige, jüngere Individuen waren, was auch viele andere Autoren hervorheben. Die Lumbalanalgesie scheint eben im allgemeinen von älteren, schwächlichen Personen viel besser vertragen zu werden, als von jüngeren.

Das eben Erwähnte gilt auch für eine weitere recht belästigende Nacherscheinung: das Erbrechen, das jedoch, meist am 2. Tage einsetzend, viel seltener auftritt und gewöhnlich nicht sehr lange andauert. Es erscheint daher auch der Mehrzahl der Autoren viel geringfügiger, als das zuweilen nach Chloroform- oder Äthernarkose auftretende Erbrechen. Die Ursache muß in zentralen Umständen gesucht werden, da auch absolute Enthaltung von Speise und Trank den Brechreiz nicht lindert. In 2 Fällen unserer Beobachtung, wo das Erbrechen am 3. Tage einsetzte und 3 Tage anhielt (in 2 Fällen Chaputs 5 Tage lang), kam es durch reichliche Morphiumgaben zum Verschwinden. Beide Male handelte es sich um hysterische Frauen.

Vereinzelt wurde auch nach der Lumbalanästhesie auftretende Harnverhaltung auf die Anästhesie zurückgeführt (Stumme, Becker). Dabei müssen natürlich die Operationen an den Beckenorganen, Hernien, Mastdarm ausgeschaltet werden, da wir auch bei allgemeiner Narkose nach den erwähnten Operationen oft Harnverhaltung sehen. Wir konnten an unserem Gesamtmaterial niemals eine solche Behinderung der Urinentleerung beobachten. Auch hier dürfte es sich wohl um rein individuelle Einflüsse vorzugsweise nervöser Natur handeln, wenn nicht paretische Zustände in Frage kommen. Ich persönlich konnte nämlich ganz auffallende Unterschiede in bezug auf Harnverhaltung bei den erwähnten Operationen feststellen, die ich nur auf individuelle Eigenarten der Patienten zurückführen kann. In meiner früheren Tätigkeit in Breslau, wo die Patienten vorzugsweise nervöse, schmerzscheuende polnische Juden waren, zählte es zu den Ausnahmen, wenn nach Hernien-, gynäkologischen und Mastdarmoperationen nicht mehrere Tage lang der Katheterismus nötig war. Bei der ruhigen pommerschen Landbevölkerung, aus der sich die Kranken der Greifswalder Klinik im wesentlichen zusammensetzen, bilden hingegen jene Fälle, die Harnverhaltung zeigen, eine seltene Ausnahme.

Recht viel häufiger sind dagegen Temperatursteigerungen, die im Gefolge der Lumbalanästhesie auftreten und auf die bereits Bier aufmerksam machte. Sie sind bei Stovainverwendung relativ selten, während wir sie bei Tropacocainanästhesie häufiger sehen.

In der Regel wird 38,5° nicht überschritten, ebenso zeigt sich der Temperaturanstieg meist noch am Abend des Operationstages, um am nächsten Tage prompt abzufallen. Selten zeigt sich auch

noch am 2. oder gar 3. Tage Fieber, ebenso werden ganz hohe Temperaturen (40° und darüber) nur ganz vereinzelt berichtet (Galvani, Füster, Preindlsberger). Gleichzeitige Schüttelfröste sind nur von Seldowich (aus der Zeit der Cocainanästhesie) und Stolz (Tropacocain) beobachtet. Es ist eigenartig und verdient eine kurze Erwähnung, daß die sonst mit analogen Temperatursteigerungen verbundenen Erscheinungen (Pulsfrequenzsteigerung, Schwäche, Appetitlosigkeit, Unruhe) in der Regel nicht vorhanden sind, so daß man oft zunächst an einen Messungsfehler glauben möchte. Selbstverständlich darf der später ungestörte Heilverlauf (aseptische Heilung) nicht der einzige Grund sein, der eine Temperatursteigerung auf die Lumbalanästhesie zurückführt. Das wird jedoch von sehr vielen nicht berücksichtigt. Unserer Meinung nach müssen zunächst alle Temperatursteigerungen unter 37,5 (rektal) ausgeschaltet werden. Ferner kann man jene Fälle nicht anführen, bei denen sehr große Muskelwunden, Hämatome und ähnliches gesetzt wurden, und ebenso jene, bei denen Bronchitis, Sekretretention nicht mit Bestimmtheit negiert werden können. Auf diese Weise dürften sich die geradezu außerordentlichen Ziffern einzelner Autoren sehr verringern (Plantow bei 201 Fällen 184mal Temperatursteigerung, darunter 42mal bis 37,5, Tuffier in 46 Proz. der Fälle) und als Mittelzahl für Tropacocainanästhesie 3—5 Proz. erscheinen (Stolz, eigene Statistik). Die Ursache dieser Temperatursteigerung ist nicht absolut sicher, doch erscheint nach den Versuchen Mossos die Annahme gerechtfertigt, daß es sich um direkte Wirkung der Anästhetika auf das Wärmezentrum handelt.

All die erwähnten Nachwirkungen sind jedoch, so unangenehm sie auch sind, von geringerer Bedeutung als die sogenannten Späterscheinungen, die nach Lumbalanästhesie beobachtet wurden. Mit diesen müssen wir uns eingehend beschäftigen, da sie vor allem der Methode zur Last gelegt werden. Im allgemeinen treten sie sehr selten ein und sind meist mit Bestimmtheit auf technische Fehler zurückzuführen. Sie wurden ebenso oft bei Cocain- wie Stovainanästhesien und ihren verschiedenen Modifikationen beobachtet, während sie bei Tropacocainverwendung kaum geschildert wurden. Am besten dürfte zu ihrer Vermeidung die Einhaltung der oben dargelegten Technik und die Verwendung einwandsfreier Lösungen beitragen.

Meist handelt es sich um Lähmungen.

Dandois: 57jähr. Pat. mit Urininfiltration. Injektion von 0,02 Cocain. Nach 8 Tagen Schmerzen im Unterleib, am 9. Tage Paraplegie der

unteren Extremitäten. Incontinentia alvi et urinae. Delirien, maniakalische Zustände, Bewußtlosigkeit traten auf. Nach 1 Monat Heilung.

Bainbridge: Kind mit Malum pottii, dauernde Lähmung.

Walther: 21jähr. Mann mit Myelitis. 2malige Cocaininjektion im Laufe von 3 Monaten. 3 Tage nach der 2. Cocaininjektion Muskelparesen und Blasen- und Mastdarmlähmung, die nach 4—5 Monaten verschwand.

König-Hohmeier: 35jähr. Mann, 7 Tage nach Sturz Lumb. Ing. mi- 0,06 Stov. wegen Patellarfrakt. Bleibende Lähmung der unteren Extret mitäten, der Blase und des Mastdarms. Exitus nach 3 Monaten. Sektion ergibt Meningitis spinalis und Myelitis diffusa lumbodorsal.

Füster: 34jähr. Hysterika, Morphinistin, L. A. mit Tropacoc. wegen Appendicitis. Nach 3 Tagen Erscheinungen einer Meningit. spin. Lumbalpunktion ohne Ergebnis. Nach 5 Tagen völlige Heilung.

Bosse (Hildebrandt): 59jähr. Prostatiker. L. A. mit Stov. zur Sondierung der Urethra. Paraplegie beider Beine, auf der einen Seite am 4. Tage zurückgehend; auf der anderen Seite bleibend bis zum Tode an Pyelonephritis nach 4 Wochen.

Henking: Novocain. 28jähr. Mann. Radikaloperation einer Leistenhernie. Nach 12 Std. Unruhe. Bewußtlosigkeit. Komatöser Zustand mit Blasen- und Mastdarmlähmung, 60 Std. anhaltend.

Trautenroth: 39jähr. V. para. Wiederholte fehlerh. Injekt. von Adrenal.-Stovainlösung mit Carbols. zur Zangenextraktion, Kollaps. Nach 1 Tag Kopfschmerzen und Nackensteifigkeit, nach 14 Tagen Wurzelneuritis mit Lähmung, die nach 3 Monaten schwand.

In den geschilderten Fällen war fast stets eine Paraplegie der unteren Extremitäten vorhanden, die eine Verletzung der unteren Teile des Rückenmarks glaubhaft machen könnte. Merkwürdigerweise handelt es sich aber in fast allen Fällen um einen vorübergehenden Zustand, dessen eigentliche Ursache wiederum nicht klar wurde. Es erübrigt daher, hierüber Hypothesen aufzustellen. Bei Trautenroths Fall dürfte es jedoch sicher um eine Injektion von zu großen Dosen noch dazu in den Nerven und um die schädigende Wirkung der gleichzeitig verwendeten Karbolsäure handeln. Nur in dem Falle von König blieb die Lähmung dauernd und führte auch nach einigen Monaten zum Tode. Die Autopsie ergab eine diffuse Lumbodorsalmyelitis und -meningitis, die wohl auf die zerstörende, Gangrän herbeiführende Wirkung des Stovains zurückzuführen ist. Wir lassen dabei dahingestellt, inwiefern die vorausgegangene Rückenmarkserschütterung (durch den Fall) einen Locus minoris resistentiae schuf, was der Autor annimmt. Diese Frage läßt sich vielleicht durch das Tierexperiment beantworten. Bis dahin dürften alle weiteren Schlußfolgerungen (Kriegschirurgie) verfrüht sein.

Damit wird gleichzeitig eine Reihe weiterer Lähmungen fast

ganz ausgeschaltet werden, deren Zahl in der letzten Zeit immer mehr wuchs. Adam beschrieb zuerst eine nach Stovainanästhesie ohne sonstige Komplikationen aufgetretene Abducenslähmung. Ähnliche Fälle, die zum Teil auch nach Novocain und Tropacocain auftraten und den Trochlearis bezw. Oculomotorius betrafen, wurden bald weiterhin von Landow, Schroeter, Lampe, Löser, Röder, Baisch, Thorbecke, Feilchenfeld, Rauscher, Mühsam, Wiener und Gräuwe, Brenner, Veit, Lindenstein, Lang, Becker, Deetz, Krönig, Henking, Hauber und Ach berichtet. Es sind insgesamt 32 Fälle, von denen 22 bei Stovain-, 8 bei Novocain-, 2 bei Tropacocaininjektion beobachtet wurden. Die eigentliche Ursache dieser Lähmungen ist noch nicht ganz aufgeklärt.

Eine einfache direkte Kontaktwirkung auf den recht oberflächlich gelegenen Abducenskern wird von den meisten angenommen. Diese allein würde jedoch nicht die relativ lange Dauer der Lähmung erklären, da wir ja auch andere motorische Nerven durch Stovain gelähmt sehen, bei denen die Störung jedoch wiederum sehr rasch vorübergeht, wie dies Läwen auch im Experimente nachweisen konnte.

Man mußte also bei dem immerhin seltenen Vorkommen der Lähmung die weitere durch Tatsachen (Lues, Alkohol) gestützte Hypothese heranziehen. daß die Augenmuskelkerne auch bes. empfänglich für und empfindlich gegen Gifte wie das Stovain sei oder von besonders konzentrierten Dosen betroffen worden sei. Viel einfacher und plausibler erscheint daher zunächst die von Adam zuerst erhobene Annahme, daß es sich um eine organische Veränderung im Abducenskerne handle, der wegen seiner oberflächlichen Lage besonders geneigt sei, auf Druckschwankungen bei der Punktion durch Blutungen zu reagieren, wie dies schon früher von Oppenheimer, Bollinger, Dufour festgestellt war. Freilich reicht auch diese Annahme nicht aus, da sie nicht erklärt, warum die Lähmung meistenteils so spät eintritt. Landow sah die doppelseitige Abducenslähmung am 7. Tage nach einer teilweise mißlungenen Lumbalanästhesie (2malige Punktion mit Injektion von 2,5 und 1 ccm einer 5proz. Novocain-Suprareninlösung nach vorausgeschickter Scopolamin-Morphiuminjektion) bei einem 53jähr. sehr nervösen Herrn. Gleichzeitig traten, ebenso wie in den Fällen Haubers und Achs, heftigste Nackenschmerzen auf, so daß Landow eine meningitisartige Erkrankung für recht wahrscheinlich hält. Auch dieseAnnahme kann nicht alle Einwände (komplikationsloser Verlauf in einzelnen Fällen, Nichtbeachtung der Läh-

mung in den ersten Tagen nach der Operation wegen der Bettruhe) widerlegen. Recht interessant ist die von Ach aufgestellte Hypothese, die eine direkte Einwirkung auf den Nerven annimmt, der durch seiner Lage vor allem der Einwirkung des Anästhetikums bezw. seiner Abbauprodukte ausgesetzt sei, da er lange innerhalb der Dura verlaufe.

Auch über leichte, vorübergehende Paresen (Henking, Füster, Lang) wurde berichtet. Meist waren die oberen Extremitäten betroffen. Eine Erklärung für diese Tatsachen steht ebenso aus wie für die von Goldmann beschriebene Gangrän der Fersen nach Novococainverwendung.

In ganz vereinzelten Fällen wurden auch länger andauernde Blasen- und Mastdarmlähmungen beobachtet (Henking 2mal, 8—10 Tage anhaltend), die wohl auf Störungen der betroffenen spinalen Centra zurückzuführen sind. Irgendeine besondere Ursache wird von den Autoren nicht angegeben, die den erwähnten Umstand wohl nicht weiter beachteten, da er teilweise recht rasch vorüberging (s. oben: Anm. bei der Korrektur).

Eigenartig ist der von Kocher angegebene und später auch von Cushing bestätigte Umstand, daß durch die Lumbalanästhesie die Wundheilung verzögert werde. Bei der rasch vorübergehenden Wirkung des Anästhetikums muß diese Beobachtung auffällig erscheinen. Sie wurde von keiner anderen Seite bestätigt.

Mit der gleichen Unwahrscheinlichkeit dürften Nachblutungen als Folge der Lumbalanästhesie aufgefaßt werden. Kopfstein und Hohmeier führen nämlich einige nach Lumbalanästhesie beobachtete stärkere Nachblutungen auf die Methode zurück, wobei zum Teil (Kopfstein verwandte Tropacocain) auf die gefäßverengernde Wirkung des Adrenalins und die gefäßerweiternde Eigenschaft des Stovains hingewiesen wird. Wir haben schon oben betont, daß das Adrenalin im Lumbalsack kaum zur Wirkung kommt. Es ist an dieser Stelle hinzuzufügen, daß die Wirkung der in den Lumbalsack eingeführten Anästhetika sich nur auf die Gefäße des Lumbalsackes oder des Rückenmarkes beschränken kann. Eine Wirkung auf periphere Gefäße ist nur durch Vermittlung der Vasomotoren möglich und müßte sich auch schon intra operationem zeigen. Bisher liegen noch keine Beobachtungen über stärkere oder geringere Blutung intra operationem bei Rückenmarksanästhesien vor, so daß die angeführten parenchymatösen Nachblutungen wohl auf andere Ursachen zurückgeführt werden müssen. In den 2 Fällen Hohmeiers handelt es sich um recht alte Patienten (69 bezw. 66 Jahre). Bei

dem einen wurde eine große Hernie nach Bassini unter sehr geringer Blutung operiert (Nachblutung nach 5 Stunden), bei dem anderen ein großes Unterschenkel-Ulcus exzidiert und Wunde nach Thiersch transplantiert. Bei Kopfstein handelte es sich um eine Nachblutung 1 Stunde nach einer Reamputation des Oberschenkels bei einem Epileptiker. Da sich hier vasomotorische Störungen zeigten, ist die Möglichkeit eines nervösen Einflusses für diesen Fall nicht ausgeschlossen.

Die von Löffler und Slajmer nach Lumbalanästhesie (Stovain bezw. Tropacocain) beobachteten epileptischen Krämpfe können wohl ebensowenig wie die von Zahradnicky und Dandois festgestellten Psychose auf die Anästhesie als solche zurückgeführt werden.

Endlich dürfte auch die Behauptung einiger Autoren, daß der Wundschmerz nach der Lumbalanästhesie stärker sei, im allgemeinen nicht zutreffen. Es muß eben berücksichtigt werden, daß die schmerzlindernde Wirkung der Methode schon nach durchschnittlich kurzer Frist beendet ist, während nach tiefer Allgemeinnarkose eine gewisse Betäubung noch stundenlang anhält und die ersten Wundschmerzen nicht recht zu Bewußtsein kommen läßt. Das erwähnte Moment darf daher lediglich als ein Nachteil der Methode, nicht als eine Nachwirkung derselben aufgefaßt werden.

Als weitere Späterscheinungen der Lumbalanästhesie wurden dann einige Todesfälle berichtet, die wir hier neben den bereits oben erwähnten ebenfalls anführen müssen.

Die Fälle Hohmeier, (König), Dumont, Kocher wurden schon geschildert.

Diesen schließen sich 2 weitere Fälle an.

Sonnenburg (Hermes): Multiple Abszesse im Bauch infolge Gallenblasenperforation bei 48jähr. Frau. Stov.-Anästhesie (0,07). 10 Tage p. oper. aufsteigende Meningitis. Tod. Autopsie ergab multiple Bauchabszesse, eitrige Cerebrospinalmeningitis, die von S. als pyämisch-metastatisch betrachtet wird.

Sonnenburg: Pyämie. Multiple Abszesse. Novocainanästhesie. Nach 8 Tagen Meningitis. Autopsie ergibt eitrige Cerebrospinalmeningitis.

Daneben wären noch jene Fälle anzuführen, die bereits oben bei Erwähnung der Cocaingefahren genannt sind, und endlich noch einige weitere, bei denen es die Autoren selbst als fraglich erscheinen lassen, ob der Tod auf die Lumbalanästhesie zurückzuführen ist. Der von Bosse zuletzt erwähnte Fall (0,05 Novocain

wegen Urethrotomie nach 10 Tagen Kopfschmerzen, nach 4 Wochen Pachymeningitis haemorrhagica) gehört wohl sicher auch hierher.

Deetz: 21jähr. Mädchen, Coxitis tuberc. 2malige Jodoformglyzerininjektion unter L. A. mit Stovain. 4 Wochen nach der 2. Anästhesie, die ohne alle Komplikation verlaufen war, Erbrechen und Erscheinungen einer Appendicitis, die unter Chloroformnarkose operiert wurde. Der Befund entsprach nicht dem schweren klinischen Bilde. 2 Tage p. op. starke Kopfschmerzen, hohe Temperatur, Benommenheit. Lumbalpunktion ergibt wasserklaren sterilen Liquor mit spärlichen Leukocyten. Tod nach 8 Tagen. Autopsie nicht gestattet.

Sonnenburg: 1. Ausgeblutete Pat. mit geplatzter Tubargravidität, die sofort operiert werden mußte. Nov.-Anästhesie. Tod nach 8 Stunden im Kollaps.

2. Kachektische Frau mit Pyloruscarcinom. Gastroenteroanastomose. Schwerer Kollaps. Tod nach 3 Stunden.

Urban: 31jähr. Mann, Tropacocain. Doppelseitiger Bassini. Nach 3 Tagen Tod unter dem Bilde einer akuten Infektionskrankheit. Sektion ohne Bes.

24jähr. Mann, Tropacoc.-Dilatation einer Harnröhrenstriktur. 4 Stunden p. op. Delirien am Tage p. op. Exitus. Sektion: Chronische Pyelonephritis, akutes Lungenödem. Urämie?

33jähr. Mann Stovain. Tod am 24. Tage. Sektion ohne Befund.

Wir gehen wohl nicht fehl, wenn wir diese Todesfälle für die fernere Beurteilung ausschalten, da sie nicht genügend aufgeklärt sind und zudem die wenigen beobachteten Tatsachen keinen Zusammenhang mit den Erscheinungen erkennen lassen, die sonst bei Lumbalanalgesie beobachtet werden.

Es erübrigt noch die freilich spärlichen Momente zu berücksichtigen, die man meist im Tierexperimente als Folgeerscheinung der Lumbalanästhesie fand, und die Annahmen darzustellen, die zur Erklärung der Wirkung der Methode gemacht wurden. Bier führte die „großartige Lähmung des Schmerzgefühls“ auf die Einwirkung zurück, die das Cocain auf die scheidenlosen Nerven und auf die Ganglienzellen innerhalb der Höhle der Rückenmarkshäute ausübe. Er nimmt dabei an, daß das Mittel nur oberflächlich wirke und daß daher die schmerzleitenden Fasern, die ja vor allem betroffen werden, an der Oberfläche der erwähnten Gebilde liegen müßten. Ganz analog halten Jacob, Braun die Medullaranästhesie für eine Form der peripheren Leitungsanästhesie infolge Leitungsunterbrechung der peripheren Nervenstämme und der Nervenwurzeln. Das deckt sich mit der Ansicht Stoners, die jedoch in ganz unklarer Weise mit der Neurontheorie verknüpft wird. Corning dagegen nahm zuerst an, daß das Cocain erst auf dem Umwege durch den Kreislauf auf das Rückenmark wirke, so daß

auch Injektionen außerhalb der Dura Analgesie hervorrufen könnten. Die vorwiegende Beteiligung der sensiblen Bahnen führt er auf eine besondere Affinität des Mittels zu diesen zurück, die auch von Tuffier und Hallion und später von Finkelnburg angenommen wird. Dieser konnte aus der streng gesetzmäßigen zeitlichen Aufeinanderfolge der einzelnen Erscheinungen mit Bestimmtheit schließen, daß verschiedene Nervenelemente für die einzelnen Anästhetika (Stovain, Cocain) eine verschiedene Empfänglichkeit besitzen und die einzelnen Bahnen daher physiologisch verschieden seien. Die übrigen Anschauungen Cornings werden dagegen von fast allen anderen Autoren (Marx, Vulliet) verworfen. Eskridge allein schließt sich Corning voll an, während Bier und Tuffier ein Übergehen des Cocains in den Kreislauf erst dann geschehen lassen, wenn es auf der Medulla spinalis Analgesie hervorgerufen habe. Beide führen, ebenso wie später noch Dönitz einen Teil der Neben- und Nachwirkungen nicht auf die Umspülung des Zentralorgans durch das Anästhetikum, sondern auf eine Allgemeinvergiftung durch die Blutbahn zurück. Nicoletti nimmt nutritive Störungen in den Nervenzellen durch die vasokonstringierenden Eigenschaften des Cocains an. Alle Autoren heben das rasche Verschwinden des Anästhetikums aus dem Liquor hervor, daneben gibt es einige Beobachtungen, die auf direkt sichtbare Veränderungen in den Nervenelementen hinweisen. Carini fand im Gegensatz zu Delassus reaktive Vorgänge an den Ganglienzellen des Rückenmarkes, das er nach Nißl färbte. Tötete er Versuchstiere 3—4 Stunden nach der Cocaineinspritzung, so zeigten sich leichte granuläre Veränderungen der chromatischen Substanz der Ganglienzellen; nach 8—9 Stunden fand sich Fragmentation und vacuoläre Degeneration der Zollkerne. Später wurden die Veränderungen unbedeutend, zuletzt gleich null. Es erscheint uns fraglich, ob diese Tatsachen auf den Menschen übertragbar sind, da wir hier niemals Störungen sehen, die auf solang dauernde anatomische Veränderungen zurückgeführt werden könnten. Mehr Wahrscheinlichkeit bieten die Untersuchungen von van Lier, der Stovain verwandte und lediglich bis zu 6 Stunden nach der Injektion vorübergehende Veränderungen an dem Rückenmark in unmittelbarer Nähe der Injektionsstelle fand (hydropische Zellen, körniger Zerfall der Nißlchen Körperchen in einigen Zellen, Auftreibung der Kerne in fast allen Zellen). 15 cm von der Injektionsstelle entfernt zeigten sich im allegemeinen keine Veränderungen mehr; war jedoch bei Verwendung tödlicher Dosen unter Atmungs-

stillstand der Tod eingetreten, so zeigten sich in den Ganglienzellen der Medulla oblongata konstant dieselben Veränderungen wie an der Injektionsstelle. Ebenso konnte Falkner mehrere Monate nach 5proz. Tropacocaininjektion in den Duralsack von Kaninchen keinerlei Veränderungen am Rückenmark nachweisen.

Das Fehlen eines eigentlichen Duralsackes und größerer Liquormengen bei den Versuchstieren verbietet ohne weiteres die Übertragung dieser Experimente auf die Praxis am Menschen. Immerhin erscheinen die Ergebnisse geeignet, einiges Licht auf bisher nicht geklärte Tatsachen (bleibende Lähmungen) usw. zu werfen und zu Nachuntersuchungen, insbesondere unter Verwendung anderer Anästhetika anzuregen.

Irgendwelche bleibende Veränderungen an den Rückenmarkshäuten, die Trcebicky und Radmann nach wiederholten Lumbalanästhesien befürchten, sind bisher nicht erwähnt und auch von Tuffier und Hallion bei ihren diesbezüglichen Untersuchungen nicht beobachtet worden.

Ebenso wurden bisher auf Grund von Experimenten keine dauernden Störungen von seiten der elektrischen Erregbarkeit der peripheren Nerven und Muskeln berichtet. Nach den Versuchen Golebskys und Allards verschwindet die elektrische Erregbarkeit bei der Lumbalanästhesie mit Cocain nur langsam und selten vollkommen, was ebenfalls auf die nur vorübergehende Störung im Bereiche der Nervenbahnen hinweist.

Zum Schlusse soll noch erwähnt werden, daß entsprechend den beigebrachten Tatsachen selbstverständlich die einmalige Lumbalanästhesie nicht die Wiederholung der Methode in kürzerer oder längerer Frist ausschließt. Eine Gewöhnung an das Anästhetikum, die zur Zeit der Cocainverwendung erstrebt wurde (Schwarz), tritt nicht ein.

Nomenklatur.

An dieser Stelle soll ganz kurz darauf hingewiesen werden, daß die Bezeichnungen der Methode fast durchweg geeignet sind, eine falsche Vorstellung von dem eigentlichen Wesen der Methode zu geben.

Rückenmarksanästhesie (Bier, Preindlsberger, Braun, Adler, Krönig);

Rachicocainisation (Reclus und viele Franzosen);

Analgesie lombaire oder medullaire;

Analgesie cocainique par voie rachidienne (Tuffier);
Spinalcocainisation (Amerikaner);
Subarachnoidcocainanästhesie (Corning, Marinescu);
Cocainisation of the cord, Anästhesia by lumbar injection (englische und amerikanische Autoren, Dean, Golden);
Rachistovainisation (Chaput, Czaplescu, Heresco);
Spinalanästhesie (Pochhammer, Krecke);
Spinalanalgesie (Stolz, Defranceschi, Füster, Friedrich);
Lumbalanästhesie (deutsche Autoren: Hauber, Busse, Dönitz);
Medullaranästhesie (Braun, Cohn, Kurzwelly);
Medullarnarkose (Neugebauer, Meerowitz, Pforte);
Rückenmarksnarkose (Freund);
Lumbalnarkose (Füth).

Tuffier und Friedrich heben hervor, daß es sich weniger um eine Anästhesie als um eine Analgesie handele, Preindlsberger betont, daß der Ausdruck „Narkose" fälschlich angewendet werde, da das Bewußtsein niemals verloren gehe. Die Verbindung „Rückenmarks-Narkose" erscheint daher auch ganz verfehlt. Endlich wendet Bier und ebenso Braun gegen den von ihm selbst gewählten Namen Rückenmarksanästhesie ein, daß es sich nicht um eine Anästhesierung des Rückenmarkes handle, sondern um eine Einwirkung auf die spinalen Wurzeln. Das gleiche trifft für alle übrigen Zusammensetzungen zu, die zudem zur Aussprache eine gewisse Zungengewandtheit verlangen (Rachitropococainisation; Schwarz). Es dürfte daher die Bezeichnung Analgesie par voie rachidienne und die gleichlautenden Übersetzungen am meisten den Tatsachen entsprechen. Ihrer praktischen Verwendung steht jedoch die Länge der Bezeichnung entgegen. An unserer Klinik ist daher die Bezeichnung der spinalen Analgesie die bevorzugte.

Vorteile und Nachteile der Methode.

Die Berechtigung der Spinalanalgesie als chirurgische Methode der Schmerzbetäubung ergibt sich aus der kritischen Darlegung ihrer Vorteile und Nachteile. Sie ist auch heute noch keine ideale Analgesierungsmethode und erfüllt noch nicht die Forderungen, die Keen mit Recht an eine solche stellte, „abolish pain by the abolishment of consciousness, but without danger to life." Immerhin werden wir sehen, daß die Medullaranästhesie in ihrer heutigen

Gestalt einen Fortschritt in der Anästhesierungsfrage bedeutet, was die meisten Autoren mit Recht anerkennen.

Als Vorteil muß zunächst hervorgehoben werden, daß in der Regel die schweren Störungen des Allgemeinbefindens fehlen, die wir sonst bei länger dauernden und insbesondere eingreifenden Operationen zu sehen gewohnt sind. Freilich wird auch unter Spinalanalgesie die Exstirpation eines Rektumcarcinoms — das auch von Bier angeführte Beispiel — stets ein großer Eingriff sein und dementsprechend auch das Allgemeinbefinden alterieren, es fehlt aber die Hinfälligkeit und das Darniederliegen aller Funktionen, das durch die Narkose als solche bedingt ist und sich insbesondere bei nervösen Patienten auch nach kleinen Eingriffen zeigt. Ich möchte z. B. das Befinden zweier Patienten, denen ein Rektumcarcinom unter Spinalanalgesie bezw. mit Narkose entfernt wurde, mit den zwei Frauen vergleichen, denen der Uterus vaginal bezw. per laparotomiam entfernt wurde.

Ein weiterer Vorteil ist die Ausschaltung der Chokwirkung einerseits (Chaput) und die Möglichkeit, trotz eventuell bestehenden Choks Operationen vornehmen zu können. Schiefferdeckers Versuche an Hunden zeigen zur Genüge, wie durch die Lumbalanästhesie der Chok beim Schrotschuß vermieden wird, und wir können diese Erfahrungen wohl ohne weiteres auf den Menschen übertragen, wo sie vor allem in der Kriegschirurgie Verwertung finden dürften (Bier).

Im Felde dürfte die Lumbalanästhesie aber auch außerdem recht schätzbare Dienste leisten (Foote, Santore, Becker, Koder, Sonnenburg), da sie einen geübten Assistenten spart und der für sie nötige Apparat recht gering ist. Der Einwand, daß die Asepsis des Feldlazaretts nicht den Ansprüchen der Technik genügt, ist bei den Einrichtungen der heutigen Feldlazarette nicht mehr gerechtfertigt. Auf dem Schlachtfelde selbst freilich ist die Methode nicht verwertbar, hier dürften aber im allgemeinen auch alle größeren Eingriffe vermieden werden.

Der Vorteil der Ersparung einer Assistenz zur Narkose darf nicht zu hoch bewertet werden (Schwarz, Nicolaenkoff, Tuffier), da für alle Zwischenfälle wenigstens eine Warteperson zur Hand sein soll.

Einen sicheren Vorteil bietet die Methode durch die Vermeidung der schädlichen Folgen der Inhalationsnarkose auf Lunge und Herz, die besonders dann in Frage kommt, wenn diese Organe bereits geschädigt sind. Die Methode ermöglicht die Anästhesierung

von Herz- und Lungenkranken, da man nach der Anästhesierung keinerlei stärkere Erkrankung der genannten Organe fand. Eine besondere Erwähnung verdienen die Patienten mit starker Arteriosklerose. Hier muß stets die Möglichkeit eines apoplektischen Insultes bezw. einer stärkeren Blutung in den Duralsack erwogen werden. Es soll ferner betont werden, daß gerade Arteriosklerotiker zu schweren Kollapsen neigen, so daß hier einige Vorsicht geboten ist (Braun, Milko, Hermes).

Ebenso wurde bisher meist hervorgehoben, daß Diabetiker die Spinalanalgesie gut vertragen. Hohmeier tritt dieser Auffassung auf Grund eines selbst beobachteten und eines von Becker berichteten Falles entgegen. In beiden Fällen stieg nach dem operativen Eingriff die Zuckerausfuhr. Doch möchten wir nicht zugeben, daß diese Tatsache allein genügt, um die vorliegende Frage zu entscheiden. Die Zuckerausscheidung des Diabetikers hängt von sehr vielen Bedingungen des Stoffwechsels ab, die zu Vergleichszwecken alle in gleicher Weise geregelt sein müßten. Anderseits bedeutet jeder operative Eingriff, die ihm vorausgehende psychische Erregung, Unruhe und ähnliches einen für den Stoffwechselhaushalt bedeutenden Faktor, der sich beim Diabetiker natürlich in vermehrter Zuckerausscheidung kundgeben kann; diese stellt sich jedoch auch nach Operationen ein, die unter Schleichscher Anästhesie ausgeführt wurden. Klemperer glaubt, daß die Chloroformnarkose wie die Lumbalanästhesie gleich schädlich wirkt. Unserer Meinung nach liegt der Schwerpunkt der Frage in dem Umstande, ob die Spinalanalgesie die Neigung zum Coma diabeticum vermindert oder vermehrt wie dies länger dauernde Inhalationsnarkosen tun. Dahingehende entscheidende Beobachtungen haben wir nicht machen können, obgleich an unserer Klinik die Urinprüfung jeder Analgesierung vorausgeht und die Zahl der Diabetiker hierzulande keine ganz geringe ist. Jedenfalls haben wir hier nie den Eintritt eines Komas nach Spinalanalgesierung zu sehen Gelegenheit gehabt.

Aus den spärlichen diesbezüglichen Mitteilungen in der Literatur (Milko, Braun, Schwarz, Adler) möchten wir schließen, daß die Spinalanalgesie für den Diabetiker gerade einen großen Gewinn bedeutet.

Von allen Berichterstattern wird der Vorteil der Methode für alte, dekrepide Kranke hervorgehoben, deren Schwäche so groß ist, daß sie eine Allgemeinnarkose nicht mehr ertragen würden.

Wir haben oben bereits erwähnt, daß auch nach unseren Er-

fahrungen gerade diese kachektischen Individuen die Rückenmarksanästhesie gut überstehen und am wenigsten von Folgeerscheinungen geplagt werden. Einzelne Autoren (Penkert, Henking, Krönig, Baisch) geben auch an, daß Bronchitis und Pneumonie nach Lumbalanästhesie seltener seien als nach Allgemeinnarkose, andere (Brenner) wiederum wollen keine Verminderung der Bronchitiden gesehen haben. Wir beobachten hier im allgemeinen wenig konsekutive Lungenerkrankungen nach Operationen. Doch glauben wir zu dem Schlusse berechtigt zu sein, daß die Spinalanalgesie die Verhältniszahl der Bronchitiden noch mehr herabsetzt. In einer Reihe von Fällen hängen die Lungenerscheinungen sicherlich mit der Operation an sich (Laparotomie, Hernie) zusammen, wie dies aus den Mitteilungen der Breslauer Klinik (Henle: Lungenkomplikationen bei Schleichscher Anästhesie) hervorgeht. Auch in diesen Fällen will Krönig niemals Bronchitis gesehen haben.

Bei Brucheinklemmungen und Ileus dürfte die Vermeidung der Schluckpneumonie durch Aspiration ein nicht zu unterschätzender Vorteil sein, was auch Sonnenburg betont. Ebenso ist gerade für diese Fälle die Erschlaffung des Sphinkters am After von Vorteil, da sie bei der Reposition der Eingeweide die Darmgase leicht entleeren läßt und so die Reposition erleichtert.

Von wesentlicher Bedeutung ist ferner die neue Methode für Potatoren, bei denen das aufregende Exzitationsstadium und die ganz tiefe und daher immer gefährliche Chloroformnarkose in Wegfall kommt. Meist ertragen die Potatoren die Spinalanalgesie sehr gut, selbst wenn sich bereits die ersten Anzeichen des Deliriums zeigen.

Von besonderem Vorteile ist für Potatoren, ebenso aber auch für andere Individuen die Spinalanalgesie dann, wenn es sich um schwer reponible Frakturen oder Luxationen handelt, die sonst tiefe Chloroformnarkose verlangen würden. Die häufigsten Chloroformtodesfälle kommen laut Statistik bei diesen Narkosen vor, indem zur völligen Muskelerschlaffung leicht die Chloroformdosis zu groß gewählt worden ist. Dann ist es für die Erhaltung der Reposition sehr wichtig, daß die bei Potatoren beim Erwachen aus der Narkose oft eintretende Exzitation völlig wegfällt. Gerade nach dieser Richtung liegt nach den Erfahrungen unserer Klinik ein ganz besonderer Nutzen der Spinalanalgesie und bei diesen Repositionen derjenige des Stovains. Prof. Friedrich hat wiederholt dem Gedanken Ausdruck

gegeben, daß wir vielleicht allmählich für die Spinalanalgesie zu einer differentiellen Indikation des einen oder anderen Mittels gelangen werden. Von den bisher bekannten würde für Frakturen usw. dem Stovain noch der Vorzug bleiben, wobei man jedoch die erhöhten Gefahren desselben wohl berücksichtigen muß.

Auch für die Cystoskopie und Rektoskopie ist die Spinalanalgesie in ähnlicher Weise von Vorteil (Braun, Siegel). Sie führt zu einer Erschlaffung der Sphinkteren, die nicht ohne tiefe Narkose und den gerade bei Manipulationen an den Harnorganen oft nicht vermeidbaren Chok zu ermöglichen wäre.

An dieser Stelle wollen wir eine Beobachtung unserer Klinik erwähnen, ohne aus derselben irgendwelche Schlüsse zu ziehen. Ein Patient mit Frostgangrän an beiden Füßen zeigte während der Demarkation des Prozesses plötzlich tetanische Erscheinungen (Trismus und Opisthotonus). Injektion von 40 Immunisierungseinheiten von Behrings Tetanusheilserum war ohne besonderen Erfolg, so daß wir uns zur unverzüglichen Absetzung beider Füße genötigt sahen. Die Operation wurde in komplikationsloser Spinalanalgesie (mit 0,05 Stovain) ausgeführt. Es fiel nun auf, daß während der Operation und unmittelbar nach derselben der Trismus, der vorher zum spontanen Ausbrechen der festsitzenden Zähne geführt hatte, geringer wurde und der Patient die Zahnreihen etwas lüften konnte. Die Besserung hielt im vollen Umfange zirka 8 Stunden an, um dann wieder einem stärkeren Trismus Platz zu machen. Der Kranke genas. Wir wollen die Bedeutung der Spinalanalgesie für den Tetanus völlig unentschieden lassen, immerhin dürfte die vorstehende Beobachtung zu weiteren vorsichtigen Versuchen in gegebenen Fällen anregen, zumal auch bereits experimentelle Untersuchungen hierüber (Russell) vorliegen.

Es wird schließlich von vielen Autoren (Füster, Legueu) mit Recht als ein weiterer Vorteil der Methode angesehen, daß der Patient bei Bewußtsein bleibt. Freilich ist dies unserer Auffassung nach nur für jene Fälle von Wert, bei denen sich intra operationem die Notwendigkeit eines weiteren Eingriffes (Gliedabsetzung, Organausschaltung) ergibt, zu dem dann der dispositionsfähige Kranke seine Zustimmung geben kann.

Für alle anderen Fälle muß die Frage nach dem Werte der Erhaltung des Bewußtseins zunächst unentschieden bleiben. Es geht nicht an, diesen Umstand ohne weiteres als „schweren“

Nachteil zu betrachten, der immer ausgeschaltet werden müsse (Krönig.)

Man muß hier individualisieren. Es gibt eine große Reihe von Kranken, denen die Vorstellung der vollkommenen Bewußtlosigkeit, das willenlose Hingeben ihres Körpers in fremde Hand, das Schrecklichste einer Operation ist, die sofort bereit sein würden, Schmerzen zu ertragen, wenn nur die Bewußtseinsausschaltung vermieden werden könnte. Diese Patienten sind geradezu begeistert von der Methode und zeigen keinerlei psychische Erregung während der Operation. Prof. Friedrich hat dieses namentlich schön und eindrucksvoll bei Kranken der gebildeten Stände männlichen und weiblichen Geschlechts beobachtet, die innerhalb mehrerer Jahre mehrmals hatten operiert werden müssen. Sie hörten ruhig den Operateur nach den Instrumenten verlangen, hörten das Geräusch der Säge u. dergl. an, ohne irgendwelche Aufregung zu zeigen, während andererseits von ungebildeten Kranken häufiger die Narkose der spinalen Injektion vorgezogen wurde.

Viele Kranke schlafen ein, und es dürfte diese allgemeine Abstumpfung vielleicht damit zusammenhängen, daß die Anästhesie nicht allein auf das Operationsgebiet beschränkt ist, sondern daß daneben auch totale Hypalgesie und Herabsetzung der Reflexempfindungen (Corneal-Nasenschleimhaut-Konjunktivalreflex: Neugebauer) besteht, so daß es leicht zum Schlafe kommt, da nicht mehr alle Erscheinungen der Außenwelt perzipiert werden, — oder auch rein psychisch bedingt, insofern als die Zeit vor der Operation, die Vorbereitungen so viel Aufregendes für die Kranken enthielt, daß sie nun, wenn sie merken, wie ruhig und schmerzlos alles zugeht, sie sich dem erlösenden Schlafe überlassen.

Für manche, namentlich weibliche Kranke ist die Erhaltung des Bewußtseins ein Nachteil wegen der Rückwirkung von Operationseindrücken auf eine sensitive Psyche. Hierfür hat Krönig vorgeschlagen, durch Verwendung kleiner Dosen von Morphium und Scopolamin einen Dauerschlaf hervorzurufen, und dann Spinalanalgesie und Operation in diesem Zustande auszuführen. Baisch (Döderlein) pflichtet dem bei, während Freund die gleichzeitige Verwendung so vieler höchst differenter Mittel — nach unserem Dafürhalten mit Recht — beanstandet.

Baisch beruft sich dagegen auf die empirischen und theoretischen Erfahrungen der inneren Medizin, die eine Kombination verschiedener ähnlich wirkender Mittel bevorzugt. Nach Lépine und Senator brauche die Gesamtmenge alsdann nicht zu groß zu

sein, als wenn man nur eine einzige Substanz verordne.[1]) Demgegenüber muß jedoch betont werden, daß die innere Medizin kaum so viele differente Mittel und noch dazu in solch großen Dosen verwendet, die zum Teil die Maximaldosis überschreiten. Neuerdings hat freilich Krönig auf Grund des oben erwähnten Todesfalls die Dosen erheblich herabgesetzt. Immerhin handelt es sich aber eben doch um Mittel, die, einmal dem Körper einverleibt, nicht wieder aus dem Organismus entfernt werden und auch nicht durch Gegenmittel in ihrer Wirkung unschädlich gemacht werden können. Es mag noch erwähnt werden, daß der Scopolamin-Dämmerschlaf nach den bisherigen Erfahrungen (Röder) wohl zu den gefährlichsten aller Narkosen gehört, da er eine Mortalität von 1:200 zeigt.

Die übrigen Mittel, die Krönig zur Beruhigung der Patienten angibt, dürften wohl von den meisten Chirurgen im Prinzip verwendet werden, wenn auch die minutösen Vorschriften selbst (Dunkelbrille, Dunkelzimmer, Ohr-Antiphone usw.) nicht innegehalten werden. Im wesentlichen wird man bei nervösen Individuen alle Vorbereitungen zur Operation mit möglichster Ruhe treffen und in gleicher Weise die Operation ausführen.

Uns erschien es in solchen Fällen von großem Nutzen, wenn der Wunsch des Patienten nach Narkose durch Aufsetzen der Julliardschen oder Esmarchschen Maske mit nur wenigen Tropfen Äther scheinbar erfüllt wurde. Dabei wurde durch entsprechende Aufforderungen (tief Luft zu holen, Mund weit zu öffnen, zählen) die Narkose weiter suggeriert, so daß es in den allermeisten Fällen gelang, die Patienten völlig zu beruhigen. Wir können deshalb ebenso wie Bier, Schwarz, Lindenstein, Adler dieser „psychischen Aufregung und Seelenqual" der Patienten kein allzu großes Gewicht als Nachteil der Methode beimessen, wobei wir freilich die erwähnten psychischen Momente wohl berücksichtigen und nach Möglichkeit zu vermeiden suchen. Selbst vorher aufgeregte Patienten werden, wie schon erwähnt, oft ruhig und fähig, sich über gleichgültige Dinge zu unterhalten, wenn sie einmal merken, daß sie keine Schmerzempfindung haben. Zuweilen ergaben sich Nachteile aus der Lagerung der Patienten, indem diese bei partieller Analgesie die harte Unterlage des Operationstisches bezw. die steile Beckenhochlagerung schmerzhaft empfinden. Zum

1) Zit. nach Kisch, Ther. d. Gegenw. 1906. 1. Kombinierte Verwertung von Arzneimitteln.

großen Teil dürfte sich dieser Nachteil durch geeignete Polsterung mit geringer Mühe vermeiden lassen.

Des weiteren wird von gynäkologischer Seite die ungenügende Relaxation der Bauchdecken, die sogar das vor der Operation nötige Touchieren verhindern (Brunner), das Herauspressen der Därme vielfach als störender Nachteil angegeben (Kammerer, Legueu, Nicoletti, Meerowitz, Trecibicky). Es mag dies mit der früher geübten Technik zusammenhängen. Bei entsprechender Technik ist bei Stovain und — freilich erst später — auch bei Tropacocain die Entspannung der Bauchdecken eine so vollkommene, wie sie nur durch tiefste Narkose erzielt werden kann. Gleichzeitig wird das Pressen und die Unruhe der Därme, die auch durch tiefste Narkose nicht immer vermieden werden kann (bei tiefen Atemzügen) völlig ausgeschaltet. Wir erkennen daher diesen Umstand nicht als Nachteil, sondern geradezu als einen Vorteil an.

Ebensowenig kann gegen die allgemeine Anwendung der Spinalanalgesie eingewendet werden, daß der Operateur durch das Bewußtsein, einen wachen, event. den Operationsvorgang verfolgenden Patienten vor sich zu haben, gestört werde. Einzelne Autoren geben das allen Ernstes als Nachteil der Methode an; des Zuschauens usw. gewöhnte Operateure dürften allerdings nach dieser Richtung nicht zu empfindlich und reizbar sein.

Dagegen müssen allerseits die oben bereits ausführlich dargelegten Neben- und Nacherscheinungen als ein wesentlicher Nachteil der Spinalanalgesie anerkannt werden. Das gleiche gilt von den danach erfolgten Todesfällen, obwohl man hier leicht geneigt ist, zu viele der Methode zur Last zu legen. Freilich hat die Verbesserung der Technik wie die bessere Auswahl der Anästhetika in den erwähnten Dingen vieles günstiger gestaltet; immerhin muß eine weitere Vervollkommnung erstrebt werden. Ob dies durch weitergehende Änderung der Technik möglich ist, möge heute dahingestellt bleiben, da wir Neben- und Nacherscheinungen auch bei den verschiedensten Modifikationen der Methode oft in gleicher Weise finden. Viel wesentlicher erscheint wegen der vielfachen nervösen Antezedenzien die geeignete Auswahl der Fälle, auf welchen Umstand wir noch später zurückkommen wollen.

Noch schlimmer ist der Übelstand, daß wir zuweilen die Lumbalanästhesie völlig oder teilweise versagen sehen und zudem für viele der mißlungenen Fälle keine Erklärung finden können. Auch dieser schwere Nachteil ist jedoch in der letzten Zeit erheblich gemildert worden. Eine Reihe von

Mißerfolgen beruht sicher auf fehlerhafter Technik (Neugebauer, Sodabeimengung; Dönitz, ungenügender Liquorabfluß).

Die Zahl der Mißerfolge steht im umgekehrten Verhältnis zur Übung des Operateurs; das ist die Erfahrung, die wir an unserer Klinik machen konnten. So ist es erklärlich, daß Preindlsberger in seiner ersten Mitteilung (1893) über 45 Fälle mit 10 Versagern berichtete, während er in einer weiteren Veröffentlichung (1905) von 292 Lumbalanästhesien mit nur 15 Mißerfolgen reden konnte. Ähnliches zeigen die Publikationen Biers, Sonnenburgs, Tillmanns, Bosses, Lindensteins.

Weitere Versager beruhen sicherlich auf einer fehlerhaften Auswahl der Fälle. Es ist klar, daß man keine brauchbare Analgesie erlangen kann, wenn ein hysterisches oder neurasthenisches Individuum trotz allen Zuredens schon vor der Anästhesierung und ebenso nachher behauptet, daß es bestimmt alles fühle. Wenn dann die Patienten sich nicht beruhigen lassen und weiter toben, ist man genötigt, zur Narkose zu schreiten und anzunehmen, daß die Lumbalanästhesie versagt habe. Oft läßt sich für die Umstehenden noch der Beweis erbringen, daß es sich um rein psychische Schmerzempfindung gehandelt habe. Nach Beendigung der Narkose läßt sich nämlich der Schluß der Operation in den erwähnten Fällen ohne jede Schmerzäußerung vollenden.

Daneben gibt es eine 3. Reihe von Mißerfolgen, für die bisher keine bestimmte Ursache gefunden werden konnte, so daß man zu ihrer Erklärung zu Hypothesen greifen muß. Die Annahme einer Indifferenz der Patienten gegenüber dem jeweiligen Anästhetikum erscheint uns nicht gerechtfertigt, da eine solche bei andersartiger Verwendung der betreffenden Mittel bisher nicht beobachtet wurde. Wir sind vielmehr geneigt, abnorme Verhältnisse innerhalb des Duralsackes (Verwachsungen) anzunehmen, die eine freie Bewegung des Liquors und dadurch eine genügende Mischung des Anästhetikums verhindern.

Für die Beurteilung der Bedeutung der Mißerfolge kommt neben ihrer absoluten Zahl, die sich neuerdings stark verringert, auch die räumliche Ausdehnung und die Zeit in Betracht, innerhalb der die Anästhesie versagt. Es hat daher eine statistische Bewertung der Mißerfolge keinen rechten Wert, solange nicht die einzelnen Faktoren genügend gesondert werden. Der Umstand, daß Hahn unter 1708 Cocainanästhesien 108 Versager (1900) und Defranceschi unter 420 Tropacocainanästhesien nur 1 mal Mißlingen beobachtete (1906), beweist daher nur, daß die

Versager jetzt sehr viel geringer an Zahl geworden sind. Versager, die sich bei hochgelegenen Anästhesien ereignen, sind ebenso wie jene, die sich nach Ablauf einer gewissen Zeit einstellen, von verhältnismäßig geringer Bedeutung, da wir eben wissen, daß die Lumbalanästhesie auch ihre Grenzen hat. Für Gebiete oberhalb des Nabels und Operationen von längerer Dauer als 1 Stunde wird die Lumbalanästhesie immer mit einer gewissen Unsicherheit verbunden sein. Es mag hier nochmals darauf hingewiesen werden, daß in solchen Fällen nur peinlichste Einhaltung der Technik (Beckenhochlagerung, Vermischung mit bestimmten Mengen Liquor) einigen Erfolg verheißt, wenn man gefährliche Dosen vermeiden will.

Man hat nämlich vielfach diese sogenannten Versager dadurch auszugleichen gesucht, daß man die Dosis des Anästhetikums erhöhte. Wir haben oben gezeigt, daß dies ohne die Möglichkeit einer Gefährdung der Patienten nicht angängig ist. Einzelne Autoren scheuten nun in der Tat die Injektion von hohen Dosen auf einmal, versuchten aber durch wiederholte Injektionen Analgesie hervorzurufen. Das gelang zuweilen, offenbar weil die erste Injektion unter fehlerhafter Technik gemacht war. So kommt es, daß Tuffier, Bastianelli, Racoviceanu, Goldan für die 2. Injektion eintreten, ja Schwarz übte diese in $^1/_3$ aller Fälle und empfehlen sogar, die Punktionsnadel im Duralsack zu lassen, um die Injektion bequem wiederholen zu können. Wir möchten die Wiederholung der Injektion nur bei ruhigen, indolenten Patienten empfehlen, bei denen die erste Punktion bestimmt fehlerhaft war.

In allen anderen Fällen soll man ruhig zur Allgemeinnarkose greifen. Es ist dabei auffallend und wird daher auch von allen Autoren hervorgehoben, daß man nach mehr minder gut gelungener Rückenmarksanästhesie sehr wenig des Narkotikums bedarf, um das Individuum in Narkose zu halten.

Wir gehen wohl nicht fehl, wenn wir diesen Umstand auf die allgemeine Abstumpfung der Sensibilität zurückführen. Auch dieser Umstand beweist daher, daß sehr viele sogenannte Versager rein psychogener Natur sind.

Indikationen und Kontraindikationen.

Die erwähnten Vor- und Nachteile machen die Aufstellung von bestimmten Anzeigen für die Wahl der Spinalanalgesie nötig, zumal der Gesichtspunkt, von dem aus Bier die Methode empfahl, nicht

mehr genügend berücksichtigt wird. Bier wollte einen Ersatz der Narkose für jene Fälle schaffen, die wegen bestehender schwerer Erkrankung bestimmter Art durch die Allgemeinnarkose voraussichtlich geschädigt werden. Die Einfachheit des Verfahrens, das Bestreben, dieses zu erproben, die anscheinende Harmlosigkeit der Methode verschoben bald die erwähnte Indikation so sehr, daß sogar Operationen, die unter Lokalanästhesie möglich waren, in spinaler Anästhesie gemacht wurden (Deetz, Schwarz, Kendirdy).

Es darf aber auch nicht vergessen werden, daß eine außerordentlich große Reihe von Eingriffen sich sehr wohl im Sudeckschen Ätherrausch vollziehen läßt, der an Gefahrlosigkeit alle anderen Narkosen überragt. Da nun die Zeit der Erprobung der Methode vorüber ist, ist die Aufstellung bestimmter Indikationen wohl berechtigt, zumal wir bisher gesehen haben, daß die Methode keine absolut gefahrlose ist. An erster Stelle erwähnen wir die von Bier selbst festgesetzte Indikation, die von allen Autoren um so mehr anerkannt wird, als dekrepide, alte Leute die Spinalanalgesie gut vertragen. Für fast alle Operationen bis zum Rippenbogen insbesondere bei Brucheinklemmung und Darmverschluß erscheint bei kachektischen alten Individuen die Lumbalanästhesie als die Methode der Notwendigkeit. Das gleiche gilt für Individuen mit Bronchitis, Emphysem, und Lungenentzündungen. Herzleidende vertragen die Spinalanalgesie ebenfalls viel besser als die Allgemeinnarkose, doch kommen sie nach den letzten Berichten von Dönitz nicht für hohe Anästhesien in Betracht, da der Liquordruck und die Liquorbewegung bei Herzkranken unter veränderten Bedingungen stehen. Für Diabetiker ist, wie wir erwähnten, die Spinalanalgesie gegenüber der Narkose das kleinere Übel.

Von wesentlicher Bedeutung ist die Spinalanalgesie für Potatoren und für die Reposition von Frakturen, Luxationen, ebenso für die unblutige Streckung und Korrektur von Kontrakturen, Deformitäten, Stellungsanomalien. Wenn es sich in diesen Fällen um die Erzielung völliger Muskelerschlaffung handelt, die zudem eine gewisse Zeitlang andauern soll, erscheint hin und wieder die Verwendung des Stovains gerechtfertigt, zumal lediglich Anästhesien im Bereiche der unteren Extremität gebraucht werden (Dönitz, Pochhammer). Ebenso ist die Methode unter Verwendung von Tropacocain auch für die Operationen am Urogenitalapparat sowie für die Unter-

suchung und Operationen des Rektums besonders geeignet (Neugebauer). Die in vereinzelten Fällen beobachtete Inkontinenz dürfte für die große Mehrzahl der Fälle nicht besonders von Belang sein, da die Sorge für die Stuhlentleerung vor der Operation wohl allgemein üblich sein dürfte.

Für gynäkologische Operationen kommt die Spinalanalgesie zunächst insofern weniger in Betracht, als die Frauen die Narkose gut vertragen und geringere Mengen von Narkoticis bedürfen. Anderseits ist die Spinalanalgesie bei den erwähnten Indikationen wie geschaffen für gynäkologische Zwecke, da sich alle diesbezüglichen Operationen mit ihr ausführen lassen.

Über ihre Verwendung bei geburtshilflichen Eingriffen sind die Ansichten noch recht geteilt. Im allgemeinen hat sich das Verfahren wenig Freunde unter den Geburtshelfern erworben, so daß es bisher nur von Bumm (Kreiß), Martin (Müller), Henkel, Dupaigne, Marx, Neugebauer, Freund (Veit), Krönig, Döderlein (Baisch), Knauer (Stolz), Puch, Doleris, Gueniot, Hawley und Tausig, Backer, Trautenroth, Schwarz, Thorbecke (Rosthorn), Brunner eingehend geprüft wurde. Es mag dies damit zusammenhängen, daß die Narkose bei Gebärenden relativ ungefährlich ist, und die durch die Lumbalanästhesie bedingte Erschlaffung der Bauchdecken für den normalen Verlauf der Geburt ein Hindernis bietet. Die bisherigen Erfahrungen lassen die Methode für die normale Geburt durchaus unzweckmäßig erscheinen, auch in der operativen Geburtshilfe dürfte sie nicht allzu große Verbreitung finden, da ihre Wirkung verhältnismäßig von kurzer Dauer und ihre Technik für den Eingriff im Privathaus etwas umständlich ist. Die Lumbalpunktion soll bei Schwangeren schwieriger sein als bei Nichtschwangeren. Bei Eklamptischen (Kamann; Winckel, Stolz, Henkel) wurde in 2 Fällen kein Einfluß der Tropacocainanästhesie auf die Krampfanfälle beobachtet, in einem 3. Falle sollen dagegen die Krämpfe völlig aufgehört haben.

Eine besondere Indikation bilden endlich eine Reihe nervöser Erkrankungen, bei denen die Spinalanalgesie als therapeutisches Agens dient. Hier ist an erster Stelle die von Wilms und Löhrer berichtete Heilung hysterischer Zustände im Bereiche der unteren Extremitäten zu erwähnen. Die Behandlung stützt sich hierbei wesentlich auf das psychische Moment und dürfte daher bei der psychogenen Erkrankung Dauererfolge erzielen. Bei Ischias, tabischen Krisen, Kompressionsmyelitis, Paramyoklonie, spastischer Spinalparalyse (Lazarus, Sicard, Jacob, Gasne,

Tilmann, Lindenstein, Achard, Guillard, Guillain, Millard) dürfte dagegen der Erfolg der Spinalanalgesie nur ein vorübergehender sein, wenn nicht rein psychische Momente bei den Beschwerden mitwirken.

Es gibt nun auch bestimmte Gegenanzeigen für die Lumbalanästhesie, deren Beobachtung viele Mißerfolge vermeiden läßt. Eine fast durchweg anerkannte Kontraindikation ist das jugendliche Alter unter 12—15 Jahren. Wir wissen im allgemeinen, daß jugendliche Individuen die spinale Analgesierung nicht gut vertragen. Es kommt hinzu, daß der kindliche Organismus auf alle Gifte — als solche müssen wir die bisher gebräuchlichen Anästhetika betrachten — sehr stark reagiert, so daß sie höchstens in ganz geringen Dosen verwendet werden dürften. Ob diese dann noch genügende Anästhesie hervorrufen, erscheint fraglich. Dann muß endlich noch betont werden, daß Kinder die Allgemeinnarkose recht gut zu vertragen pflegen, zumal sie ja nur geringe Dosen bedürfen. Freilich scheinen Bainbridge, Cagliari und später Whitman, Preleitner alle theoretischen Bedenken durch die Praxis widerlegt zu haben. So machte Bainbridge 7 Cocainanalgesien, Preleitner 40 Eucainanästhesien ohne irgendwelche Zwischenfälle an Kindern bis zu 2 Jahren herab. Trotzdem dürften diese Versuche aus den oben angeführten Gründen nicht zu weiteren Lumbalanästhesien im Kindesalter anregen, was auch in der Diskussion zu Preleitners Vortrag von v. Eiselsberg und anderen betont wurde. Hohes Alter bedeutet keine Kontraindikation.

Eine weitere Gegenanzeige sind septische Prozesse, da nach den Sonnenburgschen Erfahrungen durch die Lumbalanästhesie möglicherweise ein Locus minoris resistentiae geschaffen und die Entstehung einer metastatischen (?) Meningitis begünstigt werden kann.

Auch Erkrankungen des Rückenmarkes sind vielleicht besser auszuschalten, da nach F. König die Möglichkeit nicht ganz von der Hand zu weisen ist, daß ein krankhaft verändertes Rückenmark auf die Lumbalpunktion und die Anästhetika in ungünstiger Weise reagiert; als erwiesen können wir dieses jedoch noch nicht erachten und weitere Erfahrungen bleiben abzuwarten. Sicher bilden Gehirnerkrankungen, insbesondere Tumoren, eine strikte Kontraindikation (Henneberg). Auch bei Geisteskrankheiten erscheint eine gewisse Vorsicht am Platze, da Müller bei einer neuropathischen

Frau Verwirrtheit mit nachfolgender Geisteskrankheit nach Lumbalanästhesie auftreten sah. Freilich ist hierbei wohl zu erwägen, ob nicht auch der operative Eingriff an und für sich die Erkrankung ausgelöst hätte.

Ebenso werden heute fast allgemein schwere Aufregungszustände bei nervösen, unruhigen Kranken als Kontraindikation betrachtet, da sie die Sicherheit des Gelingens der Spinalanalgesie gefährden; der früher befürchtete nervöse Chok (Schwarz, Zahradnicky, Chaput) kommt dagegen heute nicht mehr in Betracht. Hysterie als solche bietet keine Gegenanzeige.

Eine selbstverständliche Kontraindikation ist die Unmöglichkeit streng aseptischer Ausführung der Injektion (eitrige Prozesse in der Umgebung und ähnliches).

Eine Reihe weiterer Momente ist dagegen noch nicht als strikte Gegenanzeige anerkannt. Hierher gehören zunächst tuberkulöse Prozesse. Der von Kocher beobachtete Todesfall läßt ebenso wie der von Deetz an die Möglichkeit denken, daß bei bestehender florider Tuberkulose sich nach der Lumbalpunktion eine tuberkulöse Meningitis entwickeln kann. Beide Beobachtungen mahnen zur Vorsicht, obwohl gerade bei schwerer Lungentuberkulose die Ausschaltung der Inhalationsnarkose von besonderem Vorteil sein kann.

Ganz analog muß vielleicht bei frischer Lues eine gewisse Vorsicht walten, da wir ebenso für luetische Erkrankungen des Rückenmarks durch die Lumbalanästhesie einen Locus minoris resistentiae schaffen können.

Endlich ist noch die Anwendung der Methode bei Nierenkranken besonders zu besprechen, da in der allerletzten Zeit von Schwarz (Sonnenburg) berichtet wurde, daß er fast nach allen Fällen von Rachistovainisation mehr minder langdauernde Albuminurien sah. Auch Israel will bei Nierenaffektionen nach Lumbalanästhesien komplette Anurie mit und ohne tötlichen Ausgang mehrfach gesehen haben. Diese Beobachtungen sind bisher noch nicht bestätigt worden; es muß auch unentschieden bleiben, inwiefern sie der Methode als solcher zur Last zu legen sind, da leider die Stoffwechselerscheinungen nach operativen Eingriffen überhaupt (Acetonurie, Glykosurie) noch nicht völlig geklärt sind. Wir sahen bei Nierenaffektionen keine Störungen trotz Lumbalanästhesie (3 Nephrektomien).

Statistik.

Die sich zum Teil noch recht widersprechenden Angaben, die wir bisher erwähnten, machen es schwer, ein vorläufig abgeschlossenes Bild über den Wert des neuen Verfahrens zu gewinnen. Auch die Zuhilfenahme der eigenen Erfahrung aus verhältnismäßig zahlreichen Beobachtungen kann das Urteil nur um weniges klären, da die Vielgestaltigkeit der Erscheinungen die Beantwortung einer ganzen Reihe von Fragen nötig macht. Zur weiteren Vervollkommnung des Urteils erscheinen daher statistische Angaben und Zusammenstellungen nötig. Ich bin mir nun sehr wohl bewußt, daß die Statistik des gerade vorliegenden Gebietes mit recht vielen Fehlerquellen arbeiten muß. Die Verschiedenheit der Technik, Anästhetikum, Übung, Zeit, Zustand des Patienten, Art der Operation und andere Momente sind von Belang für den Ausfall der Lumbalanästhesie und müßten in der Statistik bewertet werden. Das ist jedoch heute unmöglich, da die meisten Autoren, die Zahlenangaben bringen, auf die erwähnten wichtigen Umstände keine oder ungenügende Rücksicht nehmen. Vielleicht ist es später möglich, eine Sammelforschung auf Grund eines nach einheitlichen Gesichtspunkten geordneten Materials zu veranstalten, die dann wesentlich brauchbare Resultate ergeben dürfte. Die nachstehenden statistischen Zusammenfassungen können und sollen nur ungefähre Anhalts- und Vergleichspunkte geben; um ganz grobe Fehlerquellen auszuschalten, berücksichtige ich Berichte über kleine Beobachtungsreihen nicht. Ebenso verwerte ich die Erfahrungen über Cocainanästhesie nicht weiter, da diese heute wohl allgemein verlassen ist. Die von Hahn (1708 Fälle mit 110 Versagern und 8 Todesfällen), Patterson (7805 Fälle mit 18 Todesfällen), Reclus (2000 Fälle, 6mal Exitus) und Zahradnicky (4679 Fälle mit 12 Todesfällen) gemachten Zusammenstellungen beziehen sich zudem fast ausschließlich auf die erwähnte Analgesie, von der sie ein ungefähres, wenn auch teilweise fehlerhaftes Bild geben.

Ich beginne mit dem Materiale unserer Klinik. Es wurden vom 1. IV. 1905 bis 1. IV. 1907 insgesamt 347 Lumbalanästhesien in der oben geschilderten Technik ausgeführt.[1]) Stovain in 5proz.

---

1) Anmerkung bei der Korrektur: Vom 1. IV. bis 1. VII. 1907 wurden weitere 57 Lumbalanästhesien gemacht (3 mit Stovain, 54 mit Tropacocain). Irgendwelche Komplikationen wurden, von den oben erwähnten Blasenlähmungen abgesehen, nicht beobachtet. Der günstige Eindruck der

steriler Wasser-Lösung ohne Zusätze wurde zu 0,04—0,06 im ganzen 315mal, Tropacocain in 5proz. steriler Wasser-Lösung zu 0,05 22mal und in Substanz zu 0,05 (in Liquor gelöst) 10mal verwendet. Einen besonderen Unterschied bei den beiden letztgenannten Arten fanden wir nicht, so daß ich beide weiterhin zusammenfasse.

Alter und Geschlecht der Patienten ergibt sich aus nachstehenden Tabellen, in die ich gleichzeitig die Fälle eingetragen habe, in denen die Lumbalanästhetie völlig mißlang, oder unvollkommen war, oder eben noch ausreichte. Bei den erstgenannten Fällen mußte sofort zur Inhalationsnarkose geschritten werden, bei den unvollkommenen Anästhesien war im weiteren Verlaufe Narkose nötig, bei den letzterwähnten endlich waren deutliche Schmerzempfindungen vorhanden, die jedoch von den Kranken ohne weiteres ertragen wurden. Gleichzeitig führe ich in den Tabellen alle Neben- und Nacherscheinungen auf, so daß die Tabellen die wesentlichsten Tatsachen unseres Materials enthalten.

Tabelle I. Lumbalanästhesie mit Stovain.

Alter J.	Geschlecht männlich	Geschlecht weiblich	Mißlungen	Unvollkommen	Ausreichend	Gut	Kollaps	Nebenerscheinungen Atemstörung	Übelkeit	Brechen	Incontinentia alvi et urin.	Nachwirkungen Kreuzschmerz	Kopfschmerz	Erbrechen	Nackenschm.	Bronchitis	Temperatursteig.	ohne Nachwirk. u. Nebenerscheinungen	Bemerkungen
10–15	3	—	—	1	—	2	—	—	1	—	—	—	—	—	—	—	—	3	
15–20	43	3	—	4	1	41	1	—	3	2	—	—	2	—	—	—	1	37	
20–25	41	4	1	5	3	36	2	—	4	3	—	1	2	—	2	—	—	30	
25–30	38	2	1	7	2	30	—	—	2	2	1	1	3	—	1	—	—	30	
30–40	58	2	—	5	3	52	—	—	2	1	—	1	1	—	1	—	—	54	
40–50	41	5	1	2	4	39	—	—	—	1	—	3	2	2	—	—	—	38	
50–60	34	9	1	8	1	33	1	—	—	2	1	—	—	—	—	—	—	39	
60–70	17	8	—	2	3	20	—	—	2	—	1	—	—	—	—	—	—	22	
70–90	7	—	—	—	1	6	—	1	—	—	—	—	—	—	—	—	—	6	
	231	34	4	34	18	259	4	1	14	11	3	6	10	2	4	—	1	259	
	315			315							56								

Tropacocainanästhesie wurde gesichert, so daß wir jetzt diese ausschließlich verwenden.

Tabelle II. Lumbalanästhesie mit Tropacocain.

Alter J.	Geschlecht männlich	Geschlecht weiblich	Mißlungen	Unvollkommen	Ausreichend	Gut	Kollaps	Nebenerscheinungen Atemstörung	Übelkeit	Brechen	Incontinentia alvi et urin.	Nachwirkungen Kreuzschmerz	Kopfschmerz	Erbrechen	Nackenschm.	Bronchitis	Temperatursteig.	ohne Nachwirk. u. Nebenerscheinungen	Bemerkungen
10—15	—	—	—	—	—	—	—	—	—	—	—	—	—	—	—	—	—	—	
15—20	1	—	—	—	—	1	—	—	—	—	—	—	—	—	—	—	—	1	
20—25	6	—	—	2	—	4	—	—	1	—	1	2	1	1	2	—	—	3	
25—30	2	—	—	—	—	2	—	—	—	—	—	—	—	—	—	—	—	2	
30—40	5	2	1	—	—	7	—	—	—	—	—	—	—	—	1	—	—	6	
40—50	4	—	—	1	—	2	—	—	1	—	—	1	—	—	—	—	—	2	
50—60	3	2	—	2	—	3	—	—	—	—	—	—	—	—	—	—	—	5	
60—70	4	3	—	1	—	6	1	—	—	—	—	—	—	—	1	—	—	6	
70—80	—	—	—	—	—	—	—	—	—	—	—	—	—	—	—	—	—	—	
	25	7	1	6	—	25	1	—	2	—	1	3	1	1	4	—	—	25	

Wir finden demnach unter insgesamt 347 Lumbalanästhesien 5 vollkommene Versager, 40 ungenügende und 18 eben ausreichende Anästhesien. Einen Vergleich zwischen Stovain und Tropacocain können wir auf Grund unserer eigenen Erfahrung noch nicht anstellen, da die Zahl unserer Tropacocainanästhesien noch viel zu gering ist. Es ist dagegen deutlich, daß die versagenden oder ungenügenden Anästhesien vor allem die jüngeren Patienten (bis zum 5. Dezennium) betrafen, während es sich bei den ungenügenden Anästhesien bei älteren Patienten meist um langdauernde Operationen handelte, bei denen die Analgesie zum Schlusse nicht mehr ausreichte (s. Tab. III, S. 343).

In gleicher Weise zeigt sich sehr deutlich der Einfluß der Zone, die anästhetisch gemacht werden soll. So treffen von den 40 unvollkommenen Anästhesien allein 23 auf Bauchoperationen, weitere 6 auf Rektumexstirpationen und 4 auf Operationen am Hoden. Bezüglich der leichteren Neben- und der Nacherscheinungen zeigt unsere Tabelle vor allem das Befallenwerden der jüngeren Patienten, wie dies bereits oben dargelegt wurde. Die beiden bisher beobachteten schweren Kollapse (mit begleitender Totalanalgesie) fanden wir dagegen bei älteren Patienten jenseits des 6. Dezenniums mit Arteriosklerose und schweren Nierenveränderungen. Temperatur-

Tabelle III.

	Art der Operation	Fälle	Mißlungen	Unvollkommen	Ausreichend	Alter bis zu 50 J.	Alter Über 50 J.	Bemerkungen
Untere Extremitäten	Redressierung v. Kontrakturen	4	—	—	—	4	—	
	Gips- und Extensionsverbände	7	—	—	—	7	—	
	Nekrotomie	22	—	2	—	22	—	
	Osteotomie	9	—	—	—	9	—	
	Knochennaht	6	1	—	—	6	—	
	Weichteiltumoren- } exzision	3	—	—	—	3	—	
	Schleimbeutel- } exzision	8	—	—	—	8	—	
	Kniegelenksresektion	6	—	—	—	6	—	
	Drüsen- } exzision	2	—	—	—	2	—	
	Varicen- } exzision	27	2	—	1	18	9	1 Hysterie 1 Unmöglichk. der Punktion
	Amputationen	12	1	—	—	3	9	Unmöglichkeit der Punktion
	Transplantation	2	—	—	—	2	—	
Darm, Rekt. u. Genit.	Castratio	6	—	2	1	5	1	
	Hydrocelenoperation	16	—	2	3	10	6	
	Spaltung der Fistula ani etc.	11	—	—	—	11	—	
	Hämorrhoidenentfernung	16	—	1	—	16	—	
	Rektumexstirpation	21	—	6	4	9	12	
	Harnröhrenplastik	2	—	—	—	2	—	
	Perineale Prostatektomie	4	—	—	2	—	4	
	Steißbeinresektion	1	—	—	—	—	1	
	Probelaparotomie	3	—	—	—	3	—	
	Bauchbruchoperation	12	—	—	—	12	—	
	Radikaloperat. des Leistenbr.	64	—	7	4	—	—	
	„ „ Schenkelbr.	3	—	1	—	3	—	
	Herniotomie bei eingekl. Br.	41	—	2	2	—	—	
	Exstirpation des Wurmforts.	31	—	7	1	30	1	
	Ileus	3	—	1	—	1	2	
	Gastro- u. Enteroanastomosen	4	—	—	—	3	1	
	Magenresektion	2	—	2	—	2	—	
	Gastrostomie	3	1	—	—	3	—	
	Darmresektion	1	—	1	—	1	—	Unmöglichkeit der Punktion
	Darmfistel	1	—	—	—	1	—	
	Nephrektomie	3	—	2	—	3	—	

steigerungen sahen wir bisher fast nur bei Tropacocaininjektion, was mit den Beobachtungen der übrigen Autoren übereinstimmt.

Von der Häufigkeit der Neben- und Nacherscheinungen sowie der Versager und ungenügenden Anästhesien sollen Tab. IV und V

Tabelle IV. Lumbalanästhesie mit Stovain-Billon.

Autor	Zahl der Fälle	Anästhesie: Versager	Ungenügend	Ausreichend	Gut	Nebenwirkungen	Nacherscheinung.
Deetz	399	27		—	—	31	ca. 60
Pforte	100	19		—	—	oft	oft
Adler	85	5		—	—	wenig	zieml. häufig
Becker	135	12		—	—	mehrere	mehrere
Sonnenburg . .	205	26		—	—	4	34
Chaput	309	—	—	—	—	—	—
Kendirdiy . . .	140	—	—	—	140	—	—
Anghelovici . .	89	1	—	—	88	—	—
Saxtorph . . .	280	17	12	—	—	3	6
Thorbecke . . .	125	16	27	—	—	5 Kollaps	2 Abducensl.
Tilmann . . .	130	5	—	—	—	—	65
Hofmann . . .	100	4	17	13	—	—	—
Hauber	280	14	13	—	—	—	—

Tabelle V. Novocain.

Autor	Zahl der Fälle	Anästhesie: Versager	Ungenügend	Ausreichend	Gut	Nebenwirkungen	Nacherscheinung.
Sonnenburg . .	162	3	9	—	—	mehrfach	mehrfach
Pantovic . . .	100	3	8	3	—	—	—
Heinecke-Läwen .	120	—	—	—	—	—	—
Opitz	25	2	2	—	—	—	—
Steinthal (Veit) .	131	16	3	—	—	in der Hälfte der Fälle	
Thorbecke . . .	49	9	8	—	—	—	—

ein ungefähres Bild geben, da wir hier die von einzelnen Autoren, die Stovain (IV) bezw. Tropacocain (V) und Novocain (VI) verwandten, niedergelegten Zahlen zusammenstellen. Wir wählten unter den zahlreichen Veröffentlichen nur jene, die von den annähernd gleichen Gesichtspunkten ausgehen und größere Reihen umfassen.

Tabelle VI. Tropacocain.

Autor	Zahl der Fälle	Anästhesie: Versager	Anästhesie: Ungenügend	Anästhesie: Ausreichend	Anästhesie: Gut	Nebenwirkungen	Nacherscheinung.
Füster	225	21	15	13	186	—	160
Slajmer	1200	54		—	—	—	—
Molek	332	3	10	—	—	—	—
Preindlsberger .	395	25		—	—	7	43
Schwarz	1000	—	—	—	—	—	—
Volker	40	1	—	—	—	—	13
Colombani . . .	100	5	—	—	—	2	5
Defranceschi . .	420	1	—	—	—	—	—
Stolz	180	7	31	—	—	ca. 5	ca. 30

Trotzdem sind die angeführten Daten nicht exakt genug, um einen zahlenmäßigen Vergleich zwischen den einzelnen Anästhetika zu gestatten. Für diesen sind wir lediglich auf die nun folgenden Angaben angewiesen, die die bisher gemachten Lumbalanästhesien und die dabei beobachteten schweren Zufälle und Todesfälle erweisen sollen. Im übrigen müssen zum Vergleich der einzelnen Anästhetika die Erfahrungen der einzelnen Autoren im allgemeinen herangezogen werden.

Bis zum 1. IV. 1907 waren nun zahlenmäßig niedergelegt:

6875 Cocain-
7059 Tropacocain-
5635 Stovain-
817 Eucain-
947 Novocain-Anästhesien
ferner 1383 mit verschiedenen Anästhetika gemachte Lumbalanästhesien

22717

insgesamt also 22717 Lumbalanästhesien.[1]) Die nachfolgende Tabelle soll nun die oben erwähnten Momente berücksichtigen. Wir würden jedoch ein falsches Bild bekommen, wenn wir die Todesfälle ohne weiteres als solche registrieren würden. Es erscheint uns unbedingt nötig, auch hier diese traurigen Tatsachen in solche zu trennen, die mit großer Wahrscheinlichkeit nicht mit dem Anästhesierungsverfahren in Zusammenhang gebracht werden können (Rubrik a), dann in solche, die möglicherweise mit der Lumbalanästhesie zusammenhängen (b), ferner in solche, die durch direkte Fehler bedingt sind (hohe Dosis [c]) und endlich in solche, die unvermeidlich erscheinen (d). Die Gesichtspunkte, die hierbei maßgebend sind, haben wir oben bereits ausführlich niedergelegt.

Tabelle VII.

Art der Anästhetika	Zahl	Todesfälle i. a.	a	b	c	d	Schwerer Kollaps	Atemlähmung	Augenmuskellähmung
Cocain	6875	25	13	8	—	4	54	—	—
Tropacocain . .	7059	10	5	3	1	1	12	1	2
Stovain	5636	7	1	3	1	2	16	11	24
Eucain	817	1	—	—	—	—	—	—	—
Novocain . . .	947	3	—	3	—	—	10	—	6
Verschiedene .	1383	—	—	—	—	—	—	—	—
	22717	46	19	17	2	7	92	12	32

Wir erhalten so bei Berücksichtigung der unvermeidlichen und durch Fehler bedingten Todesfälle eine Mortalität von 1 : 2524, eine Zahl, die den tatsächlichen Verhältnissen entsprechen dürfte. Daraus müssen wir die Grundlage unseres derzeitigen Urteils über die Lumbalanästhesie bilden. Wir heben hervor, daß unsere Erfahrungen über die neue Methode noch lange nicht abgeschlossen sind, daß diese immerhin aber heute bereits mit Sicherheit als eine wertvolle Bereicherung der chirurgischen Kunst erscheint. Doch können wir nicht dem kritiklosen Optimismus einzelner Autoren zustimmen, die in der Methode das Anästhesie-

1) Die Zahl dürfte in Wirklichkeit viel größer sein, da viele Autoren keine zahlenmäßigen Angaben machen.

rungsverfahren κατ' ἐξοχήν sehen. Die Voraussetzungen dieser Autoren: elle ne présente ni accidents, ni contre-indications, elle est simple, facile, prompte et sans dangers" (Cadol) trifft nicht zu und es erscheint uns daher auch irrig, die Methode an Stelle der Allgemeinnarkose und der Lokalanästhesie zu setzen (Kendirdy 67 Cirkumcisionen mit Lumbalanästhesie!)

Die Spinalanästhesie ist nur in jenen Fällen indiziert, wo sie besondere Vorteile gegenüber der sonst notwendigen Allgemeinnarkose bietet. Hier ist sie dann ein außerordentlicher Gewinn für die Chirurgie, da sie manche Operationen ermöglicht, die ohne diese Anästhesierung nicht ausführbar erscheinen. In diesen Fällen kommt sie auch der Indikation nach, für die sie Bier selbst schuf und anwendet.

Ein Vergleich zwischen der Gefährlichkeit der Inhalationsnarkose und derjenigen der Spinalanästhesie erscheint uns nicht am Platze, da beide Methoden getrennte Anwendungsgebiete infolge der verschiedenen Indikationen haben. Es gibt eben Fälle, in denen die Allgemeinnarkose harmlos ist, und ebensolche, in denen auch die Spinalanästhesie keine besonderen Nachteile zeigt.

Schlußfolgerungen.

Wir wollen versuchen, unsere Beobachtungen und die kritisch gesichteten Resultate der Literatur kurz zusammen zu fassen:

Das Tropacocain ist zurzeit das ungefährlichste Anästhetikum für die spinale Analgesierung, obwohl es auch eine Reihe von Neben- und Nacherscheinungen bedingt, und sogar zum Tode führen kann.

Die Dosis des Anästhetikums soll eher zu klein als zu groß gewählt werden. 0,06 g Tropacocain erscheint für alle Fälle ausreichend.

Durch Beckenhochlagerung und Ansaugen von reichlichen Liquormengen läßt sich am sichersten und u getährlichsten höher reichende Analgesie erzielen.

Zusatz von Adrenalin erscheint eher schädlich als nützlich und ist daher zu vermeiden.

Die peinliche Beachtung der Technik ist zur Vermeidung von Gefahren und Mißerfolgen nötig.

Die durchschnittliche Dauer der Analgesie beträgt 1 Stunde.

Mit einer gewissen Bestimmtheit läßt sich stets Damm, untere Extremität und Unterbauchgegend anästhesieren.

Neben- und Nacherscheinungen lassen sich durch geeignete Technik und Auswahl der Fälle weitgehend verringern, aber nicht völlig ausschalten.

Für die Verwendung der Spinalanalgesie gibt es ganz bestimmte Indikationen und Kontraindikationen.

Indiziert ist die Methode in allen Fällen bei alten dekrepiden Patienten, bei denen sich die Narkose auf andere Weise nicht umgehen läßt, ferner bei nicht tuberkulösen Lungenerkrankungen, bei Diabetes.

Kontraindikation bilden jugendliches Alter bis zu 15 Jahren, neuro- oder psychopathische Zustände, Hirn- und Rückenmarkserkrankungen, septische Erkrankungen, alle Operationen, die sich leicht mit Lokalanästhesie ausführen lassen.

Vorsicht muß bei tuberkulösen Prozessen, bei Lues, bei Nierenerkrankungen und bei vorgeschrittener Arteriosklerose, besonders der Hirngefäße, geübt werden.

In sachgemäßer Weise und in geeigneten Fällen verwendet, bietet die Spinalanalgesie viele Vorteile, doch ist die Methode niemals gefahrlos.

Das wirksamste Mittel zur Verminderung der Gefahren liegt in einer gewissen Beschränkung.

Literaturverzeichnis.[1])

Ach, Münchner med. Wochenschr. 1907, 13. Augenmuskellähmungen nach Lumbalanästhesien.

Achard, Soc. de neurol. de Paris 1901, J. III. et Rev. neurol. 1901, 14: L'injektion intra-rachidienne de cocaïne dans le traitement de quelques affections douloureuses (ref. Deutsche med. Wochenschr. 1901, Ver.-Beil., 20).

Derselbe, Société. med. des hôpit. 1901, 19. IV. 1901, idem ref. Sém. méd. 1901, S. 142.

---

1) Ausführliche, teilweise jedoch lücken- und fehlerhafte Angaben finden sich außerdem bei Hahn (abgek. H.), Stolz (St.), Patterson (P.) und Braun (B.) bis 1900 bezw. 1903 reichend. Der Zusammenstellung und kritischen Sichtung wegen führe ich die zum Teil dort schon erwähnte Literatur hier nochmals an. Mir unzugängliche Arbeiten sind besonders mit * bezeichnet.

*Achard, Disk. zu Palasquier 19. VII. 1901, idem.
Achard et Laubry, Gaz. hebdom. de méd. et de chir. 1901, 62 u. Arch. de méd. expérim. 1901, Juli. L'injection intervertebr. de cocaïne en thérapeutique méd.
*Acconci, Giornal. della R. Acad. de Torino 1901 (7 u. 8) zit. nach P.
Adam, Münchner med. Wochenschr. 1906, 8, S. 360. Ein Fall von Abducenslähmung nach Lumbalanästhesie.
Adams, The philad. med. journ. 3. XI. 1900. Medullary narkosis.
*Adduco, Arch. de phys. 1899, zit. nach P.
Adler, Neurolog. Zentralbl. 1906, 19. Über den gegenwärtigen Stand der Lehre von der Rückenmarksanästhesie.
Adoue, Thèse de Bordeaux 1900/1901. Contribution à l'étude de l'anesthésie etc.
Allard, Revue neurolog. 1901, S. 285. Contractilité et sensibilité électrique pendant l'analgésie chirurg. par injection sous arachnoidienne de cocaïne.
Allen, Med. record. 1901, IV.
Anghelovici und Joanitzescu, Roman. med. 1905, S. 152. Stovain als intraarachnoideales Anästhetikum in der Venerologie.
*Anderson, Transact. Miss. Valley Med. assoc. Okt. 1900, Med. rec. 1900, 3 zit. nach H.
*Anonymus, Bost. med. and surg. journ. 1900, 15, IX. Intradural inject. of Cocaine for surgic. anesthesia (zit. nach H.).
Arlt, Münchner med. Wochenschr. 1906, 34. Ein neues Instrumentar. für Lumbalanästhesie.
Allessandri, Congrès franç. de l'assoc. de chir. XIX. Ref. Münchner med. Wochenschr. 1906, S. 2277, Rachistovainisation.
Audebert, Thèse de Toulouse 1902, ref. C. f. Gyn. 1903, S. 717. Einfluß der subarachnoidealen Cocaineinspritzungen auf die Contractilität des Uterus.
Babcock, Ther. Gaz. XXII, S. 279, 1906. Spinalanästhesie with especial reference to the use of stovaine.
Backer, Tijdscrift voor Geneeskunde 1906, 7, Stovain. Ref. Deutsche med. Wochenschr. 1907, 8.
Bainbridge[1]), Med. record 1900, S. 937. Analgesia in children by Spinalinjection with a report of a new method of sterizil. etc.
Derselbe[1]), Med. news 1901, 4. May. A report of twenty four operations performed during spinal analgesia.
Baisch (Döderlein), Deutsche med. Wochenschr. 1906, 38. Die Lumbalanästhesie in der Gynäkologie und Geburtshilfe.
Derselbe, Med. Klin. 1906, S. 964. Umfrage über die Bewertung der Rückenmarksanästhesie.
Baisch (Czerny), Beiträge zur klin. Chir. 52, H. 1, 1906. Erfahrungen über L.-A. mit Stov., Alypin, Novocain.
Balalescu, Rev. di chir. Bucaresti 1900. S. 22. Analg. chir. prin. inject. de cocaïne in sacul. arachn. lombar.
Barancy, Journ. de méd. 1905, 41. Anéstesie par la stovaïne.

1) Von P. doppelt zit.

Baragán, Revista de med. y. quir. prácticas 1900, T. 49 und Acad. med.-quir. españ. Anestesia quirurgica.
Derselbe, Disk. zu Spreafica.
*Barajas, Oto-rino-laryngol. Espagnol 1900, S. 177, zit. nach P.
Bard, Comptes rendues de la soc. de biol. de Paris 1901, 6. VII. Du liquide cephalo-rachidien hémorrhagique ref. Sem. méd. 1901, S. 228.
Bardescu, Spitalul 1904, 23. Das Stovain in der lokalen und spinalen Anästhesie.
Barling, The british med. journ. 1901, 1. Removal of thyroid enlargment under cocaine anesthesia.
Barth, Wiener klin. Rundschau 1901, S. 254.
Barker, Brit. med. journ. 1906, 24. 12. Stovain.
Derselbe, ibidem 23. III. 1907. 128 Fälle von Spinalanästhesie.
Bastianelli, La clinic. chirurg. 1901, 31. X (Soc. ital di chir. 1900).
Bary, Disk. zu Nélaton.
Becker, Münchner med. Wochenschr. 1906, 280 Operationen mit Rückenmarks-Anästhesie.
*Béco, Le scalpel, Liège 1901.
Derselbe, Disk. zu Lecrenier.
*Behec, Philad. med. journ. 1901, zit. nach P.
Bergell, Disk. zu Lazarus.
Bernabei, Arte med. Napoli 1901, 1. Anesthesia midoll. chirurg con. iniezione sotte arachnoidee lombari di cocaina.
Beurmann et Tanon, Journ. de med. et de chir. prat. 1905, S. 211. La stovaïne.
Berlus, Bullet. de l'acad. de méd. 1901, VIII. Methode de Bier.
Beynot, Thèse de Paris 1901. L'analgésie cocaïnique par inject. sous.-arachnoid. en partic. chez le vieillard.
Biberfeld, Med. Klinik 1905, S. 1218. Pharmakologisches über Novacain.
Bier[1]), Deutsche Zeitschr. f. Chir. 1899, 51. B. S. 361. Versuche über Cocainisierung des Rückenmarks.
Derselbe[2]), Münchner med. Wochenschr. 1900, 36. Bemerkungen zur Cocainiesierung des Rückenmarkes.
Derselbe[2]), Verhandl. der deutsch. Ges. f. Chir. XXX, 1901 u. Langenb. Arch. f. klin. Chir. 1901, Bd. 64, S. 236 (Abdruck). Weitere Mitteilungen über Rückenmarksanästhesie.
Bier und Dönitz, Münchner med. Wochenschr. 1904, 14. Rückenmarksanästhesie.
Bier, Verhandl. der Deutsch. Ges. f. Chir. XXXV, 1905 und Langenb. Arch. f. kl. Chir. 1905, Bd. 77. Über den jetzigen Stand der Rückenmarksanästhesie.
Derselbe, Münchner med. Wochenschr. 1906, 22. Zur Geschichte der Rückenmarksanästhesie.
Derselbe, ibidem 34, idem (Erwiderung auf Bockenheimer.
Derselbe, s. Baisch. Med. Klinik.

1) von P.
2) von P. und St. doppelt zitiert, bezw. im Referat (La presse méd. 1901, 27. IV.

Bibot, Bull du synd. méd. de la prov. de Namur 1900, und Thèse de Paris 1900. Un nouveau procédé d'anesthésie chir.
Blondeau, Journ. de méd. et de chir. prat. 1905, 25. Aug. Sur l'emploi de la stov.
Bodine, Journ. of the americ. med. Assoc. 1900, 3. Nov. Disk. zu Goldan.
Boeckel, Unterels. Ärztev. in Straßburg 26. V. 1906, ref. Deutsche med. Wochenschr. 1906, 42. Über Lumbalanästhesie mittels Stovain.
Bogart, New York med. journ. 1900, 3. Nov.
Derselbe, Disk. zu Marx.
Boldt, ibidem, Failure of medullary narkosis.
Bonachi, Chir. Ges. in Bukarest 4. V. 1905, u. Rev. di chir. 1905, 5. Über die Rachistovainisation.
Bockenheimer, Münchner med. Wochenschr. 1906, Nr. 34. Zur Geschichte der Lumbalanästhesie.
Bogdanovici, Rev. de chir. 1903, 3. Ein Sterbefall nach Cocaininjekt. usw. Ref. Hildebrandts Jahresber. 1903, S. 33.
Bonanni, Boll. della R. Accad. med. Roma 1900, XXVI, S. 603.
Bosse, Ges. der Charitéärzte 1906, 18. I. 1906 und Berliner klin. Wochenschr. 1906, 12. Disk. zu Lazarus.
Bosse, Deutsche med. Wochenschr. 1907, 5, S. 170. Über Lumbalanästhesie mit Tropacocain.
Bottesini, La clinica chir. 1900, 6. Analgesia chir. per mezzo dell'iniezione di cocaina.
Bouchard, Compt. rend. hebdom. des séances de la soc. de biol. 1899, 11. Nov.
Derselbe, Disk. zu Tuffier.
Bour, Thèse de Paris 1901. Contribution à l'étude de l'empoisennement aigü par la cocaïne.
Bousquet[1]), Bull et mém. de la soc. de chir. de Paris 1901, XXVII, S. 799.
H. Braun (Göttingen), Deutscher Chir.-Kongr. 1897. Über die Lumbalpunktion und ihre Bedeutung für die Chirurgie.
Braun, Die Lokalanästhesie usw. Leipzig 1905.
Braun, Med. Ges. Leipzig 9. V. 1905. Über Medullăranästhesie.
Derselbe, Deutsche med. Wochenschr. 1905, 42. Über einige neue, örtliche Anästhetika (Stovain usw.).
*Brewer, Med. News 1900, 1. Dez., zit. bei P.
Brehm, Prager med. Wochenschr. 1906, 46. Medullăranästhesie.
*Bristow, Brooklyn med. journ. 1902, 11. IX., zit. bei P.
Broca, Bull. et mém. de la soc. de chir. de P. 3. VII. 1901. Rachicocainisation suivie de mort. Ref. Sém. méd. 1901, S. 227.
Bröse, Disk. zu Gerstenberg.
*Brooke, New York med. journ. 1902, 12. July, zit. nach P.
Brothers, Amer. journ. of obstet. 1901, Jan.
Derselbe, Disk. zu Marx.
Brenner, Disk. zu Defranceschi.
Brunner, Gynäk. Ges. zu München, 17. V. 1906. Über die Erfolge mit L.-A. bei gynäk. Operationen.

1) Bei P. doppelt zit.

Busse, Med. naturw. Ges. in Jena, 19. VII. 1906, ref. Deutsche med. Wochenschr. 1906, 47. Über Lumbalanästhesie in Verbindung mit Morph. Scopolamininjektionen.

Derselbe, Med. Klinik 1906, s. Baisch.

Caccia, Giorn. med. del R. esercito 1904, 1. L'analgesia per la via rachidea lombare con l'idrochlorico de tropacocaina e la sua applicacione nella chirurgia di guerra.

Cadol, Thèse de Paris 1900. L'anesthésie par les inject. de coc. sous l'arachnoïde lombaire.

Cahn, Disk. zu Boeckel.

Cagliafi, Suppl. al policlinico 1900, 8. Anaesthesia midollare cocainica alla Bier; ref. Hildebrandts Jahresber. 1901, S. 66.

Calvet, Thèse de Toul. 1901, ref. Zentralbl. f. Gyn. 1903, S. 808, Wirkung der Cocaininjekt. auf die Zusammenziehung des Uterus.

* Campo, Bologna 1901, Sull' analgesia cocainica (zit. nach St.).

* Caparelli, Med. mod. Catania 1900, II, S. 33, zit. nach P.

Caplescu, Spitalul 1904, 21 u. 22. Das Stovain in der Chirurgie.

Caplescu-Poenaru, Spitalul 1905, 19 u. 20. Die Resultate der Rachistovainisierung.

Carini, Suppl. all policlin. 1900, 8. Ref. La sem. med. 1901, 62. Le modific. strittur. delle cellule nervose nella cocainizzazione alla Bier.

Cartledge, Proceeding Southern Surg. and Gyn. Assoc. 1900. Disk. zu Rodmann.

Cavazzani, Suppl. all policlin. 1900, 8. Contrib. all' analgesia cocainica alla Bier. Ref. Hildebrandts Jahresber. 1901, S. 65.

Cathelin[1]), Stuttgart 1903. Die epiduralen Injektionen durch Punktion des Sacralkanals usw. (Deutsche Übersetzung.)

Ceci, La clinica chir. 1901, Oct. 31. Disk. zu Bastianelli.

Ceruzzi, Rif. med. Marzo 1905. Ref. Zentralbl. f. Chir. 1905, S. 285. Über die Leitungsanästhesie mit Stovain und mit der Stovain-Adrenalinmischung.

* Chaissagnac, New-Orleans Med. and Surg. Journ., Jan. 1901, zit. nach P.

Chaput, Bullet. et mém. de la soc. de chir. de Par. 13. XII. 1899, J. 27, S. 567. Anesthésie par la cocaïne.

Derselbe, ibidem 1901, 29. 24. IV. 1901 (Sem. med. 1901, 147). Sur la cocaïnis. lombaire.

Derselbe, ibidem. Diskussion zu Nélaton.

Derselbe, ibidem. Diskussion zu Broca.

Derselbe, ibidem 1901, 21. Resection du coude opérée au moyen de l'anesthesie lombaire.

Derselbe, ibidem 1903, 27, S. 451. De la cocaïnisation lombaire.

Derselbe, La presse médic. 1901, 90. L'anesthésie générale ou très étendue obtenue par la rachicocaïnisation.

Derselbe, Soc. de biol., 56. Bd. 1904. Valeur de la stovaïne etc.

Derselbe, Bullet. et mém. de la soc. etc. 1904, 12. XII., XXXVII, S. 131. L'anesthésie à la stovaïne lombaire.

1) Weitere Literatur über epidurale Injektionen daselbst und bei Hirsch.

Chartiers, La gynécol. 1904, 3. X. La rachistovaïnisat. en obstétrique.
Chienne, Scottish med. and surg. journ. März 1906. Stovain als spinales und lokales Anästhetikum. Ref. Münchner med. Wochenschr. 1906, S. 27.
Chipault, Tribune med. 1901, 17. VII. L'anatomie du canal sacré à propos de la technique des injections sous-arachnoidiennes et épidurales.
Clairmont, Disk. zu Preleitner.
Coenen, Zeitschr. f. ärztl. Fortb. 1905, 8. Die Technik der Lumbalpunktion.
Coakley, Med. news 1905, April. Report on the use of stovaine.
Cohn, Med. Ges. in Gießen, 30. I. 1906. Medullaranästh. in der Geburtshilfe.
Colombani, Wiener klin. Wochenschr. 1905, 21. Erfahrungen über Lumbalanalgesie mit Tropacocain.
*Clarc, Southern Californ. practitionner 1901, VII.
*Clopton, St. Louis Med. Rev. 1901, 26. I.
Coe, New York med. Journ., Nov. 3, 1900. Disk. zu Marx.
Coen, Suppl. al policlinico 1900, S. 1313. La cocainizzazione del midello spinale.
*Cokenower, Jowa med. journ. 1900, Dez. 15, zit. nach P.
*Concha, Cronica med. 1902, S. 322, zit. nach P.
Cordera, Gaz. degli osped. 1901, 16. VI. La somministrazione dell nitrito d'amile per diminure i disturbi doruti all anestesia cocain etc. Ref. Hildebrandts Jahresber. 1901, S. 66.
*Cooper, Philad. med. journ. 1902, S. 365, Sept. 13, zit. nach P.
Corning, The New York med. journ. 1885, 19. IX. Spinalanesthesia and local medicat. of the cord. (Abdr. 1900, 3. XI.)
Derselbe, New-York 1886, Lokalanästhesia.
Derselbe, ibidem 1886. Headache and Neuralgia.
Derselbe, Med. rec. 1888, 31. III. A further contribution on local medication of the spinal cord.
Derselbe, Philadelphia 1894. Pain, in its neurological relations etc.
Derselbe, Med. record 1900, 20. Oct. Some conservative jottings apropos of spinal anesthesia.
Derselbe, ibidem 1901, 17. Nov. Cornings subarachnoid. cocain anesthesia.
Coronado, Revista de med. y Cir. practicas 1901, 21. I. Disk. zu Barragan.
Crile, Journ. of the americ. med. assoc. 1902, Febr. Ref. Zentralbl. f. Chir. 1902. An experimental and clinical research into cocain and Eucain.
Courtois-Suffit, Soc. med. des hôp. 26. IV. 1901. Ref. Sem. med. 1901, 148. Nevralgie sciatique etc.
Derselbe, Piladelphia 1901. An experim. and clinic. research into certains problems etc.
Cuberto, Revista de Med. y Cir. practic. 1901, 21. I. Disk. zu Barragan.
Costin, zit. bei Balalescu.
Czerny, Disk. zu Bier.
Da Costa Alemas, Disk. zu Spreafica.
Dandois, Journ. de chir. et Annal. de la soc. Belge de chir. 1901/4, S. 282. Accid. cerebro-spin. tardifs et prolongés etc.
Dawborne, Transact. New-York Stat. Med. assoc 1901.
Deamenthberger, Thèse de Paris 1901. Analgésie cocaïnique par la voie rachidienne en obstétrique.

Decroly, La policlinique (Bruxelles) 1900, S. 534.
Derselbe, ibidem 1901, S. 69.
Dejace, Le scalpel, Liège 1901. L'injection intrarachnoidienne de cocaïne
Dejardin, ibidem 1901, 6. I. Disk. zu Lecrenier.
Delassus, Soc. anatom. clin. de Lille 21. XI. 1900. Gaz. hebdoméd. 10. I. 1901. Anesthésie à la cocaïne.
Derselbe, Bullet. et mémoire de la soc. de chir. de Par. 1900.
*Derselbe, Journ. des practiciens 1900, 13. X., zit. nach P.
*Derselbe, Revue génér. de clin. et de ther. 1900, zit. nach P.
*Delaup, New Orl. med. and Surg. journ. 1901, X, zit. nach P.
Dean, Brit. med. journ. 1906, 12. V. The importance of anaesthesie by lumbar inject. etc.
Deetz, Münchner med. Wochenschr. 1906, Bd. 28, S. 360. Lumbalanästhesien mit Stov.-Adrenalin.
Defranceschi, Disk. zu Preindlsberger.
Derselbe, 77. Versamml. der deutschen Naturf. u. Ärzte. Neuere Erfahrungen über Sp.-A.
Derselbe, 78. Versamml. der deutschen Naturf. u. Ärzte, Stuttgart 1906 und Wiener med. Presse 1906, 41. Bericht über 200 weitere Fälle von Lumbalanästhesie mit Tropacocain.
Delbet, Journ. des pract. 1900, 13. X. De l'anesthésie par inject. intrarach. de cocaïne.
*Derselbe, Revue génér. de clin. et de therap. 1900, zit. nach H.
Delli Santi, Giorn. med. gl'incurab. anno XV. L'anesthésia etc.
Demelin, L'obstétrique 1901. De la cocaïne en obstétr.
*Denis, Bull. med. de l'Algérie 1900, zit. nach P.
De Nigris, Suppl. al policlin. 1900, 8. Ricerche sperimentale sulla cocainizzazione etc.
Depage, Journ. de méd. et Annal. de la soc. belge de chir. 1901. Disk. zu Lecrenier.
De Rouville, Nouv. Montpellier med. 1900, 28.
Desfosses et Dumont, La presse medic. 1901, 90; ref. Hildebrandts Jahresber. 1901, S. 32. Technique de la rachicocainisation.
De Rouville, Bullet. et mémoire de la soc. de chir. de Paris 1901, S. 498.
Derselbe, Journ. de méd. et de chir. pract. 1900, 25. X.
Dickinson, New York med. rec. 1903, 7. II. Theory and practice of spinal cocainisation.
Diez, Thèse de Paris 1900. Contribution à l'étude des injections etc.
Dönitz, Münchner med. Wochenschr. 1903, 34. Cocainisierung des Rückenmarks unter Verwendung von Adrenalin.
Derselbe, Verhandl. der deutschen Gesellsch. f. Chir. 1905 und Langenbecks Archiv 1905, Bd. 77. Technik, Wirkung usw.
Derselbe, Münchner med. Wochenschr. 1906, 28. Wie vermeidet man Mißerfolge bei der Lumbalanästhesie?
Derselbe, ibidem Nr. 48. Die Höhenausdehnung der Lumbalanästhesie.
Döderlein, s. Baisch. Men. Klinik.
Doleris, Bullet. de l'acad. de m. 17. VII. 1900. Anesthésie obstétric. par inject. de cocaïne. Ref. Sém. méd. S. 243.

Doleris, Compt. rendus de la soc. d'obstét. etc. Paris 1900, Dez. Analgésie par injection de cocaïne etc.
Derselbe, Klin. ther. Wochenschr. 1901, 8. Die wehenbefördernde Wirkung lumbaler Cocaininjektionen.
Doleris et Malartik, Annales de gyn. etc. 1900, Bd. 54. Analgésie obstétricale etc.
Dollinger, Orvosi hetilap. 1900, 22 und Pester med. chir. Presse 1900, 25. Analgesie nach Einspritzung einer Cocainlösung in den Subarachnoidealraum.
Domenichini, Suppl. de Policlin. 1901, 1. Interno alla cocainizzazione etc., ref. Hildebrandts Jahresber. 1901, S. 65.
Dorff, La sem. gyn. 1901, 1.
Downes, Americ. gyn. and obstetr. journ. 1901, May.
Draghescu et Christian, Rev. di chir. (Bukarest) 1900, S. 274. Un cas letal en injectione etc.
Dudley[1]), Transact. New York academ. of Med. 1900, Oct. 25; ref. in The n. J. med. journ. 1900, 3. Nov.
Derselbe, The New York obstetr. society, 13. XI. 1900; ref. in Boston med. and surg. journ., 3. I. 1901.
Dumont, Korrespondenzblatt für Schweizer Ärzte 1900, 19. Zur Cocainisierung des Rückenmarks. Handbuch der Anästhesie, Wien 1903.
Dupaigne, Bull. de l'acad de Méd. de Paris 1900, 28. VIII. L'anésthesie médullare par la cocaïne.
Derselbe, Ann. de gyn. et d'obst. 1901, 1. Anesthésie rachidienne par la coc. appliquée aux accouchements.

Eden, Deutsche Zeitschr. f. Chir., 67. Bd., 1902, S. 37. Tierversuche über Rückenmarksanästhesie.
Ehrenfest, Med. Rec. 1900, S. 967, ref. Centralbl. f. Chir. 1901, S. 572. A few remarks on the use of medullary narkosis in obstetric. cases.
Eiselsberg, Diskussion zu Preleitner.
Derselbe, Diskussion zu Defranceschi, 1905.
Engelmann[2]), Münchner Med. Wochenschr., 1900, 44. Ersatz des Cocains durch Eucain β bei der Bierschen Cocainisierung.
Eskridge, Journ. of the amer. med. assoc., 1900, 22. Dez.
Derselbe, Diskussion zu Miller.
Esquerdo, Diskussion zu Spreafico.

Falkner, Zentralbl. f. Gyn., 1907, 3. Spätfolgen der Lumbalanästhesie.
*Fausto, Rev. med. di San Paolo 1901, 31. V.
Derselbe, zit. nach P.
Feilchenfeld, Deutsche med. Wochenschr. 1906, 23. Augenmuskellähmungen nach Lumbalanästhesie.
Filliatri, Journ. de méd. de Paris 1905, 29—31. Rachicocaïn. nouvelle technique permettant une immunité absolue.
Fink, Prager med. Wochenschr. 1901, 15. Über Eucainis. des Rückenmarkes.

1) Von P. doppelt zitiert.
2) Von P. als Bier und E. zitiert.

Finkelnburg, Münchner med. Wochenschr. 1906, 9. Neurolog. Beobachtungen usw.
Fioretti, La clinica chir. 1901, 31. Okt. Disk. zu Bastianelli.
Flint, Disk. zu Marx. (New York obst. Soc.)
Folet, L'écho med. du Nord 1901, 31. III. Sur l'inject. intrarachidienne usw.
Foote, Med. news 1900, 1. XII. Disk. zu Grandin in Hav. med. soc. of New-York, 27. X. 1900.
Fowler, New-York med. Journ., 20. X. 1900. A combined instrument for subarach. coc.
Derselbe, The philad. med. journ. 3. XI. 00. Cocain analgesia usw.
Derselbe, Med. news 1901, 1. A study of eightly one cases usw.
Derselbe, Annals of surg., Dez. 1900. Surgical analgesia.
Fränkel, Disk. zu Preleitner.
Francesco, Riv. Veneta 1901, 28. II. Sur l'anésthesie médull.
Freund, Zentralbl. f. Gyn. 1905, S. 1180. Beckenhochlagerung bei Rückenmarksanästhesie.
Derselbe, Disk. zu Rauscher.
Derselbe, Deutsche med. Wochenschr. 1906, 28. Weitere Erfahrungen mit der R.-N. u. Ver. der Ärzte in Halle, 2. V. 1906.
Füth, Ges. für Geburtsh. zu Leipzig, 15. VII. 1901.
Derselbe, Zentralbl. f. Gyn. 1901, 48. Zur Lumbalnarkose nach Bier.
Freemann, Journ. of the americ. med. assoc., 22. XII. 1900.
Friedrich, s. Baisch.
Fumi, Il policlinico, 1900, Nov. 17.
Derselbe, La clinica chir. 1901, 31. Okt. Disk. zu Bastianelli.
Füster, Bruns' Beiträge zur klin. Chir., 46, 1. Erfahrungen über Spinalanalgesie.
Fromages, Disk. zu Pousson und Chavannaz.

Gaetano[1]), L'arte medic. 1901, 1. (La clinica chir. 01, 2.) Anestesia midoll. chir., ref. Zentralbl. f. Gyn. 1903, 718.
Gagnol, Thèse de Lyon 1902. Über den therap. Wert der subarachnoidealen Injekt. von Cocain und Chinin.
*Gaillard u. Dufaix, N. Montpell. méd. 1900, S. 779.
Galvani, Rev. de gyn. et de chir. 1901, 4. 150 Operationen ausgeführt unter Medullarnarkose.
Gallet, Journal de chir. et Annales de la soc. belg. de chir. 1901, S. 328.
Gangitano, Rif. med. 1903, 36. Analg. cocaïn usw., ref. Hild. J. 1903.
*Gauchois et Jeanne, Normandie méd. 1901, S. 17.
Gauthier, Americ. med. 1902, 2. Aug.
Gebele, Disk. zu Krecke.
Gérard, Disk. zu Nélaton.
Gioffredi, Congrès de la soc. Italienne de Méd. int. Rome 1899.
Gemarus, Inaug.-Diss. Berlin 1905. Das Stovain usw.
Glandal, Thèse de Gland. 1901. Contribution à l'étude usw.
Gerstenberg, Ges. f. Geb. u. Gyn. Berlin, 9. XI. 06. (Berliner klin. Wochenschr. 1907, 5) u. Zeitschr. f. Geb. u. Gyn., 59. Bd. 1907.

[1]) Von P. doppelt zit.

Gerstenberg, Meine ersten Erfahrungen mit Bierscher Rückenmarksanästhesie.
Gibney, Disk. zu Corning, 10. XII. 00.
Göbel, Disk. zu Bier.
Goffe, Journ. of the americ. med. assoc., 17. XI. 1900. Medullary anaesthesia in gynaekol.
Derselbe, Disk. zu Marx, 25. X. 00.
Derselbe, Med. news 13. X. 00. Zentralbl. f. Gyn. 1901, 29. Cocain anesthesia by lumbar puncture (two cases of hysterectomia).
Goilav, Ges. der Chir. in Bukarest 1900 u. Revista de chir. 1900, S. 250. Un caz letal cu injectioni de cocaina in canalul rachidien. (Wiener kl. Wochenschr. 1901, 4.)
Goldan, Med. News, 10. XI. 00, S. 719. Zentralbl. f. Gyn. 1901, 19. Some observations on anaesthesia usw.
Derselbe, The philadelph. med. journ. 1900, 3. XI. Intraspin. Cocainization for surgic. anaesthesia.
Derselbe, Disk. zu Corning, 10. XII. 00.
Derselbe, Disk. zu Marx, 25. X. 00.
Derselbe, The New York stat. med. assoc. 1900, X. Intraspinal coc. from the anaesthetist's standpoint.
Goldmann, Zentralbl. f. Chir. 1902. Lumbalanästhesie.
Derselbe, Zentralbl. f. Chir. 1907, 2. Ungünstige Folgeerscheinung der Lumbalanästhesie.
Glockner, Diskuss. zu Rauscher.
Golebsky, Botkins bolnitschaja gas. Petersb. 1900, 18. Zentralbl. f. Chir. 1901, S. 164. Über Cocainisierung des Rückenmarkes.
Gomez, Rev. med. de Bogota 1902, S. 258.
Goris, Journ. de Chir. et de la soc. Belge de Chir. 1901, S. 356.
Gormesco, zit. nach P.
Grandin, Disk. zu Marx, 25. X. 00.
Derselbe, Disk. zu Corning, 10. XII. 00.
Derselbe, The hav. med. soc. of N. Y., 27. X. 00. (Med. N. 1. XII. 00.)
Greer, The bristol med. chir. journ. 1904, Sept. On surgic. analges. bei spin. cocainis.
Greifenhagen, Zentralbl. f. Chir. 1906, 19. Über schwere Respirationsstörungen infolge med. Stovainanästhesie.
Guéniot, Bull. de l'ac. de méd., 22. I. 1901, 3. Sur l'anestésie méd. appliquée aux accouch (ref. Sém. méd. 1901, S. 26[3].
Derselbe, Gaz. des hôp. 1901, 12. Des inject. cocaïniques lombaires chez les parturiens.
Guinard, Congrès franç. de chir. 1901. Technique rationelle de la rachicocaïnis.
Derselbe, La presse méd. 1901. A propos de la rachicocain etc.
Derselbe, Disk. zu Nélaton.
Derselbe, Disk. zu Broca.
Grimaldi, Il raccogl. med. 1901, 12. Sull' antagonismo usw. Ref. Hildebrandts Jahresber. 1901, S. 35.
Guillain, Bullet. et mém. de la soc. méd. des hôpit. de Par. 1901.
Guble, Brit. med. journ. 1904, 23. IV. Intraspin. cocainiz.

Guble, Brist. med. chir. journ. 1904, Sept. The induction of general anaesth. usw.
Guisoni, Thèse de Lyon 1902. Ref. Zentralbl. f. Gyn. 1903, 717. Über subarach. Inj. von Cocain in der Geburtshilfe.
Gumprecht, Deutsche med. Wochenschr. 1900, 24. Gefahren der Lumbalpunktion. Plötzliche Todesfälle darnach.
Haberer, Disk. zu Preindlsberger.
*Haggard, Southern. practitionner 1901, zit. nach P.
Hahn, Zentralbl. f. die Grenzgeb. der Med. u. Chir. 1900, 9 u. 11. Über Cocainisierung des Rückenmarkes.
Derselbe, ibidem 1901, 8 u. 9. Über subarachnoid. Cocaininj. nach Bier.
*Haisch, St. Paul. med. journ. 1901, 1, zit. nach P.
Hallberg, Medicine 1902, zit. nach P.
Hallion, Compt. rendues de la soc. de biol. de Par. 1900, 4. Nov.
Derselbe, Act. sur la circulat. usw., ref. Sem. med. 1900, S. 398.
Derselbe, Disk. zu Laborde, 2.
Halsted, Med. news 1905, 9. Sept. Spinalanästhesie.
Hakenbruch, Zentralbl. f. Chir. 1906, 14. Zur Technik der Rückenmarksanalgesie.
Hamer, Indiana med. journ. 1900.
Hacker, Ver. der Ärzte in Steiermark, 7. XI. 04, ref. Wiener klin. Wochenschr. 1905, 9. Luxatio femor perin., unter Lumbalanästhesie repon.
Hausmann, Klin. theor. Wochenschr. 1902, 4.
Haubold u. Melzer, Journ. of Americ. Assoc. 1906, 9. Spinalanästhesie durch Magnesiumsulfat.
Hauber, Langenbecks Archiv f. klin. Chir. 81, 2, 1906. Über Lumbalanästhesie.
Hawley u. Taussig, Med. rec. 1901, 19. I. Zentralbl. f. Gyn. 1901, 32. Subarachn. cocainiz. in obstetr. usw.
Hawley, zit. nach P.
Heidenhain, Disk. zu Pforte.
Heinecke u. Läwen, Deutsche Zeitschr. f. Chir. 80, 1906, S. 180. Experim. Untersuch. und klin. Erfahr. über die Verwertb. von Novocain.
Derselbe, Bruns' Beitr. zur klin. Chir. 50, 1906, S. 632. Erfahrungen über L.-A. usw.
Derselbe, Arch. f. klin. Chir. 81. Experiment. Untersuch. über L.-A.
Hendrix, Journ. de Chir. et Annal. de la soc. Belge de Chir. 1901, 7.
Henkel, Zentralbl. f. Gyn. 1904, 45. Über Lumbalpunktion bei Eclampsie.
Henking, Münchner med. Wochenschr. 1906, S. 2428. Erfahrungen über L.-A. mit Novocain.
Henneberg, Ges. f. Neur. u. Psych. Berlin 1899, 11. Dez.
Hermes, Med. klin. 1906, 13. Weitere Erfahrungen über R.-A. mit Stov. und Novocain.
Derselbe, Disk. zu Bier.
Heresco, Soc. de chir. de Bukar. 1905, 2. Mai. Über Rachistovainis.
Heresco u. Strominger, Annal. des mal. des org. genito-ur. 1905, 8. La rachistovaïnisat. dans les mal. des voies urin.
Hershey, Disk. zu Miller, 27. XI. 00.

Herz, Wiener med. Wochenschr. 1900.
Henrikson, Finska läk. aresalsk. handl. Bd. 45, 1903, 7.
Derselbe, Operat. bei medull. Tropacoc.-Anästhesie, ref. Hildebrandts Jahresber. 1903, S. 23.
Hildebrandt, Berl. klin. Wochenschr. 1905, 34. Die Lumbalanästhesie.
Hirsch, Zentralbl. f. Chir. 1906, S. 499. Technik der Rückenmarksanalgesie.
Derselbe, Disk. zu Preindlsberger.
Derselbe, Disk. zu Defranceschi 1906.
Derselbe, Disk. zu Defranceschi 1905.
Hirschberg, Disk. zu Löffler.
Hofmann, Münchner med. Wochenschr. 1906, 52. Über Dosierung und Darreichungsform der analg. Mittel bei der L.-A.
Hofmeier, Phys. med. Ges. in Würzburg 28. XI. 1906, Lumbalanästhesie.
Hohmeier, Deutsche Zeitschr. f. Chir. 84, 1—3, 1906. Ein Beitrag zur L.-A.
*Hohmann, St. Paul med. journ. 1902, VI, zit. nach P.
Hopkins, The Philad. med. journ. 1900, 3. XI. Anaesthesia by Cocainiz.
Huguenin, Concours med. 1900. L'anesthésie générale par injections de coc.
Igelsrud, Tidscrift for den Norske Lagefor. 1905, II, S. 385. Über Cocainanästhesie des Rückenmarks.
Illing, Journ. of the amer. med. assoc. 1902, 22. III. The use of tropacoc. in spinal anaesthesia, ref. Hildebrandts Jahresber. 1902, S. 81.
Impens, Deutsche med. Wochenschr. 1905, 29. Über Lokalanästhetika.
Jaboulay[1]), Lyon. méd. 15. V. 1899. Drainage de l'espace sous-arachnoidien et inject. etc.
Derselbe, ibidem 1901, 4. VIII. Injections medicamenteux dans le liquide cephalorachidien, ref. Sém. méd. 1901, S. 264.
Jakob, Berliner klin. Wochenschr. 1898, 21 u. 22. Duralinfusion.
Derselbe, Deutsche med. Wochenschr. 1900 (3 u. 4). Exper. und klin. Erfahrungen über Duralinfusion.
Jedlicka, Sbornik II, ref. Zentralbl. f. Chir. 1902. 11. Über subarachnoideale Injektionen.
Jeliffe, Med. news 13. X. 1900. Medullary cocainziation.
Jonnescu, Bull. et mém. de la soc. de chir. de Bucharest. 1900, S. 116.
Derselbe, ibidem 1905, 6. IV. 2 Fälle von Vulvaoperationen mit Rhachistov.
Jones, Liverpool med. Journ. 1904, 17. XI., ref. Wiener med. Wochenschr. 1905, S. 484. Vorteile der Spinalanästhesie mit Cocain.
Derselbe, Med. press. 1904, 30. XI. Cocainis. of the spin. cord., ref. Hildebrandts Jahresber. für 1904.
Jousset, Arte med. 1900, S. 31.
Julliard, Rev. méd. de la Suisse rom. 1901, 4. Anesthésie par la cocaïne.
Jurincka, Disk. zu Hacker.
Kader, Disk. zu Bier.
Derselbe, Disk. zu Krönig.
Kalliangis, Rev. de chir. 1901, X. A propos de l'analgésie chir. par la voie rachid. etc.

1) Von A. u. P. auch im Ref. (Sém. medic.) zit.

Kammerer, New-J. med. Journ. Jan. 1901. Erfahrungen mit Cocainanästhesie.
Derselbe, Disk. zu Corning.
Kamann, Münchner med. Wochenschr. 1902. Kasuist. Beitrag zur Eklampsie.
Kanin, Diss. Leipzig 1901. Über die Analgesie mittels Cocain des R.
Karas, Wiener med. Wochenschr. 1905, 20 u. 21. Zur Rückenmarksanästhesie.
Karlow, Hygieia 1902, S. 355. Von der medull. Anästhesie.
Kapsammer, Disk. zu Preleitner.
Kayser, ibidem 1901, S. 37, ref. Zentralbl. f. Chir. 1902, 1. Drei unter Cocain des Rückenmarks ausgeführte Operationen.
Keen, Philad. med. journ. 1900, 3. XI. Large scrotal hernie, operation under spinal anesthesia with Euc.
Derselbe, Journ. of the americ. med. assoc. 1897, 12. VI.
* Keiller, Texas Med. News 1901, zit. nach P.
Derselbe, Thèse de Paris 1902. L'anesthésie chir. par la coc. etc.
Derselbe und Bertheaux, Presse med. 1904, 38. L'anesthésie chirurg etc. ref. Hildebrandts Jahresber. 1904.
Kendirdjy, und Burgand, Presse méd. 1905, 43 und Allgem. med. Zentr. Zeit. 1905, 24. 140 neue Fälle von Rachistovainisation.
Kijewski, Gaz. lekarska 1900, 49 u. 50, ref. in Hildebrandts Jahresber. 1900, S. 22. Über die Anästhes. des Rückenmarkes nach Cocain.
Klein, Münchner ärztl. Verein. März 1907. Rückenmarksanästhesien.
Kirmisson, Disk. zu Nélaton.
Derselbe, idem zu Leguen.
Klapp, Greifswald. med. Ver. u. Verh. der D. Ges. f. Chir. 1904 u. L. Archiv f. klin. Chir. 75. Experim. Stud. zur Lumbalanästhesie.
Klien, D. m. Wochenschr. 1906, 12, S. 470. Bemerkungen zu Trautenroth usw.
Kocher, Operationslehre 1902, Jena, 4. Aufl. S. 10.
Derselbe, Disk. zu Klapp.
Derselbe, Disk. zu Krönig.
Koder, Wiener med. Wochenschr. 1905, 37 (wissensch. Ver. d. Mil.-Ärzte der Garn. Wien. 3. IV. 1905). Über Lumbalanästhesie.
König, Münchner med. Wochenschr. 1906, 23. Bleibende Rückenmarkslähmung nach Lumbalanästhesie s. Baisch.
Kopfstein, Cas. lek. ceskych 1901, 27, ref. Zentralbl. f. Chir. 1902, 11 Erfahrungen über die med. Nark. nach Bier.
Derselbe, Zentralbl. f. Chir. 1907, 7, Postoper. parenchym. Blutung als ungünstige Folgeerscheinung nach L.-A.
Kouwer, Niederl. gynäk. Ges. 14. I. 1906, ref. Zentralbl. f. Gynäk. 1906, 29. Medulläre Anästh. mit Stov.-Adren.
Derselbe, Disk. zu Schoemaker.
Kozlowsky, Wiener med. Wochenschr. 1901, 46. Bedeutung der Corning-Bierschen Anästhesie des Rückenmarks für die Kriegschirurgie.
Derselbe, Zentralbl. f. Chir. 1902, 45. Über ein neues Verfahren bei der Lumbalpunktion.
Kreiss[1]), (Bumm), Zentralbl. f. Gyn. 1900, 28. Uber Medullarnark. bei Gebärenden.

1) Von P. und St. doppelt zit. (Bumm, Sém. médic).

Krecke, Gyn. Ges. in München 7. I. 1906, Münchner med. Wochenschr. 1906, 6. Über Spinalanalgesie.
Krönig, Verh. des deutschen Chir.-Kongr. 1906. Über Rückenmarksanästhesien bei Laparot. im Scopolamin-Dämmerschlaf.
Derselbe, Ärztl. Ges. Freiburg, ref. D. m. W. 1906, 26. Rückenmarksanästhesie im Scopolamin-Dämmerschlaf.
Derselbe, 78. Vers. d. Ärzte u. Naturf., ref. M. m. W. 1906, 42. Weitere Erfahrungen über die Kombination des Scopolam.-Morph.-Dämmerschlafes usw.
Kroner, Ther. d. Gegenwart 1906, VII. Zur Vermeidung schädl. Nachwirkung bei der Rückenmarksanästhesie.
*Krotoszyner, Occid. med. times 1902, 5 zit. nach P.
Kurzwelly, Deutsche Zeitschr. f. Chir., 78. Bd. 1905, S. 142. Die Medullaranästhesie mittels Cocain-Suprarenin.
Kümmel, Ärztl. Ver. in Hamburg, 14. XI. 1905. Stovainlumbalanästhesie.
Derselbe, s. Baisch.
Laborde, Bull. de l'acad. de Méd. 1901, 12, ref. Sém. méd. 1901, S. 99. Des dangers cles injections intraarachn. de cocaïne (Méthode deBier).
Derselbe, Compt. rend. de la soc. de de Biol. de Par. 1901, S. 356 u. f., ref. Sém. méd. 1901, S. 188. Mécanisme de l'analgésie cocaïnique.
Labusquière, Annal de gyn. et d'obst. 1901, I. De l'anesthésie par. inject. de cocaïne etc.
Laignel-Lavassie, Disk. zu Pasquier.
Lambotte, Journ. de chir. et Annal. de la soc. belg. 1901, S. 356.
Lampe, Disk. zu Pforte.
Laplace, Philad. med. journ. 1900, S. 867. Cocain anaesthesia.
Läwen, Arch. f. exp. Path. und Pharm. 1906, 56. Bd., S. 138. Vergleichend Untersuchungen über örtl. Wirkung usw.
Lang, Deutsche med. Wochenschr. 1906, 35. Lähmungen nach L.-Anästh. mit Novoc. und Stovain.
Landow, Münchner med. Wochenschr. 1906, 30. Ein Fall von doppelseitiger Abducenslähmung usw.
Lazarus, Ges. der Chariéärzte. Berliner klin. Wochenschr. 1906, S. 369. Zur Lumbalanästhesie.
Derselbe, Zeitschr. f. Diät. und phys. Ther. X. 1906, 2. Die Rückenmarksanästhesie im Dienste der physik. Ther.
Derselbe, Med. Klinik 1906, 4. Zur Lumbalanästhesie.
*Latis, S. Egypt. journ. 1902, 11, zit. nach P.
*Derselbe, Med. orient. 1903, S. 73, zit. nach P.
*Lazzara e Traina, Arch. de farm. e terap. 1901, Palermo, Bd. IX.
Lea, Med. chron. 1901 u. Journ. of Obst. and Gyn. of the British empire 1902, S. 71, ref. Zentralbl. f. Gyn. 1903, 25. Spinal anaesthesia by cocaine in gynäkol.
Lecrenier[1]), Soc. de med. et de Chir. de Liège 1901, 9. I u. Progr. méd. de Belge 1901, 15. I., ref. Zentralbl. f. Chir. 1901, 586. L'analg. chir. par. l'inject. de coc. etc.
Lee, Philad. med. journ. und St. Louis méd. Rew. Subarachnoidean injections.

1) Bei P. doppelt zit.

Leguen, Disk. zu Nélaton und soc. de chir. 6. XI. 1901.
Derselbe, La presse méd. 1901, 90. Deux cas de mort immédiate par. rachicocaïn ref. Sém. méd. 1901, S. 371.
Leguen et Kendirdjy, Press. med. 1900, 89. Analg. chirurg. etc.
Lejars, Disk. Nélaton.
Leichtenstern, Disk. zu Defranceschi.
van Lier, Bruns' Beitr., Bd. 53, 2, 1907 u. Tidschr. voor Geneesk. 1906, 21. Histol. Beitr. zur Rückenmarksanästhesie.
Liebl, ibidem, Bd. 52, 1907. Zur Frage gebrauchsfertiger suprareninhaltiger Lösungen in der Lumbalanästhesie.
Lilienthal, Disk. zu Grandin.
Lindenstein, Ärztl. Ver. Nürnberg, 19. VII. 1906, und Deutsche med. Wochenschr. 1906, 45. Erfahrungen mit der L.-A.
Derselbe, Disk. zu Merkel.
Littlewood, The lancet 1902, 27. IX. Operations under analgesia produced by intraspin. inf. of cocaine.
Löffler, Ärztl. Verein in Frankfurt a. M. 6. IX. 1905, ref. Münchner med. Wochenschr. 1906, S. 95.
Löhrer, Münchner med. Wochenschr. 1906, 32. Zur Behandlung hyster. Kontrakturen der unteren Extrem. durch L.-A.
Löser, Med. Klinik 1906, 10. Augenmuskellähmung nach Lumbalanästhesie.
Long, Disk. zu Rodmann.
Lozano, Intern. med. Kongr. Madrid 1903, ref. Deutsche med. Wochenschr. 1903, V. Bd., S. 190. Observaziones clinic. etc.
*Lower, Cleveland journ. of med. 1900, March. Amputat. of the ley by Cocainizing the spin. cord.
Lücke, Deutsche méd. Zeitung 1906, 6.
Lyot, La presse med. 1901, 5. X.
Luksch, Disk. zu Hacker.

Mac Cardie, Birmingh. med. rev. 1902, Nov.
Macdonald, Disk. zu Rodmann.
Derselbe, Albany med. annals 1901, Febr. Surgical anaesthesia by spinal subarach. cocainizat.
Mac Kenzie, Brit. med. journ. 1906, 2637. Stovainlokalanästhesie.
Mac Lean, Medic. age (Detroit) 1900, 10. XI. Analgesia by the inject. of cocain in the spinal cord. Railway surgeon 1901, VII.
Mac Murty, Mac Monagle } Disk. zu Rodmann.
Madelung, Disk. zu Böckel.
Maduro, Transact N. J. State med. assoc. 1900.
Magonette, Belge méd. 1901, 6.
Malartik, Thèse de Paris 1901. Les inject. rachidiennes de coc. en obstétrique.
Mallet, Disk. zu Rodmann.
Malvoz[1]), Disk. zu Lecrenier.

1) Von P. doppelt zit. (Sém. med. 1901, S. 72. Note thér. Pullé).

Manega, Rif. med. (Pal) 1900, 235/36. Sull' anesthesia medoll. coc. alla Bier.
Marinescu, Spitalul 22, 1902, S. 5. Ref. Schmidts Jahrb., 274. Bd., S. 176. Intraarachn. Einspritzungen usw.
Marchand, Congrès de Limoges Août 1901, ref. Hildebrandts Jahresber. 1901, S. 35.
Marchetti-Dalborgo, Riv. crit. di clin. med. 1901, S. 338. Contrattilità e sensibilità etc.
Marcus, Med. rec. 1900, 13. X. Medullary narkosis, Cornings method, its history and development.
Mariani, Disk. zu Bastianelli.
Marie, Soc. med. des hôp. 29. III. 01, ref. Sém. méd. 1901, S. 109. Le traitement de la sciatique.
Derselbe, Disk. zu Achard.
Marie u. Guillain, s. Guillain.
*Marois, Bull. méd. de Queb. 1901, S. 407, zit. nach P.
Martin, Münchner med. Wochenschr. 41, 1904 u. 76. Vers. d. Naturf. Breslau 1904, Rückenmarksanästhesie bei Gebärenden.
Martini, zit. bei Karas.
Marx, Med. news 1900, 28. VIII. Zentralbl. f. Gyn. 1901, 2. Medullary narkosis during labor. Klin. ther. Wochenschr. 1900, 46 idem.
Derselbe, Med. rec. 1900, 6. Okt., idem, ref. Klin. ther. Wochenschr. 1900, 1450.
Derselbe, The New York obstetr. soc., 13. XI. 00. Zentralbl. f. Gyn. 1901, 25. Boston med. and surg. journ., 3. I. 1901. Medullary narkosis during labor.
Derselbe, The New York Acad. of Medic. (Sect. in obst.), 25. X. 1900 und Philad. med. journ. 1900, 3. XI. Analgesia in obstetrics.
Derselbe, Disk. zu Corning.
Masse, Gaz. hebdom. de la soc. med. de Bord. 1900, S. 555. Analg. chir. par inject. de cocaïne.
Massey, The New York med. journ. 1900, 20. Okt. The subarach. inject. of coc.
Mathes, Zentralbl. f. Gyn. 1904, S. 254. Ein übl. Zufall nach einem Lumbalpunktionsvers.
Matas, Philad. med. journ. 1900, Nov. 3. Spinal anaesthesia.
Meerowitz, Medullarnarkose: 1. Kongr. der Ges. russ. Chir. Moskau 1991, ref. Zentralbl. f. Chir. 1901, 16.
Merkel, Ärztl. Verein in Nürnberg, 3. I. 07, ref. Münchner med. Wochenschr. 1907, 15. Die R.-A. und ihre Verwendung in der Privatpraxis.
Meyer, New York med. news 1901, 13. IV., ref. Zentralbl. f. i. Med. 1901, 22. Tropacocain hydrochlor., a substit. for coc. hydrochlor. etc.
Derselbe, New York surg. society, 27. III. 01. Annals of surg. 1901, II, S. 434. Nephrect. for tuberc. under spinal anaesthesia with tropacoc.
Derselbe, ibidem 24. IV. 1901, S. 575. Tumor of bladder removed under spin. anaesthes.
Meyer (Leipzig), Med. Klinik 1907, 7. Über Lumbalan. mit Tropacocain.
Micheli, Atti della soc. Ital. di Ost. e Ginec. Roma 1900, ref. Zentralbl. f. Chir. 1902, S. 1350.
Derselbe, Clinica chir. 1902, 3. Analg. chir. per via spinale.
Michwitz, St. Petersburger med. Wochenschr. 1900, S. 389.

Meltzer, Berliner klin. Wochenschr. 15. I. 1906. Die anästhet. Eigenschaften der Magnesiumsalze.
Meltzer und Auer, Medrec. 16. XII. 1905 und Ref. Sém. méd. 1905, S. 617.
v. Mikulicz, Verhandl. des deutschen Chir.-Kongr. 1901 und Langenbecks Arch. 64. 1901. Die Methoden der Schmerzbetäubung.
Milheit, Journ. des pratic. 1901, S. 190.
Milko, Chir. Sekt. des Budapester Ärztever. 15. III. 1906, ref. Deutsche med. Wochenschr. 1906, 34. Spinalanalgesie mit Stovain.
Millard, Disk. zu Guillain.
Miller, Denver and Arapohoe Med. Soc. 27. XI. 1900, the journ. of the amer. med. Assoc. 20. XII. 1901. Med. News 1900, 9. III. The present stat of the subarach. etc., ref. Hildebrandts Jahresber. 1901, S. 33.
Mintz, S. Meerovitz.
Mitchell, Disk. zu Miller.
Molek, Casop. lek. ceskych. 1906, 974, ref. Schmidts Jahresber. 1906, S. 292. Beitr. zur lumb. Analg.
Mori, Deutsche Zeitschr. f. Chir. 74, 1—2. Verhalten des Blutdruckes bei der Lumbalanästhesie.
*Moore and Stewart, Northwestern Lancet 1. XI. 1900.
*Morange, Union méd. du nord-est Reims 1900. Analgesie par Cocaïn. de la moelle.
Morton, Pacif. med journ. 1900, Nov. The journ. of the amer. med. Assoc. 1900, 8. Dez. Zentralbl. f. Gyn. 1901, 32. Is the subarach. inj. the preferable anaesthesia below the diaphr.
Derselbe, Journ. of the americ. med. assoc. 1902, 8. XI. The subarachnoid. inject. of cocain etc.
Derselbe, Transact. med. Soc. Stat. Calif. 1901, April.
Mosso, Virchows Arch. Bd. 106, S. 80. Einfluß des Nervensyst. auf die tierische Temperatur.
Moyer, S. Anderson.
Murphy, Med. News 1900, 10. XI. Zentralbl. f. Gyn. 1901, 19. Further exper. with subarachn. inject. etc. Chic. clin. 1900, S. 427 (Western surg. and gyn. assoc.) Anaesthesia etc. Journ. of the americ. med. assoc. 1901, 9. II. Analgesia from spinal subarach. etc.
Mühsam, Freie Verein. der Chir. Berlins 11. VI. 1906, und Deutsche med. Wochenschr. 1906, 35. Augenmuskellähmung nach Rückenmarksanästhesie.
Müller, Volkmanns S. klin. Vortr. 428. Stovain als Anästhetikum.
Derselbe, Wiener klin. Rundschau 1906, 18—21. Über Rückenmarksanästhesie und ihre Bedeutung für den Arzt.
Müller, Monatsschr. f. Geb. und Gyn. Bd. 21, 2.. Über Lumbalanästhesie in der Geb. u. Gyn.
Münnich, Beitr. zur klin. Chir. 1905, 44, Bd. 2. Zur operativen Behandlung der Prostata hypertr.
*Neff, Cansas Med. 1900, zit. nach P.
Nélaton, Soc. de chir. de Par. 8. V. 1901. Sem. med. 1901, 163 L'analg. coc. par. voie rachidien.
Neugebauer, Wiener klin. Wochenschr. 1901, 50—52. Über R.-Anästhesie mit Tropacocain.

Neugebauer, Zentralbl. f. Chir. 1901, 46. Erfahrungen über R.-A.
Derselbe, Münchner med. Wochenschr. 1902, 18. R.-A. und die Einteilung der Sensibilität nach Marksegmenten.
Derselbe, Disk. zu Bier 1905.
Derselbe[1]), Naturforschervers. in Karlsbad 1902, und Wiener med. Wochenschr. 1903, 7—10. Erfahrungen über medulläre Narkosen.
Derselbe, Zentralbl. f. Chir. 1905, 4. XI. Die Bedeutung der Spinalanalgesie für die Diagnose und Therapie der Erkrankungen des Anus und rektums.
Neumann, s. Baisch.
Nicolaenkoff, Thèse de Paris 1900. L'anestésie par la cocaïnis de la moëlle.
Nicolett[2]), Intern. med. Kongr. Paris 1900. Recherches experimentales et histopathologique etc.
Derselbe, Atti de Soc. Ital. di ost. e gyn. Roma 1900, ebenso Arch. ital. di ginec. 1900, S. 225, Zentralbl. f. Gyn. 1901, 32. Sull' anaesthesia cocainica dell midolle spinale etc.

Odier, Rev. méd. de la suisse Rom. 1898, II. u. 3. Recherches experimentales sur les mouvements de la cellule nerveuse etc.
Derselbe, ibidem, 1900, 12. Cocaïnisation de la mëlle.
Offergeld, Zentralbl. f. Gyn. 1907, 10. Kopfschmerzen nach lumbaler Anästhesie.
Ossipow, Zeitschr. f. Nervenheilk. 1901, XIX. S. 105. Über die pathol. Veränderungen durch die Lumbalpunktion usw.
*O'Farell, Rev. Soc. Argent. Buenos Ayr. 1900, zit. nach P.
Opitz, Münchner med. Wochenschr. 1906, 18. Über L.-A. mit Novocain.
Orlandi, 11. ital. Kongr. f. innere Med. 1901, ref. Deutsche med. Wochenschr. 1901, 13. V. S. 304. Cocainisierung des Rückenmarkes.

Palma, Paris 1902. Desinject. sous-arachnoid. de coc. au point de vue de ses inconoenients.
Panthes, Thèse de Paris 1903. Die chir. Schmerzlosigkeit durch Rachicocainisation.
Pantowic, Casop. lekar. cesk. 1906, S. 1007, ref. Schmidts Jahrb., Bd. 292. Das Novoc. in der Lumbalanästhesie.
Pappalordo, Riv. venet. di scienze med. 1901. Sull'anesthesia coc. endor., ref. Hildebrandts Jahresbericht 1901, S. 66.
Pasquier et Leri, Soc. de biol. 1901, 6. VII. (Bullet. génér. de ther.) Val. comparée des inject. sous-arachnoid. et epidur. dans le traitement de la sciatique. Ref. Sém med. 1901, S. 228.
Pastega et Lovision, Ann. di med. nav. Roma 1900, X. L'anestesia per injezione di cocaine.
Pedeprade, Thèse de Paris 1901. L'analg. par cocaïn lomb. en chir.
*Perkins, New Orl. med. and surg. Journ. 1902, IX, zit. nach P.
Persenaire, Diskussion zu Kouwer.
Penkert, Münchn. med. Wochenschr. 1906, 14, S. 646. L.-A. im Morph.-Scopolam. Dämmerschlaf.

1) Von B. doppelt zit.
2) Von P. doppelt zit.

Penkert, idem 1907, 4. Lumbalanästhesie usw. für die Bauchchirurgie.
Petit et Gerard, Compt rend. de la soc. de biol. de Par. 1902, 17. V.
Pforte, Ost- und Westpreuß. Ges. für Gyn. 30. VI. 1906. Ref. Deutsche med. Wochenschr. 1906, 47. Die Medullarnarkose bei gynäkol. Operat.
Phelps, Philad. med. journ. 1900, S. 868. Subarachnoid inj. of coc. etc.
Pinard, Diskussion zu Doleris.
Pitres, S. Nicoletti.
Derselbe, Soc. de mèd et de chir. de Bord. 1901, 3. III. Ponction lombaire et effets physiolog. des injekt. intrarachid. de coc.
Pitres et Abadie, Arch. de neurol 1900. Les injections de cocaïne comme moyen de diagnostic etc. (Congr. internat. de Paris 1900).
Platonow, Chirurgie 1902, Okt., ref. Zentralbl. für Chir. 1903, 9. Die Rückenmarksanästhesie.
Pochhammer, Deutsche med. Wochenschr. 1906, 24. Zur Technik und Indikationsstellung usw.
*Podesta, Sem. med. Buenos-Ayres 1900, 23. VIII. Subarach. injekt. of Coc., zit. nach P.
Poenaru-Caplescu, Revista di chir. 1905, 1. Beitr. zum Stud. des Stov. als lokales und intrarachidianes Anästhet.
Poirier, Soc. de chir. de Par. 22. V. 1901. L'analgés. coc. par voie r.
Polubogatow-Halbreich, Med. obosrenje 1901, Juli, ref. Zentralbl. für Chir. 1902, 6. Beiträge zur Frage der Cocainis des Rückenmarkes.
Porak, Bullet. de l'acad. de 1901, 4. Sur l'anesthésie par voie rachidienne en obstétrique, ref. Sém. méd. 1901, S. 36.
Potherat, Bull. et mém. de la soc. de chir. de Paris 1901, S. 856. Rachicocaïnisation dans la lithotritie.
Pouchet, Bull. de l'acad. 12. VII. 04.
Pousson et Chavannaz[1]), Soc. de méd. et de chir. de Bordeaux, 5. I. 1900. Trois cas d'inject. sousarachn. de cocaïne etc.
Powell, Diskussion zu Rodmann.
Predallu, Thèse de Paris 1905. Contribution à l'étude de la stovaïne.
Preindlsberger, Wiener med. Wochenschr. 1903, 32—33. Über Rückenmarksan. mit Tropacoc.
Derselbe, Wiener klin. Wochenschr. 1905, 26. Weitere Mitteilungen usw.
Derselbe, Naturforschervers. Meran 1905 und Wiener med. Wochenschr. 1906, 2. Bemerkungen zur Rückenmarksanästhesie.
Derselbe, Diskussion zu Neugebauer.
Derselbe, Diskussion zu Defrancesehi 1905.
Derselbe, Diskussion zu Bier.
Derselbe, Zeitschr. f. Heilk. 1906, 9. R.-A. mit Alypin.
Preleitner, k. k. Ges. der Ärzte in Wien, 23. VI, 1905. Wiener klin. Wochenschr. 1905, 26. Über Spinalanalgesie im Kindesalter.
*Presus et Bastiony, Rev. de med. y cir. de la Hab. 1901, 10. I., zitiert nach P.
Procopin, Rev. de chir. 1902, 4, S. 167. Über die Anästh. durch Cocaininjekt. etc., ref. Hildebrandts Jahresber. S. 79.

1) Bei P. doppelt zit.

Prouff, zit. nach Colombani.
Puech, Gaz. des hôp. 1901, 27. Juli. Des inject. etc. en obstétrique, ref. Sém. méd. 1901, S. 723.
Pullé, La rif. med. 1901, 43. L'injezioni alla Bier nella sciatica.
Przibylski, zit. bei Karas.

*Quaryk, Belg. médic. 1902, S. 387.
Quincke, Berliner klin. Wochenschr. 1891, 38. Die Lumbalpunktion des Hydrocephalus.

Racoviceanu-Pitesci, Intern. med. Kongreß Paris 1900 und Rev. de chir. Bukar. 1900, S. 11. Anesthésie par inject. de coc. etc.
Derselbe, Bullet. et mém. de la soc. de chir. de Bukar. 1901.
Ramos, Intern. med. Kongreß Lissabon 1906. Ref. Deutsche med. Wochenschr. 1906, S. 822. Über Anästhesierung des Rückenmarks.
Ravaut et Auburg, Bullet. de la soc. de biolog. 1901, 15. VI. und Gaz. des hôpit. Le liquide cephalo-rhachidien après la rachicocainisation.
*Raventos, Rev. de Med. y Cir. Barcelona 1901, 15. V., zit. nach P.
Rauscher, Zentralbl. f. Gyn. 1906, 41. Ges. für Geb. zu Leipzig, 21. V. 1906. Über L.-A. u. Kombination derselben mit Morph. Scopolamin.
Reclus, Bull. et mém. de la soc. de chir. de Paris 1901, XXVII. A propos de la sterilisation etc.
Derselbe, Diskussion zu Nélaton (2. X.).
Derselbe, Diskussion zu Broca.
Derselbe, Diskussion zu Legueu.
Derselbe, Diskussion zu Chaput 1904, 13. X.
Derselbe, Diskussion zu Spreafico.
Derselbe, Bull. de l'acad. de méd. 1901, 11, 19. III., Bd. 65. Ref. Sém. méd. 1901, S. 93. Méthode de Bier.
Derselbe, Gaz. hebdom. de méd. et de chir. 1901, 24: idem.
Derselbe, Le bulletin méd. 1900, 22, idem.
Derselbe, Rev. de chir. 1901, 5. Zentralbl. f. Gyn. 1901, 42. Über die Biersche Anästhesie usw.
Derselbe, Bull. de l'acad. de méd. 68. Bd., 1904, 27. L'analgés. locale par la stov.
*Reed, Cincinnati Lancet Clinik 1902, 8. II., zit. nach P.
Reichert, Philadelph. med. journ. 1902, 2. VIII.
Reynier, Bull. et mém. de la soc. de chir. de Paris 1901, 26. Lapins cocaïnisés.
Ricard, Diskussion zu Nélaton.
Richardson, Boston med. and surg. journ. 1901, 10. I. Remarks upon spinal cocainisation.
Richelot, Bullet. de l'acad. de méd. 1903.
Riddle, Med. New 13. X. 1900. Cocaine anesthesia by lumbar puncture, zit. nach Colombani.
Riley, Med. rec. 1901, 10. VIII.
Robinson, ibidem 1900, 10. XI. Subarachnoid cocain anesthesia.
Rochard, Diskussion zu Broca.
Rocher, Journ. de med. de Bord. 1901, 20. I. Deux intervent. à la cocaïne.

Rodmann, Philad. med. journ. 1900, 3. XI. Two cases of the medull. narkosis.
Derselbe, Transact. South. surg. and Gynek. Assoc. Nov. 1900.
Derselbe, Med. News 1900, 24. XI.
Derselbe, Therapeut. Gaz. 1901, 1.
Roeder, Münchner med. Wochenschr. 1906, 23. 2 Fälle von linksseitiger Abducenslähmung nach R.-A.
Roersch, Diskussion zu Lecrenier.
Rosa, Diskussion zu Bastianelli.
Roskam, Diskussion zu Lecrenier.
Rosthorn, s. Baisch.
Roulet, Journ. of surg. and gyn. 1901, 6.
Routier, Diskussion zu Nélaton (2×).
Rydigier, Przeglad lek 1905, 7. Wiener med. Presse 1005, 1. Über die Rückenmarksnarkose mit Tropacocain etc.
Rouville, Nouv. Montpell medic. 1900. De l'anesthésie médullaire chirurg.
Ruschhaupt, Med. Ges. in Gießen, 20. II. 1906. Ref. Deutsche med. Wochenschr. 1906, 28. Lumbalanästh. mit Stovain.
Ruthon, Thèse de Paris 1904. Sur un nouv. anesthésique: La stovaïne.
Russell, The lancet 1905, 23. IX., II, S. 887. The treatment of strychnine poisoniag and of tetanus by spinal anaesthesia.
Sabatani, Thèse de Buenos-Ayres 1900, 8. Analgesia por inyeccion sub aracnoidea de cocaina.
Salmon, Thèse de Paris 1900. L'analgésie médull. en chir. urinaire.
Samson, Diskussion zu Kouwer.
Sandberg, Medicinsk Revue 1905, 12. Spinalanalgesie.
Derselbe, ibidem 1906, 2. Respirationsparal. efter Stovain.
Santé, Giorn. med. gli. Incurabili, Napoli 1900, S. 711. L'anestesia etc., zit. nach Bier.
Santesson, Upsala lakarefor. forhandl. Vergleich. Studien über lokale Wirkung von Cocain und Stovain.
Santore[1]), Giorn. med. del reg. Esercit. 1900. Anestesie colla cocaine.
Sastaria, Arch. ital. di ginek. April 1901. Analgésie cocaïnique rachidienne.
Saxtorph, Ugeskrift for Låger 1906, 39, 40; ref. Münchner med. Wochenschr. 1907, 5. Lumbalanästhesien mit Stovain.
Schiassi[1]), Suppl. al policlin. 1900, S. 547. Un procédé simplifié de cocaïnisation de la moëlle, ref. Sem. med. 1900, S. 94.
Schena, Il policl. Sez. prat. 1901, 32. Anestesia coc. midollare. Ref. Hül. J. 1901, S. 66.
Schiff, Deutsche med. Wochenschr. 1905, 35. Über Stovain als lokales Anästhetikum.
Schmidt, Phil. med. journ. 1900, 3. XI. A case of anestesia by the subdural infiltration method.
Schnurpfeil, Casopis lekar. ceskych. Die Medullaranästhesie in Kombinat. mit Adren. und Supraren.

---

1) Von P. doppelt zitiert.

Shoemaker, Journ. of the am. med. assoc. 1904, 24. The danger of spinal anesthesia.
Schwarz (Berlin), Zentralbl. f. Chir. 1907, 13. Über Urinbefunde nach Lumbalanästh. mit Stovain.
Schoemaker, Niederl. gyn. Ges. 18. XI. 1900, Zentralbl. f. Gyn. 1901, 5. Erfahrungen mit der Bierschen Anästhesierung.
Schroeter, Diss. Königsberg 1906. Zur Lumbalanästhesie mit Stovain.
Schwartz, Disk. zu Nélaton.
Schopf, Wiener klin. Wochenschr. 1905, 20. Zur Narkosenfrage.
Schwarz (Königsberg), Disk. zu Pforte.
Schwarz, Wiener klin. Wochenschr. 1901, 48. Erfahrungen über die medull. Cocainalgesie.
Derselbe, Disk. zu Bier.
Derselbe, Zentralbl. f. Chir. 1901, 9. Zur Frage der med. Narkose. Liecnicki viestnik 1900, 11, ref. Zentralbl. f. Chir. 1900, 51. Meine Erfahrungen über die medulläre Analgesie.
Derselbe, Münchner med. Wochenschr. 1902, 4. Erfahrungen über 100 med. Tropacocainanalgesien.
Derselbe, Wiener klin. Wochenschr. 1906, 30. 1000 medull. Tropacocainanalgesien.
Schwartz (Paris), Disk. zu Vincent, ref. Zentralbl. f. Chir. 1903, 11.
Seldovich[1]), Zentralbl. f. Chir. 1899, 41. Über Cocainisation des Rückenmarks nach Bier.
Derselbe, Ther. der Gegenw. Juli 2, 1900 u. Wratsch 1900, 2. Zur Frage der Injektion usw.
Seitz, O., Disk. zu Krecke.
Seitz, L., Disk. zu Krecke.
Segond, Disk. zu Broca.
Senni, Malpighi 1902, 17. Gli accidenti gravi della rachicocainizzazione.
Servé, Ärztl. Verein zu Marburg 16. V. 1900 (Berliner klin. Wochenschr. 1900, 48.) Über das Biersche Anästhesierungsverfahren.
Severeanu, Intern. med. Kongr. Paris 1900. De l'anesthésie par les injections de cocaïne etc.
Severeanu et Gerota[2]), Bull. et mém. de la soc. de chir. de Bukar. 1899 u. 1900 und ebenso Revista de chir. 1900, 1. Analgesia chirurgic. prin. injectioni de coc.
*Shepard, Jale med. journ. 1900, 12, zit. nach P.
*Sherill, Americ. med. 26. X. 1901, zit. nach P.
Sicard, Soc. de biol. 1898, 30. IV. Essais d'inject. microbiennes, toxiques et thérap. par voie cephalo-rach.
Derselbe, ibid. 29. X. u. 20. V. 1899. Inoculations sous-arachnoid. chez le chien.
Derselbe, ibidem 12. XI. Toxine et antitox. tétanique etc. La presse médic. 1899, 39.
Sicard, Thèse de Paris 1899. Les injections sous-arachnoidiennes etc.

1) Von P. als Zeidler und Seldovich doppelt zit.
2) Von P. doppelt zit.

Sidler et Huguenin, Korresp. f. Schweizer Ärzte 1900, 25. Über Einwirkung des Sterilisationsverfahrens auf Cocainlösungen.
Silbermark, Wiener klin. Wochenschr. 1904, 46. Spinalanalgesie.
Derselbe, Disk. zu Bier.
Siegel, Disk. zu Löffler.
Sinclair, Journ. of obstetr. and Gyn. of the brit. emp. Sept. 1902, ref. Zentralbl. f. Gyn. 1903, 40. Kaiserschnitt unter spin. Anästhesie.
Derselbe, Journ. of cutan. diseas. 1905, July. Gangrene of the skin, following the use of stovaine.
Derselbe, Liecnicki viestnik 1905, 2.
Slaymer, Wiener med. Pr. 1906, 22 u. 23. Erfahrungen über Lumbalanästh. mit Tropacocain.
Derselbe, Kongr. der serb. Nat.-Ärzte Belgrad 1904, zit. nach Preindlsberger.
Smith, The lancet 14. VI. 1902. A new method of local anaesthesia for surface operations.
Snyers, Disk. zu Lecrenier.
Souques, Bull. de la soc. méd. des Hôp. de Par. 1901, S. 770.
Sobotta, Allg. med. Zentr.-Ztg. 1901, 92. Über die Cocainisierung usw.
Sonnenburg, Freie Verein. der Chir. Berlins, 13. II. 1905, Zentralbl. f. Chir. 1905, S. 358, ebenso Deutsche med. Wochenschr. 1905, 9. Rückenmarksanästhesie mit Stovain.
Derselbe, Leuthold-Gedenkschrift 1906, II, S. 157. Die Rückenmarksanästhesie usw.
Derselbe, s. Baisch,
Spasski, Wratsch 1900, 21.
*Spences, Physic. and Surg. (Detroit) 1901.
Spreafico, Intern. med. Kongr. 1903, Madrid, ref. Deutsche med. Wochenschr. 1903, V. Bd., 190. La anestesia quirurgica etc.
Stankiewicz, Csasopis lek. 1900, 12. Ref. Hildebrandts Jahresber. 1900, S. 48. Zur Cocainis. des Rückenmarks in der Geburtsh. u. Gynäkol.
Stein, Münch. med. Wochenschr. 1906, 49. Unsere Erfahrungen mit Novococain.
Steiner, Orvosi hetilap 1906, 50. L.-A. mit Stovain.
Steintal, Disk. zu Preindlsberger.
Stern, idem zu Pforte.
*Stock, Casop. lekark. 1900, zit. nach P.
Stieda, s. Baisch.
Stolz, Verh. der 10. Vers. der Deutsch. Ges. f. Gyn. und Archiv f. Gyn. 1904, Bd. 73, 3. Die Spinalanalgesie mit besonderer Berücksicht. ihrer Verwendung in der Gyn. u. Geb.
Stone, Amer. Journ. of obstetr. and diseas. of women etc. 1901.
Derselbe, Americ. med. 1901, 21. IX., zit. nach P.
Derselbe, Medicine 1901, May, zit. nach P.
Stoner, Med. News 19. XII. 1900. A theorie of the physiology of spinal anaesthesia. Ref. Hildebr. Jahresber. 1900, S. 39.
Stouffs[1]), Soc. belg. de gyn. 1900, S. 144 und Presse méd. Belge 1900, 643. Ref. nach Zentralbl. f. Gyn. 1901, 10. Anesthésie par inject. sous-arachn. de coc.

1) Von P. doppelt zit.

Stumme, Beiträge zur klin. Chir. 35, 2, 1902. Unsere Erfahrungen über die Cocain. des Rückenmarkes nach Bier.

Struthers, Edinburg. med. Journ. XXV, Nov. 1905, S. 439. Spin. anaesthesia.

Straus, Fr. (Frankfurt), Diskussion zu Löffler.

Tait and Cagliari[1]), Trans. of the med. soc. of State of Calif. 1900, 4. Experim. and clinic. notes on the subarachn. space.

*Tait, Americ. med. 1902, 12. IV., zit. nach P.

Taylor, Richmond news 1900. (Virg. Med. Semi-monthly 1900, S. 405.) Cocain injected in the arachnoid. space.

Tavel, Med.-chir. Ges. des Kantons Bern. Korrespondenzbl. für Schweizer Ärzte 1900, 22.

*Terret, Americ. med. 1901, 14. IX., zit. nach P.

Theilhaber, Diskussion zu Krecke.

Thomas, St. Paul Med. Journ. 1901, S. 35. Medullary narkosis.

Thornton, New York Stat. med. journ. 1901, IX.

Thorbecke, Med. Klinik 1907, 14. Weitere Erfahrungen über Lumbalanästhesie usw.

Tilmann, Ärztl. Verein in Köln, 16. VII. 1906, ref. Münchner med. Wochenschrift 1906, 44. Lumbalanästhesie mit Stovain.

Derselbe, Vers. niederrhein.-westfäl. Chir. in Crefeld, 9. VII. 1905 und Berl. klin. Wochenschr. 1905, 34.

Tomaschevski, Russ. Chir. Arch. 1906. Die Rückenmarksanästhesie.

Trautenroth, Deutsche med. Wochenschr. 1906, 7. Ein Fall von schwerer Stovainvergiftung nach Lumbalanästhesie usw.

Trzebicky, Wiener klin. Wochenschr. 1901, 22. Zur Cocainis. des Rückenmarkes nach Bier.

Troisier, Diskussion zu Marie.

*Tsakonas, Gaz. de gynak. 1902, S. 113, zit. nach P.

Tuffier, Compt. rend. de la soc. de biol. 1899, 11. XI. et Sém. méd. 1899, S. 389. Analg. chirurg. par l'inject. sous-arachnoid. lombaire de coc.

Derselbe, Bullet. et mém. de la soc. de chir. de Par. 29. XI, 13. XII. 1899. Analg. par inject. cocaïnée etc.

Derselbe, Intern. med. Congr. Paris 1900; ref. Sém. méd. 1900, S. 272. De l'anesthésie par les inject. de coc. etc.

Derselbe, Bull. et mém. de la soc. de chir. de Par. 1901, 14. Filtre pour stériliser à froid les solut. de cocaïne.

Derselbe, ibidem 1901, 17. IV 1901. A propos d'analgés. etc., ref. Sém. méd. 1901, S. 142.

Derselbe, ibidem 1903, S. 413. L'analgésie cocaïnique par voie rachidienne.

Derselbe, Paris 1901, L'analgésie chir. par. voie rachidienne.

Derselbe, La semaine médic. 1900, 16. V., S. 167. Anesthésia médull. chirurg. par inj. sous-arach. lomb. de coc.,technique et résultats.

Derselbe, Acad. de méd. 29. V., 1900, ref. Sém. méd. 1900, S. 185. Demonstration von Kranken, die mit Bierscher Anästhesie operiert sind.

---

1) Von P. doppelt zit.

Tuffier, Acad. des scienc. 29. I, 1901 und Sém. médic. 1900, S. 423. Analgésie cocaïnique par voie rachidienne.
Derselbe, Diskussion zu Broca.
Derselbe, Diskussion zu Guinard 1901.
Derselbe, Diskussion zu Nélaton 1901.
Derselbe, La presse medic. 1900, 7. XI. Un mot d'histoire à propos de l'analgésie chir. par voie rachid.
Derselbe, ibidem 1899, 21. Analgésie chirurgic etc.
Derselbe, ibidem 1901, 33. L'analgésie cocaïn etc.
Derselbe, Arch. des scienc. méd. 1900, 5 und 6. Recherches sur l'analgésie chirurgic. etc.
Derselbe, Bullet. de la soc. de chir. 1904, 13. X. Diskussion zu Chaput.
Derselbe, Paris 1904. La rachicocaïnisation, ref. Zentralbl. für Gyn. 1901, 14.
Derselbe, Revue de gyn. et de chir. 1901, 4. L'anesthésie médull. en gynécologie.
Derselbe, La presse méd. 1901, 46. Sur la rachicocaïnisation.
Derselbe, Wiener klin. ther. Wochenschr. 1905. Die Rückenmarksanästh. mit Stovain.
Tuffier et Hallion[1]), Soc. de biol. 3. XI. 1900 (Sém. méd. 1900, S. 388). Action sur la cocaïnisation des injections intrarach.
Dieselben, ibidem, 8. XII. 1900 und Presse méd. 1900, 12. XII., ref. Sém. méd. 1900, S. 427.
Dieselben, Soc. de biol., 8. XII. 1900. Mécanisme de l'analgésie cocaïnique.
Urban, Wiener med. Wochenschr. 1906, 51 und 52. Über Lumbalanästhesie.
Varwaro, Il poliklin. Bd. 13, 6—8. Stovainwirkung, ref. Deutsche med. Wochenschr. 1906, 37.
Verhoogen, Diskussion zu Kouver.
Vermey, idem.
Verneuil, idem.
Veit, s. Baisch.
Vicarelli, Giorn. dell R. Acad. di med. di Torino 1901, 8—9. De l'anesthesia cocainica sotto-aracnoidea.
Villar, Soc. de méd. de Bordeaux 1900, S. 566 und Journ. de méd. de Bord. 1900, S. 887.
Derselbe, Congrès franç. de chir. 1901, S. 260. Quelques faits de rachicocaïnisation.
Vincent, Soc. de chir. de Paris 1901, ref. Zentralbl. f. Chir. 1903, 11.
Veit (Stuttgart), Bruns' Beitr. 53, 3. 150 Fälle von Lumbalanästhesie.
Vinidichi, Arte med. Napoli II, S. 661, zit. nach P.
Völker, Monatsschrift für Geburtsh. u. Gynäk. 22, 1905, S. 475 und med. naturw. Verein. Heidelberg: Erfahrungen über Spinalanalgesie mit Tropacocain.
Vuillet, Therapeut. Monatsh. 1900, XII. Über Anästhesie usw.
Derselbe, Revue med. de la suisse Romande 1900. 12 (Soc. vandoise de med. 3. XI. 1900). L'anesthésie par inject. sous-arachnoid. lombaire.
Derselbe, ibidem 1901.

1) Von H. doppelt zit.

Vuić, zit. bei Preindlsberger (1905).
Walther, Bull. et mém. de la soc. de chir. de Paris 1901, ref. Sém. méd. 1901, S. 187. Diskussion zu Nélaton.
Derselbe, Soc. de Chir. 1905, 22, I. Meningo-myélite conséc. à la rachicocaïnisat.
Weber, Amer. Journ. of obst. 1902, S. 267.
*Weir, Med. rec. 1900, 22. XII., zit. nach P.
Weber, Chicago med. rec. 1901, Jan.
Whitacre, Cincinnati Lanzet-Clinik 1901, 9. II. Spinal anesthesia.
Derselbe, Acad. of med. 1901, 7. I. Spinal cocainisation.
Whitmann, Diskussion zu Grandin.
Widal, Bull. de la soc. méd. des hôp. de Paris 1901, 16. Mai.
Wilchowski, Arch. f. exper. Path. u. Ther. 1901, S. 155.
*Willems, zit. nach P.
Wilms, Deutsche med. Wochenschr. 1906, 24, S. 954. Heilung. hyster. Kontrakturen durch Lumballähmung.
Wynter, Lancet 1891.
v. Winckel, Rektoratsrede, München 1902: Zur Geschichte der Betäubungsmittel für schmerzlose Operationen.
Windscheid. Diskussion zu Rauscher.
Wormser, Korresp. f. Schweizer Ärzte 1904, 23: Über die Verwendung von Adrenalin-Cocain in der Geburtshilfe usw.
Ziemssen, Verhandl. des Kongr. für innere Medizin. Wiesbaden 1897. Über den diagnost. u. therap. Wert usw.
Zaradnicky, Wiener med. Wochenschrift 1902, 44—47: Über medull. Anästhesie. Lekarsk rozledy 1905 und Allg. Wiener med. Zeit. 1905, 5: Über Medullaranästhesie komb. mit Adrenalin oder Suprarenin.
Derselbe, Kongr. der serb. Nat. usw. Belgrad 1904, zit. nach Preindlsberger 1905.
Derselbe, Lekaru ceskych 1901, 50, ref. Zentralbl. f. Chir. 1902, 11: Erfahrungen über die medullare Anästhesie.
Derselbe, Wiener med. Wochenschr. 1902, 44: Über medull. Anästhesie.
Zeigan, Therap. Monatsh. 1904, 4: Untersuchungen über subdur. Injekt. von Adren. und Cocain.
*Zallanberg, Southern Calif. Pract. June 1901, zit. nach P.
Zant, Diskussion zu Miller.
Ziembicki, XI. poln. Chir.-Kongr. Krakau 1901, ref. Zentralbl. f. Chir. 1901, 51: Die Medullarnarkose.
Zweifel, Diskussion zu Rauscher.

Nachtrag: Literatur 1. IV.—1. VII. 1907.

Bacher, Nederl. Tjidocr. von Geneesk 1907, 7, ref. Münchner med. Wochenschr., 21. Analgesia spinalis mittels Stovain.
Biberfeld, Deutsche med. Wochenschr. 1907, 14. Über die Dosierung des in den Wirbelkanal eingespritzten Suprarenins.

*Bosse, Bruno, Die Lumbalanästhesie. Urban u. Schwarzenberg, Berlin 1907.
Bosse, Deutsche med. Wochenschr. 1907, 27. Lumbalanästhesie.
Dauwe, Journ. de Brux 1907, 17 u. 18, ref. Deutsche med. Wochenschr. 1907, 21. Ersatzpräparate des Cocains in der L.-A.
Himmelheber, Med. Klinik 1907, 21. Pulsverlangsamung bei der Spinalanästhesie, ein Versuch ihrer Erklärung.
Kast u. Melzer, Berliner klin. Wochenschr. 1907, 19. Sensibilität der Bauchorgane usw.
Klein, Münchner med. Wochenschr. 1907, 14 (Ärztl. Ver. 13. III. 1907). Anatomisches zur Spinal-A.
Derselbe, Zentralbl. f. Gyn. 1907, 27. Scopolamin-Dämmerschlaf und Spinalanästhesie bei gynäk. Operationen.
Kurzwelly, Bruns' Beitr. 54, 3. Klinische Erfahrungen über L.-A. mit bes. Berücksichtigung des Alypins.
Ravaut, Soc. de biol. de Par, ref. Sem. med. 29. VI. 1907, S. 323. Anesthesie chirurg. limitée à la region génito-perin etc.
Roitle, Münchner med. Wochenschr. 1907, 19. Beeinflußt die Injektion von Stovain in dem Lumbalsack die motor. Funktionen der Eingeweide?
Schwarz, Zentralbl. f. Chir. 1907, 23. Über Urinbefund bei L.-A.
Wiener u. Gräuwe, Journ. de Brux. 1907, 15. 100 Fälle von L.-A. mit Stovain.
Winterer, J. Diss. Giessen 1907. Rückenmarksanästhesie.
Venus, Wiener klin. Wochenschr. 1907, 19 u. 20. Lumbalanästhesie.
Derselbe, Zentralbl. f. die Grenzgebiete 1907, 8—10. Lumbalanästhesie (Referat).

X.

Aus der Hannoverschen Kinderheilanstalt.
(Dirigierender Arzt: Dr. L. Kredel.)

Über Appendicitis im Kindesalter.

Von

Dr. W. Neuberg,
Assistenzarzt.

Der Blinddarmentzündung im Kindesalter weisen die meisten Autoren eine besondere Stellung zu, weil sie fast übereinstimmend der Ansicht sind, daß die Prognose im kindlichen Alter eine weit schlechtere sei, als bei Erwachsenen.

In der Diskussion der Berliner medizinischen Gesellschaft im August 1906 haben sich nicht nur Chirurgen (F. Krause, Israel, Karewski), sondern auch Pädiater (Heubner, Baginski) dahin ausgesprochen, daß man wegen der schlechteren Prognose bei Kindern sofort operieren solle, wenn die Diagnose früh genug gestellt werde. Dem gegenüber hält allerdings ein so erfahrener Autor wie Sprengel die schlechteren Aussichten der Appendicitis bei Kindern nicht für erwiesen. Ein anschauliches Bild über die fast allgemein herrschende Ansicht bekommt man aus den Zahlen, die Guttstaedt aus der „Preußischen Statistik" von 1906 über Tausende von Fällen anführt. Aus diesen Angaben ersieht man:

14—16	Proz.	Mortalität	bei	1—15	Jahren
6—7	„	„	„	15—30	„
10—12	„	„	„	30—60	„
20—25	„	„	über	60	„

Darnach ist also die Mortalität des Kindesalters über doppelt so hoch als die zwischen dem 15. und 30. Lebensjahre und wird nur von der jenseits des 60. Jahres übertroffen. — Heubner hat 15,6 Proz. Mortalität (bei 35 Fällen, davon 3 operierte), also das

gleiche Resultat, wie das von Guttstaedt angeführte. Sprengel und Karewski haben bei kindlichen Fällen 30,9 resp. 31,9 Proz. Mortalität. Die beiden letzten Zahlen sind natürlich so viel höher, weil sie aus rein chirurgischen Krankenhäusern stammen. Die Durchschnittsmortalität würde also etwa 23,4 Proz, betragen.

Zum Vergleich zitiere ich 2 Sammelstatistiken über alle Lebensalter, die von Sahli über 7213 Fälle und die von Riedel über 985. Die erstere ergibt 9,6 Proz., die letztere 13,5 Proz. Gesamtmortalität, im Durchschnitt also 11,6 Proz. Das würde etwa die Hälfte der Mortalität des Kindesalters sein.

Es wird zwar mit Recht betont, daß solche Zahlen deshalb ein falsches Bild gäben, weil sie alle aus Krankenhäusern stammten, also vorwiegend die schwereren Fälle berücksichtigten. Aber man hat dem entgegengehalten, daß solche Zusammenstellungen doch von Wert seien, wenn man nicht Schlüsse für die Prognose überhaupt aus ihnen ziehen wolle, sondern wenn man die Zahlen der einzelnen Lebensalter vergleichenderweise, für die relative Prognose, benutze. Denn die Mängel solcher Ziffern seien doch die gleichen, im kindlichen, wie im späteren Alter.

Über den Grund für die schlechteren Aussichten im Kindesalter gehen die Meinungen auseinander. Baginski, Spieler u. a. weisen darauf hin, daß die Appendicitis, wie alle entzündlichen Prozesse bei Kindern, weit häufiger und rapider in Eiterung übergehe, als bei Erwachsenen. Ferner soll es im Kindesalter viel schwerer zu schützenden Verklebungen und Verwachsungen kommen. Ähnlich äußert sich Karewski. Nach einer Statistik von Sonnenburg verhalten sich die verschiedenen Formen der Appendicitis bei Kindern zu denen bei Erwachsenen wie folgt:

Appendicitis simplex catarrhalis 17:1
Appendicitis perforativa mit zirkunskriptem Abzseß 74:17
Appendicitis mit progredienter Peritonitis 22:7
(Nach Sprengel zitiert.)

Sprengel hat bei 55 Fällen in Kindesalter 46,8 Proz. diffuser Peritonitis.

Zum Vergleich führe ich aus Sprengels Arbeit eine Statistik von Hawkins über alle Lebensalter an, nach der die diffusen Peritonitiden 13,5 Proz. ausmachen.

Sehen also die einen den Grund für die schlechtere Prognose in der schnellen Progredienz, so finden ihn andere darin, daß die Diagnose bei Kindern oft erst viel später gestellt werde, als bei

Erwachsenen, weil die Kinder den Schmerz nicht lokalisieren können. In diesem Sinne äußern sich F. Krause, Israel u. a. Sonnenburg, dem Sprengel beipflichtet, meint, daß die Appendicitis bei Kindern wohl besonders oft mit den so häufigen Verdauungsstörungen verwechselt werden.

Zur Klärung der Frage über die Prognose der Appendicitis im Kindesalter bedarf es noch der Zusammenstellung größerer Zahlenreihen, und zwar wird es für die Zukunft wichtig sein, daß diese nicht nur aus Krankenhäusern, sondern auch aus der ärztlichen Privatpraxis entnommen werden. Dasselbe wurde ja schon in der Berliner medizinischen Gesellschaft angeregt, um ein richtiges Bild über die Prognose der Appendicitis überhaupt zu bekommen. Es ist nämlich nicht ohne weiteres zuzugeben, daß sich aus den Ziffern der Krankenhäuser ein richtiges Bild ergibt für die relative Prognose dieser Erkrankung bei Kindern und bei Erwachsenen. Es ist — auch nach unseren Erfahrungen — vielmehr so, daß Kinder, wenn sie nicht grade schwer erkrankt sind, in verhältnismäßig viel größerer Zahl zu Hause behandelt werden, während Erwachsene das Krankenhaus eher aufsuchen. Sehr viele Mütter, auch der unteren Stände, ziehen es vor, ihre Kinder selbst zu pflegen. Die Pflege ist bei Kindern ja auch in mancher Beziehung leichter. Die Mutter kann das Kind selbst umbetten, heben usw., während das bei Erwachsenen nur mit Schwierigkeiten geschehen kann.

Einen bescheidenen Beitrag zur Klärung des Bildes kindlicher Appendix-Erkrankungen möchte ich in der folgenden Zusammenstellung geben, die ich auf Anregung meines Chefs, Herrn Dr. Kredel, gemacht habe. Wir haben dabei, um den natürlichen Verhältnissen möglichst nahe zu kommen, uns nicht beschränkt auf die in der Hannoverschen Kinderheilanstalt stationär behandelten Fälle, sondern diesen gegenübergestellt eine Anzahl von Fällen, die Kredel außerhalb der Anstalt beobachtete. Diese letzteren die dem willkürlich gewählten Zeitraum von 5 Jahren entnommen sind, sah Kredel teils konsultativ, teils operierte er sie in seiner Privatklinik oder auswärts. Im ganzen umfaßt so die Zusammenstellung 82 Fälle.

Wie sich die Fälle auf die einzelnen Lebensalter verteilen, ersieht man aus der hier eingefügten Tabelle (S. 378).

Von diesen Fällen sind 41 Knaben und 41 Mädchen. Die meisten Autoren fanden im Gegensatz zu diesen Zahlen das männliche Geschlecht bei weitem überwiegend. Speziell bei Kindern findet

	Alter 1—5			Alter 6—10			Alter 11—15			Gesamtsumme		
	Krankenhaus	Privatpraxis	Zusammen	Krankenhaus	Privatpraxis	Zusammen	Krankenhaus	Privatpraxis	Zusammen	Krankenhaus	Privatpraxis	Zusammen
Im ganzen Fälle . . .	8	1	9	24	8	32	15	25	40	47	34	81
Ausgang in Abszeß[1]) . .	3	—	3	5	2	7	4	7	11	12	9	21
davon Heilung . . .	3	—	3	4	2	6	4	7	11	11	9	20
„ Exitus	—	—	—	1	—	1	—	—	—	1	—	1
Ausgang in Peritonitis .	1	—	1	7	—	7	2	1	3	10	1	11
davon Heilung . . .	—	—	—	1	—	1	—	—	—	1	—	1
„ Exitus	1	—	1	6	—	6	2	1	3	9	1	10
Konservativ behandelte Fälle	4	1	5	8	5	13	6	14	20	18	20	38
davon Heilung . . .	4	1	5	7	5	12	6	14	20	17	20	37
„ Exitus	—	—	—	1	—	1	—	—	—	1	—	1
Operierte Fälle	4	—	4	16	3	19	9	11	20	29	14	43
davon Heilung . . .	3	—	3	11	3	14	7	10	17	21	13	34
„ Exitus	1	—	1	5	—	5	2	1	3	8	1	9
Resektion der Appendix .	—	—	—	2	1	3	4	5	9	6	6	12
davon Heilung . . .	—	—	—	2	1	3	4	5	9	6	6	12
„ Exitus	—	—	—	—	—	—	—	—	—	—	—	—
Operierte Ileusfälle . .	—	—	—	2	—	—	—	—	—	2	—	2
davon Heilung . . .	—	—	—	2	—	—	—	—	—	2	—	2
„ Exitus	—	—	—	—	—	—	—	—	—	—	—	—

Sprengel 73:27 Proz., Matterstock 71:29 Proz. Man hat aus diesen Zahlen einen prädisponierenden Einfluß des Geschlechts konstruieren wollen, doch mehren sich nach Sprengel in der neueren Zeit Angaben, die ein solches starkes Überwiegen des männlichen Geschlechts bezweifeln lassen (Kümmell, Gersuny, Einhorn, Rotter u. a.).

Ich will nun die Frage der Diagnosenstellung vorwegnehmen. Daß hierbei die oben genannten Schwierigkeiten bestehen, ist sicher.

1) Alle operiert, bis auf 2, die in die Blase perforierten.

Andrerseits muß man aber doch sagen, daß die Diagnose bei Kindern in manchen Punkten leichter ist, als bei Erwachsenen. Zunächst fallen, wie auch Balzer betont, im kindlichen Alter eine Reihe von Differentialdiagnosen fort, die bei Erwachsenen erhebliche Schwierigkeiten machen können, nämlich Erkrankungen der Gallenblase, der Harnorgane und der weiblichen Adnexe.

Sodann ist grade bei kleinen Kindern, bei denen die Frühdiagnose am schwierigsten sein dürfte, ein günstiges Moment für die Untersuchung vorhanden, das wir mit besonderem Nachdruck hervorheben möchten, weil es nicht so allgemein gewürdigt zu sein scheint, wie es verdient. Wir meinen die Digitaluntersuchung per rectum. Bei kleinen Kindern, etwa bis zum 4. Lebensjahre, kommt man mit dem Zeigefinger vom Rektum aus bequem bis weit über den kleinen Beckenrand hinaus, und man kann bimanuell die Cöcalgegend außerordentlich deutlich abtasten. Kredel hat den Wert dieser Untersuchungsmethode seit Jahren betont. In der Literatur finde ich sie als wesentlich für die Diagnose bei kleinen Kindern nur von Selter angegeben. Dieser meint, daß der Wurmfortsatz des Kindes wegen seiner Länge und der tiefen Lage des Cöcum auf der steiler gestellten Beckenschaufel mit seinem distalen Ende in der Regel im kleinen Becken gelegen ist. Aber wir gehen insofern weiter, als wir behaupten, daß bei kleinen Kindern etwa bis zum 4. Lebensjahre ein entzündeter Wurmfortsatz, resp. ein Exsudat per rectum auch zu fühlen ist, wenn es nicht im kleinen Becken liegt.

Sicher hat auch Sonnenburg recht, wenn er meint, daß die Appendicitis bei kleinen Kindern oft mit Verdauungsstörungen verwechselt wird. Das würde doch aber die Prognose für Kinder erheblich verbessern, denn diese leichten Fälle fallen für die Statistik einfach fort, während sie bei Erwachsenen richtig diagnostiziert und daher mitgerechnet werden.

Von unseren 46 im Krankenhause aufgenommenen Fällen starben 9. Mit dieser Mortalität stehen wir zwischen der aus chirurgischen und pädiatrischen Kliniken, übertreffen aber die Sterblichkeit zwischen dem 15. und 60. Lebensjahre, die sich aus großen Sammelstatistiken ergibt, fast um das Doppelte. Ein ganz anderes Bild bekommen wir aber, wenn wir die Fälle der Privatpraxis mitrechnen. Von diesen 36 Fällen starb nur einer. Wir haben also eine Gesamtmortalität von 12 Proz. Das entspricht genau der allgemeinen Sterblichkeit, die Sahli und Riedel berechnet haben in ihrem durch Umfrage bei Ärzten gesammelten

statistischen Material, das also auch Fälle der Klinik und der Hauspraxis gemischt enthält.

Bei so kleinen Zahlen spielt ja natürlich der Zufall eine große Rolle. Es liegt mir daher fern, aus dem gewaltigen Unterschied in der Mortalität zwischen den in die Anstalt verbrachten und den außerhalb beobachteten Fällen weitgehende Schlüsse zu ziehen. Es zeigt aber wohl, daß es auch im Kindesalter eine große Zahl leicht verlaufender Blinddarmentzündungen gibt, und daß das Material der Krankenhäuser unverhältnismäßig viel schwere kindliche Fälle enthält.

Nach unseren Fällen können wir auch nicht sagen, daß die Prognose um so schlechter wird, je jünger das Kind ist. Unser jüngster Fall von $1^3/_4$ Jahren, der mit zirkumskriptem Abszeß eingeliefert wurde, kam durch. Der Fall von 2 Jahren, der am 5. Krankheitstage mit diffuser Peritonitis in Behandlung kam, starb. Die sieben Fälle im Alter von 3—5 Jahren verliefen günstig. Von den sieben Fällen des 6. Lebensjahres starb einer. 1 Todesfall war im 7. Lebensjahre, 2 im achten, 2 im neunten, 1 im elften, 2 im dreizehnten.

Auch betr. der Frage der Häufigkeit der diffusen Peritonitis kommen wir zu Resultaten, die von denen anderer Zahlenzusammenstellungen wesentlich abweichen, wenn wir die Fälle der Privatpraxis mitrechnen.

Bei unseren 46 klinischen Fällen finden sich 10 mit diffuser Peritonitis (davon einer durch Operation gerettet) = 21,7 Proz. der klinischen Fälle oder 32,4 Proz. der in der Anstalt operierten. Schon mit diesem Prozentsatz stehen wir weit hinter denen anderer Kliniken zurück. Sprengel hat bei 55 Fällen im Kindesalter 46,8 Proz. diffuser Peritonitis. Spieler berechnet sogar aus verschiedenen Statistiken, daß die diffusen Erkrankungen bei zur Operation gekommenen Kindern 50 Proz. ausmachen. Rechnen wir nun aber die 35 Fälle der Privatpraxis, von denen einer an Peritonitis litt, hinzu, so bekommen wir nur 12,4 Proz. Peritonitiden, bleiben also hinter der durchschnittlichen Zahl von 13,5 Proz. aller Lebensalter (Hawkins) noch zurück. Berechnen wir den Prozentsatz von Peritonitiden bei Operierten, so bekommen wir 20,6 Proz.

Der auffallende Gegensatz dieser Zahlen zu denen anderer Autoren ist wohl nur dadurch zu erklären, daß jene eben als kindliche Fälle aus Krankenhäusern eine Auslese schwerer Erkrankungen darstellen.

In 10 unserer elf Peritonitis-Fälle war von einem früheren

Anfall nichts bekannt, in einem Falle war 4 Wochen vorher eine Attacke vorausgegangen.

Erscheinungen diffuser Peritonitis bestanden in 3 Fällen fünf Tage, in je 1 Falle zwei und drei Tage, in 2 Fällen einen Tag nach Beginn der Erkrankung. (In 3 Fällen ist der Beginn der diffusen Erkrankung aus dem Journal nicht zu ersehen.) Durchschnittlich trat also die Peritonitis am vierten Krankheitstage auf. Leider finde ich in der Literatur keine zahlenmäßige Angabe, wie bald gewöhnlich die Peritonitiden bei Erwachsenen aufgetreten sind, so daß ein Vergleich nicht möglich ist.

Zirkumskripte Abszesse bestanden bei unseren klinischen Fällen 12mal, davon starb einer 4 Tage nach der Operation an purulenter Peritonitis. Von den Fällen der Privatpraxis litten 9 an zirkumskriptem Abszeß. Wir haben also in 26,1 Proz. aller Fälle Abszeßbildung.

Über Verlauf und Behandlung unserer Fälle ist kurz folgendes zu sagen:

Es wurden 38 Fälle abwartend behandelt. Von diesen starb 1 Kind, das mit diffuser Peritonitis eingeliefert wurde und bei dem ein operativer Eingriff aussichtslos schien. In 43 Fällen wurde operativ eingegriffen, davon 19mal wegen Abszeßbildung, 10mal bei diffuser Peritonitis. Von den operierten Fällen starben 9. Bei sieben von diesen wurden schon bei der Operation Zeichen diffuser eitriger Peritonitis gefunden, ferner starb einer 4 Tage nach Eröffnung eines Abszesses an purulenter Peritonitis. Ein anderer, der gleich mit Ikterus erkrankt war, wurde am 2. Tage operiert. Dabei fand sich eine Gangrän der Spitze des Wurmfortsatzes und eine Schleimhautulceration an der Basis. In der Bauchhöhle war stinkende Flüssigkeit. Die Zeichen schwerer allgemeiner Sepsis, Delirien usw., standen bei ihm von Anfang an im Vordergrunde. Es kam in den nächsten Tagen ein rechtsseitiges Empyem hinzu (Rippenresektion), dann ein spontanes Gesichtserysipel. Tod nach 8 Tagen.

In 2 Fällen bestanden Abszesse, die in die Blase perforierten, beide kamen zur Ausheilung.

In 15 Fällen wurden Kotsteine gefunden, bei der Operation oder der Nachbehandlung, oder bei der Sektion.

Da in neuerer Zeit durch die Arbeiten von Martens und Lövinsohn das Interesse auf den durch Appendicitis verursachten Ileus gelenkt wurde, möchte ich auf 2 derartige Fälle, die sich bei

unserem Material finden, etwas näher eingehen. Bei beiden trat der Ileus 4 Wochen nach dem ersten epityphlitischen Anfall auf.

1. Fall: Der 8jährige Patient hatte vor 4 Wochen einen Anfall von Blinddarmentzündung, der ihn mehrere Tage ans Bett fesselte. Vor 3 Tagen erhielt er von einem Spielkameraden einen Schlag in den Rücken, so daß er vornüber stürzte und in einen Graben fiel. Bald darnach bekam er heftige Schmerzen im Leib und mußte sich zu Bett legen. Am andern Morgen stellte sich Erbrechen ein, das sich bis jetzt bei jeder Nahrungsaufnahme wiederholt hat. Stuhlgang ist nicht mehr erfolgt. Den ganzen Tag über klagte Pat. über heftige Schmerzen in der linken (!) Unterbauchgegend.

Status praesens: Mäßig abgemagerter Knabe, der sehr elend und verfallen aussieht. Augen tiefliegend und breit umrändert. Brustorgane o. B. Puls 140, schwach und wenig voll. Leib ist stark gespannt, wenig schmerzempfindlich. Ileocöcalgegend auf Druck unempfindlich. Im linken Hypochondrium leichte Dämpfung und Angabe spontaner Schmerzen. Man sieht durch die Bauchdecken stark geblähte Darmschlingen und den aufgetriebenen Magen. Deutliche peristaltische Bewegungen sichtbar. Vom Rektum aus fühlt man den Douglas frei. Temperatur 36,8.

Therapie: Zunächst Magenspülung und Kochsalzinfusion. Dann wird in Anbetracht der beständig links angegebenen Schmerzen trotz der vorausgegangenen Blinddarmentzündung die Bauchhöhle durch einen Längsschnitt links vom Nabel eröffnet. Darmschlingen liegen prall gebläht zu Tage. In der linken Bauchseite wird die Ursache für den Ileus nicht gefunden. Darauf werden die Darmschlingen ausgepackt und verfolgt, bis man zu leerem Dünndarm in der Ileocöcalgegend kommt. Wurmfortsatz selbst äußerlich unverändert. Dagegen sind in seiner Umgebung Verwachsungen der Darmschlingen und ein fester Strang, der den Darm abschnürt. Nach dessen Durchtrennung blähen sich die leeren Darmschlingen sofort auf. Das Aussehen der abgeschnürten Darmstelle ist so, daß man reponieren kann. Verschluß des Abdomens. Puls war bei der Operation verhältnismäßig gut. — Es trat reaktionslose Heilung ein.

Bemerkenswert bei diesem Falle scheint mir, daß die Schmerzen von dem für sein Alter sehr verständigen Knaben beständig in der linken Unterbauchgegend angegeben wurden, obgleich das Hindernis in der Ileocöcalgegend saß. Die Angabe war so bestimmt, daß man sich verleiten ließ, trotz der vorausgegangenen Appendicitis das Abdomen links zu eröffnen. Man wird den Grund wohl in Schmerzirradiation suchen müssen. Solche Verlegung der Schmerzempfindung in der Bauchhöhle sind mehrfach beschrieben. Als auslösendes Moment für den Ileus muß man natürlich den Unfall ansehen, während die eigentliche Ursache schon länger bestand. Ein solcher Verlauf des Ileus — Ausbruch der Erkrankung durch Hinzutreten eines gelegentlichen Ereignisses zu der schon länger be-

stehenden Ursache — ist wohl die Regel, nach Crédé in $^7/_8$ aller Fälle.

2. Fall: Das 6jährige Mädchen erkrankte vor 4 Wochen an Blinddarmentzündung, die leicht verlief. Vor etwa 10 Tagen Anfall von Ileus, der durch hohe Einläufe usw. gehoben wurde. Seit einigen Tagen neue Ileus-Attacke. Vor 2 Tagen letzte Stuhlentleerung, gestern gingen zuletzt Flatus ab. Bisher kein Erbrechen, nur Würgen.

Status praesens (Lokalbefund): Abdomen mäßig aufgetrieben, ziemlich weich. Kein Tumor fühlbar. Man sieht außerordentlich deutliche Darmsteifung. Temperatur 37. Nach Eröffnung des Abdomens findet man eine in U-Form verwachsene, an den Fußpunkten abgeknickte Dünndarmschlinge. Da diese nach Lösung der Verwachsungen wegen Fehlens des Peritonealüberzuges verdächtig erscheint, wird sie nach außen gelagert. Wurmfortsatz kommt nicht zu Gesicht.

Die vorgelagerte Darmschlinge perforierte nach 2 Tagen. Der so entstandene Anus praeternaturalis, aus dem sich gut verdauter Kot entleerte, wurde nach 7 Wochen durch Darmresektion beseitigt. Heilung.

Bemerkenswert ist bei diesem Falle die deutliche Darmsteifung, die bekanntlich sonst gewöhnlich bei chronischen Hindernissen auftritt. Ich führe hier an, was Lövinsohn in seiner Arbeit über Darmsteifung sagt: „Nach Nothnagel geht der Steifung eine Hypertrophie der Muskulatur voraus, welche, wie Herczel durch seine bekannten Versuche gezeigt hat, am 4., 5. Tage sich zu entwickeln beginnt, aber erst am 9. Tage zweifellos ausgeprägt ist.“ Lövinsohn führt 2 Fälle an, in denen bei Ileus sogar schon am 9. resp. 12. Tage einer akuten Appendicitis deutliche Darmsteifung beobachtet wurde. Er zieht zur Erklärung die lokale Peritonitis und dadurch verursachte Darmlähmung heran. In unserem Falle bestand also deutliche Darmsteifung 4 Wochen nach dem ersten akuten Anfall von Blinddarmentzündung.

Die vorstehenden Mitteilungen unserer gesamten Beobachtungen an Kindern, bei der wir uns möglichst knapper Form befleißigt haben, erschienen uns im gegenwärtigen Augenblick um so mehr der Veröffentlichung wert, als unsere Zahlen nicht ganz im Einklang stehen mit der augenblicklich vorherrschenden Meinung von der besonderen Gefahr der Appendicitis im Kindesalter. Wir enthalten uns, wie ich wiederhole, durchaus jeder allgemeinen Schlußfolgerung. Nur ganz große Zahlen, aus ärztlicher Praxis und Krankenhäusern gemischt, können hier entscheiden. Vorläufig aber wird man die Frage, in welchem Maße Kinder bei Appendicitis höher gefährdet sind als Erwachsene, als nicht völlig geklärt betrachten müssen.

Literaturverzeichnis.

1. Berliner mediz. Gesellschaft, Verhandlungen Juli und August 1906.
2. Blos, Beiträge zur klin. Chir. XXXII, 1902.
3. Heubner, Lehrbuch der Kinderkrankheiten.
4. Karewski, Deutsche med. Wochenschr. 1897, 1905.
5. Koch, Münchner med. Wochenschr. 1901.
6. Lövinsohn, Darmverschluß und Darmverengerung infolge von Perityphlitis. Grenzgebiete 1905.
7. Martens, Deutsche Zeitschr. f. Chir. 1907.
8. Rose, Deutsche med. Wochenschr. 1902, 14.
9. Sahli, Verhandlungen des XIII. Kongresses für innere Medizin.
10. Schaeffer, Deutsche med. Wochenschr. 1895.
11. Selter, Aus Pfaundler-Schloßmann, Handbuch der Kinderheilkunde.
12. Spieler, Wiener klin. Wochenschr. 1903.
13. Sprengel, Appendicitis. Deutsche Chirurgie, Lief. 46 d.

XI—XII.

Kleinere Mitteilungen.

XI.

Aus der chirurg. Abteilung des Magdeburger altstädtischen Krankenhauses. (Direktor: Dr. Habs.)

Ein Fall von Hirschsprungscher Krankheit durch Enteroanastomose geheilt.

Von

Dr. **Germer**,
ehemaliger Assistenzarzt der Abteilung.

Die Fälle von Hirschsprungscher Krankheit sind seit der ersten Veröffentlichung im Jahre 1888 für den Internen sowohl wie für den Chirurgen von hohem Interesse gewesen. Durch den im folgenden beschriebenen Fall glaube auch ich zur Pathogenese und Therapie dieser eigenartigen Krankheit einiges Interessante beitragen zu können.

Am 30. I. 1907 wurde uns von den Eltern der $4^1/_2$ jährige Knabe Hans H. auf die Kinderabteilung der chirurgischen Station gebracht, über den folgende Vorgeschichte erhoben werden konnte: Die Eltern und eine Schwester sind stets gesund gewesen. Der kleine Patient war seit seiner Geburt sehr zart und neigte oft zu Erkrankungen. Von vornherein auffällig war bei ihm die Schwierigkeit zu defäcieren. Es konnten Tage hingehen, wo er keinen Stuhlgang hatte. Da dies die Eltern selbstverständlich sehr beunruhigte, erhielt er fast täglich Abführmittel, die auch Stuhlgang herausbeförderten, der stets nur in geringer Menge, meist diarrhoisch, abging. Seit ungefähr $^1/_2$ Jahr bemerkten die Eltern ein immer stärker werdendes Anschwellen des Leibes. Herr Direktor Habs, der konsultiert wurde, konnte, da er einen ziemlich großen und anscheinend verschieblichen Tumor in der rechten Seite fühlte, eine genaue Diagnose nicht stellen, sondern glaubte an Netztuberkulose, zumal wegen gleichzeitigen Bestehens von Nuchal- und Inguinaldrüsen; er empfahl Aufnahme ins Krankenhaus ev. Operation. Die Eltern verweigerten jedoch die Aufnahme. In den letzten Wochen ist nun der Leib bis zu einer enormen Ausdehnung angeschwollen. Die Eltern haben oft bemerkt, wie „die Winde zuzeiten

den Darm blähen". Das Kind leidet unter Luftmangel, der Urin geht unwillkürlich ab, der Stuhlgang ist diarrhoisch und von sehr üblem Geruch. Es treten oftmalige Entleerungen am Tage ein, aber nur von ganz geringer Quantität, dazu klagt der Patient, der in den letzten Tagen rasch abgemagert ist, über Schmerzen in der rechten Seite und hat wiederholt starkes Erbrechen gehabt. Herr Direktor Habs, der wiederum konsultiert wird, stellt die Diagnose Hirschsprungsche Krankheit und rät zur sofortigen Aufnahme ins Krankenhaus.

Der Status praesens ergibt folgenden Befund: Es handelt sich um einen elenden, schlecht genährten, geistig sehr regsamen Jungen mit erhaltenen Reflexen und mäßiger Drüsenschwellung im Nacken und in den Inguinalbeugen. Sein Körpergewicht beträgt 12 kg. Ein enorm stark geblähtes, bretthartes Abdomen ist das auffälligste an dem Knaben. In Nabelhöhe mißt man 67 cm Umfang. Ascites ist nicht nachzuweisen, überall wird heller Darmton perkutiert. Das Abdomen erscheint im Verhältnis zum kurzen, in der unteren Apertur breit auseinandergehenden Thorax viel zu lang. Die untere Lebergrenze ist bis in die Höhe der rechten Mammilla hinaufgerückt, ihre obere Grenze wird am untern Rande der 8. Rippe festgestellt; es liegt also anscheinend eine Kantenstellung der Leber vor. Die Milz ist nicht perkutierbar. Das Herz ist gleichfalls, und zwar nach oben und rechts verschoben. Der Spitzenstoß wird 3 Querfinger nach innen von der linken Mammillarlinie im 4. Intercostalraum eruiert. Über den Lungen hört man überall bronchitische Geräusche, sonst ist an ihnen nichts Krankhaftes festzustellen. Der Urin ist frei von Eiweiß und Zucker und von saurer Reaktion. Der in den Mastdarm eingeführte Finger kommt in eine riesige, gar nicht abtastbare Höhle. Ganz tief im Becken fühlt man einige härtere Kotmassen. Noch während der Untersuchung sieht man in der Ileocöcalgegend eine peristaltische Welle sich erheben, die die Konturen eines riesig erweiterten Dickdarms erkennen läßt. Eine Irrigation von $1\frac{1}{2}$ Litern warmer Kochsalzlösung fördert eine enorme Menge sehr übelriechenden Stuhlgangs zutage. Es wird ein Drainrohr in den Mastdarm gelegt und täglich Einläufe verordnet.

Was die Differentialdiagnose anlangte, so kam nur die Tuberkulose des Bauchfells in Betracht. Was aber in unserem Falle die Diagnose Hirschsprungsche Krankheit stützte, das war das Hervortreten der hypertrophischen und dilatierten Darmschlingen und die für dieses Leiden geradezu klassische Anamnese. „Es gibt wohl kein Krankheitsbild," sagt Kredel[1]), „das so enorme, ja unglaubliche Exemplare von Dickdärmen liefert, wie diese idiopathischen Dilatationen. . . . . Man sieht das Wühlen, die Steifung dieser gewaltigen Darmschlingen durch die dünnen Bauchdecken hindurch, und das ist es, was bei der klinischen Untersuchung vor allem auf den ersten Blick ins Auge fällt." Es konnte daher Abstand genommen werden von einer Sondenuntersuchung des Dickdarms, wie sie seit der Veröffentlichung Schüles[2]) besonders in jüngster Zeit zugleich mit der Radiographie von Neugebauer[3]) mit der Kuhnschen Metallschlauch-

1) Zeitschrift für klin. Medizin, Bd. 53, S. 16 u. 17.
2) Archiv für Verdauungskrankheiten, Bd. 10.
3) Archiv für klin. Chirurgie, Bd. 82.

sonde geübt worden ist. Denn wenn auch meistens die Hirschsprungsche Krankheit in einer Erweiterung des S. romanum ihre klassische Ursache hat, so schien doch in unserm Falle hauptsächlich eine Erweiterung höher gelegener Dickdarmabschnitte vorhanden zu sein.

War somit die Diagnose als gesichert zu betrachten, so kam darnach die Frage nach der zweckmäßigsten Therapie. Auch wir versuchten zuerst und vor allem mit der innerlichen Behandlung zum Ziele zu kommen. Der kleine Patient erhielt in der ersten Woche seines Krankenhausaufenthalts täglich zweimal Spülungen des Darms, die durch ein ständig im After befindliches Gummirohr eingegossen wurden. Wir hielten dies für wichtig, um die Sphinctertätigkeit auszuschalten. Daneben wurde Massage des Leibes angewendet. Dadurch wurde eine enorme Menge Kot täglich entleert und der Leib schwoll fast zusehends ab. Nach 8 Tagen war der Leib, in Nabelhöhe gemessen, etwa noch 57 cm dick, also 10 cm geringer als bei der Aufnahme. Der Patient hatte guten Appetit und sein Allgemeinbefinden ließ nichts zu wünschen übrig, ja er nahm sogar 750 g an Gewicht zu. Oft konnte man peristaltische Wellen beobachten, die den Darm gewaltig blähten und seine Konturen auf dem Abdomen abzeichneten. Ab und zu wurde auch in der rechten Darmbeingrube ein knetbarer Tumor bemerkt. Nach und nach ließen aber die Massen Kotes, die bei den Einläufen zuerst herausbefördert wurden, nach, und schließlich entleerte sich nur noch das gefärbte Wasser wieder. Wohl aber blieb der Tumor in der rechten Darmbeingrube bestehen. Wir nahmen an, daß dies dem untersten Abschnitt des Colon ascendens entspräche, und daß hier in einer Schlinge die Kotmassen lagerten und infolge mangelhafter Aktion des übermäßig gedehnten Darms nicht weiter befördert werden konnten. Gleichzeitig mit der Abnahme des durch die Klysmen bisher herausbeförderten Kotes, vielleicht beschleunigt durch eine akute Bronchitis, die am 14. Tage seines Aufenthalts einsetzte, wurde das Allgemeinbefinden schlechter. Der sonst geistig sehr regsame Knabe wurde stumpf und genoß fast nichts mehr. Es traten ab und zu Temperatursteigerungen auf, für die man keine Erklärung aufzufinden vermochte. Gleichzeitig schwoll der Leib wieder an und wurde gespannt. Der Knabe lag ganz teilnahmslos in seinem Bett und fing an abzumagern. Ganz geringe Mengen Kotes und der Urin wurden unwillkürlich gelassen, kurz, die Krankheit begann einen bedrohlichen Charakter anzunehmen. Ein Ventilverschluß, wie ihn Perthes[1]) beschreibt und er zuerst von uns vermutet wurde, schien aber nicht vorzuliegen, wenn auch ein Bestehen eines Ventilverschlusses resp. ein langsames Sichvorbereiten eines solchen nicht direkt ausgeschlossen werden konnte. Sicherlich aber bestanden Intoxikationserscheinungen, die man auf Resorption von Giften aus den im Darm angehäuften, sich zersetzenden Kotmassen schieben mußte. Dies alles und das Drängen der besorgten Eltern, die ihr Kind hinsiechen sahen und wünschten, daß irgend etwas geschähe, veranlaßten Herrn Direktor Habs, den Eltern die Operation vorzuschlagen und sei es auch nur die Laparotomie, um die Diagnose ganz sicher zu stellen.

1) Langenbecks Archiv für Chirurgie, Bd. 77.

Am 6. März wird die Operation ausgeführt. In Äthernarkose wird links vom Nabel ein 15 cm langer Laparotomieschnitt angelegt. Man sieht im Schnitte die prall gefüllte Blase, die, wie auch andere Operateure gefunden haben, spindelförmig, fast bis zum Nabel ausgezogen ist. Nach ihrer Entleerung übersieht man dann den Inhalt der Bauchhöhle genauer. Ein enorm geblähtes Colon von der ungefähren Dicke eines Mannesarms liegt in vielen, vorläufig noch unentwirrbaren Schlingen vor. Die Wand des Dickdarms ist, wie sich nachher auch bei der Naht erweist, sehr dick und fühlt sich ödematös an. Tänien sind am Colon nicht zu bemerken, eigentlich kann man nur vermuten, daß diese kolossalen Schlingen dem Dickdarm angehören. Vom Dünndarm ist nichts zu sehen. Nach nicht unerheblichem Mühen gelingt es zufällig, eine im Becken fixierte Schlinge, wie sich gleich erweist, die Flexura sigmoidea, zu fassen und zu verfolgen. Sie reicht bei dem Patienten, in Windungen gelegt, bis auf die rechte Darmbeingrube. Von hier aus läßt sich dann das ganze Colon langsam herausziehen. resp. in seinem Verlaufe übersehen. Das Colon transversum, ebenfalls wieder gewunden und geschlängelt, z. T. in rückläufigen Schlingen, liegt mit dem zu einem Knäuel zusammengeballten Netz in der Milzgegend. Nach vielem Suchen wird tief in der Bauchhöhle drin, in der Höhe der r. Darmbeinschaufel, vielfach überlagert, das Typhlon entdeckt, das nicht mehr geblähl erscheint. Ungefähr 20 cm von der Einmündungsstelle des Ileum in das Colon hört die Blähung des Darms, langsam abklingend, auf. Jetzt bekommt man auch endlich den Dünndarm zu Gesicht, der in geradezu elenden kleinen Schlingen und Windungen in der Tiefe des Mesogastrium liegt. Es wird beschlossen, um wenigstens den Versuch einer Dauerheilung zu machen, den größten Teil des geblähten Colons auszuschalten, durch eine Anastomose zwischen dem abführenden Schenkel der Flexura sigmoidea und der nicht geblähten Typhlongegend. Die Enteroanastomose wird, möglichst breit, freihändig ausgeführt. Darnach wird die zuerst von Kredel[1]) vorgeschlagene, bis jetzt aber noch niemals ausgeführte Verengerung des an die Anastomose grenzenden erweiterten Colon ascendens durch Einnähung von mehreren Längsfalten vorgenommen. Die Bauchhöhle wird in der üblichen Weise durch Etagennaht geschlossen und ein Gummirohr möglichst hoch in den After geschoben.

Wir betonen, daß wir mit voller Absicht ein gesundes, darum also voll funktionstüchtiges Darmstück mit dem unteren Teile der Flexur anastomosierten. Wir halten dies für wichtig, da, wenn, wie z. B. R. Lengemann auf dem Chirurgenkongreß 1907 bewies, die Anastomose zwischen 2 geblähten Därmen ausgeführt wird, sich der Kot ebenso staut, wie ohne Anastomose (vgl. auch die Versuche Kellings[2]).

Der Junge ertrug die doch immerhin recht eingreifende Operation gut. Er nahm flüssige, bald auch breiige Nahrung gut auf und hatte am 5. Tage nach dem Eingriff nach einem Glyzerineinlauf Stuhlgang. Der Stuhlgang wurde weiterhin so geregelt, bis schließlich spontan Defäkation erfolgte. Jetzt wurde des Drain aus dem After entfernt (am 14. Tage

1) Zeitschrift für klin. Medizin, Bd. 53, S. 32.

2) Kelling, Studien zur Chirurgie des Magens. Archiv f. klin. Chirurgie 1900, S. 26 ff.

post operationem). Leider hatte sich am 10. Tage eine Dehiszenz der Naht im oberen Teile des Laparotomieschnittes gebildet, wie es schien durch die in den ersten Tagen zu beobachtende starke Blähung des Colon transversum, das sich sehr deutlich auf dem Abdomen abzeichnete. Durch dieses Freiliegen des Peritoneums mit mäßiger, eitriger Sekretion jedenfalls verursacht, setzte ein erhebliches, stark remittierendes Fieber ein, das den Knaben wieder sehr herunterbrachte. Je mehr jedoch die Wunde heilte, desto besser wurde auch das Allgemeinbefinden. Vom 2. April ab war die Temperatur annähernd normal. Das Kind nahm gut Nahrung zu sich, hatte spontan Stuhlentleerungen und zeigte auch geistig seine gewohnte Regsamkeit. Am 13. IV. 1907 konnte der Knabe geheilt entlassen werden. Der Umfang des Leibes betrug 47 cm, gegen 67 cm bei der Aufnahme, sein Körpergewicht 11,150 kg, gegen 12 kg am Tage der Einlieferung. Die Laparotomienarbe wurde durch einen dachziegelförmigen Heftpflasterverband geschützt.

Wir haben also auch in unserem Falle zuerst auf internem Wege zum Ziele zu kommen versucht. Als aber trotz der internen Behandlung mit hohen Einläufen, Massage der Bauchmuskulatur und dergl. die anfängliche augenscheinliche Besserung ins Gegenteil umschlug, da blieb nur noch die Laparotomie, um wenigstens Klarheit über die Verhältnisse im Abdomen zu bekommen. Wenn auch anscheinend kein mechanisches Hindernis vorzuliegen schien, in Betracht mußte es immerhin gezogen werden. Daß dann gerade die Enteroanastomose gemacht wurde, ergab die Überlegung nach Eröffnung der Bauchhöhle. Ein Anus praeternaturalis wäre die einfachste Operation gewesen, sie hätte aber mindestens noch eine Nachoperation erforderlich gemacht. Eine Resektion des enorm langen Colons wäre eine zu eingreifende Methode gewesen, die der heruntergekommene Knabe kaum ertragen hätte. Eine Fixation der langen Flexur an die Bauchdecken, wie sie Kümmell[1]) (Friedheim), Frommer[2]) und andere mit gutem Erfolge versucht haben, in der Absicht, einer Knickung des Colons vorzubeugen, schien wegen der Länge der Flexur, und weil in unserem Falle keine Zeichen von einer Knickung vorhanden gewesen waren, untunlich. So blieb denn nur noch die Enteroanastomose. Bei dieser Operation wurde besonderer Wert darauf gelegt, daß ein möglichst tiefer Teil des geblähten Darms, hier also der ableitende Schenkel der Flexur mit gesundem, nicht erweitertem, also voll funktionsfähigem Darm anastomosiert wurde, in unserem Falle mit der gesunden Typhlongegend des Colon ascendens. Nicht unerheblich für das Gelingen der Operation ist sicherlich auch gewesen, daß der Darm durch die täglich zweimal vorgenommenen Spülungen während der Behandlung relativ von stagnierenden Kotmassen entleert war.

Was schließlich die pathologisch-anatomische Seite des Falles anlangt, so fand sich ein primärer, angeborener Riesenwuchs fast des ganzen Colons mit abnormer Schlingenbildung vor, ein Symptomenkomplex, der etwa unter die Gruppe 2 der Wilmsschen[3]) Einteilung zu rechnen wäre.

1) Deutsche med. Wochenschr. 1904, S. 1365.
2) Langenbecks Archiv, Bd. 67.
3) Deutsche Chirurgie, Bd. 45, S. 426.

Nachschrift bei der Korrektur (18. VII. 1907).

Der Knabe ist seit seiner Entlassung alle vier Wochen nachuntersucht worden. Er ißt gemischte Kost und hat keinerlei Verdauungs- oder Stuhlbeschwerden wieder gehabt; der Leib hat eine für einen Jungen seines Alters normale Ausdehnung, irgend ein pathologischer Palpationsbefund ist nicht zu erheben.

XII.

Aus der Akademie für praktische Medizin in Köln.
(I. chirurg. Abteilung: Geh. Med.-Rat Prof. Dr. Bardenheuer.)

Zur Kasuistik der traumatischen Epiphysenlösung am unteren Femurende.

Von

Assistenzarzt Dr. H. Luxembourg.

(Mit 4 Abbildungen.)

Über Epiphysenlösungen am unteren Femurende und ihre blutige und unblutige Behandlung ist in den letzten Jahren mehrfach berichtet worden; ich verweise in dieser Hinsicht auf die Veröffentlichungen von Wolff, Schuchardt, Summa, von Brunn usw. In sämtlichen Fällen dieser Autoren handelte es sich um Verschiebung der Epiphyse nach vorn. Auch auf dem französischen Chirurgenkongreß 1904 (Ref. im Zentralbl. f. Chir. 1905, S. 445), wo eine eingehende Besprechung der Epiphysenlösungen, besonders mit Rücksicht auf die sich mitunter anschließende Wachstumsstörung des geschädigten Knochens stattfand, wurde eine größere Anzahl derartiger Verletzungen am unteren Oberschenkelende mit Drehung der Epiphyse um ihre Frontalachse und Verschiebung nach vorn oder hinten mitgeteilt. Weit seltener sind die Lösungen mit gleichzeitiger Drehung der Epiphyse um ihre sagittale Achse und Verschiebung derselben in medialer oder lateraler Richtung. Poland, der in seinem umfangreichen Werke „Traumatic Separation of the Epiphyses, London 1898", etwa 700 bis zum Jahre 1898 publizierte Epiphysenlösungen sammelte, erwähnt die Krankengeschichten von zwei Fällen, wo unter der Einwirkung einer großen Gewalt eine vollständige Lösung und Verschiebung der Epiphyse mitsamt dem Unterschenkel nach außen zustande kam.

Die Krankengeschichte des ersteren, über den Dolbeau in der Gesellschaft der Pariser Chirurgen in der Sitzung vom 28. März 1866 berichtete (Gazette des Hôpitaux, 1866, S. 162), ist folgende:

A. Julius, 12 Jahre alt, wurde von einem aus dem zweiten Stockwerke niederfallenden Bündel Tauwerk gegen den linken Oberschenkel ge-

troffen und zu Boden geworfen; er konnte nicht mehr aufstehen und wurde sofort in das Krankenhaus in die Behandlung von Dr. Rougon gebracht. Am nächsten Tage starke Schwellung des Kniegelenkes; an seiner Außenseite war ein deutlicher Knochenvorsprung unter der Haut zu fühlen, die zu platzen drohte; eine zweite, die Poplitealgefäße komprimierende, knöcherne Prominenz fand sich in der Kniekehle. Die Reposition war unmöglich; 6 Tage nach der Verletzung erfolgte eine Perforation der Haut im oberen Teile der Kniekehle unter Austritt einer geringen Menge trüber seröser Flüssigkeit. Wegen Verschlimmerung des Allgemeinbefindens Amputation in der Mitte des Oberschenkels am folgenden Tage. Die Untersuchung des amputierten Beines ergab eine ausgedehnte Weichteilverletzung; das Kniegelenk selbst war intakt und enthielt nur eine geringe Menge blutig-seröser Flüssigkeit. Die Femurepiphyse war vollständig mit dem Epiphysenknorpel ohne ein Knochenfragment der Diaphyse abgetrennt und leicht oberhalb der Tibia beweglich. Diese große Beweglichkeit derselben hatte gemeinsam mit der der gelösten Epiphyse eigentümlichen Schaukelbewegung die Reposition unmöglich gemacht. Das an der Außenseite des Kniegelenks vorspringende Knochenstück war der Condylus externus, die in der Kniekehle fühlbare Prominenz der Condylus internus gewesen.

In diesem wie in dem folgenden bei Poland zitierten Falle des Londoner St. Georghospitals (St. George's Hospital Museum Catalogue, 1866, S. 43, Nr. 46 A) war es also nicht allein zu einer Verschiebung der Epiphyse nach außen, sondern auch nach hinten gekommen.

W., Anton, 18 Jahre alt, wurde am 29. Juli 1849 in das Krankenhaus aufgenommen mit einer hochgradigen Deformität des Kniegelenks, wobei es sich scheinbar um eine teilweise Verschiebung des Condylenabschnitts des Femurs nach innen mit ausgedehnter Zerreißung der Seiten- und Kreuzbänder handelte; außerdem war ein komplizierter Bruch der Tibia im unteren Drittel und eine ausgedehnte Zerreißung der Haut in der Leistengegend vorhanden. Das Bein fühlte sich unterhalb des Knies ganz kalt an und war am Knie und Fuß, zumal in der Knöchelgegend, stark geschwollen. Die Verletzung war kurz vor der Aufnahme im Krankenhause infolge Umschlingung des Beines durch ein Schiffstau erfolgt. Bei der sofortigen Amputation im Oberschenkel fand sich eine vollständige Epiphysenlösung; der äußere Teil des unteren Diaphysenendes stand in Kontakt mit dem Condylus internus und ragte nach vorn und innen vor; das Periost war vom unteren Femurende losgelöst, hing aber noch mit der Epiphyse zusammen und bildete nach hinten eine Falte, welche die Reposition verhinderte. Der Epiphysenknorpel war noch fest an den Condylen, an denen an einzelnen Stellen noch kleine Stücke der Diaphyse hafteten. Das Ligamentum cruciat. post. war etwas nach der Innenseite gedreht; die anderen Bänder waren intakt. Das Kniegelenk enthielt etwas Blut. Ferner war eine Ruptur der Intima und Media der Arteria poplitea vorhanden; ihr Lumen war durch einen Thrombus verstopft. Die Nerven waren intakt. Tod am 12. August an Pyämie; es fand sich Eiter in der Vena femoralis. Beide Epiphysen der Fibula und die untere der Tibia waren ebenfalls abgetrennt.

Weiterhin weist Poland noch auf mehrere, denselben Gegenstand behandelnde Arbeiten hin, in denen die Verfasser ausdrücklich hervorheben,

daß sie anfänglich die Verletzung als solche nicht erkannten und erst durch die Folgeerscheinungen, die Wachstumsstörung, insbesondere die Genuvalgumbildung, usw. über den wahren Charakter derselben belehrt wurden.

Im Anschluß hieran möchte ich einen ähnlichen Fall anführen, den ich auf der Bardenheuerschen Abteilung des Kölner Bürgerhospitals zu beobachten Gelegenheit hatte, und dessen Röntgenogramme ich beifüge:

K. Rudolf, 7 Jahre alt, aus Cöln-Braunsfeld.

Diagnose: Solutio epiphyseos inferioris femoris dextri cum dislocatione epiphyseos laterali.

Tag der Aufnahme: 17. September 1906; Tag der Entlassung: 3. November 1906.

Der Knabe wurde auf der Landstraße von einem Kraftwagen gefaßt und weit fortgeschleudert; anfangs angeblich bewußtlos, wurde er sofort in das Krankenhaus geschafft.

Aufnahmebefund: Pat. ist bei vollem Bewußtsein. Das rechte Kniegelenk ist gerötet und stark geschwollen mit hochgradiger Verbreiterung des Querdurchmessers. An der Innenseite derselben bis zur Mitte des Ober- und Unterschenkels oberflächliche, durch Straßenkot verunreinigte Hautabschürfungen. Der Unterschenkel ist scheinbar im Kniegelenk unter einem Winkel von 130° nach außen abduziert und etwas flektiert. Am unteren Femurende ist an der Außenseite unter der mäßig gespannten Haut die lateralwärts verschobene Epiphyse als isoliertes, unter weicher Krepitation bewegliches Knochenstück fühlbar, während an der Innenseite das untere Diaphysenende als scharfer Knochenvorsprung abzutasten ist, über welchem die stark gespannte Haut zu platzen droht. Die Abduktion des Unterschenkels läßt sich leicht bei weicher Krepitation an der Lösungsstelle der Epiphyse noch wesentlich erhöhen. Die Haut am Unterschenkel fühlt sich ziemlich warm an; an der Arteria dorsalis pedis und tibialis postica ist der Puls fühlbar; am Unterschenkel und Fuß keine Sensibilitätsstörungen der Haut. Aktive Bewegungen sind im Kniegelenk unmöglich.

Das sofort angefertigte Röntgenogramm (Fig. 1 u. 2) zeigt eine totale Lösung der unteren Femurepiphyse mit Verschiebung derselben nach außen und Abriß eines kleinen, an der Epiphyse festhaftenden Knochenstückes des unteren lateralen Diaphysenendes.

In Narkose sofortige Reposition durch Längszug am Unterschenkel und Druck auf das untere Diaphysenende in tibio-fibularer Richtung und Anlegung eines Extensionsverbandes. Längsstrecke mit 15 Pfund Belastung; Querzug am unteren Femurdiaphysenende nach außen mit Gegenzug am oberen Femurende nach innen, Querzug am Knie mit Einschluß der Femurepiphyse nach innen mit Gegenzug am unteren Unterschenkelende nach außen; sämtliche Querzüge werden mit 3 Pfd. belastet.

In den ersten Tagen nach Anlegen des Verbandes Temperatursteigerung bis 38,8° bei nichtgestörtem Allgemeinbefinden.

Vom 15. Oktober ab passive, hernach auch aktive Bewegungen des Kniegelenks im Extensionsverbande.

20. Oktober. Entfernung des Verbandes; Massage; Faradisation, Übungstherapie.

28. Oktober. Pat. steht auf und geht ohne Unterstützung etwas hinkend, doch sonst schnell und sicher.

3. November. Geheilt entlassen. Keine Verkürzung und keine Gelenkversteifung der rechten unteren Extremität; Unterschenkel im Kniegelenk bei gestrecktem Beine seitlich kaum beweglich. Keine fühlbare Verdickung des unteren Femurendes. Ganz geringe Schwellung des Kniegelenks. Ganz flott und sicher, nicht hinkend. Geringe Atrophie der Oberschenkel- und Wadenmuskulatur.

Fig. 1.

Fig. 2.

Das Röntgenogramm (Fig. 3 und 4) zeigt die Femurepiphyse an normaler Stelle.

Nachuntersuchung am 8. Mai 1907: K. ist völlig beschwerdefrei; geht sicher und flott. Irgendwelche Folgen der Verletzung sind nicht mehr vorhanden.

Über die Art der Entstehung der Verletzung fehlen mir jegliche Angaben, insbesondere darüber, ob das Bein von einem Rade des Automobils gefaßt worden, oder die Epiphysenlösung erst zustande gekommen ist, als der Knabe vom Wagen gefaßt und im Bogen fortgeschleudert, wieder auf den Boden aufschlug; auch ein Mann, der den Knaben noch rechtzeitig vor dem Wagen wegreißen wollte, und dem bei dem Rettungsversuche die

Kopfschwarte durch das Automobil völlig abgetrennt wurde, konnte mir darüber keine Auskunft geben.

Nach der sofortigen Reposition, die ohne besondere Schwierigkeit gelang, verlief die Heilung ohne Komplikationen. Von einer Wachstumsstörung war bei der freilich erst wenige Monate nach der Verletzung vorgenommenen Nachuntersuchung nichts zu bemerken; auch wird sie wohl kaum zu befürchten sein, da sie, sofern die Reposition sofort nach der Verletzung vorgenommen wird, auszubleiben pflegt. Als Beweis hierfür zitiere

Fig. 3.

Fig. 4.

ich die Krankengeschichte eines der von Wolff (Deutsche Zeitschrift für Chir., 54. Bd.) im Jahre 1900 aus dem Cölner Bürgerhospitale veröffentlichten Fälle, den ich vor kurzem nachzuuntersuchen Gelegenheit hatte.

P. Ludwig, 14 Jahre alt, Former aus Cöln-Sülz, erhielt am 21. Juni 1899 von einer in rascher Schwingung befindlichen Schiffsschaukel in aufrechter Stellung einen Stoß gegen das gestreckte rechte Knie. Er fiel um und wird am selben Tage mittels Wagen ins Kölner Bürgerhospital gebracht.

Status bei der Aufnahme: Das rechte Knie steht im Winkel von 160°. Die Gegend des Kniegelenks ist ganz erheblich geschwollen. Eine Verkürzung des rechten Ober- und Unterschenkels läßt sich nicht nachweisen,

da eine genaue Messung durch die Schwellung des Kniegelenks nicht möglich ist. Saltement der Patella ist vorhanden. wenn auch nicht stark ausgeprägt. Der Querdurchmesser des Kniegelenks ist kaum verbreitert, der Tiefendurchmesser dagegen ganz erheblich. Unter der Patella, den oberen Rand derselben nach oben überragend, befindet sich eine abnorme Resistenz, die Kniekehle läßt sich rechts weniger eindrücken als links. Sie scheint durch eine harte, unbewegliche Resistenz ausgefüllt. Der Unterschenkel läßt sich abnorm ausgiebig abduzieren. Die abnorme Beweglichkeit scheint im Kniegelenk zu liegen, läßt aber seitlich weiche Krepitation empfinden. Aktive Bewegungen sind nicht möglich.

Diagnose: Epiphysenlösung der unteren Epiphyse des Oberschenkels mit Verschiebung der Apophyse nach vorn wird durch das Röntgenogramm bestätigt.

22. Juni. Chloroformnarkose und Reposition der Fragmente, welche durch Zug am Unterschenkel und gleichzeitigen Druck auf das obere Fragment eingeleitet wird. Dabei verschwindet die abnorme Resistenz unter der Kniescheibe, die Kniekehle läßt sich tiefer eindrücken. Die Reposition ist allmählich erfolgt, ohne das bei Luxation typische Einschnappen zu geben.

Längsextension am Bein, mit 20 Pfd. belastet, darüber Gipsverband, der unten den Fuß umfaßt, oben die Hüfte der verletzten Seite und das Becken.

Eine am 11. Juli aufgenommene Röntgenphotographie ergibt nach Entfernung des ersten Verbandes gute Stellung der Fragmente.

Ein zweiter Gipsverband mit Fenster wird angelegt, keine neue Extension. Schwammkompression, unter der sich der Gelenkerguß bald verliert.

10. August. Abnahme des Verbandes. Gelenkerguß verschwunden. Seitliche abnorme Beweglichkeit im Kniegelenk nicht mehr nachweisbar. Aktive Bewegung im Kniegelenk im Sinne der Beugung bis zum Winkel von 145^0 möglich, aktive Streckung bis zu 180^0. Massage des ziemlich atrophischen Quadriceps, aktive Bewegungen, ganz leichte passive Bewegungen.

21. August. Pat. steht auf, geht vorläufig mit Hilfe zweier Stöcke, deren er nach wenigen Tagen nicht mehr bedarf. Ödeme des Beines stellen sich auch für die Folgezeit nicht ein.

6. September. Pat. wird aus dem Krankenhaus zur ambulanten Behandlung entlassen. Die Stellung des Beines ist die normale, es besteht keine Verkürzung und keine seitliche Beweglichkeit im Kniegelenk. Der Gang ist gut und sicher, der Unterschenkel ohne Ödem. Aktive Beuge- und Streckbewegungen sind im Winkel von 90^0 bis 180^0 im Kniegelenk möglich. Atrophie des Quadriceps noch ziemlich ausgeprägt.

Bei der Nachuntersuchung am 14. April 1907 war ein Unterschied zwischen beiden unteren Extremitäten an Muskulatur und Knochen nicht zu finden, von einer Schwäche des rechten Beines nichts zu merken; ein Beweis hierfür war auch die Äußerung des Untersuchten, daß er auf Grund des letzten Musterungsbefundes als tauglich zum Militärdienst erklärt worden sei, und kommenden Herbst seiner Dienstpflicht bei der Artillerie genügen müsse.

XIII.

Besprechungen.

1.

Hermann von Schrötter, Klinik der Bronchoskopie. Verlag von Gustav Fischer in Jena, 1906. Preis 20 Mk.

Das Buch ist durch 4 Tafeln mit 54 schönen farbigen Abbildungen und durch 72 Abbildungen im Texte besonders anschaulich gemacht und enthält klinische Mitteilungen aus der eigenen Erfahrung neben einer Darlegung der Technik der Tracheo-Bronchoskopie im weiteren Sinne. Daß der Verfasser das Streben erkennen läßt, die Verdienste der Wiener Schule, besonders Leopold von Schrötters, in helles Licht zu setzen, ist wohl zu begreifen. In der Tat klingt es durch das ganze Buch vielfach wie ein Bedauern, daß nicht den Wiener Laryngologen die Einführung der Bronchoskopie beschieden war. Der Verf. würdigt aber in dem Allgemeinen Teil vollkommen, daß G. Killian das Verdienst gebührt, die Besichtigung von Trachea und Bronchien mit Hilfe von geraden Röhren gelehrt und als brauchbare Methode ausgebildet zu haben. In der Tat hat Killian in den Jahren 1897 und 1898 die direkte Bronchoskopie eingeführt. Seine Vorführung der Methode auf der Münchner Naturforscher-Versammlung und die Demonstration des Verfahrens an zwei lebenden Personen war eine glänzende Leistung, welche wohl auf alle Anwesenden der in gemeinsamer Sitzung vereinigten medizinischen und chirurgischen Sektion einen großen Eindruck machte. Auch Schrötter gibt dieser Empfindung Ausdruck und sagt: „Mir wurde die Tragweite sofort klar und ich beschloß, den nächsten Anlaß zu benutzen, um die Methode praktisch in Anwendung zu bringen.“ Seitdem hat der Verf. ein reichliches Krankenmaterial zur Anwendung der Killianschen Bronchoskopie verwenden können und bringt in dem vorliegenden Bande seine Erfahrungen und Gedanken über dieses Gebiet.

Das Buch enthält: I. Vorwort, II. Einleitung und allgemeine Betrachtungen (Historisches, Technisches, Anästhesie und Narkose dabei, Instrumente, Erlernung der Methode, Indikationen und Kontraindikationen), III. Spezieller Teil (das endoskopische Bild der Trachea und Bronchien, Bronchitis, Spezifische Entzündungsprozesse, Tumoren, Beziehungen zum Aneurysma, Fremdkörper, Pleuroskopie), IV. Schlußbetrachtungen, V. Bemerkungen zu den farbigen Tafeln, VI. Verzeichnis der Abbildungen, VII. Literaturverzeichnis und endlich VIII. und IX. auf S. 652 bis Schluß Nachträge, Ergänzungen und Korrigenda. Helferich.

2.

Geh. Medizinalrat Dr. Bardenheuer und Stabsarzt Dr. Graeßner, Die Technik der Extensionsverbände bei der Behandlung von Frakturen und Luxationen der Extremitäten. Verlag von Ferdinand Enke, Stuttgart. 3. Auflage. 1 Tafel, 70 Textabbildungen, 130 S.

Es ist das unbestreitbare große Verdienst Bardenheuers, nicht nur die frühere primitive Extensionsbehandlung der Frakturen ausgebaut zu haben, sondern auch durch Wort und Schrift eifrig für die Verbreitung dieser ausgezeichneten Methode zu sorgen. Nach knapp einem Jahre ist eine neue Auflage des bereits von Vielen geschätzten Büchleins über die Technik der Extension erschienen. Es gibt, wie die vorhergehende Auflage, noch einige allgemeine Bemerkungen, eine Beschreibung der für die einzelnen Frakturen ausgearbeiteten Methoden, deren Verständnis durch einen Blick auf die im Text beigegebenen zahlreichen Zeichnungen allein schon möglich gemacht wird. Die Anwendung der von B. empfohlenen Armschiene zur Extension der oberen Extremität wird voraussichtlich weniger Anklang finden, als seine bei der unteren Extremität angewendete Methode, da die Schienen den Vorzug der Einfachheit und Billigkeit nicht besitzen. Neben einer Vermehrung der Textbilder enthält die neue Ausgabe verschiedene technische Modifikationen der Verbände. Der Leitfaden wird jedenfalls für alle diejenigen, die bereits die Extension benützen, ein wertvoller Ratgeber, für diejenigen, welche sie noch nicht kennen, ein unentbehrlicher Wegweiser sein. Dr. Graf-Kiel.

3.

Dr. F. Calot, Die Behandlung der tuberkulösen Wirbelsäulenentzündung. Übersetzt von Dr. P. Ewald. Verlag von Ferdinand Enke, Stuttgart. 120 Abbildungen, 90 Seiten.

Das Buch ist ebenso wie das über die kongenitalen Hüftluxationen für den Praktiker geschrieben. Wenn bisher der Name Calot bei der Spondylitistherapie genannt wurde, so geschah es meist im ablehnenden Sinne; hatte er doch das gewaltsame Redressement des Pottschen Buckels empfohlen. Calot ist seiner Idee treu geblieben, hat aber seine Methode zu einer so schonenden und dabei so einfachen ausgearbeitet, daß dieselbe schon aus diesem Grunde zur Nachahmung reizt. Im Gipsverbande wird der Gibbus durch ein Rückenfenster freigelegt und im Verlauf von vielen Monaten durch immer dickere Wattepolster komprimiert und allmählich zum Schwunde gebracht. Reger noch wird der Wunsch, das Verfahren nachzuprüfen, wenn man von den damit erzielten Enderfolgen hört, wenn man liest, daß von 20 spondylitischen Lähmungen 19 auf diese Weise zurückgehen. Sehr wertvolle Winke gibt Calot ferner für die Behandlung der Senkungsabszesse. Die beigegebenen Abbildungen sind alle instruktiv und ebenso wie die dem praktischen Zweck des Büchleins angepaßte Diktion mustergültig zu nennen. Dr. Graf-Kiel.

4.

Prof. Dr. Cornet, Die Tuberkulose. II. Auflage. Wien 1907, Verlag von Alfred Hölder.

Die neue Auflage des Cornetschen Buches über die Tuberkulose ist ein Werk, auf welches die deutsche Literatur stolz sein kann. Das Werk ist gegenüber der ersten Auflage vollkommen umgearbeitet und ungefähr aufs Doppelte erweitert. In seiner Vorrede betont der Verfasser, daß seit dem Erscheinen der ersten Auflage ungefähr 13000 Arbeiten erschienen sind, welche sich klinisch, experimentell oder statistisch mit der Tuberkulose beschäftigen. Die Benutzung dieser riesigen Literatur, deren weitaus größten Teil sich der Verfasser im Original zugänglich machte, hat die Fertigstellung der neuen Auflage so verzögert, daß das Buch 3 Jahre lang nicht zu haben war. Text und Literaturverzeichnis sind so gegliedert, daß der Spezialforscher aus dem letzteren das grundlegende Material über einzelne Gebiete und Fragen zusammengestellt findet. Das Werk ist außerdem durch ein sorgfältiges, 12 Seiten umfassendes Inhaltsverzeichnis und am Schluß durch ein Sach- und Autorenregister vervollständigt.

Das Werk ist auch durch 15 Abbildungen, sowie eine Karte und fünf farbige Tafeln bereichert, welche nach Präparaten aus der pathologischen Sammlung des Herrn Professor Benda in Berlin angefertigt sind. Die Austattung des Werkes ist in jeder Hinsicht vortrefflich.

Der Wunsch des verdienten Verfassers, welcher bekanntlich durch eigene wertvolle Untersuchungen die Lehre der Tuberkulose bereichert hat, daß das Werk in der neuen Auflage wiederum wohlwollendes Interesse finden werde, wird zweifellos in Erfüllung gehen, und das Interesse wird mit dem Gefühl höchster Anerkennung für die ausgezeichnete Leistung verbunden sein, auch bei den Chirurgen.

Helferich.

Anzeigen literarischer Neuigkeiten, welche der Redaktion zugeschickt worden sind:

Revue de Chirurgie, No. 6, Juin 1907.

Quénu: Du diastasis de l'articulation tibio-péronière inférieure (avec 29 fig.).

Desjardins: Technique de la pancréatectomie (8 fig.).

Niclot et Romary: Les blessures par armes de chasse et l'infection.

Alamartine: Ostéoarthropathie hypertrophiante d'origine tuberculeuse (4 fig.).

Dévé: Des kystes hydatiques gazeux du foie (11 fig.), (suite et fin).

Le Damany: La luxation congénitale de la hanche (avec 3 cartes).

Archives provinciales de Chirurgie, No. 5, Mai 1907.

Vautrin: Epithelioma du Canal cystique. Considération sur son évolution et son traitement.

Lapeyre: Sur l'omentovolvulus ou torsion du grand épiploon (9 fig.).

Monprofit: Étude sur quatre-vingt-dix opérations de Gastro-entérostomie en Y antérieure (à suivre).

Revue Française de Médecine et de Chirurgie, No. 11, 12, 13, 1907.

Villard et Mouriquand: Résultats éloignés du traitement du cancer du sein.

Fournier: De l'emploi des ferments en vue de la désinfection intestinale.

The St. Paul Medical Journal, Vol. IX, No. 6 u. 7, 1907.

Lando: Nasal sinus disease and its surgical relations.

Hunt: Diseased Tonsils and their removal with scissors.

La Clinica chirurgica, Vol. XV, No. 5, Mai 1907.

Mariotti: Ancora sull' ernia dell' appendice vermiforme del cieco.

Cavarzerani: Corpi estranei nel polmone introdotti per vie naturali. Intervento tardivo.

Parlavecchio: Un caso di linfadenia aleucemica di natura endoteliomatosa.

Archiv für physikalische Medizin und medizinische Technik, Bd. II, H. 3 u. 4.

Wollenberg: Darstellung der Gelenkweichteile im Röntgenbild nach Sauerstoffeinblasung.

Wetterer: Ein radiotherapeutischer Versuch bei einem Falle von Arthritis deformans.

Wiesner: Über die Wirkung der Röntgenstrahlen bei tiefer gelegenen Krankheitsprozessen.

Bär: Lendenkyphose. Eine Berufskrankheit der Bergleute.

Leduc: Die physikalischen Grundlagen des Lebens und der Biogenese.

Derselbe: Kultur der künstlichen Zellen.

Derselbe: Keimen und Wachstum der künstlichen Zelle.

Baum-Kiel.

XIV.

Aus der chirurgischen Klinik zu Kiel. (Dir.: Prof. Helferich.)

Ein Beitrag zur Prostatektomie.[1]

Von

Dr. Rudolf Göbell,
Oberarzt und Privatdozent.

In der Kieler chirurgischen Klinik wurde bis zum 1. IV. 1907 bei 23 Patienten eine Prostatektomie ausgeführt. Es handelte sich in 21 Fällen um gutartige Veränderungen und zwar in 17 Fällen um eine reine Prostatahypertrophie, in einem Fall um eine Kombination von Prostatahypertrophie und Zottenpolyp der Blase, in zwei Fällen war die Prostatahypertrophie kompliziert durch Abszeßbildung, einmal war die eine Prostatahälfte narbig geschrumpft, die andere Hälfte vergrößert, endlich war einmal die Prostata zum größten Teil in einen Sack mit Steinen verwandelt, auch hier wurde die Prostata entfernt. Wegen maligner Neubildung hat Herr Geheimrat Helferich planmäßig nur einmal bei einem Prostatasarkom die Prostatektomie in der von ihm angegebenen Weise (mit partieller Resektion der Symphyse) vorgenommen, der Patient starb an Pyelonephritis. Im übrigen haben wir die Radikaloperation maligner Prostatatumoren als irrationell vermieden. Einmal wurde eine hypertrophische Prostata auf perinealem Wege entfernt, die mikroskopische Untersuchung ergab damals Hypertrophie. Das spätere Rezidiv bewies, daß es sich um ein Carcinom gehandelt hatte. Immerhin hat sich der Patient durch die Operation 3—4 Monate recht wohl befunden.

Im Fall A. 8 wurde bei der erstmaligen mikroskopischen Untersuchung die Diagnose auf Hypertrophie gestellt, bei der genaueren

1) Auszugsweise auf dem diesjährigen Chirurgenkongreß vorgetragen.

Untersuchung aber der ganzen Prostata fand sich, daß weitaus der größte Teil carcinomatös war.

Wir halten die Prostatektomie ferner für nicht indiziert:

Bei sehr schlechtem Allgemeinbefinden, bei ausgesprochener Nephritis oder bei Niereninsuffizienz infolge vorausgegangener Pyelonephritis, im pyelonephritischen Anfall, bei schwerer Cystitis und Divertikelbildung der Blase, wenn es nicht gelingt, den Blasenkatarrh günstig zu beeinflussen.

Ist bei Retentio urinae und Cystitis der Katheterismus nicht möglich, so tritt die Cystostomie in ihr Recht. Man kann dann mittels Blasenspülungen durch die Fistel den Zustand der Blase so bessern, daß nachträglich eine Prostatektomie möglich ist.

Seit den Arbeiten Helferichs[1]) haben wir an der Ausübung der Vasektomie festgehalten und sind von ihrem Nutzen auch jetzt noch überzeugt, nicht als ob wir glaubten, durch sie die Prostatahypertrophie beseitigen zu können, aber der unbedeutende Eingriff hat drei nicht zu unterschätzende Wirkungen: 1. er dekongestioniert, 2. er bewahrt die Patienten nicht selten von neuer Kongestion und damit verbundener Retention, 3. und, das ist das Wichtigste, er schützt den Patienten vor einer aufsteigenden Epididymitis.

Die Vasektomie wird deshalb in allen den Fällen ausgeübt, in welchen eine sofortige Prostatektomie nicht indiziert erscheint.

Bis dahin halten wir uns noch nicht für berechtigt, jedem Patienten, welcher eine einmalige Retentio urinae gehabt hat, die Prostatektomie vorzuschlagen, wohl aber, wenn eine dauernde Retentio urinae oder eine Ischuria paradoxa besteht, oder wenn immer wieder neue Urinverhaltungen auftreten, oder falls sich der Katheterismus gleich bei der ersten Retention so schwierig erweist, daß man den Patienten bei einer abermaligen Retention nicht in die Gefahr des Katheterismus bringen möchte.

Die Entscheidung, ob bei aseptischer Blase in oben nicht erwähnten Fällen eine Prostatektomie indiziert erscheint, fällt das Cystoskop. Findet man z. B. einen großen mittleren Lappen oder

---

1) H. Helferich, Über die Resektion der Samenleiter als ein Heilmittel bei Prostatahypertrophie. Deutsche med. Wochenschr. 1896, Nr. 2. — Helferich, Weitere Mitteilungen über die Resektion der Samenleiter als ein Heilmittel bei Prostatahypertrophie. Festschrift für Benno Schmidt, Leipzig 1896. — Helferich, Die operative Behandlung der Prostatahypertrophie. Arch. f. klin. Chir. LV, S. 643.

einen kugeligen fast gestielten mittleren Lappen, welche das Orificium internum urethrae ventilartig verschließen, so wird man nicht auf eine abermalige Retention warten, sondern sogleich durch Beseitigung der Prostata Verhältnisse schaffen, welche eine Wiederkehr der Verhaltung unmöglich machen. Ja, man ist berechtigt, wenn man durch cystokopische Untersuchung eines Prostatikers im ersten Stadium die sichere Überzeugung gewinnt, daß die Form und Größe des mittleren Lappens zu einem Verschluß führen muß, dem Patienten die Entfernung dieses mittleren Lappens vorzuschlagen.

Das Ergebnis der cystoskopischen Untersuchung fällt besonders ins Gewicht, wenn zur Prostatavergrößerung eine Hämaturie hinzugetreten ist. So konnten wir in den Fällen A. 2, 5 und 9 feststellen, daß es sich wahrscheinlich um eine Blutung aus einer hypertrophischen Prostata handelte; in mehreren Fällen, welche nicht operiert wurden, sahen wir dagegen einen in die Blase durchgebrochenen Prostatatumor. Im Fall A. 14 fand sich als Quell der Blutung ein Zottenpolyp an der rechten Uretermündung. Nach Resektion des unteren Ureterendes und Enukleation der Prostata trat Heilung ein. William Thomson[1]) hat darauf aufmerksam gemacht, daß hypertrophische Prostatae Blasenblutungen bewirken können, ohne eine Retention verursacht zu haben, und für solche Fälle die Prostatektomie als nützlich empfohlen.

Auch für die Entscheidung, ob die Prostata auf suprapubischem oder perinealem Wege zu entfernen ist, hat die cystoskopische Untersuchung ihre Bedeutung.

Prominierte die Prostata in die Blase und war die Blase aseptisch, so haben wir uns sogleich zur suprapubischen Operation entschlossen. Ragte die Prostata weit nach abwärts, ohne in die Blase zu prominieren, so sind wir anfangs auch bei aseptischer Blase perineal vorgegangen. Seitdem wir aber an einer ununterbrochenen Reihe von nunmehr 16 Fällen gesehen haben, daß die suprapubische Prostatektomie viel bessere Resultate zeitigt als die perineale, entschließen wir uns zum perinealen Wege nur noch, wenn bei ganz fetten Männern der suprapubische Weg zu schwierig erscheint, und falls eine etwa vorhandene Cystitis nur wenig zu beeinflussen ist.

Die suprapubische Operation ist ferner ausschließlich ange-

1) Brit. med. Journal, 27. Januar 1906.

zeigt bei Kombination von Prostatahypertrophie und Blasensteinen oder von Prostatahypertrophie und operabler Blasengeschwulst.

Die meisten Prostatektomien sind in Rückenmarksanästhesie ausgeführt worden. Dabei hat sich letztere glänzend bewährt.

Die Prostatectomia suprapubica (die Mac. Gill-Freyersche Operation) wird in der hiesigen Klinik in folgender Weise ausgeführt: Nach Spülung und sorgfältiger Entleerung der Blase und nach Füllung der letzteren mit Luft wird mit suprapubischem medianem Längsschnitt die Blase freigelegt und die peritoneale Umschlagsfalte mit Schaufelhaken nach aufwärts gezogen. Die vor der Blase liegenden Gefäße werden zur Seite geschoben oder nach doppelter Ligatur durchtrennt. Dann wird die Blase eröffnet. Die Blasenwunde muß so groß sein, daß die enukleierte Prostata aus der Blase extrahiert werden kann. Nach Eröffnung der Blase strömt Luft aus. Man setzt zwei Seitenhebel oder ein röhrenförmiges Vaginalspeculum in die Blasenöffnung ein und inspiziert das Blaseninnere, besonders das Orific. internum und den Blasenboden. Dann spaltet man mit nach hinten konvexem Schnitt die Schleimhaut über der Prostata und geht mit dem Zeigefinger der rechten Hand in die soeben entstandene Wunde, während die mit einem Gummihandschuh bekleidete linke Hand vom Rektum aus die Prostata entgegendrängt. Auf zweierlei kommt es in diesem Moment an: 1. muß der rechte Zeigefinger die richtige Schicht finden. Man soll mit dem Finger nicht einfach in die Tiefe bohren, dann ist das Resultat bald das, daß man sich mitten im Prostatagewebe befindet, sondern man soll mit dem Eindringen gleichzeitig eine schlitzende Bewegung verbinden. Man merkt daran, daß diese Bewegung möglich ist, daß man sich in der richtigen Schicht befindet. 2. muß der linke Zeigefinger mit dem der rechten Hand stets richtig zusammenarbeiten, nicht nur ihm die Prostata entgegendrängen, sondern seine Tätigkeit kontrollieren. Wenn man eine sehr große Prostata in toto von der Blase her enukleiert, wird man sich öfters besorgt fragen, wo man sich mit seinem Zeigefinger nun wohl befinden möge. Diese Unsicherheit fällt völlig fort, wenn die linke Hand dem ausschälenden rechten Zeigefinger stets folgt.

Die besten Resultate geben die Fälle, in denen die Prostata fast in toto, d. h. bis an die äußerste Muskelbindegewebsschicht entfernt worden ist. Dabei wird stets die Pars prostatica urethrae mit entfernt.

Nach Enukleation der Prostata und Extraktion derselben durch die Blasenwunde, wird die Blase mit eiskalter Borlösung gespült.

Gewöhnlich zieht sich dann schon das Prostatabett zusammen. Freyer komprimiert bimanuell die Wandung des Prostatalagers. Man kann auch mit Nutzen Suprarenin anwenden. Die Blutung zum Stehen zu bringen, hat uns niemals Schwierigkeiten gemacht. Allerdings erleichterte uns der eingelegte Verweilkatheter und zwei lange durch die Blasenwunde in das Prostatalager geführte Drains ganz außerordentlich die Spülungen. Letztere müssen häufig wiederholt werden. Die Frage, ob Blasennaht oder nicht, erledigt sich mit der Größe der Blasenwunde. Gelang es, die Prostata durch eine Wunde, welche durch die zwei Drains ausgefüllt wird, zu entfernen, so ist jede Naht unnötig, man legt einen Jodoformstreifen neben die Drains bis an die Blase, und vereinigt oberhalb derselben die Muskeln und die Haut durch einige Knopfnähte. Die Nachbehandlung muß durch häufige Spülungen dafür Sorge tragen, daß keine Blutgerinnsel in der Blase bleiben. Bei den Spülungen ist es gut, von Zeit zu Zeit vom Rektum aus das Prostatalager leer zu streichen und so eine Stagnation in ihm zu verhüten.

Daneben ist die subtilste Pflege notwendig. Jede Abkühlung ist zu vermeiden. Die Patienten sollen frühzeitig Atemübungen machen, früh im Bett aufgesetzt werden und womöglich am dritten oder vierten Tage im Lehnstuhl sitzen.

Die perineale Prostatektomie ist von uns einige Male nach Albarran ausgeführt worden, sonst hat man sich meist mit der Excochleation begnügt.

Nach unseren, allerdings noch geringen Erfahrungen ist die suprapubische Prostatektomie der perinealen überlegen.

Die suprapubisch Prostatektomierten waren längstens in 46 Tagen, kürzestens in 23 Tagen, durchschnittlich in 38 Tagen, die perinealen durchschnittlich in 65 Tagen geheilt. Nach der suprapubischen Prostatektomie blieb keine Blasenfistel zurück, nach der perinealen mußte zweimal eine Plastik wegen Urethralfistel vorgenommen werden, eine Fistel besteht zurzeit noch.

Sämtliche suprapubisch operierten Patienten wurden mit geheilter Blasenwunde entlassen. Zwei Patienten sind bald nach der Entlassung gestorben, ein 82jähriger 12 Tage nach der Entlassung, bei welchem die spätere mikroskopische Untersuchung Prostatacarcinom ergeben hat, ein 73jähriger 26 Tage nach der Entlassung, beide ohne Krankheitserscheinungen und ohne Beschwerden. Diese beiden Fälle kann man der Operation nicht zur Last legen. Von den perineal Operierten starb einer an Pyelonephritis.

Bei einem 80jährigen Patienten wurde von Herrn Geheimrat

A. Suprapubische

Nr.	Name, Beruf	Alter	Dauer der Blasenbeschwerden. Infektion	Befund. Operationstermin
1	D. R., Arbeiter.	79 J.	12—13 J. Seit ½ J. Katheterleben.	Oper. 8. III. 1905. Nach der Blase hin stark vorgewölbte Prostata.
2	K. K., Zimmermann.	62 J.	Vor 18 J. Gonorrhoe. Im Mai 1904 Ischuria paradoxa.	Oper. 31. III. 1905. Prostata portioartig nach der Blase hin vorspringend.
3	A. Sch., Briefträger.	64 J.	1897, 1905 Retent. Vor 14 Tagen wieder Retentio. Vor 20 J. Gonorrhoe.	Oper. 30. V. 1906. Stark vergrößerter Mittellappen.
4	L. P., Landmann.	64 J.	Seit 8 Jahren Beschwerden. Seit 4 Wochen Katheterleben.	Oper. 7. VII. 1906. Zwei weiche walnußgroße Prostatalappen
5	Cl. E., Arbeiter.	78 J.	1902 Retent. urin. 1. VII. 1906 neue Retentio.	Oper. 10. VII. 1906. Zwei längliche fast 3 fingerdicke Prostatalappen.
6	A. S., Schmiedemeister.	64 J.	Vor ½ J. gastrisches Fieber. Im Anschluß daran Retentio urinae. Seitdem Katheterleben.	Oper. 24. VII. 1906. Prostataabszeß in hypertrophischer Prostata.
7	J. T., Arbeiter.	60 J.	Vor 8 Tagen Retentio urinae.	Oper. 14. VIII. 1906. Mittlerer Prostatalappen pflaumengroß.
8	W. W., Weber.	82 J.	Seit 1¼ J. Harnbeschwerden. Vor 1 Jahr Retentio urinae. Seitdem Ureterleben.	Oper. 17. VIII. 1906. Gleichmäßige Vergrößerung.

Prostatektomien.

Behandlungsdauer	Resultat	Mikroskopischer Befund	Weiteres Befinden
23 Tage	Geheilt.	Adenomatöse und myomatöse Hypertrophie.	10. VI. 1907. Allgemeinbefinden sehr gut. Residualharn. 15 ccm. Urinentleerung tags 4—5 mal, nachts 1 mal.
29 Tage	Geheilt.	Gemischte Form der Hypertrophie.	4. VI. 1907. Allgemeinbefinden vorzüglich. Kein Residualharn, muß nachts einmal urinieren, Urin völlig klar.
28 Tage	Geheilt.	Adenomatöse Hypertrophie, mittlerer Lappen rein myomatös.	31. V. 1907. Allgemeinbefinden ausgezeichnet. Urinentleerung tadellos.
46 Tage	Geheilt.	Vorwiegend adenomatös, einzelne Partien ganz myomatös.	Ende April 1907 keine Beschwerden. Mit dem Resultat sehr zufrieden.
43 Tage	Geheilt.	Vorwiegend adenomatöse Hypertrophie.	27. VI. 1907. Allgemeinbefinden recht gut. Blutbeimengungen sind nach der Operation nicht wieder aufgetreten. Tags u. nachts 2—3 mal urinieren.
25 Tage	Geheilt.	Adenomatöse Hypertrophie.	20. VI. 1907. Mit seinem Zustand ganz außerordentlich zufrieden, obwohl er nachts 2—3 mal, tags 6—7 mal urinieren muß.
28 Tage	Geheilt.	Vorwiegend myomatöse Hypertrophie.	14. V. 1907. Kein Residualharn. Nachts 3 mal urinieren. Urin nicht getrübt. Spur E.
40 Tage	Geheilt. Urinentleerung alle 4—5 Stunden in gutem Strahl jedesmal 200 bis 300 ccm. Kaum Residualharn. Urin fast völlig klar.	Adenocarcinom.	12 Tage nach der Entlassung zu Hause gestorben. †

Nr.	Name, Beruf	Alter	Dauer der Blasenbeschwerden. Infektion	Befund. Operationstermin
9	J. M., Agent.	70 J.	Vor 1/4 J. Harnbeschwerden, vor 10 Wochen Retentio urinae. Jetzt fortwährender quälender Drang.	Oper. 24. VIII. 1906. Halbhühnereigroße Prostata, nach der Blase nicht prominierend (bilaterale Hypertrophie).
10	J. J.	76 J.	Seit 3 J. Katheterleben.	Oper. 27. X. 1906. Prostata nach der Blase prominent.
11	H. W., Landmann.	66 J.	Seit 9 Tagen Retentio urinae.	Oper. 6. XII. 1906. Prostata gelappt, sehr derb, kleinhühnereigroß.
12	W. D., Förster.	63 J.	Seit 1 Jahre Beschwerden. Keine Infektion.	Oper. 14. II. 1907. Mittlerer Lappen kugelig, verlegt das Orific. int. wie ein Ventil.
13	F. K., Rentner.	67 J.	Öfters völlige Verhaltung, hat sich selbst katheterisiert.	Oper. 14. III. 1907. Prostata nach der Blase nur wenig prominent.
14	J. M., Handlanger.	67 J.	In den letzten Monaten Harndrang, zuweilen Blut im Urin. Am 24. III. 1907 Retention.	Oper. 30. III. 1907. Zottenpolyp oberhalb der r. Uretermündung u. Prostatahypertrophie.
15	O.	80 J.	—	Wegen Verblutungsgefahr Sectio alta. Prostata prominiert zapfenförmig in die Blase und blutet.

Helferich wegen lebensgefährlicher Blasenblutung die Sectio alta gemacht. Er fand als Ursache nur eine hypertrophische Prostata mit großem zapfenförmigen Mittellappen und er machte den Ver-

Behandlungsdauer	Resultat	Mikroskopischer Befund	Weiteres Befinden
26 Tage	Geheilt.	Adenomatöse Hypertrophie.	15. V. 1907. Tags 4 mal, nachts 2 mal urinieren ohne alle Beschwerden. Urin immer klar.
39 Tage	Geheilt. Urinentleerung alle 2—3 Stunden im Strahl. Kein Residualharn.	Adenomatöse Hypertrophie.	30. XII. 1906. 26 Tage nach der Entlassung zu Hause gestorben ohne Krankheit und ohne Beschwerden.
25 Tage	Geheilt. Hält das Wasser gut.	Adenomatöse Hypertrophie.	2. VI. 1907. Allgemeinbefinden gut. Urin hell. Kein Eiweiß. Urinentleerung 4—5 mal tags u. nachts 1 mal. Kein Residualharn.
24 Tage	Geheilt.	Fast reine adenomatöse Hypertrophie.	15. V. 1907. Urinentleerung völlig und gut, tags 4 mal, nachts 1 mal.
40 Tage	Blase geheilt, 3 cm tiefer granul. Gang.	Kombination von chron. Entzündung, Retention und adenomatöser Hypertrophie.	2. VI. 1907. Blase geschlossen. Es besteht noch eine feine, in den prävesicalen Raum führende Fistel. Urin klar. Kein Residualharn. Keine Inkontinenz, nachts keinmal Urindrang.
46 Tage	Blasenwunden geheilt. Inkontinenz.	Gemischte Hypertrophie.	21. VI. 1907. Nur nachmittags zuweilen Inkontinenz, vormittags und nachts keine Inkontinenz. Nachts 1 mal urinieren.
—	† wenige Stunden nach der Operation an Anämie u. Herzschwäche.	Adenomatöse Hypertrophie.	—

such, den Mittellappen mittels kalter Schlinge von der Urethra aus zu entfernen. Als dies mißlang, wurde die Enukleation ausgeführt. Der Pat., dem es schon vor der Operation sehr schlecht

ging, starb vier Stunden nach der Operation an Anämie und Herzschwäche.

Wie aus den Tabellen A und B ersichtlich ist, hat die mikroskopische Untersuchung 11 mal eine vorwiegend adenomatöse, einmal eine vorwiegend myomatöse Hypertrophie ergeben, 5 mal lag gemischte Hypertrophie vor. Nur einmal konnte man Bilder sehen, wis sie Ciechanowski beschrieben hat, eine Kombination von chronischer Entzündung, Retention und adenomatöser Hypertrophie. Im Fall B. 7 war das adenomatöse Gewebe so zellreich, daß es als carcinomverdächtig angesehen werden mußte. Im Fall A. 8 ergab die spätere eingehende mikroskopische Untersuchung der ganzen Prostata Adenocarcinom (s. o.).

Über das weitere Befinden sind wir z. T. durch Nachuntersuchung in der Klinik, z. T. durch die Liebenswürdigkeit der behandelnden Ärzte unterrichtet. Das Resultat ist bei den mit suprapubischer Prostatektomie durchaus zufriedenstellend. Auch nach der perinealen Prostatektomie haben wir in drei Fällen ein befriedigendes Resultat gehabt. Nur einmal haben wir eine psychische Depression nach der Prostatektomie gesehen, der Patient war über die Impotenz sehr unglücklich. Die Depression ist aber nach einiger Zeit wieder völlig verschwunden.

Ganz alte Leute werden zuweilen nach der Prostatektomie wie man hierzulande sagt „tüterich". Das heißt: sie reden wirres Zeug, ohne benommen zu sein. (Solche Zustände sieht man aber auch nach Lumbalanästhesie ohne Prostatektomie.) Aber man kann sie durch Reizmittel (Wein und Kampfer) gewöhnlich rasch wieder aufmuntern.

Die guten Erfolge, welche wir nach unseren Prostatektomien gehabt haben, verdanken wir m. E. 1. der Lumbalanästhesie, 2. der sorgfältigen Auswahl der Fälle, 3. der sorgfältigen Vorbereitung der Blase durch Spülungen, bis sie als relativ aseptisch anzusehen war, 4. der ausgiebigen Blasendrainage und der dadurch gegebenen Möglichkeit reichlicher Blasenspülungen nach der Operation, 5. der subtilen Nachbehandlung und Pflege.

Zur Orientierung über Einzelheiten lasse ich die Krankengeschichten hier folgen.

1. J.-Nr. 1618/1904, D. R., 79 J., Arbeiter. Aufg. 17. II. 1905. Entl. 30. III. 1905.

Anamnese: Seit 12—12 J. Blasenbeschwerden, anfangs nur häufigerer Urindrang, dann aber auch ab und zu Harnverhaltung. Er mußte sich dann vom Arzt katheterisieren lassen. Gewöhnlich besserte sich dann

sein Zustand rasch. Im August 1904 völlige Verhaltung. Damals war der Urin stark blutig. Geh.-Rat Neuber behandelte den Patienten 9 Tage und seitdem muß sich Patient täglich 3 mal katheterisieren. Patient kommt auf Rat seines Arztes in die Klinik, um sich operieren zu lassen.

Status: Alter magerer aber noch leidlich rüstiger Mann. Ausgesprochene Arteriosklerose. II. Aortenton akzentuiert. Puls 92 regelmäßig.

Abdomen: Blase steht bis 4 cm über der Symphyse. Hypospadia glandis. Rechter Nebenhoden vergrößert und druckempfindlich. Links kleine Hydrocele vaginalis, Retentio urinae. Mit weichem Katheter. Katheterismus leicht. In der Blase etwa 150 ccm nur wenig getrübten Urins. Kein Eiweiß, kein Zucker. Stechender Geruch. Per rectum fühlt man eine sehr große halbkugelige elastisch feste Prostata ohne besondere Knotenbildung. Oberes Ende kaum zu erreichen. Pars prostatica etwa 10 cm lang.

Behandlung: 20. II. 1905. Vasectomie beiderseits. Punktion der Hydrocele links.

24. II. 1905. Bis heute hat Patient noch nicht spontan uriniert.

25. II. 1905. Patient hat heute während des Nachm. spontan uriniert.

27. II. 1905. Patient wird des Nachts niemals einen Tropfen Urin spontan los. Heute tags 350 ccm spontan entleert.

1. III. 1905. Cystoskop. Untersuchung starke Entwickelung der Prostata nach der Blase hin, namentlich seitlich.

Da die spontane Urinentleerung wieder nachläßt, wird beschlossen, eine Blasenfistel anzulegen.

2. III. 1905. Patient soll cystostomiert werden, wird ohnmächtig vor der Vorbereitung zur Operation. Operation verschoben, schläft mit Morphium sehr gut und läßt nachm. ganz reichlich Urin.

6. III. 1905. Ohne dreimaligen Katheterismus geht es trotz des zeitweiligen spontanen Urinierens nicht. Pat. hat immer noch 300—400 ccm Residualharn.

Deshalb wird ihm vorgeschlagen, sich eine Blasenfistel anlegen zu lassen oder sich die Prostata entfernen zu lassen, falls letzteres angängig erscheine.

8. III. 1905. Operation in Chlf. aether Sauersauerstoff-Narkose. (Dr. Göbell.) Füllung der Blase mit Luft. Eröffnung der Blase durch Sectio alta. Man sieht die Prostata besonders rechts stark vorgewölbt. Linke Hand mit Gummihandschuh ins Rektum. — Blasenschleimhaut über der Prostata rechts durch einen Scherenschlag gespalten. Ausschälung des rechten und linken Prostatalappens mit dem Zeigefinger der rechten Hand. Es werden 2 aus muskulös fibrösen Knollen bestehende fast faustgroße Knoten entfernt. Blutstillung durch heiße Bordonche. — Dauerkatheter. Drain in die Blase. Schluß der Blasenwunde bis auf die Öffnung für das Drain durch dreifache Naht. Schluß der Bauchwunde durch Muskelkatgut und Hautzwirnnaht. Pflasterverband.

Abends Temp. 39°. Puls 96. Kochsalzinfusion. Starke Blutung aus der Blase. Spülung mit Eiswasser und Suprareninlösung 1:100000.

9. III. 1905. Morgens Temp. 37,6. Puls 84. Kochsalzinfusion.

Kampher, Prießnitz um die Brust. Blase 3 mal gespült. Urin immer noch blutig.

Abends Temp. 38,6. Puls 92.

10. III. 1905. Morgens Temp. 37. Puls 84. Ordination wie gestern. Urin noch blutig.

11. III. 1905. Temp. normal. Abends 37,7.

Pat. fühlt sich besser. Kein Blut mehr im Urin. Während des Tages einige Zeit außer Bett im Stuhle.

15. III. 1905. Verlauf bis dahin günstig. Blase tägl. 2 mal von oben und unten gespült.

16. III. 1905. Drain aus der Blase entfernt. Katheter bleibt liegen. Nähte entfernt.

20. III. 1905. Urin viel klarer. Pat. steht mit dem Dauerkatheter und einem aus einem Eisbeutel improvisierten Urinar auf.

22. III. 1905. Die Sectio alta-Wunde sieht gut aus, ist mit Heftpflasterstreifen dicht zusammengezogen, so daß auch beim Spülen kein Wasser oben abfließt. Dauerkatheter fortgelassen. Aber am

23. III. 1905 fließt oben Urin aus. Deshalb Katheter wieder eingelegt und die Wunde mit Sandsack beschwert.

27. III. 1905. Blasenfistel geschlossen.

29. III. 1905. Pat. läßt willkürlich Urin. Steht auf (ohne Urinar).

31. III. 1901. Pat. fühlt sich sehr wohl. Er muß tagsüber 10 mal, nachts 5 mal urinieren, hat dabei völlige Kontinenz. Auch in der Nacht meldet sich die Blase, so daß das Bett nicht naß wird.

Mit der Weisung noch Fol. uvae ursi-Thee zu trinken entlassen.

10. VI. 1907. Pat. ist jetzt 82 J. alt, Allgemeinbefinden ausgezeichnet. Urin noch etwas trübe und leicht eiweißhaltig, enthält Leukocyten. Residualharn 15 ccm. Urinentleerung: tags 4—5 mal, nachts von 9 Uhr abends bis 6 Uhr morgens keinmal.

Mikroskop. Befund: Gemischte (adenomatöse und myomatöse) Hypertrophie.

2. J.-Nr. 86(1749)/1905. K. K., 62 J., Zimmermann. Aufg. 14. III. 1905. Entl. 3. V. 1905.

Anamnese: Mit 18 J. Tripper.

Im Jahre 1904 bemerkte Pat. nach reichlichem Biergenuß, starkem Schwitzen und nachfolgendem Frost, daß er den Urin nicht mehr halten konnte. Schmerzen hatte er nicht. Nach 6 Wochen langer ärztlicher Behandlung besserte sich das Leiden. Er konnte seine Arbeit als Schiffszimmermann wieder aufnehmen. Nachdem er längere Zeit in den feuchten Helligen gearbeitet hatte, stellten sich die alten Beschwerden wieder ein. Er hatte Bettnässen. Deshalb suchte er vor 3 Wochen den Arzt auf, der den Urin untersuchte und kein Eiweiß und keinen Zucker fand. Auf Veranlassung des Arztes sucht Pat. jetzt die Klinik auf.

Status: Mittelgr. Pat. in mäßigem Ernährungszustaud. Gesicht etwas gedunsen. Innere Organe ohne bes. Befund.

Blase steht 2 Finger breit oberhalb des Nabels, ist durch die Bauchdecken als prall gefüllt zu fühlen.

Am 14. III. 1905 bestand Ischuria paradoxa. Heute, 15. III. 1905,

hat Pat. mehrmals spontan Urin entleert. Ca. 400 ccm Residualharn. Urin sehr hell, klar, kein Eiweiß, kein Zucker. Prostata sehr derb, etwas uneben, aber nicht höckrig, oberes Ende vom Rektum kaum zu erreichen. Prostata fast 10 cm lang. Cystoskopie: Trabekelblase. Keine Cystitis. Prostata springt sehr weit in die Harnblase vor und bildet einen großen mittleren Lappen und je einen kleineren seitlichen Lappen. Beide Ureterenmündungen weit. — Urinmenge vermehrt.

16. III. 1905. Vasektomie.

21. III. 1905. Residualharn, 200 ccm, läßt alle Stunden spontan Urin.

31. III. 1905. Residualharn, immer noch fast 300 ccm. Deshalb Chlf. Nark. Operation (Dr. Göbell). Füllung der Blase mit Luft. Sectio alta. Prostata springt Portio-artig in die Blase vor, fast kastaniengroß, bes. a. d. rechten Seite. Blasenschleimhaut über der Prostata mit Scherenschlag gespalten. Enucleation mit dem Zeigefinger der rechten Hand, unterstützt durch die in das Rektum eingeführte linke. Mehrere wallnußgroße Knoten werden entfernt. Spülung mit heißer Borlösung. Blutung steht schnell. Katheter in der Blase. Drain durch die Wunde. Blasenwunde durch 3 fache Naht geschlossen bis auf die Drainöffnung. Jodoformstreifen. Muskelkatgutnaht, Hautzwirnaht. Verb. Häufige Spülung der Blase.

2. IV. 1904. Urin nur wenig bluthaltig. Temp. normal, aber Puls 120. Deshalb Kampher.

3. IV. 1905. Pat. ist leicht benommen, aufstoßen, norm. Temp. Puls 100. Urin reichl. 2300 ccm.

5. IV. 1905. Pat. macht einen freieren Eindruck. Abends 39,0. 6. IV. 1905 abends 39,3. Wunde in Ordnung. Tampons entfernt. Prostatakapsel von Rektum ausmassiert. Dann b. d. Spülung reichl. Blutgerinsel.

7. IV. 1905. Norm. Temp. 8. IV. 1905. Nähte entfernt. Wohlbefinden.

15. IV. 1905. Temp. dauernd normal. 17. IV. 1905. Blasendrain entfernt.

19. IV. 1905. Dauerkatheter entfernt. Schrotbeutel auf die Blasenfistel.

20. IV. 1905. Pat. hat öfters spontan Urin gelassen. Aus der Fistel sind nur wenige Tropfen geflossen.

22. IV. 1905. Fistel geschlossen. Pat. kann gut Wasser halten und läßt alle 2 Stunden Urin.

29. IV. 1905. Pat. läßt 400 ccm Urin auf einmal, braucht nachts nur ein- höchstens zweimal zu urinieren. Blasenwunde geheilt. Entlassen.

4. VI, 1907. K. muß nachts einmal Urin lassen, tags öfters. Allgemeinbefinden vorzüglich. Kein Residualharn. Urin völlig klar.

Mikroskop. Befund: Gemischte Form der Hypertrophie.

3. J.-Nr. 385/1906. A. Sch., 64 J. alt, Briefträger. Aufg. 14. V. 1906. Entl. 27. VI. 1906.

Anamnese: 20 J. Tripper, ohne Folgen. Ehe kinderlos. 1897 zum ersten Male Blasenbeschwerden, völlige Harnverhaltung, 3 Wochen lang katheterisiert. Erst 1905 wieder Blasenbeschwerden, aber es war nur einmal Katheterismus nötig. Vor 14 Tagen trat wieder Harnverhaltung auf. Pat. mußte katheterisiert werden. Der entleerte Urin ist öfters

blutig gewesen. Auch bei nicht gefüllter Blase traten zuweilen Schmerzen auf, verbunden mit Brennen in der Harnröhre.

Status: Seniler Mann, Lungen u. Herz ohne Besonderheiten. Reflexe normal. An der Glans penis eine etwa linsengroße flache Narbe. Prostata mäßig vergrößert, wölbt sich nach dem Rektum deutlich vor. Der Katheter stößt auf kein Hindernis. Urin dunkelbraungelb, mikroskopisch bluthaltig, ohne Eiweiß. Nach der Untersuchung mittags Schüttelfrost bei 40,4° Temp., abends 38,6°.

Behandlung: Blasenspülungen.

Am 19. V. 1906. Cystoskop. Untersuchung ergibt starke Hypertrophie des mittleren Lappens, der sich ventilartig über das orific. int. legt. Trabekelblase. Die Trabekel springen stark vor und fassen verschiedentlich kleine Divertikel ein. Eine besonders gut sichtbare Divertikelöffnung liegt rechts oben unmittelbar hinter dem Orific. int. Pat. hat sich unter schonendem Katheterismus und Spülungen gut erholt. Fieber und Blutungen sind nicht wieder aufgetreten.

30. V. 1906. Operation in Narkose: Doppelseitige Vasektomie. — Typische Prostatectonia suprapubica (Dr. Göbell). Nach Schlitzung der Blasenschleimhaut über dem mittleren Lappen läßt sich die Prostata in toto gut enukleieren. Die enukleierte Prostata zeigt deutlich die beiden mäßig vergrößerten Seitenlappen und den stark vergrößerten Mittellappen. Spülung mit Eiswasser. Blutung läßt rasch nach, das Prostatabett zieht sich gut zusammen. Dicker Verweilkatheter. Zwei mittelstarke Drains oben in die Blase. Naht der Bauchwunde mit durchgreifenden Nähten bis auf den unteren Winkel, aus dem die Drains herausgeleitet werden, hier ergibige Tamponade.

1. VI. 1906. Blutung hat nachgelassen. Temp. regelrecht. Allgemeinbefinden zufriedenstellend. Sorge für Exspektoration.

4. VI. 1906. Urin nur noch wenig bluthaltig, wird mehr oben, wie unten entleert. Ein Drain entfernt. Tampon erneuert. Verweilkatheter wegen Urethritis vorübergehend entfernt.

7. VI. 1906. Drain durch ein dünneres ersetzt. Urin blutfrei, mäßig stark getrübt. Pat. ist lange Zeit außer Bett und im besten Allgemeinbefinden.

10. VI. 1906. Drain u. Dauerkatheter entfernt. Wunde oben durch Pflaster zusammengezogen. Harnröhre bougiert (Nr. 26 passiert glatt). Nachts Dauerkatheter und Sandsack auf die Wunde.

27. VI. 1906. Seit einigen Tagen ist die Blasenwunde vernarbt. Pat. fühlt sich sehr wohl. Geheilt entlassen.

31. V. 1907. Allgemeinbefinden ausgezeichnet. Urinentleerung tadellos.

Mikroskop. Untersuchung: Einzelne Bezirke mit erweiterten Drüsenräumen, an anderen Stellen rein adenomatöse Partieen. Keine Vermehrung der Muskelsubstanz. Dagegen mittlerer Lappen reinmyomatös.

4. J.-Nr. 636/1906. S. P., Landmann. Aufn. 29. VI. 1906. Entl. 22. VIII. 1906.

Anamnese: Seit 8 Jahren Beschwerden beim Wasserlassen. Sehr häufiger Urindrang, dabei entleerte sich bisweilen unter Schmerzen nur immer eine kleine Menge Urin. In den letzten Jahren fließt des Nachts

häufig Urin unfreiwillig ab. Vor 4 Wochen plötzlich Retentio urinae. Ein herbeigerufener Arzt nahm den Urin mittelst Katheter ab und überließ dem Pat. selbst die weitere Behandlung mittelst weichen Gummikatheters. Da die Beschwerden noch stärker wurden, suchte er einen Arzt in H. auf, der ihn der hiesigen Klinik zuwies.

Status: Mittelkräftiger, großer Mann. Täglich mehrmals spontane Urinentleerung, aber Residualharn von ca. 1400 ccm. Der Urin ist trübe. Beide Prostatalappen deutlich vergrößert.

30. VI. 1906. Vasektomia duplex.

7. VII. 1907. Lumbalanästhesie: Typ. Prostatectonia suprapubica (Geh.-Rat Helferich). Die beiden weichen wallnußgroßen Prostatalappen werden einzeln enukleiert. Dauerkatheter, Spülung der Blase mit Eisborwasser. 2 Drains i. d. Blase. Tamponade. Verkleinerung der Blasenwunde durch 2 Katgutnähte. Situationsnähte.

10. VII. 1906. Operation mit auffallend geringer Beeinträchtigung des Allgemeinbefindens überstanden. Temp. normal. Blutung nur gering. Urin fließt gut. Täglich 3 malige Spülung.

20. VII. 1906. Urin fast klar, ohne Blut. Ein Drain entfern. Tampons erneuert. Allgem. Befinden sehr gut.

1. VIII. 1906. Blasendrain ganz entfernt. Wunde mit Pflasterstreifen zusammengezogen.

12. VIII. 1906. Dauerkatheter entfernt. Operationswunde fast heil. Urin wird spontan in kleinen Mengen entleert. Residualharn noch 250 ccm. Tägl. Katheterismus mit dickem Katheter und Spülung.

22. VIII. 1906. Residualharn hat sich dauernd verringert. Jetzt nur noch 50 ccm. Urin fast klar. Entleerung fast alle 3—4 Stunden, Nachts nur 1 mal. Entlassen.

Ende April 1907: Seit der Operation keine Beschwerden, mit dem Resultat sehr zufrieden. (Brief des behandelnden Arztes.)

Mikroskop. Befund: Myomatöse Hyperthophie.

5. J.-Nr. 657/1906. Cl. E., 78 J., Arbeiter. Aufn. 2. VII. 1906. Entl. 22. VIII. 1906.

Anamnese: Prostatahypertrophie seit langen Jahren, die erste Retentio urinae im Jahre 1895, Blasenkatarrh seit längerer Zeit. Pat. wurde vom 23. I. bis 14. II. 1902 in der hiesigen Klinik wegen Retentio urinae infolge von Prostatahypertrophie und wegen Cystitis behandelt. Damals Vasektomie. Er wurde in gutem Zustand, ohne Residualharn und mit gebesserter Cystitis entlassen. Seitdem ist es ihm gut gegangen bis Anfang Juni 1906. Am 1. VII. 1906 Retentio urinae, blutiger Urin. Am 2. VII. 1906 gelang der Katheterismus nur sehr schwer. Deshalb Aufnahme in die chir. Klinik.

Status: Alter sehr abgefallener Mann, Emphysem und diffuse Bronchitis. Prostata: Deutliche Vergrößerung beider seitlicher Prostatalappen, nicht übermäßig hart.

Katheterismus gelingt mit umsponnenen Mercier-Katheter leicht. Urin blutig, übelriechend.

Behandlung: Blasenspülungen.

10. VII. 1906. Cystitis so wesentlich gebessert, so daß eine suprapubische Prostatektomie ausgeführt werden kann.

Operation: Im Ätherrausch (Geheimrat Helferich). Typische Prostatectomica suprapubica. Enukleation der beiden länglichen, fast dreifingerdicken Prostatalappen. Einlegen eines Verweilkatheters, zweier Drains durch die Blasenwunde. Verengerung der Blasenwunde, Muskelnaht, Hautnaht.

14. VII. 1906. Pat. hat den Eingriff gut überstanden. Ziemlich reichliche Blutung. Täglich mehrfache Blasenspülungen. Kräftige Ernährung, Lungenventilation.

20. VII. 1906. Abfluß aus der Blase ungestört. Beim Spülen wird jedesmal ziemlich reichlicher, übelriechender Bodensatz entfernt. Allgemeinbefinden gut.

24. VII. 1906. Verweilkatheter entfernt, um die Harnröhre sich erholen zu lassen.

1. VIII. 1906. Dauerkatheter wieder eingelegt. Drains entfernt.

15. VIII. 1906. Blase geschlossen, Wunden fast heil, nur kleiner Granulationsknopf. Dauerkatheter entfernt.

Urin spontan alle 3—4 Stunden entleert. Blasenentleerung vollkommen, Urin nur wenig getrübt.

22. VIII. 1906. Pat. hat sich erholt. Wunde geheilt. Urinentleerung völlig nach Wunsch. Pat. entlassen.

27. VI. 1907. Allgemeinbefinden recht gut. Blutbeimengungen sind nach der Operation nie aufgetreten, er läßt am Tage und in der Nacht 2—3 mal Urin.

Mikroskop. Befund: Mäßige Vermehrung des Muskel- und Bindegewebes. Dazwischen Partieen mit fast normalem Prostataparenchym mit vereinzelten Corp. amyl. Andere Stellen von rein adenomatösem Bau, andere wiederum mit vielen erweiterten Drüsenräumen.

6. J.-Nr. 732/1906. F. S., 64 J., Schmiedemeister. Aufn. 13. VII. 1906. Entl. 18. VIII. 1906.

Anamnese: Bis vor $^1/_2$ Jahr niemals Blasenstörungen od. Erschwerung der Urinentleerung. Vor $^1/_2$ Jahr einige Wochen gastrisches Fieber. Beschwerden gering, Appetit schlecht, Mattigkeit, etwas Verstopfung, vor allem Fieber abends bis 39° und darüber. Im Anschluß an diese Erkrankung — noch während Pat. fieberte — konnte Pat. sein Wasser schlecht los werden, schließlich trat völlige Harnverhaltung ein. Seitdem muß Pat. stets katheterisiert werden, dabei soll öfters Blut geflossen sein.

Status: Zierlich gebauter, etwas abgemagerter Mann, Temp. subfebril bis 38° abends, Lungen und Herz ohne Besonderheiten. Vollständige Retentio urinae. Katheterismus nur mit silbern. Katheter (Mercier) möglich. In der Gegend des Bulbus ein falscher Weg. Urin bluthaltig, stark getrübt, ammoniakalisch. Blasenkapazität 250—300 ccm. Wenn die Blase stärker gefüllt ist, quälender Harndrang.

Vom Rektum aus Prostata vergrößert, die rechte Hälfte mäßig stark, sie fühlt sich hart an, die linke erheblich stärker vergrößert, aber weich. Sie läßt eine Delle eindrücken.

Behandlung: Sorge für regelmäßige Blasenentleerung. Spülungen.

16. VII. 1906. Erhebliche Besserung. Cystitische Erscheinungen lassen nach. Beiderseits Vasektomie in Lokalanästhesie.

20. VII. 1906. Urin fast klar, nicht mehr bluthaltig.

Cystoskop. Untersuchung: Mäßige Vergrößerung der ganzen Prostata. Die Ureteren sind in die Geschwulst mit einbegriffen. Keine Balkenblase. Äußerst geringe entzündliche Veränderungen der Blasenschleimhaut, selbst am Blasenhals.

24. VII. 1906. In Lumbalanästhesie. Operation (Geh.-Rat Helferich). Nach Sectio alta wird die Schleimhaut über der Prostata eingeritzt und mit der Ausschälung begonnen. Letztere ist wegen entzündlicher Verwachsungen mit der Kapsel schwierig. Plötzlich fällt der Finger in eine Höhle, aus der dicker gelber Eiter wird. Nach Möglichkeit wird alles Prostatagewebe entfernt. Dicker Dauerkatheter. Blase bis auf eine Öffnung für 2 Drain verschlossen. Tampons. Durchgreifende Nähte.

26. VII. 1906. Pat. hat den Eingriff sehr gut überstanden.

Sorgfältige häufige Spülungen, oft mit Ausdrücken der Prostatagegend vom Mastdarm her.

31. VII. 1906. Allgemeinbefinden sehr gut. Urin fließt gut, wenig getrübt.

6. VIII. 1906. In den letzten Tagen Drains aus der Blase entfernt. Urin fließt durch Dauerkatheter, nur wenig durch die Wunde. Allgemeinbefinden sehr gut.

10. VIII. 1906. Wunde oben durch Heftpflasterstreifen zusammengezogen. Dauerkatheter entfernt.

11. VIII. 1906. Urin entleert sich spontan.

18. VIII. 1906. Wunde bis auf 2 kleine Granulationsknöpfe geheilt. Urinentleerung immer spontan. Urin fast ganz klar. Entlassen.

20. VI. 1907. Mit seinem Zustand ganz außerordentlich zufrieden. Das Wasserlassen geht ungestört vor sich, nur muß er öfters urinieren, nachts 2—3 mal, tagsüber 6—7 mal, ohne irgend welche Beschwerden. Er ist sonst guter Dinge.

Mikroskop. Befund: Adenomatöse Hypertrophie.

7. J.-Nr. 923/1906. J. T., 60 J., Arbeitsmann. Aufn. 11. VIII. 1906. Entl. 11. IX. 1906.

Anamnese: Früher stets gesund, hat ununterbrochen seine Arbeit bis vor 8 Tagen leisten können. Seit $^1/_2$ Jahr häufiger Urindrang. Vor 8 Tagen Urinverhaltung, so daß er katheterisiert werden mußte. Seitdem hat er nicht mehr spontan Wasser gelassen.

Status: Großer kräftiger Mann mit gesunden Brustorganen. Katheterismus gelingt mit mitteldickem Metallkatheder ohne wesentliche Schwierigkeiten. Urin klar. Die letzten Tropfen sind getrübt.

Per Rektum linker Prostatalappen stark, rechter leicht vergrößert. Im rechten Lappen fühlt man körnigen Inhalt.

12. VIII. 1906. Patient läßt vormittags spontan Wasser. Abends muß er wieder katheterisiert werden.

13. VIII. 1906. Cystoskopische Untersuchung: Mittlerer Prostatalappen stark vergrößert, wölbt sich wie ein Berg in die Blase vor. Deutliche Trabekelblase.

14. VIII. 1906. Operation in Lumbalanästhesie (Dr. Nößke). Prostatectomia suprapubica. Nachfüllung der Blase mit Luft, Sectio alta, 7 cm langer Längsschnitt. Umschlagsfalte des Peritoneum nach oben verzogen. Eröffnung der Blase. Mittlerer Prostatalappen pflaumengroß. Schleimhaut über der Prostata mit dem rechten Zeigefingernagel aufgekratzt, dann Ausschälung der Lappen der Prostata, welche von der durch Gummihandschuh geschützten linken Hand der rechten entgegengedrängt wird. Spülung der Blase mit eiskalter Borlösung. Dauerkatheter. Blasendrainage. Hautwunde durch einige Situationsnähte geschlossen. Steriler Verband.

Mäßige Nachblutung. Noch dreimalige Spülung mit eiskalter Borlösung.

16. VIII. 1906. Drain und Katheter sind durch Blutgerinnsel verlegt, deshalb Erneuerung des Drains und des Katheters.

17. VIII. 1906. Häufige Blasenspülungen.

25. VIII. 1906. Blasendrain entfernt.

27. VIII. 1906. Dauerkatheter entfernt. Pat. kann spontan Harn halten und entleeren. Aber abends Temp. 39,8°, Puls 120. Helmitol.

29. VIII. 1906. Temp. sinkt allmählich. Geringe Gärung des Harns. Zweimalige Blasenspülung täglich. Fistel fast geschlossen. Urin blutig.

30. VIII. 1906. In der Nacht viel blutiger Urin entleert. Blasenspülung. Zuletzt Einfüllung von 100 g Suprareninlösung 1:100000.

31. VIII. 1906. Keine Blutung mehr. Urin wird klarer. Blasenfistel geschlossen. Pat. sitzt tags im Lehnstuhl.

11. IX. 1906. Geheilt entlassen.

14. V. 1907. Kein Residualharn. Nachts muß er dreimal urinieren, tagsüber öfters. Urin leicht getrübt, enthält eine Spur Eiweiß.

Mikroskop. Befund: Adenomatöse Hypertrophie.

8. J.-Nr. 909/1906. W. W., 82 J., Weber. Aufn. 10. VIII. 1906. Entl. 5. X. 1906.

Anamnese: Seit $1\frac{1}{2}$ Jahren Harnbeschwerden, erst häufiger Harndrang nachts, am 30. VII. 1905 plötzlich völlige Urinverhaltung. Seitdem Katheterleben. Vor 8 Tagen neben quälendem häufigen Harndrang auch Diarrhöen.

Status: Dekrepider, dürftig genährter alter Mann. Tenesmen, häufige dünne Stühle. Vom Mastdarm aus fühlt man die Prostata gleichmäßig stark vergrößert. Urin wird nur tropfenweise in kleinen Stößen unter heftigen Beschwerden entleert, ist stark getrübt, ammoniakalisch riechend, alkalisch, im Sediment im wesentlichen Eiterkörperchen und Kristalle, keine Zylinder. Eiweißgehalt des filtrierten Urins dem Eitergehalt entsprechend. 150 ccm Residualharn. Blasenschleimhaut leicht blutend.

Behandlung: Blasenspülungen. Allgemeinpflege.

17. VIII. 1906. In Lokalanästhesie Vasektomie beiderseits.

Cystoskopische Untersuchung ergibt deutliche Trabekelblase, geringe Kapazität (100 ccm), Andeutung von Divertikelbildung. Mittlerer Prostatalappen gleichmäßig mäßig stark vergrößert, Schleimhaut überall glatt aufliegend. Ureterenwülste sehr deutlich sichtbar, linke Ureterenmündung klafft.

20. VIII. 1906. In Novokain-Lumbalanästhesie: Typ. Prostatektomia suprapubica (Dr. Göbell). Die Entfernung der Prostata gelingt nur mühsam, namentlich haftet die Prostata sehr fest am Blasenboden. Dauerkatheter, Blasendrainage. Eisspülungen.

24. VIII. 1906. Nachblutung nur gering. Urin fließt gut. Allgemeinbefinden durch die bestehenden Diarrhöen beeinträchtigt.

1. IX. 1906. Wunde gut granulierend. 5. IX. Blasendrain entfernt. 7. IX. Urin wird großenteils durch den Katheter entleert. Blasendehnung durch Spülung. Urin gut.

20. IX. 1906. Suprapub. Wunde stark verkleinert. Dauerkatheter entfernt. Immer noch dünne Stühle.

1. X. 1906. Suprapub. Wunde fast heil. Urinentleerung alle 4—5 Stunden in gutem Strahl, jedesmal 200—300 ccm. Nach der Entleerung ist die Blase nahezu leer. Urin fast vollkommen klar. Nach Hause entlassen.

12. X. 1906. Ohne voraufgegangene Krankheit gestorben.

Mikroskop. Befund: Adenocarcinom.

9. J.-Nr. 977/1906. M. J., 70 J., Agent aus N. Aufn. 22. VIII. 1906. Entl. 19. IX. 1906.

Anamnese: Vor $^1/_2$ Jahr Beschwerden beim Wasserlassen, kein Strahl mehr. Vor 10 Wochen plötzlich absolute Harnverhaltung. Nach 12tägiger Behandlung mit Dauerkatheter und Blasenspülung konnte Pat. wieder spontan Urin lassen. Seit 14 Tagen Urin bisweilen stark blutig gefärbt. Seit 20. VIII. besteht fortwährender quälender Drang. Spontan werden nur wenige ccm stark blutig gefärbten Urins unter heftigen Schmerzen entleert.

Status: Kräftig gebauter, rüstiger, gesund aussehender Mann. Puls 84, regelmäßig. Keine stärkere Arteriosklerose. Urin wird alle 15 Minuten entleert. Er ist stark bluthaltig, reagiert schwach alkalisch. Im filtrierten Urin: Eiweißgehalt dem Blutgehalt entsprechend. Im Sediment reichlich rote Blutkörper u. Leukocyten, sowie Kristalle, keine Zylinder und keine Geschwulstelemente, kein Residualharn. Blase 70—80 ccm Kapazität, sehr reizbar, sehr leicht neue Blutung. Cystoskopie schwierig. Prostata gleichmäßig vergrößert. Wulstige Unebenheiten am Trigonum.

Behandlung: 24. VIII. 1906. Operation in Novokain-Lumbalanästhesie (Dr. Göbell). Typ. suprapub. Prostatektomie. Tumor nicht vorhanden. Prostata enukleiert, halbhühnereigroß. Dauerkatheter, Drain i. d. Blase. Eisdusche. Vasektomie beiderseits.

26. VIII. 1906. Operation gut überstanden. Nur mäßige Blutung.

26. VIII. 1906. Bronchitis mit Temp. bis 38,8°.

29. VIII. 1906. Urin völlig blutfrei. Temp. normal.

4. IX. 1906. Drain aus der Blase entfernt. 12. IX. Blasenwunde geschlossen.

17. IX. 1906. Dauerkatheter entfernt.

19. IX. 1906. Urin kann 3—4 Stunden lang gehalten werden, und wird dann im Strahl entleert. Urin noch trübe, enthält Leukocyten, Blasenepithelien.

15. V. 1907. Nach Mitteilung des Arztes befindet sich M. ausge-

zeichnet, hat über nichts zu klagen. Tagsüber muß er 4 mal, nachts 2 mal Urin lassen, ohne alle Beschwerden. Urin ist immer klar.

Mikroskop. Befund: Adenomatöse Hypertrophie.

10. J.-Nr. 1352/1906. J. J., 76 J.

Anamnese: Seit 3 Jahren hat Pat. Beschwerden beim Wasserlassen. Vor 3 Jahren Retentio urinae, deshalb in der med. Klinik mit Blasenspülungen behandelt, keine Besserung. Seitdem vom Arzt katheterisiert.

Status: Noch einigermaßen rüstiger magerer Greis. Pyschisch schon etwas senil. Ernährung in gutem Gange. Pat. kann nur ab und zu ein wenig Urin lassen unter heftigem Drängen und Pressen. Er muß 4 mal in 24 Stunden katheterisiert werden. Urin mäßig getrübt, neutral. Eiweißgehalt dem Eitergehalt entsprechend. Vom Rektum aus fühlt man die weiche, glattwandige Prostata stark ins Darmlumen vorspringen. Auch cystoskopisch wird starke Vergrößerung des Mittelteiles festgestellt.

27. X. 1906. Lumbalanästhesie: Operation Geh. Rat Helferich: Typische Prostatectomia suprapubica. Prostata wird mit ziemlicher Mühe in 2 Hälften herausbefördert. Drain in der Blase. Dauerkatheter. Vasektomie beiderseits.

29. X. 1906. Blutung hat ganz aufgehört. Häufiges Spülen.

11. XI. 1906. Pat. sehr unruhig nachts, hat sich mehrmals das Blasendrain herausgerissen, heute Drain entfernt.

Dauerkatheter bleibt bis zum 1. XII. liegen. Dann Wunde bis auf kl. granul. Streifen verheilt.

4. XII. 1906. Urinentleerung alle 2—3 Stunden im Strahl ohne wesentliche Mühe, kein Residualharn. Geheilt entlassen.

Ende Dezember 1906 gestorben.

Mikroskop. Befund: Adenomatöse Hypertrophie.

11. J.-Nr. 1545/1906. W. H., 66 J. Aufn. 23. XI. 1906. Entl. 31. XII. 1906.

Anamnese: Seit 2—3 Jahren geringe Beschwerden beim Urinieren; er mußte häufig urinieren, er entleerte sich meist nur wenig, bisweilen erst nach längerem Drängen. Nachts öfters Harndrang.

Am 14. XI. 1906 nach einer Gesellschaft konnte er sein Wasser nicht lassen, er wurde von seinem Arzt katheterisiert. Keine Besserung. Deshalb Aufnahme in die hiesige Klinik.

Status: Blase reicht bis zum Nabel, Katheterismus. 1860 ccm Urin entleert, Urin hell goldgelb, etwas trübe. Reaktion sauer. Mikroskop.: einige rote und weiße Blutkörperchen. Etwas Eiweiß.

Prostata mäßig vergrößert, nicht wesentlich druckempfindlich und fühlt sich hart und fest an.

Behandlung: 24. XI. 1906. Vasectomia duplex.

6. XII. 1906. Lumbalanästhesie. Operation (Geh. Rat Helferich): Typische Prostatectomia suprapubica. Prostata gelappt, sehr derb, kl. hühnereigroß. Dauerkatheter, Blasendrain.

12. XII. 1906. Drain entfernt.

18. XII. 1906. Katheter entfernt.

31. XII. 1906. Heilung. Pat. hält das Wasser gut. Muß 2 mal nachts aufstehen. Entlassen.

2. VI. 1907. Allgemeinbefinden gut. Urin hell, kein Sediment, kein Eiweiß, keine Fäden. Urinentleerung 4—5 mal tags, 1 mal nachts. Kein Residualharn.

Mikroskop. Befund: Adenomatöse Hypertrophie.

12. J.-Nr. 1999/1907. D. W., 63 J., Revierförster. Aufn. 11. II. 1907. Entl. 10. III. 1907.

Anamnese: Seit 1 Jahre beim Harnlassen Beschwerden, kein Strahl wie früher. Schmerzen beim Stuhlgang und im Kreuz. Infectio negatur.

Status: Kräftig gebauter, sonst gesunder Mann. Prostata gegen das Rektum hin kaum vergrößert. Im cystoskop. Bilde springt der mittlere Lappen kugelig vor, ausgesprochene Balkenblase. Urin klar. Residualharn 100 ccm.

Behandlung: 14. II. 1907. Op. in Novokain-Suprarenin-Lumbalanästhesie. (Geh. Rat Helferich.) Prostatectomia suprapubica. Füllung der Blase mit Luft, Sectio alta. Einreißen der Blasenschleimhaut über der Prostata mit dem Finger. (Prostata, mittlerer Lappen vergrößert kugelig.) Enukleation der Prostata. Dauerkatheter, Spülung mit Eisborwasser. Blasendrain. Blasennaht. Weichteilnaht. Hautnaht. Vasektomie beiderseits.

Der mittlere Lappen ist 3 cm lang, 1 cm breit, zungenförmig.

Nachbehandlung: Häufige Blasenspülungen.

15. II. 1907. Dauerkatheter entfernt.

20. II. 1907. Aus der Blasenöffnung nur noch tropfenweise Urin. Deshalb abermals Dauerkatheter eingelegt.

28. II. 1907. Keine Urinentleerung aus der Blasenwunde.

10. III. 1907. Sectio alta, Wunde fast völlig geheilt. Kann den Urin gut halten, muß noch ziemlich häufig urinieren. Entlassen.

15. V. 1907. Wasserlassen gut. Urin bernsteinfarben, klar. Tags 4 mal, nachts 1 mal Urinentleerung.

Mikroskop. Befund: Fast reine adenomatöse Hypertrophie.

13. J.-Nr. 61/1907. K. F., 67 J., Rentner. Aufn. 11. III. 1907. Entl. 24. IV. 1907.

Anamnese: 1873 in der hiesigen Klinik wegen rechtsseitigen Wasserbruchs operiert und geheilt. Seit 8 Tagen sei die rechte Scrotalhälfte wieder geschwollen. Außerdem habe er schon seit längerer Zeit Beschwerden beim Urinlassen. Er vermöge den Harn nur in dünnem Strahl zu entleeren, zeitweise nur tropfenweise. Dann und wann trete völlige Verhaltung ein und er müsse sich dann katheterisieren.

Status: Mittelgroßer, ziemlich beleibter Mann mit gesunden Brustorganen. Im rechten Hodensack ein überfaustgroßer Wasserbruch. Per Rektum Prostata deutlich vergrößert, besonders springt der rechte Lappen stark gegen das Rektum vor.

14. III. 1907. Op. in Alipin-Lumbalanästhesie (Geh. Rat Helferich). Nach Füllung der Blase mit Luft typische Prostatectomia suprapubica, Sectio alta. Nach Einreißen der Schleimhaut über der Prostata Ausschälung derselben mit dem Finger. Links gelingt es ziemlich leicht,

rechts dagegen nur mit Hilfe eines großen Elevatoriums. Starke Blutung. Spülung mit Eisborwasser. Dauerkatheter. Blasendrain. Situationsnähte.

Am Abend noch immer ziemlich heftige Blutung. Abermalige Spülung mit Eisborwasser. Nacht reißt sich Pat. d. Katheter aus der Harnröhre. Urinentleerung erfolgt auch ohne Katheter.

16. III. 1907. Dauerkatheter wieder eingelegt. Mehrmals täglich Durchspülung.

23. III. 1907. Drain aus der Blase entfernt. Allgemeinbefinden gut. Stimmung etwas weinerlich.

1. IV. 1907. Urin läuft aus einem durch die Urethra eingeführten Drain gut ab. Aus der Blasenwunde entleert sich nur noch selten etwas Urin. Katheterdrain entfernt. Blasenspülungen.

10. IV. 1907. Seit einigen Tagen beginnt die Blasenwunde sich zu schließen. Es entleert sich aus ihr kein Urin mehr. Der Urin wird per Urethram spontan gelassen. Die Blase faßt ca. 200 ccm. Urin noch leicht getrübt.

23. IV. 1907. Geringer granulierender Defekt oberhalb der Symphyse, in den man mit der Sonde etwa 3 cm tief eindringen kann. Blase geschlossen. Urinentleerung spontan, Urin kann gut gehalten werden, doch besteht bisweilen Inkontinenz.

2. VI. 1907. Blase geschlossen. Es besteht noch eine feine in das Cavum Retzii führende Fistel. Urin klar. Kein Residualharn, keine Inkontinenz, braucht nachts nicht zu urinieren.

Mikroskop. Befund: Viele erweiterte Räume, daneben Rundzelleninfiltrate. Corpora amylacea in Bindegewebsräumen ohne Epithel eingeschlossen. Daneben Bilder von rein adenomatösem Charakter, einzelne weit vorgeschoben in den äußersten Randpartien. Kombination von chron. Entzündung, Retention und adenomatöser Hypertrophie.

14. J.-Nr. 101/1907. J. M., 67 J., Handlanger. Aufn. 26. III. 1907. Entl. 15. V. 1907.

Prostatahypertrophie. Zottenpolyp an d. R.-Uretermündung. Prostatectomia suprapubica. Exstirpation des Tumors mit unterem Ureterende.

Anamnese: Sonst gesund. In den letzten Monaten öfter als früher Harndrang. Zuweilen entleerte sich Blut mit dem Urin. Am 24. III. 1907 Harnverhaltung, am 25. III. Katheterismus ohne Erfolg, 26. III. morgens 1 Uhr in die Klinik aufgenommen.

Status: Kräftiger, großer Mann. Blasenfundus steht in Nabelhöhe. Die Einführung des Katheters gelingt ohne Schwierigkeiten.

Prostata vom Rektum aus mäßig vergrößert, ein mittlerer Lappen hinten deutlich fühlbar.

Urin enthält Blut, keine Zylinder. Albumen dem Blutgehalt entsprechend.

Cystoskop. Untersuchung: Gleichmäßige, nicht sehr hochgradige Hypertrophie der Prostata. Am rechten Ureter liegt eine kleine Zottengeschwulst.

30. III. 1907. Alipin-Lumbalanästhesie mit Novokain-Lokalanästhesie. Operation: Dr. Göbell. Sectio alta mit Längsschnitt. Zunächst Eröffnung der mit Luft gefüllten Blase. Der Zottenpolyp, der oberhalb der Ureter-

mündung nahe derselben, aber ohne sie zu umfassen, gelegen ist, wird mit dem Ureter isoliert. Dann wird zunächst bimanuell — eine Hand im Rektum, eine in der Blase — die Prostata exstirpiert. Sie ist apfelgroß. Starke Blutung. Eisborwasserspülung. Dann Exstirpation der Zottenpolypen mit dem unteren Ureterende. Das zurückbleibende Ureterende wird an einem Seidenfaden befestigt, der mit einem elastischen Katheter zur Harnröhre herausgeleitet wird. Naht der Blasenschleimhaut unterhalb des rechten Ureters. Einlegen zweier langer Drains ins Prostatabett. Blasennaht bis auf die Öffnung für die Drains. Muskelnähte. Hautnähte. Tampon neben den Drains. Steriler Verband. 2 Stunden p. op. wegen starker Blutung Spülung. Suprareninlösung in der Blase.

31. III. 1907. Morgens Temp. 40,0°. Puls 108. Subjekt. Wohlbefinden. Blasenspülungen. Kampfer.

2. IV. 1907. Entfieberung.

3. IV. 1907. Pat. ist etwas verwirrt, glaubt, man wolle ihn vergiften. Abends Chloralhydrat. 6. IV. Pat. ist wieder ganz vernünftig.

15. IV. 1907. Oberes Drain entfernt. Spülungen nur durch den Katheter. Wunde mit Heftpflasterstreifen zusammengezogen.

18. IV. 1907. Katheter entfernt.

25. IV. 1907. Wunde gut granulierend. Fistel noch secernierend.

2. V. 1907. Blasenfistel geschlossen. Pat. kann den Urin schlecht halten. Sitzbäder. Elektrisieren.

8. V. 1907. Urinkontinenz besser.

15. V. 1907. Sectio alta-Wunde flach granulierend. Keine Blasenfistel. Pat. kann den Urin für Stunden halten. Zuweilen noch Inkontinenz. Mit Urinal entlassen.

21. VI. 1907. Nur nachmittags zuweilen noch Incontinenz. Vorm. und nachts völlige Kontinenz. Nachts 1 mal urinieren. Allgemeinbefinden gebessert. Trägt das Urinal nicht mehr.

Mikroskop. Befund: Gemischte Hypertrophie. Zwischen adenomatösen Partien Knoten, die nur aus glatten Muskelzellen und Bindegewebszellen bestehen.

B. Perineale Prostatektomien. (Tabelle hierzu S. 424).

1. J.-N. 753/1905. H. T., 50 J., Arbeiter. Aufn. 19. VIII. 1905. Entl. 9. XII. 1905.

Anamnese: Seit längerer Zeit Beschwerden beim Wasserlassen.

Status: Leidlich kräftiger Mann. Prostata vergrößert und hart, namentlich der linke Lappen. Katheterismus gelingt ohne Schwierigkeit. Urin klar. K. E. K. Z. Cystoskopie am 6. VIII. 1905 gelingt nicht.

Pat. bekommt am 10. VIII. eine diffuse Bronchitis und wird am 14. VIII. in die medizinische Klinik verlegt. Dort tritt eine komplete Harnverhaltung auf und Pat. muß täglich 2 mal katheterisiert werden. Am 19. VIII. 1905 zur Operation in die chirurg. Klinik zurückverlegt.

21. VIII. 1905. Stovain - Paranephrin - Lumbalanästhesie. Operation (Dr. Sick). Flachbogenförmiger Schnitt am Damm, Bulbus stumpf von

Nr.	Name, Beruf	Alter	Dauer der Blasenbeschwerden. Infektion	Befund
1	H. T., Arbeiter.	50 J.	Seit längerer Zeit Harnbeschwerden. Retentio urinae.	Operat. 21. VIII. 1905. Prostata sehr derb und vergrößert. Mikroskop.: Gemischte Hypertrophie.
2	B., Rentier.	—	—	Operat. Prostata stark vergrößert.
3	J. M., Arbeiter.	61 J.	Seit 5—6 J. Blasenbeschwerden. Retentio urinae.	Operat. 11. VI. 1906. Prostata nur wenig vergrößert. Trotzdem völlige Verhaltung. Kleine harte Pars prostatica für den Kleinfinger durchgängig. Mikroskop.: Adenomatöse Hypertrophie.
4	F. R., Arbeiter.	72 J.	Vor 15 J. erste Harnverhaltung. Vor 2 J. und vor $^1/_2$ J. Retentio urinae. Seit $^1/_2$ J. Katheterleben.	Operat. 22. VI. 1906. Prostatahypertrophie mit Abszeß.
5	H. K., Arbeiter.	58 J.	1903/1904 Blasenstein nach Lithotripsie entfernt.	Operat. 23. II. 1906. Rechte Prostatahälfte hypertrophisch, linke Prostatahälfte geschrumpft.
6	Kn. P., Landmann.	70 J.	Strictura urethrae 1900. Seit Herbst 1904 Harnbeschwerden.	Operat. 15. VII. 1905. Prostata in einen mit Steinen gefüllten Sack umgewandelt.
7	H. L., Arbeiter.	65 J.	Vor 4 J. Retentio urinae. Seit $^1/_4$ J. Harnverhaltung. Katheterleben.	Operat. 15. I. 1906. Prostata stark vergrößert. Mittlerer Lappen exstirpiert. Gr. paravesikaler Abszeß. Mikrosk.: Adenomatöse Hypertrophie carcinomverdächtig.

dem Rektum gelöst. Prostata freigelegt, Kapsel inzidiert. Prostata sehr derb. Excochleation der Prostata, Verweilkatheter, Tamponade, teilweise Naht. Blasenspülungen.

30. VIII. 1905. Dauerkatheter und Nähte entfernt.

1. IX. 1905. Schüttelfrost. Temp. 40,5. Ursache ungenügende Urinentleerung. 200 cm Residualharn.

4. IX. 1905. Dauerkatheter wieder eingelegt.

Behandlungsdauer	Resultat	Weiteres Befinden
3½ Mon.	Gebessert. Wunde geheilt.	?
3 Mon.	Geheilt.	1 Jahr gesund, dann an einer anderen Krankheit gestorben.
85 Tage.	Nach plastischem Verschluß einer Harnröhren-mastdarmfistel Wunde geheilt, aber noch inkontinent.	19. VI. 1907. Jetzt kontinent. Kein Residualharn, muß nachts zweimal Harn lassen. Urin klar.
—	† 10. VII. 1906.	—
3 Mon.	Gebessert.	1. VI. 1907. Blasenfunktion gut. Anfänglich psychische Depression.
45 Tage.	Gebessert.	22. VI. 1907. Urin beständig trübe-schleimig-eitrig. Fistel am Damm besteht noch. Urinentleerung alle zwei Stunden.
2½ Mon.	Nach plastischem Verschluß einer Urethrafistel geheilt, aber noch inkontinent.	Nach einiger Zeit Kontinenz wieder vorhanden. 4 Mon. gutes Befinden, dann wieder Blasenbeschwerden, schließlich völlige Retentio, deshalb 13. IX. 1906 Operation. 5. X. 1906 Exitus. Prostata carcinom. Cardiacarcinom, Car. flexurae sigmoideae.

Die weitere Nachbehandlung wurde dadurch erschwert, daß Pat. sofort hohes Fieber bekam, sobald der Dauerkatheter entfernt wurde. Die Perinealwunde heilte.

Am 9. XII. wird Pat. entlassen. Die Harnentleerung geschieht noch häufig. Pat. ist jedoch ohne Beschwerden. Der Harn ist klar.

Mikroskop. Befund: Adenomatöse und myomatöse Hypertrophie.

2. B., Privatpatient des Herrn Geheimrat Helferich. Prostata sehr

stark vergrößert. Prostatectomia perinealis. Langsame Heilung im 1. Vierteljahr. 1 Jahr danach gesund. Dann an anderweitiger Erkrankung gestorben.

3. J.-N. 534/1906. J. M., 61 J., Arbeiter. Retentio urinae durch Prostatahypertrophie, Prostatectomia perinealis. Aufn. 5. VI. 1906. Entl. 5. IX. 1906.

Anamnese: Pat. leidet seit 5—6 Jahren an zunehmenden Blasenbeschwerden. Er mußte häufiger Urin lassen und mußte sehr lange pressen, bis die Entleerung in Gang kommt, wobei häufig gleichzeitig Stuhlentleerung erfolgt. Vor einem Jahr erfolgte die Urinentleerung in stetigem Tröpfeln. Damals durch Krankenhausbehandlung (Katheterisieren, Blasenspülungen), soweit gebessert, daß er wieder in den früheren Zustand zurückkam. Jetzt alle 1—2 Stunden Entleerung einer geringen Menge Urins, jedesmal große Qual und lange Dauer, bis endlich die Entleerung erfolgt.

Status: Seinem Alter entsprechend rüstig und gut genährt.

Mäßiges Lungenemphysem. — Urin wenig getrübt, neutral, kein Eiweiß. — Dicker weicher Katheter stößt im Anfangsteil der Pars prostatica auf einen unüberwindlichen Widerstand. Erst ein dünner umsponnener Katheter (Charr. 16) passiert das Hindernis. Blase enthält 450 ccm Residualharn. Starke Hämorrhoiden, ringförmig den After umgebend. Prostata nicht wesentlich vergrößert.

9. VI. 1906. Zur Orientierung über die Möglichkeit zu Cystoskopieren, wird mit Metallbougies bougiert, 16 bis 23 passieren die Harnröhre unter Überwindung eines elastischen Widerstandes in der Pars prostatitica.

11. VI. 1906. Katheterismus heute nicht möglich, deshalb Operation in Lumbalanästhesie (Dr. Göbell). Perineale Freilegung der Prostata mit prärektalem Bogenschnitt. Beide seitliche Prostatalappen nicht wesentlich vergrößert, werden exstirpiert, Urethra prostatica eröffnet, silberner Katheter in die Blase, Entleerung und Spülung der Blase. Kein mittlerer Lappen fühlbar, man fühlt deutlich das Lig. interuretericum. Keine narbige Veränderungen in der Urethra. Es kann ein dicker Verweilkatheter eingeführt werden. Ausgiebige Tamponade und Drainage der Wunde.

1. VII. 1906. Wunde zeigt gute Granulationen.

17. VII. 1906. Untersuchung ergibt, daß der Wundtrichter mit dem Rektum kommuniziert, deshalb Operation in Lumbalanästhesie (Dr. Göbell): Spaltung der Narbe, Verfolgung der Fistel. Es zeigt sich, daß eine Rektourethralfistel sich zu bilden begann. Exzision alles Narben- und Fistelgewebes. Spaltung des Sphinkters, Herunterklappen zweier Harnröhrenschleimhautläppchen auf die Urethalfistel. — Exstirpation der Rektalschleimhautfistel, Wiedervereinigung des Damms: Dauerkatheter und Stopfrohr.

1. VIII. 1906. Wunde gut granulierend. Dauerkatheter fortgelassen. Es fließt noch reichlich Urin durch die Wunde.

20. VIII. 1906. In den letzten Tagen war Pat. trocken, Wunde bis auf eine Haarfistel geheilt.

22. VIII. 1906. Fistel dicht, Urinentleerung spontan, alle halbe Stunde.

4. IX. 1906. Fistel dicht geblieben. Kontinenz läßt zu wünschen übrig. In ambulante Behandlung entlassen.

19. VI. 1907. Dammwunde völlig vernarbt. Pat. läßt nachts zweimal Urin, am Tage öfters. Völlige Kontinenz. Kein Residualharn. Urin klar.

Mikroskopischer Befund: Adenomatöse Hypertrophie.

4. J.-N. 482/1905. F. R., 72 J., Arbeiter. Aufn. 14. VI. 1905. † 10. VII. 1905.

Anamnese: Im Jahre 1890 Harnverhaltung, Blasenkatarrh. 5 Wochen lang Behandlung mit Blasenspülungen. Heilung. Vor 2 Jahren 2—3 Mon. währende Blasenstörungen, schmerzhafte, erschwerte Urinentleerung. Seit dem Winter Wiederholung dieser Beschwerden in erhöhtem Maße. Wird seitdem täglich katheterisiert.

Status: Mittelgroßer magerer Mann. Puls hartes gespanntes Arterienrohr mittelgroß, etwas frequent 116, geringe Arhythmie. Geringes Lungenemphysem. Beiderseits beginnende direkte Leistenbrüche.

Die Blase steht 2 fingerbreit oberhalb der Symphyse. Äußere Hämorrhoidalknoten. Prostata nicht vergrößert, kaum derb, Blasengrund wölbt sich weit ins Rektum vor, man kann die Vesicul. semin. bequem abtasten. Testikel normal. Keine Drüsenschwellungen.

Urin: trübe, übelriechend, enthält Leukozyten, etwas Eiweiß.

Behandlung: Urotropin $3 \times 0{,}3$. Blasenspülungen.

15. VI. 1905. Abends 40° rechtsseitige Pyelitis. Dauerkatheter eingelegt.

18. VI. 1905. Temp. 38°. Cystoskop. Untersuchung keine Prostatahypertrophie.

21. VI. 1905. Sehr starke Eiterung aus der Harnröhre, deshalb wird Prostatitis angenommen. Im Urethralsekret keine Gonokokken.

22. VI. 1905. Lumbalanästhesie (Stovain-Paranephrin) Operation (Dr. Göbell). Bogenförmiger prärektaler Schnitt. Freilegung der Pars membranacea urethrae und der Prostata. Letztere kaum vergrößert, enthält rechts einen Abszeß. Exstirpation beider Prostatahälften, unter Schonung der Urethra. Urethrotomie in der Pars membranacea. Katheter eingelegt, aus der Wunde herausgeleitet, um die Harnröhre ruhig zu stellen. Jodoformtamponade. Situationsnaht. Verband.

28. VI. 1905. Pat. befindet sich so wohl, daß er den Nachmittag im Sessel zubringt.

4. VII. 1905. Pat. etwas benommen.

9. VII. 1905. Benommenheit nimmt trotz entsprechender Behandlung zu.

10. VII. 1905. Nachts 12 Uhr Exitus.

Autopsie: Hämorrhagische Cystitis. Trabelblase mit Divertikeln. Pyelonephritis sin. Pyelitis dext. mit Inkrustation der Nierenbeckenschleimhaut. Kastaniengroße Cyste der rechten Niere. Nephritis parenchymatosa und Miliartuberkulose der rechten Niere. Im Oberlappen der rechten Lungen alte und frische Tuberkulose. Myokarditische Herde.

5. J.-N. 38/1905. H. K., 58 J., Arbeiter. Aufn. 20. II. 1905. Entl. 23. V. 1905.

Anamnese: 1903/04 wegen Wirbelsäulenverletzung und Blasenstein hier behandelt. Ende Februar 1904 entlassen. Bis Juni 1904 leidliches Wohlbefinden. Seitdem wegen Mastdarmfistel in Behandlung des Arztes.

Status: Übermittelgroßer, gut genährter Mann mit geringer Kyphose und Versteifung der unteren Brustwirbelsäule und kontrakten Plattfüßen. Vor dem Anus beiderseits je eine Operationsnarbe, rechts längs gestellt und fest, links schräg gestellt, etwas linide mit kleinem Schorf in der Mitte und druckempfindlich. Beim Katheterisieren mit Metallkatheter weicht der Schnabel in der Pars prostatica nach links ab. Der Katheterismus gelingt nur mit Bougiekatheter. Per rectum ist die rechte Hälfte der Prostata vergrößert und angeblich sehr stark druckempfindlich.

Urin: Kein Eiweiß, kein Zucker.

Behandlung: 23. II. 1905. Chlf.-Nark. Operation in Steinschnittlage (Dr. Göbell): Prärektaler Bogenschnitt dringt auf die Pars membranacea vor. Urethra ist durch Narbengewebe ganz nach hinten verzogen. Beim Versuch, das Gewebe rechts von der Urethra zu durchtrennen, sehr starke Blutung, wie aus cavernösem Gewebe, die steht, nachdem die Vasa pudenda präpariert und ligiert sind. Dann Prostata freigelegt. Rechte Hälfte vergrößert, weich, aber nicht entzündlich. Linke Prostatahälfte geschrumpft, narbig, steht mit der linken Narbe am Anus in Zusammenhang. Excochleation der rechten Prostatahälfte. Urethra eröffnet. Verweilkatheter durch die Urethra eingelegt. Jodoformtamponade, Drainage. Verband.

2. III. 1905. Gutes Allgemeinbefinden. Erster Verband liegt noch, ebenso der Dauerkatheter. Täglich Blasenspülungen.

11. III. 1905. Katheter entfernt. Wunde granuliert gut. Pat. uriniert glatt durch die Harnröhre, desgleichen gelingt der Katheterismus ohne Schwierigkeit.

Abends Schüttelfrost, hohes Fieber. Temp. 39,4. Puls 120.

12. III. 1905. Granulationen sind verklebt, werden gelöst, es entleert sich Eiter. Verweilkatheter.

15. III. 1905. Pat. fieberfrei.

17. III. 1905. Neuer Fieberanfall. Es entwickelt sich links zwischen Rektum und Tub. ischii ein periproktitischer Abszeß.

20. III. 1905. Ätherrausch: Inzision links vom Anus: Freilegung einer großen vielbuchtigen, von ganz alten Schwielengewebe umgebenen, mit stinkendem Eiter gefüllten Höhle, die pararektal weit nach aufwärts reicht bis in die Höhe der Prostata. Drainage, Tamponade, Verband.

22. III. 1905. Fieberfrei seit der Operation.

29. III. 1905. Wunde granuliert gut. Wird täglich 1 mal bougiert (Metallbougie).

6. V. 1905. Wunde bis auf schmale granulierte Streifen geheilt. Pat. läßt nachts 1 mal.

10. V. 1905. Cystoskop. Untersuchung: Trabekelblase. Prostata nicht mehr nach der Blase prominent, wie im Januar 1904. Blasenfunktion gebessert am 20. V. 1905. Kein Harndrang mehr des Nachts.

Anfang Juni 1905 wieder Fistel, aber keine Harnröhrenfistel.

März 1907 Blasenentleerung normal.

Kr. war eine Zeitlang deprimiert wegen des Verlustes der Potentia coeundi, ist aber jetzt ein Mensch von gleichmäßig fröhlicher Gemütsart.

6. J.-Nr. 644/1905. Kn. P., 70 J., Landmann. Aufn. 13. VII. 1905. Entl. 30. VIII. 1905.

Anamnese: Im Herbst 1900 mit Bougierkur wegen Strictura urethrae behandelt. Danach sehr gutes Befinden, bis zum Herbst 1904, in welchem starker Blasenkatarrh auftrat, der aller medikamentösen Behandlung und auch einer Behandlung mit Blasenspülungen und Bougieren in der hiesigen Hautklinik nicht wich. Zur chir. Klinik verlegt.

Status: Für sein Alter rüstiger Mann. Mäßige Arteriosklerose. Urin fast klar mit schleimig eitrigem Bodensatz. Katheterurin fast klar ohne Beimengung.

Per rectum fühlt man die Prostata nicht vergrößert, aber weich, man kann Dellen eindrücken, dabei hat man ein eigentümliches Gefühl, wie wenn man Hautemphysem palpiert. Drückt man stärker, so fühlt man deutlich einzelne stärkere, große, harte Körperchen. R. Samenblase prall gefüllt. Durch Prostatamassage werden fast 5 ccm eitrig molkigen Sekrets aus der Harnröhre entleert. Dasselbe enthält Leukocyten, Streptokokken, grampositiv und gramnegative Stäbchen und endozelluläre Streptokokken.

15. VII. 1905. Behandlung: (Stovain-paranephrinlumbalanästhesie). Op. (Geh.-Rat Helferich). Praerektaler Bogenschnitt legt den Bulbus frei. M. transv.-perin.-superfic. vom M. bulbo-cavernosus getrennt, M. recto-urethralis durchtrennt. Prostata freigelegt. Dabei wird rechts ein Sack eröffnet, aus welchem erst dünnflüssige eitrige Flüssigkeit fließt, dann kleine kaum pfefferkorngroße, schwarze runde Steinchen entleert werden. Die Prostata bilden einen mit diesen Konkrementen gefüllten Sack. Die hintere Wand wird exstirpiert, die Höhle exkochleiert, die sehr zahlreichen Steinchen werden entfernt. Drainage. Jodoformtamponade. Verband.

17. VII. 1905. Pat. steht auf. Aus der Prostatawunde entleert sich Urin. Täglich mit Katheter Blasenspülung.

21. VII. 1905. Wundverlauf gut.

29. VII. 1905. Wunde sieht gut aus. Residualharn 150. Es entleert sich noch etwas Urin durch die Fistel.

2. VIII. 1905. Abends Temp. 38,3°. Epididymitis sin.

14. VIII. 1905. Castratio sin. Vasectomia d.

24. VIII. 1905. Kastrationswunde bis auf e. granul. Streifen im unteren Wundwinkel geheilt. Aus der Dammwunde immer noch etwas Urinentleerung.

30. VIII. 1905. Aus der kleinen Dammfistel entleert sich nur wenig Urin. Urin nur wenig trübe. Urindrang und Schmerzen nicht mehr vorhanden. Allgemeinbefinden durchaus zufriedenstellend. Entlassen.

Am 22. VI. 1907. Urin beständig trübe, schleimig eitrig, wird alle 2 Stunden, mitunter noch häufiger entleert. Die Fistel am Damm besteht noch, es entleert sich der Urin aus der Fistel sowohl wie aus der Urethra. Allgemeinbefinden schlecht.

7. J.-Nr. 1517/1905. H. L., 65 J., Zimmermann. Aufn. 12. X. 1905. Entl. 31. III. 1906. Geheilt.

Stinkender Blasenkatarrh und komplete Retentio urinae bei Prostatahypertrophie.

Hernia inguinalis directa duplex.

Epididymitis chron. sin.

Anamnese: Seit etwa 20 Jahren eine rechtsseitige, seit etwa 12 Jahren

eine linksseitige Leistenhernie. Vor 4 Jahren ohne äußere Veranlassung Harnverhaltung, 3 Wochen lang mit Katheter behandelt. Dann wieder spontanes Urinieren, aber häufiger als früher. Seit $^1/_4$ Jahre wieder Harnverhaltung, nur gelegentlich fließen kleine Mengen spontan ab. Pat. katheterisierte sich selbst alle 2—3 Stunden. Seit 6 Wochen starke Schwellung des linken Hodens.

Status: Frischer, rüstiger Mann. Brustorgane ohne Besonderheiten. Rechts ein doppelt faustgroßer, links ein faustgroßer direkter reponibler Leistenbruch. Linker Testikel gut gänseeigroß, hart, etwas druckempfindlich. Hoden und Nebenhoden nicht voneinander zu trennen.

Vom Rectum aus Prostata mandarinengroß, hart, wenig druckempfindlich, von glatter Oberfläche.

Urin dick eitrig, scheußlich stinkend.

Behandlung: Blasenspülungen.

17. X. 1905. Radikaloperation der rechtsseitigen Leistenhernie in Lokalanästhesie.

24. X. 1905. Castratio sin. in Lokalanästhesie. Verschluß der l. Bruchpforte.

8. XI. 1905. Beide Wunden geheilt. Abends 39,2°. Urin etwas stärker getrübt. Bettruhe. Warme Umschläge. Thee.

12. XI. 1905. Fieber klingt langsam ab, aber spontan keine Urinentleerung.

19. XI. 1905. Neuer Fieberanfall. Dauerkatheter.

21. XI. 1905. Temp. abfallend.

2. XII. 1905. Cystoskopie: Viele Divertikel in der Blasenwand. Der mittlere Prostatalappen ist mäßig groß entwickelt, epiglottisförmig. Blasenschleimhaut hyperämisch aufgelockert. Ureterenmündungen erweitert.

16. XII. 1905. Der cystoskop. Befund ermutigt nicht zu einer Radikaloperation, immerhin könnte eine perineale Prostatektomie versucht werden.

20. XII. 1905. Pat. nach Hause beurlaubt.

2. I. 1906. Pat. kommt in traurigem Zustand wieder. Er muß sich alle $^1/_2$ bis 1 Stunde das Wasser abnehmen. Urin stinkt wieder scheußlich.

10. I. 1906. Heute morgen Eiterdurchbruch im oberen Winkel der linken Bruchnarbe. Eiter riecht wie der Blaseninhalt. Durchbruch eines perivesikalen Abszesses?

15. I. 1906. Auf Wunsch des Pat. Operation in Lumbalanästhesie (Dr. Göbell). Freilegung der Prostata durch bogenförmigen praerektalen Dammschnitt. Enukleation beider Prostatahälften von zwei Kapsellängsschnitten. Urethra eröffnet, mittlerer Lappen mit Faßzange gefaßt, in den Schlitz eingestellt, angezogen und möglichst ergiebig exstirpiert. Hinter der Prostata wird ein großer mit stinkendem Eiter gefüllter Abszess eröffnet, entweder ein paravesikaler Abszeß oder ein Divertikel. Sorgfältige Spülung mit Wasserstoffsuperoxyd. Einführen je eines Drains in jedes Bett einer Prostatahälfte. Drain in die Gegend des Abszesses. Breite ergiebige Tamponade der ganzen Wunde, nachdem durch die Harnröhre ein Nélaton-Katheter in die Blase eingeführt wurde.

20. I. 1906. Temp. dauernd normal. Zustand befriedigend. Ernährung in gutem Gange. Urin wird zum größten Teil durch den Katheter entleert, ist noch stark eiterhaltig, stinkt aber nicht mehr.

28. I. 1906. Zustand unverändert gut. Wunde hat sich schön gereinigt.

1. II. 1906. Katheter fortgelassen.

7. II. 1906. Urin verhältnißmäßig klar, wird durch die Wunde entleert.

15. III. 1906. Dammwunde bis auf eine kleine Fistel geschlossen, aus welcher der größte Teil des Urins abfließt, nur wenig kann Pat. gelegentlich aus dem Orific. ext. entleeren. Allgemeinbefinden hat sich wesentlich gehoben. Reichliche Gewichtszunahme. Fistel am Damm breit angefrischt und genäht.

23. III. 1906. Naht am Damm entfernt. Wunde geheilt. Dauerkatheter fort.

31. III. 1906. Urin fließt durch die Harnröhre fast dauernd ab. Harnröhre für Bougie Otis 26 durchgängig. Allgemeinbefinden sehr gut. Mit einem Recipienten entlassen. Zu Hause stellte sich die Kontinenz bald wieder ein und Pat. fühlte sich 4 Monate lang sehr wohl. In den letzten beiden Monaten traten wieder zunehmende Harnbeschwerden ein. Pat. mußte häufiger urinieren, konnte aber jedesmal nur unter heftigem Pressen und Drängen etwas Urin los werden, der Urin wurde immer dicker und roch übel. Schließlich wurde der Zustand unerträglich, so daß sich Pat. entschloß, am 12. IX. 1906 wieder die Klinik aufzusuchen. Seit Ende August ist ihm öfters das Essen stehen geblieben, so daß er es immer wieder gleich nach dem Herunterschlucken herausbringen mußte, Flüssigkeiten blieben nicht stehen.

Status am 12. IX. 1906 (J.-Nr. 1113/1906): Abgemagerter Mann. Feste Speisen werden häufig gleich nach dem Essen herausgewürgt, es gelingt jedoch, die Schlundsonde Nr. 30 bis in den Magen (54 cm v. d. Zahnreihe) zu schieben. Im Mageninhalt keine freie HCl, geringe Mengen Milchsäure. Es wird Carc. cardiae mit Oesophagospasmus angenommen. Urin alle 10 Minuten unter heftigem Pressen entleert, stark eitrig, übelriechend. Alle Versuche des Katheterismus mißlingen.

Operation: Versuch vom Damm aus die Blase zu finden und zu eröffnen mißlingt, infolge ausgebreiteter Narben und Schwielenbildung. Deshalb Sectio alta, Kornzange durch das Orit. int. in die Dammwunde und Nélatonkatheter in die Blase durchgezogen. Drain in die Blase. Dammwunde tamponiert.

Wesentliche Erleichterung, Nachtruhe ungestört. Häufige Blasenspülungen. Eitergehalt des Urin wird geringer. Oesophagusstenosabeschwerden nehmen zu, rasche Entkräftung.

5. X. 1906. Exitus.

Antopsie: Krebsige Infiltration der Prostata der untersten Blase unter starker Verzerrung der klaffenden Urethra. Enormer mittlerer Prostatalappen. Starke Divertikelbildung der Blase mit Steinen. Starke hämorrhagische ulceröse Cystitis. Sehr starke Verengerung der rechten Ureterenmündung. Dilatation und Hypertrophie des r. Ureter. Rechts Pyelonephritis. Beiderseits Schrumpfnieren mit großen Narben. Kleinapfelgroßer Krebs des untersten Ösophagus und der Cardia. Zahlreiche Krebsmetastasen im Ösophagus, in der Magenschleimheit, in den Bronchial- und

Trachealdrüsen, in den retroperitonealen Drüsen, rechtsseitigen Pleuren, an der Leberoberfläche und Zwerchfellunterseite. Markstückgroßes krebsiges Geschwür der flexura sigmoidea.

Mikroskop. Untersuchung der am 15. I. 1906 entfernten Prostata: Adenomatöser Bau. Nur in großen weiten Räumen einschichtiges kubisches Epithel, sonst fast immer mehrschichtiges Epithel, zahlreiche papilläre Exkreszen in das Lumen der Räume hinein, auch in erweiterten Räumen viele solche kleinen Zotten. Außerordentlicher Zellreichtum auch im Muskelgewebe. Letzteres aber im ganzen nicht vermehrt. Verdacht auf Carcinom.

XV.

Aus der k. k. Universitätsklinik für Hals- und Nasenkrankheiten des Prof. O. Chiari (Wien).

Die malignen Tumoren der inneren Nase.

(Eine klinisch histologische Studie).

Von

Dozenten Dr. **Leopold Harmer** und Dr. **Emil Glas**,
Assistenten der Klinik.

(Mit 17 Abbildungen.)

Die malignen Tumoren der inneren Nase sind relativ selten. Gurlt konnte unter **11 000 (9554)** den verschiedenen Organen angehörigen Carcinomen nur **4** Carcinome der Nase finden, welchen **15** Nasensarkome unter **884** bösartigen Bindegewebsgeschwülsten entsprachen. Herzfeld erzählt von einem Carcinom der inneren Nase und **3** Sarkomen, die er unter **28 000** Krankheitsfällen seines Ambulatoriums finden konnte. Finder hat unter ebenso vielen Fällen zehn Sarkome und zwei Carcinome gesehen, während Dreyfuß bis zum Jahre 1892 überhaupt nur **13** sichere mikroskopisch nachgewiesene Carcinome des Naseninneren finden konnte. Endlich hat Kümmel bis zum Jahre **1896** in der ganzen Literatur **69** Sarkome und **40** Carcinome auffinden können, was etwa dem Verhältnis eines malignen Tumors auf **2300** Hals- und Nasenfälle entsprechen würde.

Seit dem Jahre 1896 ist die Literatur über die malignen Nasentumoren beträchtlich angewachsen und sind bei nachfolgender Übersicht nur diese Arbeiten des näheren berücksichtigt, da die früheren in Kümmels Arbeit „Die bösartigen Geschwülste der Nase" (Heymanns Handbuch) bereits eingehend gewürdigt wurden.

Hammer (3) hat in Virchows Archiv über „22 Tumoren des Oberkiefers und der angrenzenden Gegenden" berichtet. Hiervon waren fünf Carcinome,

zehn Sarkome, ein Myxosarkom, ein Fibrosarkom, ein Enchondrom, drei Endotheliome und ein cystischer Tumor nach dem Typus der von den Zahnkeimen abgeleiteten Geschwülste. Autor betont bei Verdacht auf Tumoren der Highmorsgegend das Verhalten des harten Gaumens und der medialen Wand der Highmorshöhle, auch wenn noch keine Formveränderungen dieser Gebilde eingetreten sind, genau zu prüfen. „Es wird sich vielleicht manchmal durch den Nachweis des Pergamentknitterns oder besonders leichte Durchgängigkeit der Knochenlamellen für Nadelstiche die Anwesenheit einer mehr oder weniger bösartigen Neubildung vermuten lassen." Zugleich hebt Hammer hervor, daß die Konstatierung des Ausgangspunktes bei Oberkiefertumoren in den meisten vorgeschrittenen Fällen nicht mehr möglich ist. So konnte er es nur bei zwei Endotheliomen und einem Carcinom ermitteln, während der Ursprung der übrigen Tumoren unbekannt blieb. Anschließend hieran wird betont, daß hochgradige Ausdehnung der Geschwulstmassen ohne wesentliche äußere Verunstaltung bestehen könne, indem die Knochensubstanz durch die Tumormassen substituiert wird.

Güder (9) bespricht unter dem Titel „Einige seltene Geschwülste der Nasenhöhle" ein Melanosarkom des Nasendaches, welches seiner Meinung nach genetisch mit Schleimpolypen in Zusammenhang zu bringen wäre, wobei die alte Lehre von der Transformation gutartiger Geschwülste ins Treffen geführt wird.

Finder bespricht in seiner Arbeit „Einige Bemerkungen über maligne Nasengeschwülste" zunächst die Symptomatologie dieser Tumoren, wovon noch weiter unten die Rede sein soll, und reiht hieran eine Anzahl von Tumoren, welche zum Teil epithelialen, zum Teil bindegewebigen Charakter haben, woran sich differentialdiagnostische Punkte in bezug auf diese Geschwulstarten anschließen. Gleichzeitig leugnet er die Möglichkeit der Umwandlung gutartiger Geschwülste in maligne und sucht die hie und da gleichzeitig anwesenden Polypen auf Reizung von Seiten des Tumors zurückzuführen. Douglas stellt bei Besprechung eines Carcinomes der unteren Muschel die Forderung auf, selbst bei geringster Ulzeration schon das Mikroskop zu Rate zu ziehen, da nicht gar selten sich hinter dem Bilde einer hypertrophischen Muschel eine bösartige Neubildung verbirgt, welcher Verdacht durch stärkere Schmerzen und spontane Blutungen gesteigert werden muß. Einen in bezug auf Therapie lehrreichen Beitrag liefert Strauß, welcher über ein radikal operiertes Rundzellensarkom des Siebbeines berichtet, wobei Exitus eintrat, während ein solches des Septums nach radikaler Operation rezidivfrei blieb (2 Jahre). Auch die beiden Fälle von Bliss illustrieren die hohe Malignität der Rundzellensarkome der Nase, welche trotz anscheinend radikaler Therapie in kürzester Zeit rezidivieren und zum Tode führen. Wright will in seiner Arbeit „Papilläre ödematöse Nasenpolypen und ihre Beziehungen zu Adenomen und Adenocarcinomen" gewisse Übergangsformen zwischen Entzündung und manchem benignen Tumor gefunden haben, während hinwiederum auch wie in anderen Organen hier und da keine scharfe Grenze zwischen typischer und atypischer Epithelwucherung zu erweisen sei. Auch Hellmanns 5 Fälle von Nasentumoren zeigen die Bösartigkeit dieser Geschwülste, indem bei dreien Exitus eintrat. Bei einem Fall, einem

Stirnhöhlencarcinom, das mit autritis frontalis kombiniert war, tritt auch er der Frage der Transformation näher und betont, daß eine Entstehung dieses malignen Tumors aus gutartigen Papillomen nicht von der Hand zu weisen sei. Zarniko betont anläßlich der Publikation eines radikal operierten Nasencarcinoms die möglichst infauste Prognose dieser radikal operierten Fälle, wobei er sich auf die Seite der konservativen stellt, welche die intranasale Behandlung (siehe unten) bevorzugen. Hinwiederum sprechen sich Makenzie, Rice und Solis für radikale Eingriffe aus und bemerkt Rice, daß „ein intranasaler Eingriff mittels Schlinge schlechter als nichts sei, ja direkt Schaden verursache". Von den vier Sarkomfällen, über die Nickols berichtet, trat bei zweien Exitus trotz radikaler Behandlung ein, während die beiden anderen Fälle (ohne radikale Behandlung) ihrem Leiden erlagen. Von den beiden ersten ist jenes auf das Siebbein und Keilbein sich erstreckende Sarkom quoad therapiam von besonderem Interesse, da Patient nach intranasaler Operation (heiße Schlinge) zweimaliger Radikaloperation, Enucleatio bulbi und Serumbehandlung nach vier Monaten zugrunde ging. So erscheint der Ratschlag von Stamatides in seiner Arbeit „Du traitement de certeines tumeurs malignes des fosses nasales" plausibel, zumindest in jenen Fällen, wo die Nebenhöhlen von Tumormassen frei erscheinen, den operativen Weg per vias naturales zu versuchen. Pierce versuchte zwei malignen Nasentumoren (Myxo- und Fibrosarkom) mit Toxinen vom Streptokokkus erysipelatis und Bacillus prodigiosus an den Leib zu rücken, doch blieb jeglicher Erfolg aus. Ledermann versuchte ähnlich wie vor ihm schon Van Buren und Jarvis durch Unterbindung beider Carotides externae ein inoperables Nasensarkom zum Schwinden zu bringen und berichtet hierbei über „decided beneficiae effect". Dasselbe wurde später von Newcomb versucht. Dieser unterband die acht Äste der Carotis internae, exzidierte hierauf den Gefäßstamm, um durch Abschneidung des Blutzuflusses den Tumor zu verkleinern, was ihm auch angeblich bei einem Adenocarcinom gelang. Hingegen hat Roy von der Unterbindung beider Carotiden, die er bei einem schweren Fall von Nasensarkom ausführte, keinen Erfolg gesehen und starb Pat. sieben Monate später. Das Kurettieren der Tumoren wird von diesem Autor verworfen, da der Reiz der Kurette auf gutartige Polypen transformierend wirken könne. Moure setzt sich ähnlich wie Zarniko u. a. für intranasale Operation, auch bei größerer Tumorausbreitung, ein und sind für ihn dieselben Momente geltend, wie sie auch von Stamatides angeführt werden. Wir werden darauf noch zurückzukommen Gelegenheit haben. Leyden hat über einen geheilten Fall von Sarkom der Nase bei einem 70jährigen Mann berichtet, wo intranasaler Eingriff, mit Arsenbehandlung kombiniert, dieses Resultat bewirkt haben soll. Doch ist dieser Fall nicht einwandfrei, da der mikroskopische Nachweis von „zahlreichen Rundzellen und ovalen Zellen" noch nicht zur Diagnose eines Sarkomes berechtigt. (cf. Die „dubiosen" Fälle von Finder.) Über einen schönen Erfolg berichtet Pluder, welcher ein Fibrosarkom, das nach temporärer Resektion des Oberkiefers und möglichst radikaler Behandlung rezidiviert war, durch beharrlich durchgeführte elektrolytische Behandlung in dreiviertel Jahren zerstörte, so daß nach anderthalb Jahren kein Rezidiv gefunden werden konnte. Ein wenig mystisch klingt die Mitteilung von

Mursin, ein Epitheliom (mikrosk. diagnost.), das klinisch als Rhinosklerom imponierte, durch Jodkalium geheilt zu haben.

Der Frage, ob die malignen Tumoren aus gutartigen Polypen ihre Entstehung nehmen könnten, treten außer den angeführten Güder, Hellmann, Finder und Wright noch eine Anzahl anderer Autoren näher.

So meint Harris bei Besprechung von fünf Sarkomfällen der Nase (1 Adeno-, 1 Myxo-, 1 Rundzellensarkom und 2 Spindelzellensarkome), eine Entstehung aus degenerierten Nasenpolypen wäre nicht von der Hand zu weisen, eine Auffassung, welche schon im Jahre 1855 von Billroth in seiner Arbeit über die Schleimpolypen als nicht haltbar zurückgewiesen wurde. Freilich steht der von Bayer schon 1887 publizierte Fall, bei welchem ein an der Basis den Bau eines Schleimpolypen zeigender Tumor, dessen Peripherie das Bild eines typischen Carcinoms bot, exstirpiert wurde, der Harrisschen Auffassung nahe. Auch Polliak berichtet über einen Fall, der „sich anfangs als rein papilläres Adenom erwies, jedoch bald eine Änderung des mikroskopischen Charakters zeigte und zweifellose Zeichen krebsiger Metaplasie in den Vordergrund zeigte".

Freilich müssen wir hier betonen, daß es wohl häufig vorkommen mag, daß probeexzidierte Stückchen nichts von dem malignen Charakter des Gewebes zeigen, obgleich der Tumor bösartig erscheint, weshalb dieses Kriterium nicht als Beweismoment herbeigezogen werden kann.

Zahlreiche Autoren haben neben dem malignen Tumor auch zahlreiche Polypen und polypöse Hypertrophien vorgefunden und haben auf Grund dieser Beobachtungen der aufgeworfenen Frage näher zu kommen gesucht, wobei die häufig wiederkehrende Angabe, als wäre der maligne Tumor die Veranlassung der Polypenbildung, nach unserer derzeitigen Auffassung über die Genese der Schleimpolypen plausibel erscheint.

Finder erwähnt einen Fall, bei welchem dicht unter dem Zylinderepithel des Tumors ödematös durchtränktes Bindegewebe zu sehen ist, während in der Tiefe alveolär angeordnete Gebilde aus kubischen und zylindrischen Zellen gelegen sind. Broekaert hinwiederum will bei einem 72jährigen Patienten die Umwandlung eines Schleimhautpolypen in „ein Lymphangiosarkom oder Endothiom" gesehen haben, während Craig ein Myxom der Nasenschleimhaut beschreibt, bei welchem neben mäßiger Erweiterung der Lymphwege auch deutliche Anzeichen sarkomatöser Entartung zu finden sind. Mayer referiert über einen Fall, bei welchem durch 25 Jahre Polypen in der Nase waren, worauf sich plötzlich ein stärkeres Wachstum einstellte und die klinische Diagnose eines Myxosarkoms gestellt wurde. Doch ergab die mikroskopische Untersuchung des radikal operierten Tumors papilläres Adenom. Über einen mittels Oberkieferesektion operierten „carcinomatösen Polypen" berichtet Newboll, wobei er hervorhebt,

daß er sich zur radikalen Therapie nach wiederholten intranasalen Eingriffen gezwungen sah, da es immer wieder zu Rezidiven kam. Linsenmann gibt den genauen histologischen Befund eines ursprünglich gutartigen Tumors, welcher infolge Wucherung des interstitiellen Bindegewebes eine maligne Degeneration erfahren habe, und Leland demonstriert ein Sarkom der Nase mit Pleurametastase, bei welchem der Histolog die Diagnose „Adenom mit Tendenz zum Sarkom" stellte. Bonain spricht in seiner Arbeit „Schleimpolypen und Sarkome der Nasenhöhle" über sarkomatöse Degeneration eines mehrmals rezidivierten Schleimpolypen, während Roy, wie schon oben angeführt, eben dieser Gefahr wegen das Kurettieren verwirft.

Anschließend hieran wollen wir noch auf die größeren Arbeiten von Maljuttin, Gourdiat, Tanturri, Martuscelli, Calamida und Citelli verweisen, welche die Symptomatologie und Therapie der malignen Geschwülste der Nase behandeln. Maljuttin fügt der Reihe von fünf eigenen Beobachtungen 125 in den letzten 40 Jahren in den Moskauer Spitälern zur Beobachtung gekommene Fälle von Nasentumoren an, unter denen 62 Sarkome und 17 Carcinome zu finden sind, wobei er den Ausgangspunkt bei 17 Sarkomen und 10 Carcinomen in die Highmorshöhle verlegt. Gourdiat bespricht Lokalisation, Symptome und Therapie der malignen Tumoren, und spricht sich für möglichst radikale Maßnahmen aus, insbesondere für die Olliersche Methode „Herunterklappen der Nase durch bilaterale vertikale Osteotomie" der vielen Vorzüge wegen (leichter Einblick und Blutstillung, geringe Narbe). Tanturri behandelt die Beziehungen zwischen den malignen Tumoren der Nasenhöhle und der Highmorshöhle, wobei er die häufige Mitbeteiligung dieser Schleimhaut an dem bösartigen Wucherungsprozesse hervorhebt und daran erinnert, stets bei Nasentumoren auch der Nebenhöhlen zu gedenken. Martuscelli bespricht die prognostische Bedeutung einiger Nasensarkome und trennt diese Gruppe in zwei Reihen: schnell wachsende bösartige Tumoren und langsam entstehende gutartige, welche sich allmählich aus gewöhnlichen Nasenpolypen entwickeln und ihren Ursprung vorzüglich den Gefäßendothelien und Adventitiazellen verdanken. Citelli und Calamida haben in ihrer Arbeit „Die Epitheliome der Nasenschleimhaut" acht neue Carcinomfälle mitgeteilt und reihen diese in folgende Gruppen ein: 1. Das gemischte Carcinom, in welchem das Plattenepithel vorherrscht, in welchem aber noch Spuren des normalen zylindrischen Epithels vorkommen; 2. das reine Zylinderzellencarcinom; 3. das Pflasterepithelzellcarcinom.

Einzelne Fälle von Nasensarkomen haben Helme, Ficana, Bond, Blazy, Linsenmann, Barret, Greene, Boylan, Polyak, Rutten, Pluder, Baker, Bondin, Kanasugi, Marthin, Burnett, Baron, Würdemann und Pelacz mitgeteilt, Carcinome der inneren Nase sind zudem von Brindel, Blazy, Bennet, Hopkins, Day, Baber, Grodale, Koschier, Weil, Biehl, Comisso, Bronner und Hamilton beschrieben.

Klein hat eine histologische Studie über einen seltenen Fall von Kombination von Sarkom und Carcinom der Nasenhöhle veröffentlicht,

während Acerbi über den merkwürdigen Befund der Ausstoßung eines Endothelioms bei einem 20jährigen an „Rhinitis caseosa" leidenden Mädchen berichtet. Ledermann und Ball berichten über weitere Endotheliome, während Harmer einen Fall einer Schilddrüsencarcinommetastase an der Schädelbasis mit Durchbruch in die Nasenhöhle beschreibt.

Donogany und Leinart haben in neuester Zeit über sieben Fälle von Magenkrebs berichtet, wovon sechs histologisch als Carcinoma basocellulare solidum nach Krempecher bezeichnet wurden, während ein Fall in die Gruppe der Zylinderzellencarcinome Einreihung fand. Über Melanosarkome der Nase liegen Mitteilungen von Cozzolino, Lincoln, Heymann, Schalcroß, Manasse, Güder, Schrott, Kafemann und Kümmel vor, über Sarkome des Sinus frontalis haben Berger, Martin, Moser, Lebold, Kramer, Krogius, Hagmann und Swan Burnett berichtet, Carcinome des Sinus frontalis wurden von Iwanoff und Onodi beschrieben. Röpke hat einen Fall von Endotheliom der Nasenhöhle publiziert, Gutekunst einen Fall von Zylindrom der Highmorshöhle, Calamida und Citelli ein Peritheliom von der ethmoidalen Schleimhaut ausgehend, beschrieben. Letztere haben in einer zweiten Arbeit eines Falles Erwähnung getan, bei welchem der Tumor zum Teil den Charakter eines Lymphangioendothelioms zeigte, zum Teil den typischen Bau von Tuberkeln aufwies. Tanturri hat über einen Fall berichtet, in welchem die makroskopisch als Polypen anzusprechenden Geschwülste im Zentrum „carcinomatöse Degeneration" aufwiesen. Hughes beschreibt einen Fall von Carcinom des Nasenseptums, Tritrop einen ähnlichen bei einem an Lupus erythematosus leidenden Patienten. Baco sah ein von der mittleren und oberen Muschel der linken Nase ausgehendes Zylindrom bei einem Patienten, der fünf Monate nach der Operation an Hirnabzeß zugrunde ging. Zarniko beschreibt ein papilläres Carcinomder Nase, das von der Kieferhöhle seinen Ausgang nahm und mit Empyem des Siebbeines und der Keilbeinhöhle kombiniert war. Watson hat in einer im N. Y. Med. Journal erschienenen Arbeit eine große Zahl von Sarkomen zusammengestellt, und ist diese Arbeit in bezug auf das therapeutische Moment von Interesse. Bei 48 radikal operierten Fällen war die Zahl der Heilungen 39 Proz., bei 64 intranasal operierten Fällen 54 Proz. (!) Gleichzeitig betont dieser Autor, daß das Verfahren von Dacobarn der Resektion der Carotis externa der einfachen Ligatur gegenüber eine wesentliche Verbesserung darstelle und in manchen sonst inoperablen Fällen immerhin noch die Operation ermögliche.

Über verschiedene andere Arbeiten wird noch im Laufe der Abhandlung bei den diesbezüglichen Punkten des Genaueren Mitteilung zu machen sein.

Im Nachfolgenden wollen wir an der Hand der an der Wiener laryngologischen Klinik in den letzten Jahren zur Beobachtung gekommenen Fälle von malignen Nasentumoren die wichtigsten Erscheinungen derselben, die Histologie, Therapie und Prognose dieser Geschwülste besprechen.

Was nun zunächst die Ätiologie der malignen Tumoren der Nase anlangt, ist die Frage gleichbedeutend mit der nach der Genese der malignen Tumoren überhaupt. Doch kommen gerade bei den Nasentumoren außer dem unbekannten Hauptagens noch eine Anzahl von berücksichtigungswerten Nebenumständen in Betracht, und es sind insbesondere die Beziehungen zu den gutartigen Geschwülsten der Nase wohl beachtenswert.

Zunächst sei auf das gemeinsame Vorkommen von Polypen und bösartigen Nasentumoren hingewiesen; diese Coexistenz könnte theoretischer Erwägung nach folgende Ursache haben:

I. Besteht ein chronischer Nasenkatarrh mit eventueller Mitbeteiligung gewisser Nebenhöhlen oder ein eitriger Katarrh der Nebenhöhlen an sich, so erscheinen die Polypen als Folgezustand chronischer Reizung (ödematös entzündliche Schwellungen gewisser Schleimhautpartien). Entwickelt sich nun bei einem solchen Individuum ein Carcinom, so besteht zwischen Carcinombildung und Polypenbefund kein anderer Zusammenhang als der eines zufälligen Zusammentreffens.

II. In der Umgebung eines malignen Tumors der Nase entstehen, sei es durch entzündlichen Reiz, sei es durch Stauung oder andere unbekannte Momente polypöse Wucherungen oder echte Polypen. In diesem Falle ist der Tumor das Primäre, die Polypen sind Sekundärerscheinung.

III. Eine dritte Annahme ist die direkte Umwandlung von Polypen in maligne Geschwulst. Wenn bei einem Individuum, bei welchem schon wiederholt Polypen aus der Nase entfernt worden waren, an denen weder makroskopisch noch mikroskopisch Zeichen von Malignität nachzuweisen waren, plötzlich solche Zeichen unzweideutig aufgefunden werden, so läge es nahe, zwischen Polypen und bösartigem Tumor, bezw. zwischen Extraktion der Polypen und Entwicklung der malignen Geschwulst an einen Zusammenhang zu denken. Die theoretische Betrachtung spricht nicht dagegen. Denn da ein Polyp nichts anderes ist als ödematös geschwellte Schleimhaut, deren Epithel in einer großen Anzahl von Fällen mit dem Epithel der normalen Schleimhaut identisch ist, so wäre nicht einzusehen, warum nicht ebensogut wie aus dem Epithel der normalen Schleimhaut aus dem der polypös veränderten Mucosa auf den unbekannten Reiz hin atypische Wucherungen entstehen könnten. Daß auch bei gutartigen Tumoren der Nase die Epithelmetaplasie ziemlich häufig vorkommt, ist bekannt, und kann man zumal an den cystisch degenerierten Nasenpolypen derartige Umwandlungsprozesse

wahrnehmen, indem Flimmerepithel sich in Pflasterepithel umwandelt, welches an einzelnen Stellen ziemlich tief in das Stroma hineinreichende, noch typisch angeordnete Zapfen zeigt. Und was die Bindegewebstumoren anlangt, erscheint die „maligne Degeneration" auch recht plausibel. Wie es Übergänge zwischen Fibrom und Sarkom gibt und oft der klinische Befund bei der Differentialdiagnose zwischen den histologischen Bildern dieser Tumoren herbeigezogen werden muß, da man nicht selten bei dichterer Zellanhäufung aus einem Fibrom ein Fibrosarkom entstehen sieht, kann wohl auch durch bestimmte Wucherungsprozesse bindegewebiger Elemente (Elemente mesodermaler Abkunft) eine maligne Geschwulst entstehen.

Im Augenblicke also, da wir in den Polypen nichts anderes als Produkte einer Entzündnng sehen, fällt vom theoretischen Standpunkt das Unwahrscheinliche der sogenannten Transformationstheorie weg.

Über einen in bezug auf diese Frage recht interessanten Befund haben in einer kürzlich im Archiv für Laryngologie erschienenen Arbeit Donogány und Lénart berichtet: sie fanden nämlich mitten in carcinomatösen Massen (Carcinom der unteren Nasenmuschel) eine kleine Geschwulst, welche makroskopisch das Aussehen eines gewöhnlichen Schleimpolypen hatte und deren mikroskopische Untersuchung einen merkwürdigen Befund ergab. Die unteren Zweidrittel des mit der Nasenwand zusammenhängenden polypenartigen Gebildes waren krebsig entartet, während das obere Drittel aus ödematös durchtränktem Bindegewebe bestand, dessen Lücken ein feines Fibrinnetz und wenige zerstreute Rundzellen, zwischen ihnen auch Plasmazellen enthielten. Diese Autoren deuten diesen Befund vom histogenetischen Standpunkt dahin, daß es sich in diesem Falle um eine „krebsige Entartung eines ursprünglich gutartigen Polypen" handle. Der Umstand, daß die Basalzellschicht, welche dieses polypenartige Gebilde bedeckt, drüsenartig wuchert, „bis endlich diese drüsenartigen Wucherungen sich zu Basalzellbündeln und Nestern umgestalten", beweist zur Genüge, daß der auf die unteren zwei Drittel des Polyps sich erstreckende Krebs aus der die Oberfläche des Polyps bedeckenden Basalzellschicht durch krebsige Wucherung entstanden ist.

IV. Endlich kann es geschehen, daß sowohl bei Carcinomen als auch bei Sarkomen einzelne Tumoranteile sich abschnüren, ödematös werden und dadurch den Polypen ähnlich sehen, daß also echte Polypen vorgetäuscht werden, während es sich in Wirklichkeit auch in diesen Tumoranteilen ausschließlich um maligne Neubildung handelt.

Diese letzte Eventualität müßte eigentlich bei einer theoretischen Erwägung, inwieweit ein Zusammenhang zwischen gutartigen

Nasenpolypen und malignen Nasentumoren besteht, völlig beiseite gelassen werden; sie hat nur insofern Bedeutung, als vermutlich ein Teil der in der Literatur verzeichneten Fälle wegen Unterlassung genauer histologischer Untersuchungen auf einen derartigen oder ähnlichen Irrtum zurückzuführen ist, desgleichen die Angabe mancher Carcinomkranker, daß sie schon längere Zeit an Polypen der Nase leiden und wiederholt daran operiert wurden.

Ist nun auch bisher in keinem Fall der strikte Beweis erbracht worden, noch auch nach dem dermaligen Stand unserer Kenntnisse zu erbringen, so lassen sich immerhin, wenigstens theoretisch, einzelne Vermutungen aufstellen, welche durch unzweideutige — zumal klinische — Beobachtungen gestützt werden können. Es besteht zunächst die Frage, welche von den oben angeführten Momenten in Betracht gezogen werden können.

Punkt IV hat sich bereits von der Betrachtung ausgeschlossen, weil hier nicht ein tatsächlich bestehendes, sondern nur ein irrtümlich supponiertes Verhältnis in Frage kommt.

Desgleichen können wir Punkt II, bei welchem es sich nur um im Gefolge von malignen Tumoren auftretende Polypenbildung handelt, bei der Betrachtung ausschalten.

Bei Besprechung des Punktes III müssen wir einen Augenblick verweilen. Der theoretischen Erwägung einer Transformation maligner Tumoren aus gutartigen Polypen steht nichts im Wege, wenn wir einerseits bedenken, daß Schleimpolypen der Nase nur Schleimhauthyperthrophien sind, andererseits auf die bei der Carcinombildung anderer Organe gemachten Beobachtungen Rücksicht nehmen. Die Semonsche Sammelforschung, welche unter dem Titel „Die Frage des Überganges gutartiger Kehlkopfgeschwülste in bösartige, speziell nach intralaryngealen Operationen" erschien und ein Beobachtungsmaterial von 10747 Tumoren umfaßte, berichtet über fünf sichergestellte Fälle von Transformation. John Williams hat, wie Fink berichtet, in seiner Arbeit „Über den Krebs der Gebärmutter" eines Falles Erwähnung getan, bei welchem das untere, breite Ende eines Uteruspolypen „von krebsigem Plattenepithel bekleidet war, das Fortsätze in das Stroma der Geschwulst sandte, welche einige Drüsenwandungen durchbrachen".

Trotzdem müssen wir im allgemeinen nach den aus der Literatur und unseren Fällen gewonnenen Beobachtungen auf die Frage, ob eine Transformation einfacher Schleimpolypen in bösartige Tumoren erwiesen sei, dieselbe Anwort geben, welche schon Billroth im

Jahre 1855 in seiner Arbeit „Über den Bau der Schleimpolypen" gegeben hat:

„Die Behauptung, daß Polypen carcinomatös werden können, ist nach den jetzigen Anforderungen der Wissenschaft sehr schwer zu beweisen und bei vielen Chirurgen eine Art von Glaubensartikel. Vorläufig ist die Metamorphose einer gutartigen Geschwulst in eine bösartige (krebshafte) als eine durch Tradition vererbte Mythe anzusehen. Eine ganz andere Frage ist es, ob sich bei einem Menschen, der früher einen einfachen Schleimpolypen in der Nase hatte, später ein Zottenkrebs entwickeln kann. Dies wird niemand in Abrede stellen wollen. Beide Geschwülste haben aber nur insofern Zusammenhang, als sich bei einem Menschen, dessen Nasenschleimhaut zu Neubildungen disponiert ist, Konstitutionsverhältnisse entwickeln können, unter deren Einfluß die nächste Produktion einen bösartigen Charakter annimmt."

Analysieren wir die einzelnen in der Literatur verzeichneten Fälle von „aus Polypen hervorgegangenen malignen Tumoren", so hält keiner einer strengen Kritik Stand.

Die Michelsche Beobachtung, daß bei einer 63jährigen Patientin, die seit 30 Jahren mit Polypen behaftet war, ein maligner Nasentumor diagnostiziert wurde, ist wenig ausführlich beschrieben und kann, da histologische Erläuterungen fehlen, nicht zur Stütze der Transformationstheorie herbeigezogen werden.

Der Hopmannsche Fall „Ein Fall von Blumenkohlgewächs (Pflasterzellenkrebs, papill. Epitheliom) mit Schleimpolypen kompliziert" erscheint nur in eine Tabelle eingereiht, entbehrt der histologischen Bilder und läßt sich leicht der Gruppe I einreihen.

Von den beiden Schäfferschen Fällen, welche Schmiegelow mitgeteilt, kann der eine ausgeschaltet werden, da es sich um eine Kombination von Nasenpolypen mit Fibrosarkom des Nasenrachens handelt. Bei dem zweiten Fall, bei welchem neben Schleimpolypen Epithelcarcinom der Nase konstatiert wurde, fehlt der histologische Befund, womit auch der wichtigste Punkt des Beweises einer eventuellen Transformation fehlt.

Der Finksche Fall, welchen der Autor in seiner Arbeit „Über maligne Transformation gutartiger Geschwülste der Highmorshöhle" beschreibt, ist ganz und gar zurückzuweisen: Ein Patient, der wiederholt an Polypen des mittleren Nasenganges operiert worden war, erkrankt an Carcinom der Highmorshöhle. Histologische Übergangsbilder sind vom Autor nicht beschrieben. Woraus schließt nun der Verfasser auf maligne Transformation? „Es kann sicher keinem Zweifel unterliegen," meint Fink, „daß es sich sehr lange, sicherlich mehr als ein Jahrzehnt, um eine gutartige Neu-

bildung in der Highmorshöhle gehandelt habe. Für eine Erkrankung resp. Tumorbildung im Sinus spricht nicht bloß das häufige Rezidivieren der Nasenpolypen, sondern ganz besonders die auffallende Prominenz der vorderen Oberkieferwand." Dieser Behauptung muß entgegengehalten werden, daß 1. ein Rezidivieren von Polypen auch ohne Nebenhöhlenerkrankung resp. gutartige Tumorbildung des Antrum vorkommt, 2. das angeführte Symptom der Prominenz der Caninawand zn einer Zeit konstatiert wurde, zu der bereits ein maligner Tumor die Kieferhöhle ausgefüllt haben mag. Es ist ein völlig falscher Schluß, aus dem Umstand, daß die aus der Nase wiederholt entfernten Tumoren sich nur als Schleimpolypen erwiesen, auf die histologische Beschaffenheit des Antrumtumors zu schließen. Wenn wir den Finkschen Fall, welchen Autor „als Unikum" bezeichnet, genau deuten, so handelt es sich um ein Carcinom der Kieferhöhle, neben welchem Nasenpolypen gutartigen Charakters vorhanden sind. Es fällt daher auch die Bemerkung des Autors weg, daß durch rechtzeitige Eröffnung der Highmorshöhle man der ‚malignen Transformation' der Sinusgeschwulst und dem letalen Ausgange der Krankheit hätte vorbeugen können.

In der Wrightschen Arbeit „Papillär ödematöse Nasenpolypen und ihre Beziehungen zu Adenomen und Adenocarcinomen" ist kein Befund mitgeteilt, welcher auf sichere Transformation gutartiger Polypen zu malignen Tumoren hinweisen würde.

Der Bayersche Fall ist uns noch am beweiskräftigsten erschienen: Ein mit der Schlinge entfernter Schleimpolyp, an dessen Oberfläche sich ein Zottenkrebs entwickelt hatte. Das Präparat wurde genau histologisch untersucht und in der laryngologischen Sektion des Naturforschertages zu Berlin demonstriert. Trotzdem weist Kümmel diesen Fall zurück, indem er seine klinische Malignität für nicht erwiesen hält und „auch anatomisch nach der Beschreibung die Auffassung der neugebildeten Partie als krebsig nicht einwandfrei ist".[1])

Nach Beleuchtung dieser von den Autoren im Sinne der Transformationslehre gedeuteten Fälle bliebe in Hinsicht auf die oben angeführten vier Punkte nur mehr Punkt I übrig, welcher auf das zufällige Zusammenvorkommen von malignen Neoplasmen der Nase und Nasenpolypen hinweist.

1) Dieser Anmerkung steht die Semons gegenüber, welche dahin lautet, daß das Präparat so überzeugender Natur gewesen, daß selbst der ärgste Skeptiker sich nicht der Tatsache verschließen konnte, daß in diesem Falle eine bösartige Geschwulst von einer gutartigen ihren Ursprung genommen hatte.

Freilich ist das häufige Zusammenvorkommen von Nasenpolypen und malignen Tumoren auffallend. In der Voraussetzung, daß die Nasenpolypen reine Entzündungsprodukte sind, könnte man den entzündlichen Reiz für die Entstehung der malignen Tumoren verantwortlich machen. Zwar sind entzündliche Prozesse der Nase ein überaus häufiges Vorkommen, und es würde ihnen daher bei der relativen Seltenheit der malignen Tumoren keine wesentliche Bedeutung beizumessen sein, wenn man nicht berücksichtigen müßte, daß die Nasenschleimhaut auf entzündliche Reize sehr verschieden reagiert. Wie wäre es sonst zu erklären, daß in manchen Nasen trotz häufiger akut entzündlicher Attaquen oder trotz lang dauernder chronischer Reizung, wie sie etwa durch eine Nebenhöhleneiterung bedingt ist, sich höchstens eine Hypertrophie der Schleimhaut entwickelt und niemals eine polypöse Entartung, während in anderen Fällen oft schon nach geringen oder kurz andauernden Reizen Polypenbildung eintritt und die Neigung hierzu meist lange Zeit fortbesteht, gleichgültig ob die Polypen entfernt werden oder nicht?

Die Tatsache an sich ist heute noch nicht erklärt, aber könnte man sich nicht versucht fühlen, eine gewisse Disposition der Schleimhaut zu solcher polypöser Entartung anzunehmen, und diese Annahme auch auf die maligne Entartung der Schleimhaut auszudehnen, so daß die so häufige Koinzidenz von Polypen und malignen Tumoren mehr als ein zufälliges Zusammentreffen wäre?

Hier wäre der Ort, der Mitbeteiligung der Nebenhöhlen bei malignen Tumoren der inneren Nase zu gedenken. Das Hineinwuchern der Tumormassen aus dem Nasencavum in Siebbein und Keilbeinhöhle, das Hineinwachsen der bösartigen Geschwülste in Kiefer- und Stirnhöhle wird noch unten bei Besprechung der Lokalisation näher gewürdigt werden. Hier wollen wir nur der Nebenhöhleneiterungen bei malignen Neubildungen der Nase Erwähnung tun.

Man hat wiederholt Empyeme der Nebenhöhlen bei malignen Tumoren der Nase gefunden. Hiebei erscheint die Kieferhöhle nach unseren Beobachtungen am häufigsten betroffen, welcher sich Stirnhöhle, Keilbeinhöhle und Siebbeinzellen anreihen. Auch wir verfügen über zahlreiche Empyembeobachtungen bei malignen Nasentumoren und wollen wir gerade, wie noch unten näher beleuchtet werden soll, in diagnostischer Beziehung auf diese Coexistenz besonders hinweisen, da nicht gar zu selten bestehende Empyeme den malignen Tumor zu maskieren vermögen und auf

diese Weise die richtige Diagnose erschweren, was besonders für von der Kieferhöhle ausgehende Carcinome gilt, welche mit Empyem des Antrum kombiniert erscheinen.

Wie hängt nun eine Nebenhöhleneiterung genetisch mit einem Nasentumor zusammen? Es gibt drei Möglichkeiten, welche hier in Erwägung gezogen werden müssen:

I. Eine zufällige Coexistenz der Nebenhöhlenentzündung und der malignen Neubildung.

II. Der Tumor ist das Primäre. Hierzu gesellt sich Empyem der Nebenhöhlen. Hierbei verhält es sich ähnlich wie mit der sekundären im Verlaufe maligner Tumorbildung auftretenden polypoiden Degeneration der Nasenschleimhaut. Die Entzündung kommt dadurch zustande, daß es bei bestehender Tumorbildung zu Stagnation und Zersetzung des Nasensekretes kommen kann, zu einer Vermehrung der entzündungserregenden Keime; die Resistenz der Schleimhaut gegen infektiöse Prozesse erscheint durch die Tumorbildung vermindert oder völlig aufgehoben, so daß die Schleimhäute der Nebenhöhlen entzündliche Reaktion zeigen.

III. Die Eiterung ist das Primäre. Der Tumor ist das Sekundäre. So finden wir nicht selten bei Patienten die Angabe, sie hätten lange an eitrigem Ausfluß der Nase gelitten; die konsultierten Ärzte konstatieren eitrigen Nasenkatarrh oder eitrige Entzündung der Nebenhöhlenschleimhaut — und Jahre darauf wird ein maligner Tumor der inneren Nase gefunden.

So haben Pepper, Dreyfuß, Day, Halstedt und Wolkowitsch (nach Grein) maligne Tumoren der Nase beschrieben, wo eine zum Teil langjährige und fötide Eiterung der Nase bezw. der Nebenhöhlen das Primäre gewesen ist. Dreyfuß nimmt eine „connexion causale entre l'inflammation chronique et l'apparition du néoplasme malin" an, „connexion du même genre que celle, dont Hauser et Rosenhain ont démontré l'existence dans les affections chroniques de l'estomac." So wurde auch in einer nicht geringen Zahl von Fällen ein gewisser Zusammenhang causaler Natur zwischen langjährigen, manchmal sehr übelriechenden Ohreneiterungen und malignen Tumoren des Ohres betont (Kretschmann, Gruber, Danziger, Kirchner u. a.). So hat auch Ziem in seiner Arbeit „Zur Ätiologie der malignen Tumoren" auf die primär vorhandenen Eiterungen bei Geschwulstbildungen besonders hingewiesen und diesen Entzündungsprozessen eine nicht unwesentliche Bedeutung für das Zustandekommen maligner Tumoren zugeschrieben. Es würde über den Rahmen dieser Arbeit hinausgehen, uns des näheren

über das Kapitel „Entzündung und Neubildung" auszusprechen; doch vermeinen wir, auf Grund der großen Anzahl unserer Beobachtungen und mit Berücksichtigung unserer histologischen Befunde in gewissen Fällen in den Empyemen resp. eitrigen Katarrhen ein prädisponierendes Moment zur malignen Tumorbildung erblicken zu können; doch muß man sich wohl hüten, stets ein „Post hoc, ergo propter hoc" konstruieren zu wollen, da dann eine nicht geringe Anzahl von Trugschlüssen zustande kommen mag. Die relative Seltenheit maligner Tumoren der inneren Nase im Vergleich zu den so zahlreichen chronischen Empyemen der Nebenhöhlen weist darauf hin, daß außer diesen primären Eiterungen wohl noch andere Momente hinzukommen müssen, um Tumorbildung zu ermöglichen, weshalb den Eiterungen im allgemeinen keine prinzipielle Bedeutung zum Zustandekommen der malignen Neubildungen zuzuschreiben ist.

Daß aber das Vorhandensein von Empyemen nicht selten die richtige Diagnose zu maskieren vermag, sei bereits an dieser Stelle vorweggenommen, und mögen folgende drei Beispiele zur Illustrierung dieser Tatsache beitragen.

I. Patientin Z. (Fall IX) kam mit starken Schmerzen der rechten Wangengegend und anfallsweise auftretenden rechtsseitigen Kopfschmerzen in ambulatorische Behandlung. Die rhinosk. Untersuchung ergibt: Eiter in der rechten Nase, zumal im mittleren Nasengang. Beträchtliche Druckschmerzhaftigkeit der rechten Kieferhöhlenwand.

Wahrscheinlichkeitsdiagnose: Empyem der Highmorshöhle, welche Vermutung durch das positive Ergebnis der Probepunktion bestätigt wird. Da die Eiterabsonderung trotz wiederholter, vom Ostium vorgenommener Ausspülung nicht vermindert ist, wird die Kieferhöhle nach Cowper von der Alveole aus eröffnet. Wiederholte Ausspülungen. Trotzdem zessieren die Schmerzen nicht. Das Fortbestehen der Schmerzen trotz Eröffnung und Ausspülung der Highmorshöhle weist darauf hin, daß noch ein anderer Prozeß neben dem Empyem vorhanden sein muß. Die histol. Untersuchung der resezierten unteren Muschel ergibt: Cylinderzellencarcinom.

II. Es handelt sich um eine 50jährige Frau (Fall IV), bei welcher ein Jahr vor ihrer Aufnahme Polypen aus der rechten Nase entfernt worden waren. Vor zwei Monaten war anderwärts einer profusen Eiterung wegen die Kieferhöhle von der Alveole eröffnet worden. Hier waren es zwei Momente, welche eine maligne Neubildung wahrscheinlich machten: Die intensiven Schmerzen und der jauchige Fötor der Spülflüssigkeit. Letzter Umstand weist auf das Vorhandensein eines Fremdkörpers oder eines zerfallenen Tumors in der Highmorshöhle hin, welch letztere Vermutung durch histol. Untersuchung eines Gewebsstückchens der Kieferhöhle ihre Bestätigung fand: Plattenepithelcarcinom.

III. Patient G. (Fall II) kommt wegen starker Kopfschmerzen und Eiterausfluß aus der linken Nase in unsere Ambulanz. Da die Symptome für eine Kieferhöhleneiterung sprechen, soll die Probepunktion Aufklärung



Fig. 1.

geben. Bei dem Versuch, die Punktionsnadel einzuführen, weicht die Spitze so weit lateral ab, daß die Vermutung nahe liegt, daß der nun berührte Knochen nicht der lateralen Nasenwand, sondern der lateralen Highmors-

höhlenbegrenzung entspricht, weshalb von der Ausführung der Punktion Abstand genommen wird. Tatsächlich ergibt eine gleich darauf ausgeführte Sondenuntersuchung eine Öffnung im Processus maxillaris der unteren Muschel, durch welche ein Eindringen in die Höhle ermöglicht ist. Die mit einer gebogenen Pinzette ausgeführte Probeexzision ergibt Carcinom der Schleimhaut.

Nun wollen wir zur Besprechung der Lokalisation der malignen Tumoren übergehen resp. deren Ausgangspunkt in Erwägung ziehen. Freilich gibt uns manchmal weder der klinische Befund noch die Sektion genauen Aufschluß über letzteren, was namentlich bei den infiltrierenden Carcinomen der Nase, wobei Substitution und Zerfall Hand in Hand gehen, zu beachten ist.

Man hat die malignen Tumoren der Nase nach ihrem Ursprunge eingeteilt in solche, welche

1. vom Septum,
2. der lateralen Nasenwand,
3. dem antrum Highmori

ihren Ursprung nehmen. Moure hat hier wiederum eine Trennung der Tumoren nach unterer, mittlerer und oberer Region vorgeschlagen. Uns erscheint, insbesondere was Therapie und Prognose anlangt, das differentielle Hauptmoment in der Höhenlage des Tumors gelegen zu sein: Und nach diesem Gesichtspunkt stehen die vorderen Septumtumoren und gestielten und infiltrierenden Carcinome der unteren Muschel mit oder ohne Mitbeteiligung der Highmorshöhlen den Tumoren der oberen Etage gegenüber, welche von der mittleren Muschel oder anderen Anteilen der Os ethmoidale ihren Ursprung nehmen. Das Wachstum dieser Geschwülste erfolgt dann aus einer Siebbeinzelle in die andere, von den vorderen in die hinteren Zellen übergehend, von dort durch das ostium sphenoidale in die Keilbeinhöhle eindringend, häufig auf das Rachendach direkt übergreifend, nach vorn in die Highmorshöhle, lateral in die Orbita, nach oben in die Stirnhöhle wuchernd. Hierbei nimmt das wuchernde Carcinom oder Sarkom, wie uns die Sektion einzelner dieser Tumoren gelehrt hat, häufig einen den Lymphspalten und Lymphbahnen entsprechenden Weg. So wird nicht selten die Lamina cribrosa durchbrochen und der Tumor wuchert auf diesem Wege in die Schädelhöhle. Wir wollen gleich hier, obwohl wir diesen Punkt noch besonders bei Gelegenheit der Prognosenstellung zu besprechen haben werden, betonen, daß das Wachstum der Tumoren nicht selten gegen die Lamina cribrosa hin erfolgt, und daß jene Fälle, welche

ein Wachstum mehr nach unten hin zeigen, so daß Tumoranteile die Nasenöffnung blockieren oder sogar aus dem Nasenloche herauswuchern, in der großen Minderheit sind. Dieses Moment ist zumal quoad Therapiam berücksichtigungswert, da wir nicht selten bei der Rhinoskopie nichts Pathologisches finden oder nur kleine granulationsähnliche Wucherungen an der mittleren Muschel oder in der Hiatusgegend wahrnehmen und die Autopsie ergibt: Das ganze Siebbein samt seiner Lamina cribrosa durch Tumormassen ersetzt. Hierbei wollen wir besonders die große Resistenz der unteren Septumanteile betonen, indem der von der lateralen Nasenwand ausgehende Tumor in der großen Mehrzahl der Fälle das Septum intakt läßt und den Lymphbahnen folgend die Lamina cribrosa durchwuchert. Ein lehrreiches Beispiel zeigt unser Fall 15. welcher auch zum Teil in Figur 3 reproduziert erscheint. Beide Nasenhöhlen erscheinen von dem tief in die Schädelhöhle hineinragenden Tumor ausgefüllt, aber der Weg, welchen der Tumor nahm, um aus einem Cavum in das andere zu gelangen, war nicht der direkte durch das Septum hindurch, sondern durch die Lamina cribrosa gegen die Schädelhöhle aufsteigend, um auf der anderen Seite wieder in die Nasenhöhle hinunterzuwuchern. Nicht selten wird die Lamina papyracea durchbrochen, der Tumor wuchert in die Orbita, erfüllt das retrobulbäre Zellgewebe, erzeugt Bewegungseinschränkung, Protrusio bulbi, event. Sehnervenatrophie. In jenen sehr seltenen Fällen, wo wie in Fall 2 ein Teil des Septums lädiert erscheint, ist es auch der Siebbeinanteil, die Lamina papyracea perpendicularis, welche dem wuchernden Tumor zum Opfer fällt, so daß wir von den Tumoren der oberen Etage sagen können, daß ihr Wachstum vorwiegend im Os ethmoidale erfolgt und der Durchbruch in die Nachbarhöhlen auch durch Vermittlung dieser Anteile zustande kommt:

Fig. 2.

1. Lamina cribrosa,
2. Lamina papyracea,
3. Lamina perpendicularis.

Wir glauben diese Art des Tumorwachstums auf zweifache Weise erklären zu können:

1. durch die Anordnung der Lymphgefäße,
2. durch die relative Dünnheit der Siebbeinzellwände und oben angeführter Knochenplatten, welche der wuchernde Tumor leichter zu durchbrechen vermag.

Fig. 3.

Von 32 Tumoren eigener Beobachtung entsprangen zwei am Septum (hiervon einer nur zum Teile), während alle anderen von der lateralen Nasenwand ihren Ursprung nahmen. Eine sichere Angabe, ob ein in der Highmorshöhle und Nasenhöhle wuchernder Tumor von der lateralen Nasenwand oder von der Kieferhöhle seinen Ausgang genommen, ist in den meisten bereits vorgeschrittenen Fällen kaum mehr zu machen. Doch scheint bei dreien unserer Fälle wegen Hauptbeteiligung des Antrum diese Höhle primär vom Carcinom befallen gewesen zu sein, während bei allen anderen das Siebbein der Ursprungsort der malignen Geschwülste gewesen ist.

Während es demnach wahrscheinlich ist, daß das Septum den häufigsten Ausgangspunkt der Sarkome bildet, ist Kümmels Angabe, daß auch die Carcinome der Nase oft daselbst entspringen, nach unseren Beobachtungen zumeist nicht zutreffend. Wir sahen unter 25 Carcinomfällen nur einen Krebs am Septum entspringen.

Was die Lokalisation der Tumoren betrifft, sei hier im Anschluß besonders zweier interessanter Fälle Erwähnung getan, in welchen beiden die Diagnosenstellung gerade mit Rücksicht auf den Sitz des Tumors auf gewisse Schwierigkeiten stieß: in dem einen Falle handelt es sich um ein primäres Stirnhöhlencarcinom (Fall XXVIII), in dem zweiten um ein Carcinom der Keilbeinhöhle (Fall XXIX).

I. Bei einem 60jährigen, bis dahin gesunden kräftigen Arbeiter entwickelt sich im Anschluß an ein Trauma (Steinwurf) eine geringe Schwellung im Bereiche des oberen rechten Augenlides. Gleichzeitig treten Kopfschmerzen auf. Druckschmerzhaftigkeit der vorderen Wand der rechten Stirnhöhle. Auf der Augenklinik wird eine Inzision im Gebiete der Lidschwellung gemacht, worauf sich ein wenig Eiter entleert. Gleichzeitig wird daselbst, um dem Eiter auch nasalwärts Abfluß zu verschaffen, das vordere Ende der mittleren Muschel entfernt, welches sich histologisch mit Ausnahme stärkerer Rundzelleninfiltration als nicht pathologisch erweist. Mit Rücksicht auf die Länge der Fistel sowie auf die Richtung derselben, welche dem Gebiet der Stirnhöhle entspricht, entschließt man sich zur Aufmeißelung des Sinus frontalis, welcher von granulationsähnlichen, zum Teil markschwammigen Massen völlig ausgefüllt erscheint, so daß bereits dieser Befund auf ein Carcinom hinweist. Die histologische Untersuchung bestätigt diese Annahme: Es handelt sich in diesem Falle um ein primäres Plattenepithelcarcinom der rechten Stirnhöhle. (Genauere Daten siehe Krankengeschichtenauszug Nr. XXVIII.)

Solche Fälle gehören zu den größten Seltenheiten, so daß Killian noch im Jahre 1896 in Heymanns Handbuch mitteilen konnte, daß „ein von der Schleimhaut der Stirnhöhle ausgegangenes Carcinom nicht bekannt sei". Seither sind zwei Fälle dieser Art publiziert worden, der eine von Bartha und Onodi „Primärer Krebs der Stirnhöhle", der zweite von Iwanoff „über einen Fall von primärem Carcinom des Sinus frontalis". Im ersten Fall hatte der Patient „plötzlich die Empfindung, als hätte er einen Schlag auf die Stirne bekommen", welcher Umstand merkwürdigerweise an die Anamnese unseres Falles erinnert. Auch diese beiden Tumoren waren — was hier vorweggenommen sei — Plattenepithelcarcinome; in dem Onodischen Fall war es Pertik möglich, einen direkten Übergang von Zylinderepithel in geschichtetes Pflasterepithel wahrzunehmen, also die Metaplasie des Epithels direkt zu

konstatieren. Desgleichen findet man bei Iwanoff eine diesbezügliche Bemerkung: „Die Oberfläche der untersuchten Stückchen ist stellenweise mit geschichtetem Pflasterepithel bedeckt, welches bald ohne scharfe Grenze in das typische Zylinderepithel übergeht." Beide Autoren leiten demgemäß das Pflasterzellencarcinom der Stirnhöhlen von den Basalzellen des metaplasierten Epithels ab.

II. Der zweite Fall betrifft eine aus gesunder Familie stammende 41jährige Frau (Fall XXIX), welche plötzlich an neuralgiformen Anfällen rechterseits erkrankte. Einen Monat darauf Doppeltsehen. Verdacht eines Empyems der zweiten Serie. Entfernung der mittleren Muschel. Keilbeinhöhlenostium erweist sich frei, kein Eiter im Gebiete des Recessus sphenoethmoidalis. Mit Rücksicht auf die Konstanz der Symptome (Druckgefühl, neuralgiforme Anfälle, Doppeltsehen) wird der Verdacht auf einen Keilbeinhöhlentumor ausgesprochen und Pat. ein leichter endonasaler Eingriff vorgeschlagen. (Röntgenbild zeigt nichts Pathologisches.)

Die Frau sucht eine andere Ambulanz auf, von welcher folgender Befund abgegeben wird: „Leichte Pharyngitis. Hypertrophie der unteren Muscheln mit polypöser Degeneration der hinteren Enden."

Nach zwei Wochen Rückkehr an die Klinik. Nunmehr lautet der Befund: „Im obersten Teile der rechten Choane und im Gebiet der vorderen Keilbeinhöhlenwand granulationsähnliche feine Wucherungen. Diagnose: Tumor malignus? Probeexzision: nicht verhornendes Plattenepithelcarcinom.

Diese Krankengeschichte weist darauf hin, daß manchmal die Diagnosenstellung bei bestimmter Lokalisation besondere Schwierigkeiten bietet und nicht selten erst wiederholte genaueste Untersuchungen zumal auch der eventuell beteiligten Nebenhöhlen zur richtigen Diagnose führt.

Hier sei noch ein anderer Fall des besonderen eingereiht, welcher gleichfalls lange Zeit nicht diagnostiziert und von den verschiedensten Ärzten auf Neuralgie, Hysterie und Migräne behandelt worden war. (Da dieser Fall nur wenige Tage bei uns in Beobachtung stand, ist er in die weiter unten angefügte Beobachtungsreihe nicht eingefügt.)

Es handelt sich um eine 70jährige Frau, die vor einigen Jahren wegen Polypen in der linken Nase operiert worden war. Seitdem keinerlei Beschwerden. Erst vor wenigen Monaten Schmerzen in der Schläfegegend, welche bisweilen unerträglich waren. Salbenbehandlung, Behandlung gegen Rheuma, Pulver, Elektrizität sine effectu. Zuletzt wurde Patientin wegen der neuralgiformen Anfälle faradisiert. Seit drei Wochen Vorgetriebensein der linken Fossa canina-Wand. Submental eine kleine Lymphdrüse links. Vohsen: Totale Verdunkelung im linken Antrumgebiet. Nase frei; es besteht bloß das Bild einer trockenen Rhinitis. Probeexzision nach Punktion der Kieferhöhle ergibt: Carcinom des Antrum.

Aus diesem Falle, welchem noch einige andere angereiht werden könnten, ist zu entnehmen, daß anfallsweise auftretende

Schmerzen, welche in das Gebiet der Kieferhöhle, der Stirnhöhle oder der Schläfegegend lokalisiert werden und den Charakter neuralgiformer Anfälle an sich tragen, stets immer auch den Verdacht auf Nasen- oder Nebenhöhlentumor wachrufen müssen, zumal da nach unseren Erfahrungen in gewissen Fällen diese Schmerzen das erste Symptom des wachsenden Tumors darstellen.

Auch in der Literatur sind einige wenige Fälle verzeichnet, in welchen neuralgiforme Schmerzanfälle im Vordergrund der Erscheinungen standen und die rhinoskopische Untersuchung die Diagnose eines malignen Nasentumors ermöglichte. So hat Vernieuve eines Falles Erwähnung getan,

Fig. 4.

in welchem bei einem 67jährigen Mann, der ihn wegen hartnäckiger Neuralgien im Bereiche der Äste des rechten Trigeminus konsultierte, ein Cancroid des mittleren Nasenganges gefunden wurde. Desgleichen verweist er auf einen zweiten Fall, in welchem bei einer 73jährigen Frau, welche gleichfalls wegen heftiger Gesichtsschmerzen den Arzt befragte, ein „glanduläres Nasencarcinom" gefunden wurde.

Solche Fälle belehren uns darüber, bei Gesichtsneuralgien auch an Nasentumoren zu denken, da wohl hie und da die frühzeitige Diagnosenstellung bei Anwesenheit dieses Symptomes ermöglicht ist.

Mit der Anführung dieser Momente sind wir zugleich auf ein neues Kapitel übergegangen: Symptomatologie und Diagnostik der malignen Tumoren.

Die Symptome eines malignen Tumors sind in den meisten Fällen zunächst den Erscheinungen gutartiger Nasentumoren gleich, welche in Verstopfung der entsprechenden Nasenhälfte, mangelhafter Nasenatmung mit ihren Folgezuständen und ev. Anosmie bestehen. Zu

dieser Symptomenreihe kommt aber noch eine Gruppe anderer Momente, welche uns bei der Diagnosenstellung behilflich sein müssen u. zw.

I. Blutungen.

Diese kommen bei den bösartigen Tumoren in zweierlei Form vor: spontane und durch Palpation erzeugte. Letztere sind sowohl dem Carcinom als auch dem Sarkom eigen, während die spontanen Blutungen nach den Erfahrungen der Autoren beim Sarkom viel häufiger zu finden wären. Dreyfuß hat unter den dreizehn sicheren Carcinomfällen, welche er bis zum Jahre 1892 in der Literatur finden konnte, nur einmal stärkere Hämorrhagien, viermal leichte Blutungen und achtmal keine Blutungen gefunden. Wir haben viermal bei Carcinomkranken die anamnestische Angabe der Epistaxis verzeichnen können. Das häufige Nasenbluten bei Rundzellensarkomen und Endothelsarkomen erklärt sich wohl aus dem raschen Wachstum der Geschwulst einerseits, wie aus der Mitbeteiligung der Gefäße bei dem Neubildungsprozesse andrerseits. Sicher ist es, daß, wenn ein älteres Individuum mit der Angabe häufigen Nasenblutens und Verstopfung den Arzt aufsucht, diese anamnestischen Daten stets in dieser Richtung als suspekt aufzufassen sind, wie einige unserer Fälle beweisen. Findet man keine Gefäßektasien an dem vorderen knorpeligen Septumanteil, so erscheint der Verdacht noch berechtigter, und man findet dann manchmal bei der Untersuchung der vorderen Partie des Hiatus oder der mittleren Muschel rötliche, bei Berührung leicht blutende Wülste, deren Exstirpation die sichere Diagnose eines malignen Tumors ermöglicht.

II. Kopfschmerzen.

Diese sind oft bei malignen Tumoren ganz beträchtliche. In neun unsrer Fälle wurden sie als hervorstechendes Symptom angegeben. Sie werden z. T. in die Stirnhöhlengegend, z. T. in den Hinterkopf verlegt und sind in verschiedener Weise zu erklären:

I. Durch das Vorhandensein von Nebenhöhleneiterungen.
II. Als Drucksymptom.
III. Reflektorisch von einem komprimierten Nerven ausgelöst.
IV. Durch Meningenhyperämie.

Lehrreich erscheint Fall IV, da hier die Cephalalgien als Lokalisationssymptom in die Wagschale fallen: Es bestehen zumal rechterseits Stirnkopfschmerzen. Autopsie: Usurierung des Or-

bitaldaches und Wucherung des Tumors in die rechte Stirnbeingrube. Freilich kann dieses Symptom im Allgemeinen nicht als pathognomonisch angesehen werden, da es ja ein wesentliches Symptom der Nebenhöhlenerkrankungen überhaupt ist. Doch muß hervorgehoben werden, daß auch nach Reinigung der Nebenhöhlen konstant fortdauernde Schmerzen den Verdacht eines malignen Neugebildes wachrufen müssen. In einem unserer Fälle fand sich, ähnlich wie im Biehlschen Fall eine Meningenhyperämie bei der Sektion, welche ebenso wie die sowohl bei Operierten, als auch nicht Operierten, ante mortem auftretenden Meningitiden die Ursache der hochgradigen in den letzten Tagen zunehmenden Cephalalgien gewesen sein dürfte.

Schließlich ist nicht von der Hand zu weisen, daß die bei den Sektionen im Schädelinnern gefundenen Geschwulstanteile nicht selten durch Kompression bestimmter Partien zu starken anhaltenden Kopfschmerzen Veranlassung geben können.

III. Eiterung und Jauchung.

Wir haben bereits oben über die Mitbeteiligung der Nebenhöhlen bei malignen Tumoren der Nase gesprochen und angeführt, daß in einer Anzahl von Fällen Nebenhöhlenempyeme u. zw. vor allem Eiterungen der Highmorshöhle gefunden wurden. Die so häufige Beteiligung dieser Höhle erklärt sich auf mehrfache Weise:

1. erscheint diese Höhle an und für sich relativ am häufigsten affiziert,
2. ist die Größe der Höhle und ihre Lage mitbestimmend,

indem bei Verjauchung eines Tumors der oberen Etage die jauchigen Massen leicht durch das zu tiefst gelegene ostium maxillare oder accessorium in die Highmorshöhle gelangen können, wo dann der Eiterungs- resp. Jauchungsprozeß auf deren Schleimhaut übergreift. Hinzu kommt noch die relative Kleinheit der Siebbeinzellen, welche durch den infiltrierenden Tumor so rasch besetzt erscheinen, daß die Etablierung von Eiterherden in diesen Höhlen unmöglich ist. Eine derartige Jauchung der Highmorshöhle (oder Stirnhöhle) erscheint quoad Diagnosim sehr wichtig, wofür Fall IV ein auschauliches Beispiel geben mag: Eine Highmorshöhle wird wegen Empyem von der Alveole aus eröffnet und wiederholt ausgespült. Trotzdem besteht der üble Geruch der Spülflüssigkeit fort. Daher Differentialdiagnose: Fremdkörper oder Neugebilde. Die Probeexzision ergibt Carcinom. Darum müssen wir

stets bei Fortbestehen der Jauchung nach Eröffnung der affizierten Höhle an das Vorhandensein eines malignen Tumors (u. zw. besonders Carcinom) denken.

Wir wollen nun noch auf den objektiven Befund bei der Diagnosenstellung ein wenig eingehen:

A. Handelt es sich um einen Tumor der unteren Etage, so ist die Diagnose meist nicht schwierig. Probeexzision des vorliegenden Tumors, wenn notwendig, öfter ausgeführt, schützt vor falscher Diagnose. (Differentialdiagnose gegenüber Syphilomen und Tuberkulomen siehe unten.) Darum ist der Satz, sich bei der Diagnosenstellung stets des Mikroskops zu bedienen, so zwecktunlich wie möglich. Es kann, wie uns ein Fall gelehrt hat, die carcinomatös infiltrierte Muschel das typische Bild einer gutartig hypertrophischen Muschel geben, es kann ferner auch eine zirkumskripte Hypertrophie carcinomatös sein und wurden auch gestielte Carcinome beschrieben — da vermag dann nur das Mikroskop zu entscheiden, ähnlich wie bei den Erkrankungen der Kieferhöhle, auf welchen Punkt wir schon oben genauer verwiesen haben.

Sehr schwierig gestaltet sich manchmal die objektive Diagnosenstellung bei Tumoren der oberen Etage. Sieht man granuläre oder polypöse, bei Berührung leicht blutende Massen die Nasenhöhle ausfüllen und finden wir bei der Rhinoskopia posterior die Choane mit ähnlichen Massen erfüllt, dann macht die Diagnose wohl keine Schwierigkeiten. In vielen Fällen dagegen bietet die Frühdiagnose ganz erhebliche Schwierigkeiten. Wenn man im Hiatus eine leichte Vorwölbung sieht oder kleine polypenähnliche graurote Bildungen wahrnimmt, während die ganze übrige Nase intakt ist, muß diese Beobachtung, zumal wenn noch andere Momente hinzukommen (Blutungen, Eiterung, Kopfschmerzen usw.) aufmerksam machen!

Da hat dann wieder das Mikroskop zu entscheiden. Wir haben bei einer Anzahl unserer Fälle die Beobachtung gemacht, daß wiederholt in den Vorjahren Polypen exzidiert worden waren. Eine Anzahl von solchen exstirpierten Polypen mag ja tatsächlich gutartig gewesen sein, aber nicht wenige — und zumal die, von denen die Angabe vorliegt, daß die Blutung bei der operativen Entfernung eine intensive gewesen sei — mögen nur Pseudopolypen gewesen sein; die histologische Untersuchung unterblieb und — der Tumor wuchs weiter. Es ist das keine Annahme, sondern als sicher hinzunehmen, da auch wir über Beobachtungen verfügen, daß makroskopisch als „polypenähnliche Gebilde"

angesehene Tumoren sich als maligne Neubildungen gezeigt hatten. Darum glauben wir uns zu der Forderung berechtigt: Alle Polypen, zumal jene, bei deren Entfernung es zu einer starken Blutung gekommen, einer mikroskopischen Untersuchung zu unterziehen.

B. Beteiligung der Nachbarwände.

Die Durchbrechung der orbitalen Wand bezw. der Lamina papyracea erzeugt Protrusio Bulbi, Bewegungseinschränkung, Doppeltsehen ev. Atrophia nervi optici. Beteiligung der Caninawand, Schwellung der Wange, Schmerzhaftigkeit (Pergamentknittern), hie und da Infraorbitalneuralgien. (In zweien unserer Fälle mit schlaffen Granulationen bedeckte Fistelbildungen.) Durchbrechen der Lamina cribrosa bewirkt nicht selten wegen Zerstörung der Olfaktoriusfasern Anosmie. Das Septum leistet, wie oben besprochen, in seinen hinteren Partien dem wachsenden Tumor den meisten Widerstand. Selten kommt es zum Vorgetriebensein des harten Gaumens gegen die Mundhöhle zu, wie wir es bei drei Fällen beobachten konnten (siehe Fig. 2); doch handelt es sich dann schon um hochgradige Zerstörungen, wie auch der Biehlsche Fall dartut, bei welchem die Sektion ergab:

„Carcinoma nas. exulcerans, progrediens ad basim cranii, ad palatum durum, ad os frontale."

C. Affizierung der Lymphdrüsen.

Die submaxillaren Lymphdrüsen sind relativ selten Sitz von Tumormetastasen. Dreyfuß hat unter 13 Carcinomfällen nur zweimal diese Drüsen affiziert gefunden, während sie bei Sarkomen nach der Angabe der Autoren noch seltener erkrankt erscheinen. Diese Erscheinung hängt mit den Verhältnissen der Lymphbahnen zusammen, indem die ersten Lymphwege choanalwärts ziehen, um in der Gegend des II. Cervicalwirbels in tiefe Knoten einzumünden. Zudem haben schon die Untersuchungen von Schwalbe, Axel Key, Retzius und Zuckerkandl ergeben, daß die nasalen Lymphgefäße mit den Subarachnoidal- resp. Subduralräumen in Verbindung stehen und die Injektionstuben den gefüllten Scheiden der Nervenfasern entsprechen. So erklärt die anatomische Beschaffenheit der Lymphbahnen das seltene Befallensein der äußerlich sichtbaren Lymphdrüsen, weshalb aus dem Nichtaffiziertsein dieser Drüsen noch kein Schluß auf den Grad der Malignität der Ge-

schwulst gezogen werden kann. Wir fanden siebenmal (darunter bei vier Carcinomen) die submaxillaren und submentalen Lymphdrüsen geschwollen, und zwar zumal bei Fällen, welche bereits einen sehr progredienten Verlauf genommen hatten. So war bei drei Fällen Highmorshöhle, laterale Nasenwand, Siebbein, Keilbein und untere Muschel gleichzeitig ergriffen und die Drüsenschwellungen relativ spät aufgetreten, welche Erscheinungen auf ein Befallenwerden dieser Drüsen als „zweite Etappe" hinweisen.

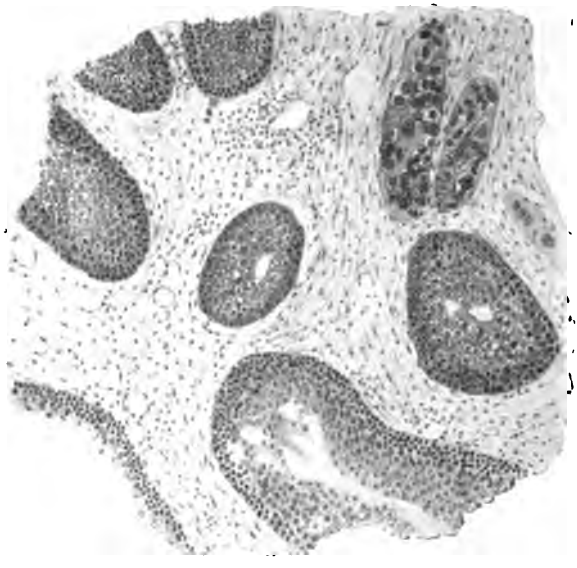

Fig. 5.

Bei Fall XIX, einem Spindelzellensarkom der Nase, konnten wir neben Befallensein submentaler und nuchaler Drüsen auch einen praevertebral gelegenen Lymphdrüsentumor auf der erkrankten Seite konstatieren, welcher in der Höhe der ersten drei Wirbelkörper gelegen, der durch den choanalen Lymphweg erzeugten Metastase erster Etappe entspricht. Auf Grund der relativ seltenen Affektion der äußeren Lymphdrüsen bei malignen Tumoren der inneren Nase halten wir es geboten, zu betonen, daß auch auf diese retropharyngealen Lymphdrüsen Rücksicht zu nehmen sei, welche Untersuchung besonders bei der Frage radikaler Eingriffnahme nicht zu unterlassen wäre. Ein Befallensein dieser praevertebral gelegenen Lymphdrüsen bietet unseres Erach-

tens mit Rücksicht auf die weite Ausbreitung des primären Tumors bereits eine Kontraindikation zu einem radikalen Verfahren.

Nun hätten wir der differentialdiagnostischen Momente bei jenen Fällen zu gedenken, welche schon von außen sichtbare Veränderungen erkennen lassen, ohne daß näher auf den rhinoskopischen Befund Rücksicht genommen würde. Hierbei kommen in Betracht:

I. Die Veränderungen in der Gegend der Fossa canina.
II. Die der äußeren Nase.
III. Die Veränderungen im Bereiche der Orbita.

Ad I. Finden wir eine Schwellung im Gebiete der Fossa canina, welche einer Knochenauftreibung dieser Gegend entspricht, so kann dieses Symptom durch folgende Krankheitsprozesse hervorgerufen sein: Leontiasis ossea, Periostitis, luetische Knochenprozesse, tuberkulöse Knochenerkrankungen, Aktinomykose, Osteomyelitis, Zahncysten, subperiostalen Abszess, benigne Tumoren und endlich durch die sog. klassischen Empyeme. Leontiasis ist meist diffus, ergreift Gesicht- und Schädelknochen, beginnt gewöhnlich in der Gegend des Jochbeines, erzeugt Neuralgien, Atembeschwerden, Störungen der Hirnfunktion, weshalb die Differentialdiagnose gegenüber einem durchbrechenden malignen Nasentumor keine Schwierigkeiten bieten dürfte.

Eine Periostitis des Oberkiefers geht meist von einem kariösen Zahne aus. Das relativ schnelle Wachstum der Schwellung, die beträchtliche Schmerzhaftigkeit, die Fiebererscheinungen, eventuell der Nachweis einer Fistel, welche den Weg der Eiterung anzeigt, die gleichmäßige, derbe Schwellung, kennzeichnen in der Regel hinlänglich diesen Prozeß.

Bei luetischen Prozessen der Caninawand des Oberkiefers tritt meist die Destruktion mehr in den Vordergrund der Erscheinungen (syphilitische Karies), weshalb schon Weber hervorhebt, daß der aplastische Charakter dieses Prozesses bezeichnend wäre im Gegensatz zu den sekundären Usuren, welche durch Sarkome und Krebse der Kiefer zustande kommen. Doch gibt es auch gummöse Periostitiden, wobei zentrale Atrophie Hand in Hand mit peripherer Hyperostose geht. Da müssen mitunter die sonstigen Hilfsmittel für die Diagnose auf Lues (indolente Drüsen, Narben in Mund und Gaumen, Perforationen des knöchernen Septums, Sattelnase, Jodkaliwirkung usw.) herbeigezogen werden.

Die tuberkulöse Periostitis ist in diesem Gebiete relativ selten. Die charakteristischen, lange bestehenden eingezogenen Hautfisteln mit unterminierten bläulichen Rändern und seröser Sekretion und die Bildung von Sequestern werden die Diagnose sichern.

Nicht allzu selten kann man eine hyperplastische Periostitis beobachten, wobei es gleichzeitig durch ossifizierende Entzündung zur Exostosenbildung kommt. Für diese Erkrankung ist die Entstehung (Trauma) sowie der große Schmerz bei Berührung der Geschwulst charakteristisch.

Aktinomykose des Oberkiefers ist im Vergleich zu den malignen Tumoren selten. Der ganze Verlauf unter dem Bilde einer pflegmonösen Entzündung mit brettharter Schwellung, bei Fistelbildung überdies der Nachweis der charakteristischen Körnchen im Eiter und der mikroskopische Nachweis des Strahlenpilzes sprechen für diese Erkrankung.

Auch die Osteomylitis des Oberkiefers ist eine recht seltene Erkrankung, aber als solche gegen andere Prozesse durch ihren akuten fieberhaften Verlauf mit Störungen des Allgemeinbefindens meist gut abgrenzbar; man hat insbesondere die Lockerung mehrerer Zähne als charakteristisch für Osteomyelitis angeführt. Die von Grandidier, Rudana, Schmiegelow u. a. beschriebenen Fälle waren durch akutes Anschwellen des Oberkieferknochens und phlegmonöse Infiltration der Weichteile mit späterem purulenten Ausfluß teils durch die Nase, teils durch eine Fistel unter dem Auge charakterisiert. Das Endresultat war in den meisten Fällen eine Sequestierung des Oberkieferknochens.

Auch Zahncysten können ein den Tumoren ähnliches Krankheitsbild hervorrufen: Geschwulst der Fossa canina, welche langsam entstanden ist, Fluktuation ev. Pergamentknittern zeigt und geringe oder keine Schmerzen verursacht. Sind einige definitive Zähne nicht zum Vorschein gekommen, ist die Diagnose einer Zahncyste bei diesem Symptomenkomplex wahrscheinlich. Häufig ist aber die Diagnose erst während der Operation zu stellen, indem man nach Spaltung der Geschwulst auf den zurückgebliebenen Zahn stößt.

Ähnlich sind die Verhältnisse bei andern Cysten des Oberkiefers, bei welchen hauptsächlich das Gefühl der Fluktuation und des Pergamentknitterns oder eine Probepunktion ausschlaggebend sein werden.

Ein hierher gehöriger außerordentlich interessanter Fall kam vor wenigen Wochen an der laryng. Klinik zur Beobachtung: Bei

einer siebzigjährigen Frau war es im Laufe einiger Monate zur Bildung einer zirkumskripten etwa hühnereigroßen Pseudofluktuation zeigenden Geschwulst im Gebiete der linken fossa canina gekommen. Mit Rücksicht auf die Anwesenheit typischen Pergamentknitterns, die merkwürdige Lokalisation und das relativ langsame Entstehen war an eine Cyste (Zahncyste) zu denken; doch mußte im Hinblick auf das Alter der Patientin, die nicht geringe Schmerzhaftigkeit der Geschwulst und das Vorhandensein von geringen Eitermengen und kleinen Polypen im linken Hiatus die Frage offen

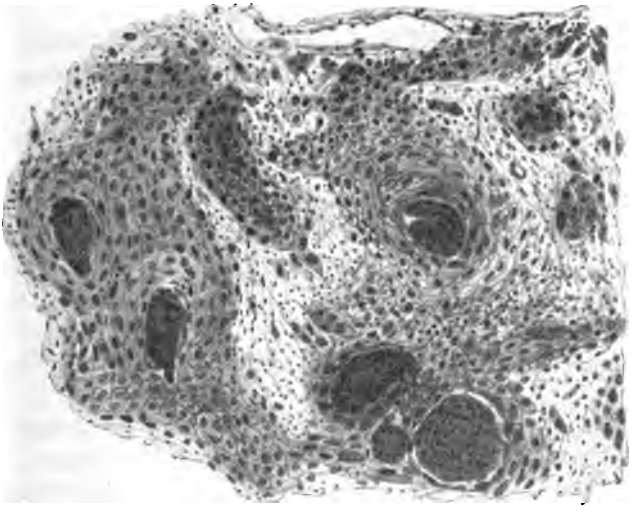

Fig. 6.

bleiben, ob es sich nicht vielleicht um einen malignen Tumor handle. Die Incision im Bereiche der gingivolabialen Schleimhaut ließ gleich auf weiches markschwammiges Gewebe stoßen, welches sich bereits makroskopisch als Carcinom erwies. Die histologische Untersuchung bestätigte diesen Befund.

Daß auch Empyeme Schwellung der Wange, Vorgetriebensein der vorderen Kieferhöhlenwand, vollkommene Druckatrophie des Knochens, aber auch Nekrose oder kariöse Zerstörung der Kieferwand erzeugen können, ist seit langem bekannt. Die Differentialdiagnose gegenüber malignen Tumoren haben wir bereits früher berührt. Doch wollen wir bei dieser Gelegenheit anführen, daß es tatsächlich sogenannten Hydrops (besser geschlossene Antritis [„Empyem"]) der Kieferhöhle gibt und haben wir erst vor kurzem

einen solchen Fall zu beobachten Gelegenheit gehabt, wo bei Verschluß des natürlichen Ostiums der Kieferhöhle das Empyem die vordere Wand der Höhle stark vorwölbte und erst die radikale Eröffnung der Kieferhöhle von der Fossa canina aus nach einigen vergeblichen Probepunktionen Heilung brachte. Doch gehören diese Fälle zu den größten Seltenheiten und sind nur bei vollständigem Verschluß des natürlichen Ausführungsganges der Kieferhöhle denkbar.

Die Odontome, Dentalosteome und Alveolarexostosen kommen bei der Diagnosenstellung wohl kaum in Betracht.

Ad II. Veränderungen an der äußeren Nase können außer durch maligne Tumoren d. i. N. auch noch durch diffuses Fibrom, Elephantiasis der Nase, äußeres Epithelioma nasi und Rhinosklerom erzeugt werden.

Ein diffuses Fibrom ruft meist hochgradige äußere Veränderungen hervor, indem es zu einer enormen Vergrößerung der einzelnen Gebilde kommt und eine Geschwulstbildung zustande kommt, in welche nicht selten Nasenflügel, Ober- und Unterlippen gleichzeitig miteinbezogen sind. Das häufig kongenitale Auftreten dieser Geschwulst, der Mangel der Ulcerationen, die starke Dehnung der normal gefärbten Haut verbunden mit der Assymetrie des Knochenskelettes sind genügende Charakteristika dieses Krankheitsbildes.

Für die Elephantiasis der Nase sprechen die unregelmäßigen Lappenbildungen, die von den Nasenflügeln herabhängen, die varikösen Gefäße an der Oberfläche der Geschwulst, die starke Hypertrophie des Nasenknorpel und die charakteristisch blaurote Farbe einiger Geschwulstpartien. Zugleich ist zu betonen, daß die scheinbar blockierten Nasenlöcher meist weiter sind als normal.

Die Hautkrebse der äußeren Nase sind durch die mehr diffusen flachen Infiltrationen mit mehr weniger tiefgreifenden Geschwüren charakterisiert, deren Ränder hart und infiltriert erscheinen.

Das Rhinosklerom, welches zur Blokade der Nasenöffnung führt, ist durch knotenförmige meist vom vorderen Teil der unteren Muschel oder dem Nasenboden ausgehende Infiltrate charakterisiert, deren Konsistenz zwischen mäßig derb und knorpelhart variiert. Der sonstige Befund der Luftwege, ev. die mikroskop. Untersuchung wird vor Fehldiagnosen schützen.

Ad III. Wuchert ein maligner Tumor der Nase in das retrobulbäre Zellgewebe, so erzeugt er Protrusio bulbi, kann das Auge

immer mehr aus der Orbita verdrängen, um schließlich sogar über den margo orbitalis in Form exulcerierter blutiger Massen zum Vorschein zu kommen. Im Stadium der Protrusio bulbi müssen differentialdiagnostisch noch folgende Krankheitsbilder berücksichtigt werden:

Der retrobulbäre Abszeß, welcher gleichfalls Exophtalmus erzeugt. Die Symtome der akuten Erkrankung, das Lidödem, die Chemosis, das Fieber usw. sprechen im Verein mit der Art der Entstehung im Anschluß an akute Infektionskrankheiten oder Traumen oder Entzündungen der Nachbarregionen für die Art des Prozesses.

Die seltener vorkommenden chronischen Periostitiden auf luetischer Basis können gleichfalls ähnlich der oben erwähnten Leontiasis ossea zu Kompressionserscheinungen führen, und wird diese Diagnose mehr aus dem chronischen Verlaufe und mit Berücksichtigung sonstiger luetischer Symptome gestellt werden können.

Auch die Thrombose der Sinus cavernosi erzeugt Exophtalmus, Schwerbeweglichkeit des Bulbus und Chemosis. Ein vorhandenes Ödem im Gebiet der Regio mastoidea und die nicht seltene Doppelseitigkeit des Prozesses sichert diese Diagnose gegenüber der eines Tumors.

Schließlich kann Exophtalmus auch durch gutartige Geschwülste des Auges erzeugt werden. Das veränderliche Volumen der Geschwulst sowie das nicht selten bläuliche Durchschimmern derselben durch die Lidhaut sind Symptome, welche auf die Diagnose einer Gefäßgeschwulst hinweisen.

Was nun die malignen Geschwülste anlangt, welche Exophtalmus und Beweglichkeitseinschränkung des Auges erzeugen, so ist es im allgemeinen wohl gleichgültig, ob sie primär im Bulbus, in der Orbita, im Schädelcavum oder in der Nasenhöhle entstanden sind: der Symptomkomplex bei Hineinwuchern in das retrobulbäre Zellgewebe ist in den meisten Fällen derselbe. Doch ist zuweilen die vorwiegende Beteiligung des unteren Augenlides an entzündlichen Erscheinungen und Ödem eventuell Fistelbildung der Gegend des inneren Augenwinkels, ferner Hochstand des Bulbus oder Verdrängung desselben nach der Seite hin charakteristisch für das Hineinwuchern des Tumors von der Oberkieferhöhle oder von der Nase. Wichtig erscheint aber die Betrachtung des Bulbus bei Nasentumoren schon deswegen, weil wir aus dem Stand desselben die Ausbreitung des Tumors orbitalwärts diagnostizieren können und eine geringe Protrusio bulbi bei Ausschluß der sonstigen Ur-

sachen bereits auf retrobulbäres Hineinwuchern der Geschwulst hinweist.

Wenn wir jetzt noch auf die Differentialdiagnose gutartigen Geschwülsten gegenüber zu sprechen kommen, so kämen hierbei vorzüglich die benignen Tumoren der Nasescheidewand in Betracht, wozu die Enchondrome und Fibrome, die gewöhnlichen Granulationsgeschwülste und polypoiden Septumwucherungen, sowie die sogenannten „blutenden Septumpolypen" zu rechnen sind.

Fibrome und Enchondrome des Septums sind nach Angabe der Autoren außerordentlich selten. Die derbere Konsistenz dieser Tumoren, das langsame Wachstum sowie die geringe Neigung zu Blutungen charakterisieren diese Gruppe hinlänglich.

Weiche polypoide Septumwucherungen, welche nicht selten beobachtet werden, erscheinen durch ihre unscharfe Abgrenzung von der umgebenden Schleimhaut, durch ihre von der nachbarlichen Mucosa kaum verschiedene Färbung und durch die geringe Neigung zu stärkeren Blutungen hinlänglich gekennzeichnet.

Die blutenden Septumpolypen, auf welche Victor Lange, Schadewaldt, Heymann, Scheier, Alexander u. a. besonders aufmerksam gemacht haben, sind in den meisten Fällen durch ihre kurze und dünne Stielung ausgezeichnet, haben aber ansonsten mit den gefäßreichen Sarkomen des Septums große Ähnlichkeit, indem sie mit ihnen die Konsistenz, die meist rundliche glatte Form, die dunkelrote Färbung sowie die Neigung zu starken Blutungen gemein haben. Zur sicheren Diagnose bedarf es zumeist noch des Mikroskopes, indem es sich bei den sogenannten blutenden Septumpolypen in der Mehrzahl der Fälle, wie es Langerhans beschrieben hat, um ein „Fibroma polyposum fungoides teleangiektodes" handelt. Die ausschließliche Zusammensetzung des Tumors aus Bindegewebe einerseits, sowie das Fehlen aller Zellen, welche den Verdacht auf Sarkom lenken könnten, beweisen, daß es sich um eine gutartige Neubildung handelt.

Trotzdem in einer Anzahl von Fällen eine einmalige mikroskopische Untersuchung uns die sichere Diagnose einer malignen Neubildung der Nase ermöglicht, ist es doch nicht selten notwendig, wiederholte mikroskopische Untersuchungen auszuführen und mit Hinzuziehung des klinischen Tatbestandes erst nach Abwägung sämtlicher Momente die Diagnose zu stellen. „So ist eine gewöhnliche Granulationsgeschwulst von einem kleinzelligen Rundzellensarkom manchmal nicht zu unterscheiden und dieselbe Schwierig-

keit kann auch einmal die Frage bieten, ob man es mit einem zellreichen Fibrom oder Spindelzellensarkom zu tun hat." (Finder.)

Nicht selten stellen sich ähnliche Schwierigkeiten bei der Differentialdiagnose zwischen malignen Nasentumoren und chronisch entzündlichen Prozessen spezifischen Charakters in den Weg, weswegen wir anbei noch dieses Kapitel besonders besprechen wollen.

Rhinoskleromatöse Tumoren bieten der Diagnose noch relativ am wenigsten Schwierigkeiten. Die zumeist vorhandene Multiplizität der Infiltrate bezw. Tumoren, die Beschaffenheit der übrigen Schleimhaut der Nase, die eventuelle Mitbeteiligung von Nasenflügel und Oberlippe, das so häufige Mitergriffensein von Rachen und Larynx, die Anamnese, die Heimatsgegend des Patienten u. a. unterstützen uns genügend bei der Stellung der Diagnose. Das histologisch typische Bild mit der hyalinen Zelldegeneration, den Mikuliczschen Zellen und der eventuelle Bakteriennachweis kann die mikroskopische Diagnose sichern.

Nicht so einfach verhält es sich in zahlreichen Fällen von Tuberkulomen und Syphilomen der Nase.

Syphilome bilden leicht blutende, zumeist am vorderen Septum sitzende Tumoren, welche nicht selten das Septum usurieren und auf diese Weise auch in die andere Nasenhälfte hinüberwachsen. Sind syphilitische Infiltrate von größerer Ausdehnung vorhanden, so kann man zumeist in der Tiefe mit wallartigen Rändern versehene, speckig belegte Geschwüre wahrnehmen, die durch starke Granulationsbildung ausgezeichnet sind. Bei Mitbeteiligung des Nasenbodens ist eine zirkumskripte Infiltration dieser Partie nachweisbar, welche gleichfalls in der Mehrzahl der Fälle charakteristische Geschwürsform zeigt. Die wichtigsten differentialdiagnostischen Momente sind folgende:

Die Konsistenz der Syphilome ist derber, die Geschwürsränder sind von erhöhter Konsistenz, das Wachstum der luetischen Tumoren erfolgt schneller als das der malignen Tumoren und der Tuberkulome des Septums. Die Perforation des knorpeligen Septums ist viel häufiger bei luetischer als bei maligner Geschwulstbildung konstatierbar. Die weitgehende Infiltration und Reaktion der Nachbarschaft, die mehr glatte Beschaffenheit der Oberfläche, die zentrale Erweichung des Knotens, die Bildung von tiefgreifenden charakterischen Geschwüren, die nicht selten vorhandene Multiplizität der Tumoren, sowie die bei der ulcerösen Nasensyphilis häufig konstatierten diffusen Kopfschmerzen und Neuralgien im Gebiet des

Trigeminus fallen bei der Diagnosenstellung in die Wagschale Der sonstige somatische Befund, der Nachweis indolenter Bubonen, Narben in Mund und Pharynx, Perforation des knöchernen Septum, Sequesterbildung, die günstige Beeinflussung durch Jodkali u. a., sowie schließlich der histologische Befund werden in den meisten Fällen imstande sein, die Diagnose zu sichern.

Tuberkulome sitzen meist am Septum cartilagineum in Form rötlicher mit eitrigem Sekret bedeckter Tumoren, welche nicht selten multipel auftreten und an ihrer Basis miteinander verbunden sind. (Schäffer.) Ihre Oberfläche ist uneben, zuweilen körnig höckerig, die Konsistenz weich und brüchig. Hier und da sind in der Umgebung der Tumoren oder auf deren Oberfläche jene miliaren, stippchenförmigen, grauweißen Knötchen wahrnehmbar, die durch ihren Zerfall zur Ulcusbildung beitragen. Zumal jene Formen, welche isolierte Geschwülste darstellen, die zumeist vom knorpeligen Septum, in selteneren Fällen von unterer Muschel oder knöchernem Septum ihren Ursprung nehmen (O. Chiari), bilden bei der Differentialdiagnose nicht selten erhebliche Schwierigkeiten. So sagt Chiari in seiner Arbeit „Über Tuberkulome der Nasenschleimhaut“: „Am leichtesten können noch mit Tuberkulomen weiche gefäßreiche Sarkome des Septums verwechselt werden, die die kleinhöckerige Oberfläche, die Neigung zu Blutungen und die markige Konsistenz mit ihnen teilen. Doch rezidivieren sie nach gründlicher Exstirpation nicht so leicht“.

Hier wird in den meisten Fällen die histologische Untersuchung, welche in der Regel Epitheloid- oder Lymphoidzelltuberkel mit Verkäsung und Riesenzellenbildung wird nachweisen können, Aufschluß geben. Der Nachweis von Tuberkelbazillen ist nach den Angaben der Autoren (Chiari, Hajek, Juffinger, Koschier u. a.) nicht immer zu erbringen und müssen nicht selten ganze Serien durchsucht werden, ehe man Bazillen findet. Von manchen Autoren sind Differenzen in der Farbe und oberflächlichen Beschaffenheit der Tuberkulome und Sarkome gefunden worden, welche aber gewiß nur nebensächlicher Natur sind. Wichtig erscheint uns aber die Anamnese. Das schnelle Wachstum einer Septumgeschwulst spricht für Sarkom, das langsame aber für Tuberkulom. Mitunter ist sogar jahrelanger Wachstumsstillstand der tuberkulösen Geschwulst zu konstatieren. Der Befund sonstiger für Tuberkulose sprechender Symptome als da sind: Lymphome, kalte Abszesse, Knochenkaries, Spondylitis, Apicitis u. ä. fallen als differentialdiagnostische Momente gleichfalls nicht selten in die Wagschale.

Um diese Schwierigkeiten bei der Diagnosenstellung zu demonstrieren, wollen wir einige lehrreiche Beispiele hierort einfügen:

Fall 1. Es handelte sich um eine etwa fünfzigjährige Patientin mit graurötlicher, mäßig weicher, auf Berührung leicht blutender Geschwulst am vorderen Septum und Perforation im knorpeligen Teile. Die Probeexzision ergab ein sehr rundzellreiches, teilweise spindelzelliges, granulationsähnliches Gewebe; keine Riesenzellen; an einzelnen Stellen Nekrose. Eine sichere Diagnose war dazumal aus diesem histolog. Bilde nicht zu machen. Es konnte sich um Sarkom oder junges Granulationsgewebe handeln. Erst nach Monaten konnten wir die Diagnose stellen, da 1. der Tumor ziemlich konstant blieb; 2. eine submaxillare Drüse anschwoll, über



Fig. 7.

welcher sich die Haut allmählich rötete und es zur Abszedierung kam. Im Eiter wurden wenige Tuberkelbazillen gefunden. Einen Monat darauf kam es zu einem kalten Abzeß am rechten Malleolus fibulae — womit die Diagnose gesichert erschien.

Über einen ähnlichen Fall hat Finder berichtet, indem die histologische Untersuchung eines Septumtumors die Diagnose „Rundzellensarkom" ergab. Vier Jahre darauf sieht Autor den Patienten wieder. In der Nase findet er nichts Pathologisches, wohl aber fungus genu! Finder hält dafür, daß die damalige fachmännische Diagnose irrtümlich gewesen sei, und es sich in diesem Falle nicht um ein geheiltes Sarkom der Nase handle, sondern um zellreiches Granulationsgewebe auf tuberkulöser Basis.

Fall 2. Es handelt sich um einen vom Septum ausgehenden höckerigen Tumor bei einer älteren Frau. Die mikroskopische Diagnose eines probeexzidierten Stückchens, von einem Fachmann ausgeführt, lautet: „Granulationsgewebe mit Abszessen und Nekrose, ziemlich reich an Spindelzellen und Riesenzellen. Eine bestimmte Diagnose auf Sarkom ist nicht möglich." Acht Tage darauf kommt es zu neuerlicher Probeexzision. Nun

lautet die Diagnose: „Oberflächlich exulcerierendes Fibrosarkom.“ Wir haben Patientin vor kurzem, nachdem seither etwa ein Jahr verstrichen, wiedergesehen und konnten folgenden Status aufnehmen: Hochgradige Sattelnase. Atropische Rhinitis. Perforation im hinteren Teile des knorpeligen Septums. Indolente oberflächlische und tiefe zervikale und nuchale Lymphdrüsen. Nächtliche Cephalalgieen. — Bei Berücksichtigung dieses Befundes sehen wir uns zur Annahme gedrängt, jenen Nasentumor mit größter Wahrscheinlichkeit als luetisch annehmen zu müssen, wofür die schon zu jener Zeit vorhandenen multiplen indolenten Drüsenschwellungen, die Perforation des Septums, die Sattelnase und auch — der vorzügliche Heilungserfolg zu sprechen scheinen. Dieser Befund weist darauf hin, wie schwierig, ja manchmal unmöglich die mikroskopische Diagnose sein kann und häufig nur wiederholt ausgeführte Untersuchungen ein sicheres Resultat zu liefern vermögen.

Fall 3 reiht sich hier passend an. Es handelt sich um ein derzeit noch bei uns in Behandlung stehendes 17jähriges Mädchen. Sie suchte unsre Ambulanz wegen erschwerter Nasenatmung auf. Im hinteren Abschnitt der rechten Nasenhöhle findet sich ein mit Borken belegter auf Berührung leicht blutender von der mittleren Muschel ausgehender Tumor. Wir exzidieren behufs mikroskopischer Untersuchung ein Stückchen dieser Geschwulst, welches außerordentlich morsches, leicht zerfallendes mit Hämorrhagien durchsetztes, einen penetranten Geruch verbreitendes Gewebe zeigt. Die Wahrscheinlichkeitsdiagnose wird auf Grund des histologischen Bildes auf Spindelzellensarkom gestellt. Doch ist mit Berücksichtigung einiger nekrotischer Partien und Gefäßverdickungen, welche bei einem einige Zeit später exstipierten Stücke gefunden wurden, und einiger belastender anamnestischer Angaben ein luetischer Prozeß nicht von der Hand zu weisen, weshalb wir praktischer Weise zunächst Jodkalium verordneten.

Fall 4. Bei einem 35jährigen Patienten fanden wir einen in Nasenboden und vorderen Septumanteil übergehenden derben, bei Berührung wenig schmerzhaften Tumor, welcher vom vorderen Anteil der unteren Muschel seinen Ursprung nahm. Der Umstand, daß die Geschwulst bei Sondenpalpation nicht blutete, mußte bereits zur Vorsicht bei der Diagnosenstellung mahnen. Nachdem nun die Anamnese Lues ergab, im Larynx tertiär syphilitische Veränderungen zu finden waren, so konnte man, auch ohne die histologische Diagnose, welche auf Syphilom der Nase lautete, abzuwarten, diese Diagnose stellen, und konnte Patient nach längerer Jodkalibehandlung geheilt entlassen werden.

Wir haben diese wenigen Fälle hier angeführt, um auf die mitunter nicht geringen Schwierigkeiten bei der Diagnosenstellung hinweisen zu können, um anschließend zu betonen, daß nur die vollkommen sicher gestellte Diagnose zu event. radikalem Eingriff berechtigt. Ist die Differentialdiagnose noch schwankend, solle man stets zuerst noch eine antiluetische Kur versuchen, ehe man sich zur radikalen Operation entschließt.

Und nun wollen wir noch die differentialdiagnostischen Momente

zwischen malignen Epithelial- und Bindegewebsgeschwülsten anführen, deren sichere Unterscheidung jedoch manchmal erst durch die histologische Untersuchung zu machen ist.

1. Das Alter. Das Sarkom ist an kein bestimmtes Alter gebunden. Das Carcinom kommt in der großen Mehrzahl der Fälle jenseits des 45. Lebensjahres vor.

2. Der Sitz. Sarkome sitzen häufig am Septum. Das Gebiet der Carcinome ist meist die laterale Nasenwand.

3. Das Wachstum. Das Carcinom substituiert und führt zu jauchigem Zerfall, das Sarkom treibt die Knochen auf.

4. Die Blutungen. Sarkome, und zumal Rundzellensarkome, bluten leicht bei Palpation und auch spontan, während Epistacis bei Carcinomen seltener ist, was wohl zum Teile mit der Epithelwucherung bei mangelnder Exulceration zusammenhängt.

5. Die Lymphdrüsen. Die Infiltration benachbarter Lymphdrüsen wird im allgemeinen häufiger bei Carcinom gefunden, doch sind nicht wenige Sarkomfälle bekannt, bei welchen die Submaxillardrüsen affiziert gefunden wurden.

6. Cephalalgien. Die in der Literatur hie und da für Carcinom als charakteristisch bezeichneten Kopfschmerzen finden sich auch bei Sarkomen nicht selten, und hängt deren Auftreten von der Hyperämie der Meningen, den koinzidierenden Nebenhöhleneiterungen und dem Vorhandensein intrakranieller Geschwulstpartien ab. Doch kann der Tumor bereits recht beträchtliche Ausdehnung gewonnen haben, ohne daß Kopfschmerzen vorhanden wären (s. Fall Mai).

Prognose und Therapie.

Herzfeld, welcher über einige Fälle von malignen Nasentumoren berichtet hat, erwähnt, daß ihm kein Fall aus der Literatur bekannt sei, bei welchen, sei es conservativ, sei es radikal therapeutische Versuche eine Heilung zuwege gebracht hätten. Dreyfus, der dreizehn maligne Nasengeschwülste epithelialer Natur der inneren Nase aus der Literatur gesammelt hat, hat unter sieben radikal operierten Fällen drei Rezidiven und viermal Exitus konstatiert, von drei partiell operierten Fällen trat bei zweien Exitus, bei einem ein Drüsenrezidiv ein, während die beiden symptomatisch behandelten Fälle auch in relativ kurzer Zeit ihrem Leiden erlagen. Finder bezeichnet die Prognose der Carcinome der Nase als „denkbar ungünstigste“ und fügt hinzu, daß es scheine, als ob jeder operative Eingriff einen neuen Reiz für das Wachstum der Geschwulst bilde. Er bezeichnet daher diese Tumoren als ein Noli me tangere, während die Prognose der Sarkome keine „absolut schlechte“ sei, insofern, als wir den letalen Ausgang ein wenig aufzuschieben vermögen. Kuhn bemerkt von den Sarkomen, daß auch bei frühzeitiger Diagnose und trotz

der Wahrscheinlichkeit, die Geschwulst vollständig entfernt zu haben, die Rezidiven nur selten ausbleiben, während bei vorgeschrittenen Fällen auch bei radikaler Operation sich schon in der Regel einige Wochen nach der Operation Rezidive zeigt und uns dann die Aufgabe erwächst, die Schmerzen der Patienten, den stinkenden Ausfluß, die Nasenstenose durch Freimachen des Naseninneren mit Hilfe partieller Exstirpationen der voluminösen Tumormassen zu bekämpfen, die Blutungen durch galvanokaustische Ätzungen zu verringern, bis schließlich nach einigen Monaten der Tod durch Erschöpfung oder infolge von Gehirnkomplikationen eintritt.

Fig. 8.

Was das Carcinom anlangt, so ist die Prognose auch nach Kuhns Angabe völlig infaust. Kümmel führt an, daß die allermeisten Carcinomfälle der Literatur zwar operiert wurden, doch scheint in keinem der Fälle ein definitiv günstiger Ausgang erzielt worden zu sein, wenn auch in einigen wenigen sich der tötliche Ausgang auf einige Jahre hinausschieben ließ.

Wir haben bereits oben angeführt, daß es praktisch wäre, die malignen Tumoren der Nase in bezug auf ihre Lokalisation einzuteilen und zwischen den mehr zirkumsripten der unteren Etage, zu welchen wir die vorderen Septumtumoren und gestielten und infiltrierenden Carcinome der unteren Muschel rechnen, und den

Tumoren der oberen Nasenpartien, zu welchen vor allem alle vom Os ethmoidale ausgehenden Tumoren zu zählen sind, zu unterscheiden. Mit Berücksichtigung dieser Einteilung geben, wie leicht erklärlich, die Tumoren der ersten Gruppe eine relativ günstigere Prognose, da es bei diesen eventuell möglich ist, durch radikale Behandlung alles Krankhafte zu entfernen und zweitens das Auftreten einer Meningitis (der häufigsten Todesursache bei operierten und nicht operierten Nasentumoren) nicht so wahrscheinlich erscheint wie bei der Gruppe der oberen Tumoren.

So hat Boylau über ein hühnereigroßes Spindelzellensarkom der unteren Muschel berichtet, daß er mit heißer Schlinge entfernte; nach 22 Monaten war kein Rezidiv zu konstatieren. Ähnlich hat Baber ein Zylinderzellencarcinom von der Außenwand des unteren Nasenganges mit gutem Erfolge entfernt.

Diese Fälle, welchen noch einige minder deutliche aus der Literatur angereiht werden könnten, zeigen, daß die malignen Tumoren der unteren Etage prognostisch nicht so ungünstig zu beurteilen sind, wie auch Anari in seinem Lehrbuch sagt, daß manche gestielte Sarkome dieser Gegend endonasal operiert werden konnten, wobei Rezidive entweder sehr spät oder gar nicht eintraten.

Anders verhält es sich mit den Tumoren der oberen Region, deren Prognose im allgemeinen als äußerst infaust zu stellen ist.

I. Es ist unmöglich, bei diesen Tumoren genau die Grenzen des Wachstumes anzugeben. So finden wir z. B. kleine Wucherungen im Bereiche der mittleren Muschel, die Choanen und die äußere Apertura ist frei — kein Symptom deutet auf tiefere Ausdehnung des Tumors, kein Exophtalmus, keine Stauungspapille, keine sonstigen Drucksymptome. Man schreitet zur Operation — und je tiefer man kommt, desto tiefer dringt man in Tumormassen ein und desto mehr wird man es sich gestehen müssen, den Tumor in bezug auf Größe und Ausbreitung unterschätzt zu haben. Anschließend einige Fälle zur Illustrierung dieser Tatsache:

1. Fall: Leichte Verdrängung des Auges, Vorwölbung des unteren Augenlides, Naseneiterung. Die Operation ergibt: Nach Entfernung des Orbidaldaches findet man die Dura von Carcinommassen durchsetzt, den Trigeminus von Aftermassen durchwuchert. Aus dem Sektionsbefund: Reste des Tumors im Gebiete des sinus cavernosus!

2. Fall: Im Gebiet der rechten mittleren Nasenmuschel ein leicht granulierter nicht stark prominenter der unteren Siebbeinmuschel angehöriger Tumor. Die Operation ergibt: Nach hinten sind die Tumormassen bis in das Keilbein zu verfolgen, während nach oben die Abgrenzung unmöglich ist, da die Tumormassen die Lamina cribosa substituierend,

anscheinend weit in die Schädelhöhle hineinwuchern. Aus dem Sektionsbefund: Zurücklassung eines intradural gelegenen walnußgroßen Tumoranteiles!

3. Fall: Aus der Anamnese: Schmerzen in der linken Stirne, Blindheit des linken Auges. Die Operation ergibt: Der Tumor reicht stark über die Medianlinie nach der anderen Seite. Keilbeinhöhle substituiert. Die Dura liegt auf einige Zentimeter frei. Aus dem Sektionsbefund: Tumorreste an der Schädelbasis im Bereiche der linken vorderen und mittleren Schädelgrube, auch über die Mittellinie auf die rechte Hälfte der Schädelbasis übergreifend!

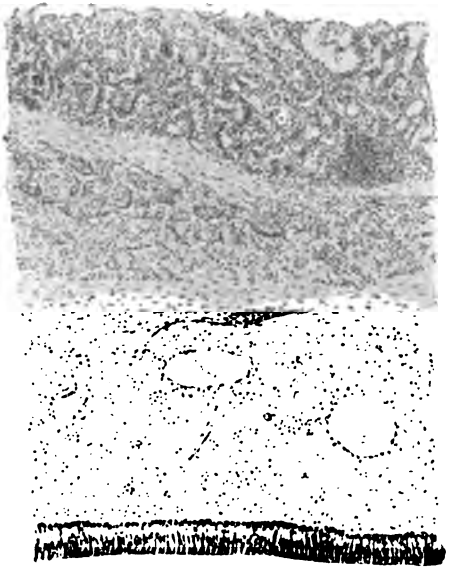

Fig. 9.

4. Fall: Nasenverstopfung beiderseits. Aus dem Status: Roter, mäßig weicher, bei Berührung leicht blutender, aus einzelnen Höckern zusammengesetzter Tumor im linken und rechten Nasencavum. Septum erhalten. Aus dem Sektionsbefund: Das Siebbein ist durch den Tumor völlig substituiert, und protuberiert der Tumor in Form eines höckerigen größtenteils hämorrhagischen etwa walnußgroßen Knotens in die Schädelhöhle.

Ähnliche Fälle sind in der Literatur verzeichnet, so z. B. der Bondesche Fall, bei welchem die Lamina cribrosa zerstört war und der Tumor in das Schädelinnere hineinwucherte, die Dura weithin bloßlegend; oder der Herzfeldsche Fall, wobei die Sektion „eine der vorderen Schädelgrube angehörige, über walnußgroße Höhle ergab, die besonders in ihrem hinteren Abschnitte von ziemlich festen Geschwulstmassen ausgefüllt war und die Lamina cribrosa bis auf kleine Reste zerstört hatte".

Schon diese wenigen Beispiele weisen darauf hin, wie schwierig oft die Bestimmung der Ausbreitung eines malignen Tumors der oberen Region sein kann und wie auffallend manchmal das Mißverhältnis zwischen den objektiv wahrnehmbaren Symptomen und der bei der Autopsie konstatierten Ausbreitung des Neugebildes ist, welcher Umstand, wie leicht begreiflich, die Chancen einer Operation

wesentlich beeinträchtigen muß. So gibt es, wie erwähnt, Fälle, bei welchen die Sektion die Anwesenheit intraduraler ziemlich großer Tumorpartien ergab, ohne daß klinisch ein einziges Symptom darauf hingewiesen hätte. Nicht nur daß die Herderscheinungen völlig fehlten, konnte auch keine der allgemeinen Gehirnerscheinungen, die eine Folge der allgemeinen Druckwirkung sind (Schwindel, Pulsverlangsamung, Erbrechen, Konvulsionen, Kopfschmerzen, Stauungspapille usw.) nachgewiesen werden.

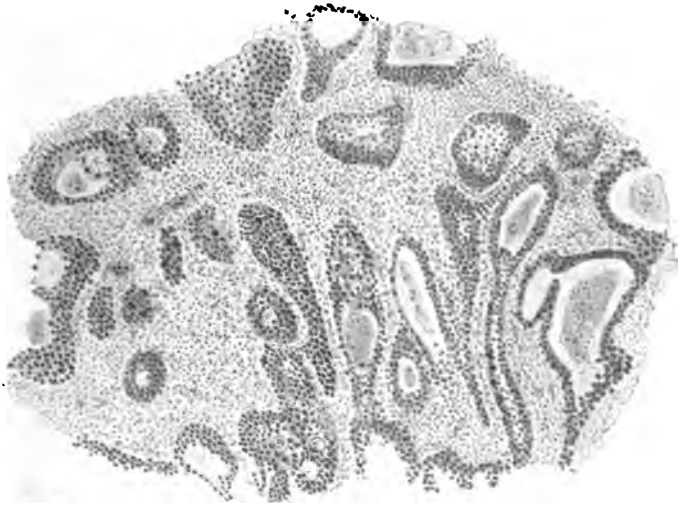

Fig. 10.

II. Mit Rücksicht auf die im vorhergehenden Punkte angegebenen ungünstigen Verhältnisse ist es uns daher häufig nicht möglich, dem wichtigsten Grundsatze der radikalen Therapie „Im Gesunden zu operieren" gerecht zu werden. Man entfernt große Tumormassen aus der Nase, dringt behutsam bis zur Lamina cribrosa vor, findet auch diese von Aftermassen substituiert, räumt die Keilbeinhöhle aus, entfernt einige Wandteile derselben, exzidiert Partien der Dura — um sich bei der Sektion darüber belehren zu lassen, daß im Gebiet des Sinus cavernosus oder irgendwo in der vorderen oder mittleren Schädelgrube noch Tumorreste vorhanden sind. Das relativ kleine Operationsfeld, kombiniert mit der beträchtlichen Ausdehnung des Tumors, legt einer radikalen Therapie außerordentliche Schwierigkeiten in den Weg.

Daher die häufig bereits nach kürzester Zeit auftretenden Rezidiven, welche nicht selten nach gründlichster und anscheinend radikaler Entfernung des Tumors auftreten. So greifen wir aus der großen Zahl der in der Literatur verzeichneten Rezidiven bei malignen Geschwülsten der Nase einen von Nichols vorgestellten Fall von Sarkom heraus, wo zuerst mit der heißen Schlinge operiert wurde, kurze Zeit darauf nach medianer Spaltung der Nase zur Excochleation und Ausräumung der Tumormassen geschritten wurde, woran sich wenige Wochen darauf wieder ein Rezidiv anschloß. Es kam zur Enucleatio bulbi und neuerlichen Excochleation. Wenige Wochen darauf erneuertes Rezidiv. Serumbehandlung. Exitus vier Monate später. Von den von uns beobachteten Fällen ist der folgende in dieser Hinsicht außerordentlich lehrreich:

Patientin, welche an Carcinom der rechten Nase leidet, wird im April 1902 radikal operiert. Resektion des Nasenbeines und Oberkiefernasenfortsatzes. Rezidiv nach 4 Wochen. Wiederholte Excochleation. Wiederholtes Rezidiv. Totale Oberkieferresektion im November 1902. Im Juni 1902 inoperables Rezidiv. (Siehe Krankengeschichte.)

Aus diesem Umstande, daß einerseits die Grenze in bezug auf Operabilität des Tumors häufig nicht zu finden ist, andererseits radikal operierte Tumoren oft in kürzester Zeit zu Rezidiven führen, erklärt sich das Bestreben mancher Rhinologen, an Stelle der „nasalen" Methoden, deren Erfolg in den meisten Fällen ein äußerst zweifelhafter ist, die konservative Therapie, von der wir noch unten sprechen wollen, einzusetzen.

III. Die Operationen, welche im Gebiete des Lamina cribrosa und dem oberen Keilbeingebiete ausgeführt werden, können, wenn die Gesetze der Antisepsis und Asepsis auch noch so strenge gehandhabt werden, relativ oft eine Meningitis nach sich ziehen. So resistent die Nasenschleimhaut im allgemeinen gegen die Erreger von Eiterungen zu sein scheint und so viel auch gerade in der Rhinologie ungesühnt gegen die Regeln der Asepsis gesündigt werden mag, verhalten sich die Partien der oberen Nase in dieser Hinsicht sehr wenig widerstandsfähig und scheinen in bezug auf Infektionsresistenz den unteren Partien gerade entgegengesetzt zu sein. So haben wir von zehn radikal operierten Fällen vier, auch von nicht operierten Fällen einige an Meningitis zugrunde gehen gesehen und auch die Literatur gibt Hirnhautentzündung als nicht seltene Todesursache bei malignen Tumoren der Nase an. Um die Ursache dieser Erscheinung zu ermitteln, brauchen wir bloß an die

anatomischen Daten zu erinnern. Die Untersuchungen von Schwalbe, Axel Key, Retzius und Zuckerkandl haben die Kommunikation der Saftspalten der Nase mit den intermeningealen Räumen sicher gestellt. Wir wissen derzeit, daß die Subarachnoidalräume mit dem Lymphgefäßnetze der Nase auf dem Wege der perineuralen Scheiden kommunizieren, daß aber auch ein offener Zusammenhang der subarachnoidalen Räume der nervösen Zentralorgane mit der Außenwelt vermittels der Saftbahnen der Nasenschleimhaut besteht. Ferner hat Zuckerkandl durch Injektionsversuche gezeigt, daß

Fig. 11.

der Sinus longitudinalis superior mit den Venen der Stirnhöhle und denen der oberen Region der Nase in Verbindung stehe. Auch die Ethmoidalvenen und eine durch die Lamina cribrosa durchtretende Vene münden für gewöhnlich in den Sinus longitudinalis superior ein. Aus diesen Lymph- und Blutgefäßverhältnissen dürfte sich die Häufigkeit der Meningitis bei operierten und konservativ behandelten Nasentumoren erklären. Weigert, Strümpell und Weichselbaum haben zuerst auf den rhinogenen Ursprung purulenter und zerebrospinaler Meningitis aufmerksam gemacht. Seitdem haben sich die Beobachtungen gemehrt und erst vor kurzem hat Struppler eine nicht geringe Anzahl dieser Fälle aus der Literatur zusammengestellt. Wenn nun schon an und für

sich der rhinogene Ursprung bei eitrigen Entzündungsprozessen der Hirnhäute plausibel erscheint, ist das Auftreten von Meningitis bei malignem Tumor noch leichter erklärlich. Denn erstens haben wir bereits auf die häufige Mitbeteiligung der Nebenhöhlen aufmerksam gemacht und wiederholt bei unseren Fällen konnten wir bei der Autopsie eitrige Entzündung in einer oder mehreren Nebenhöhlen nachweisen. Ferner aber sind die Lymphbahnen und Blutbahnen nicht selten durch den schnell wachsenden Tumor eröffnet und auf diese Weise ist den Mikroorganismen der Nase der Weg in die Subarachnoidalräume gebahnt, wodurch der eitrige Prozeß durch die Lamina cribrosa auf die Meningen fortzukriechen vermag. Daß durch radikale Eingriffe, zumal Exkochleationen, in diesem Gebiet viele der Lymphspalten und perineuralen Scheiden eröffnet werden und trotz größter Vorsicht dadurch eine Einwanderung von Mikroorganismen ermöglicht wird, ist wohl verständlich, und hat dieser Umstand wohl auch den Vertretern der konservativen Therapie der malignen Nasentumoren einen Stützpunkt verliehen. — Abgesehen von den oben erwähnten Umständen ist die Prognose, wie oben bereits kurz angedeutet, von der histologischen Beschaffenheit des Tumors in gewissem Grade abhängig. Im allgemeinen bieten die Carcinome eine beträchtlich ungünstigere Prognose als die Sarkome. Die Drüsenkrebse geben für gewöhnlich ungünstigere Chancen als die Plattenepithelcarcinome, doch sind, wie auch in einem unserer Fälle, die Zottenkrebse als relativ nicht so bösartig anzusprechen. Unter den Sarkomen wurden die andererorts so malignen Melanosarkome als prognostisch nicht ungünstig beschrieben, das Spindelzellensarkom ist gutartiger als das Rundzellensarkom, die Endothelsarkome gehören den maligneren Formen an. Martuscelli hat in einer Arbeit „über die prognostische Bedeutung einiger Nasensarkome" zwischen rasch wachsenden, schnell auf das umgebende Gewebe übergreifenden Tumoren und solchen mit langsamer Transformation aus gutartigen Nasenpolypen zu unterscheiden gesucht, wobei er betont, daß bei der zweiten Gruppe die Mitbeteiligung endothelialer Elemente an der Tumorbildung im Vordergrunde steht.

Eine Sonderstellung bezüglich der Prognose nehmen jene Tumoren ein, welche man als Cylindrome bezeichnet hat. Wenn nun die Angaben über diesen Punkt nicht vollständig übereinstimmen, wenn auch zuweilen das Verhalten der Cylindrome in Anbetracht ihrer Malignität den sonstigen malignen Tumoren ähnlich gefunden wurde, so läßt sich nicht leugnen, daß nicht selten die Cylindrome Eigenschaften aufweisen, welche sie den gutartigen Geschwülsten

fast näher stellen als den bösartigen, mit anderen Worten: man hat Geschwülste beobachtet, welche einen exquisit gutartigen Verlauf zeigten, namentlich was ihr Wachstum anlangt. Auch der Umstand, daß sie häufig auf ihren Ursprungsort beschränkt bleiben, ohne daß je Keime an andere Orte verschleppt würden, ist hier von Bedeutung. Tumor XVII unserer Reihe ist in die Gruppe dieser relativ gutartigen Cylindromformen einzureihen.

Schließlich wäre noch bei der Prognose der Nasentumoren der Drüsenaffektion zu gedenken, indem auch hier der Satz gilt, daß bei Affektion der submaxillaren und submentalen Drüsen die Prognose infaust zu stellen ist. Umgekehrt sind wir nicht berechtigt, aus dem Nichtergriffensein dieser Drüsen einen Schluß auf bessere prognostische Verhältnisse zu ziehen, da es sich bei Affektion dieser Lymphknoten immer schon um die „zweite Etappe" handelt. Die Verschleppung der Tumorzellen auf lymphogenem Wege dürfte zuerst nach hinten erfolgen, wo die Lymphstämmchen choanalwärts ziehen, um daselbst — und weiter unten vor den Halswirbeln — Geflecht und Knoten zu bilden. Diese prävertebral gelegenen Lymphknoten sind bei Metastasenbildung gleichfalls zu berücksichtigen.[1])



Fig. 12.

Und nun in Kürze die wichtigsten therapeutischen Maßnahmen bei malignen Nasentumoren, wobei wir mit den radikalen Methoden beginnen wollen:

I. Radikale Operationen.

A. Handelt es sich um Tumoren, welche vom Antrum Highmori ausgegangen sind oder im Verlaufe des Wachstums auf dieses über-

1) Schlatter meint in Bezug auf die Drüsenbeteiligung bei malignen Tumoren der Nase, daß man die Häufigkeit ihres Vorkommens unterschätzt, weil die Patienten meist an der primären Geschwulst oder ihren Rezidiven zugrundegehen, „bevor die durch die Carotis verdeckt liegenden Drüsentumoren manifest geworden sind."

gegriffen haben oder überhaupt einen Großteil des Oberkiefers befallen haben, so muß die Oberkieferresektion gemacht werden.

Die Prognose dieses Eingriffs bei malignen Nasentumoren ist sehr trübe. Über die Erfolge an unserer Klinik gibt nachstehende Tabelle Auskunft. Hier seien nach Schlatter einige Daten aus anderen Kliniken zitiert: Die Erlanger Statistik weist unter 17 Fällen keinen Dauererfolg auf, ebenso lautet der Bericht der Greifswalder chirurgischen Klinik. Stein hat über 13 auf der Bergmannschen Klinik im Laufe von 10 Jahren (1890—1900) ausgeführte Resektionen berichtet: von den Operierten befindet sich derzeit keiner mehr am Leben. Küster hat über keinen Dauererfolg zu berichten, während Martius unter 74 operierten Fällen 16 Dauerheilungen (?) konstatiert.

B. Die temporäre Ablösung der weichen Nase nach Rouge. Ablösung der Oberlippe vom Oberkiefer, des Septum cartilagineum von der Spina nasalis anterior und der Nasenflügelknorpel vom Oberkiefer. Aufklappung der abgelösten Nase nach oben. (Zahlreiche Modifikationen.)

Diese Methode hat den Vorteil, äußerlich keine Narben zu setzen, doch ist das Operationsfeld von sehr beschränkter Ausdehnung und wird, wie Kümmel hervorhebt, eine Kommunikation zwischen Nase und Mund gesetzt, welche oft schwer zu beseitigen ist.

C. Die temporäre Resektion der ganzen Nase.

α) Methode Ollier. Herunterklappen der Nase nach bilateraler vertikaler Osteotomie. Kreisförmige Schnittführung von der Nasenwurzel bis zur Ansatzlinie der Flügel und Durchtrennung des Processus nasalis und des Septums in der Schnittebene.

Diese Methode schafft einen freieren Einblick in die Nase als die vorhergehende. Kümmel tadelt die unbequeme Lage des Lappens während der Operation und das kosmetische Moment. Gourdiat dagegen lobt diese Methode wegen geringer Narbenbildung, geringer Entstellung, leichter Blutstillung und guten Einblickes während der Operation.

β) Methode Chassaignac — von Bruns. Seitliche Umklappung der Nase nach Schnittführung vom inneren Augenwinkel über die Nasenwurzel und Nasenwangenfurche bis zum Nasenflügel, Abpräparierung der Nasenflügel von der Oberlippe und Durchtrennung der Skeletteile in der Schnittebene.

Der Einblick ist bei dieser Methode ebenso frei wie bei der Ollierschen, die Lage des Lappens während der Operation günstiger, der kosmetische Effekt ein besserer.

γ) Die unilaterale Aufklappung der knorpeligen und knöchernen Nase nach v. Langenbeck. Mediane Spaltung der knorpeligen Nase. Mediane Spaltung der knöchernen Nase nach Durchneidung von Haut und Periost des knöchernen Nasenrückens. Lateraler Schnitt vom Augenwinkel durch Nasenwangenfurche bis zum Nasenflügelansatz. Frakturierung der Verbindung der Nase mit dem Stirnbein mittels Elevatorium. Hinaufklappen der knorpeligen und knöchernen Nase.

Durch diese Methode werden die Anteile des Siebbeines freigelegt, weshalb diese Operation bei malignen Tumoren der oberen Etage in Betracht kommt.

Fig. 13.

δ) Die unilaterale Aufklappung des knöchernen Nasendaches nach Linhart. Winkelschnitt über dem knöchernen Teil der Nase in der Medianlinie und der knöchernen Apertura pyriformis. Durchtrennung der knöchernen Nase in der Mittellinie, Durchschneidung des Os nasale und Processus nasalis an der Nasenwurzel, Umlegung des Hautknochendeckels nach außen.

Diese Methode läßt die knorpeligen Nasenanteile intakt und ist gleichfalls für die Entfernung der Tumoren des Siebbeines bestimmt.

Die Webersche Modifikation betrifft den Schnitt, welcher am inneren Augenwinkel beginnend, neben dem Nasenflügel vorbei bis unter das Septum geht, von wo aus die Oberlippe in der Mitte oder neben dem Filtrum durchtrennt wird. Wenn nötig, wird auch ein querer Schnitt längs des Margo infraorbitalis angeschlossen.

ε) Die Gussenbauersche Methode. Schnittführung vom Orbitalrand über den Processus nasalis ossis maxillae, Nasenwurzel, den Processus nasalis der anderen Seite bis zum Orbitalrand. Bildung eines Weichteilknochenlappens nach Durchtrennung des Processus nasalis maxillae horizontal bis zum Margo infraorbitalis, frontal mit dem Tränenbein, der Lamina papyracea und dem Processus nasalis des Stirnbeins, Durchtrennung der Lamina perpendicularis. Umklappung dieses Lappens nach oben.

Diese Methode ist die eingreifendste unter den letzt angeführten Methoden, doch scheint sie breitesten Einblick zu gewähren und bei Entfernung von Tumoren der oberen Siebbeingegend von großem Werte.

Winkler hat diese Methode dahin modifiziert, daß er mit dieser Operation die Resektion der vorderen Stirnhöhlenwände kombinierte. Diesen Methoden reihen sich noch die Verfahren von Langenbeck (temporäre Resektion des Processus nasalis maxillae) Küster, Killian-Barth, Verneuil u. a. an. Im allgemeinen werden die Chancen um so besser sein, je mehr an Knochenpartien zur temporären Resektion gelangt, nachdem dadurch der Einblick in das Naseninnere, zumal in die oberen Partien, ein weiterer wird, wodurch eine gründlichere Eliminierung der Tumormassen ermöglicht ist. Zudem ist es unerläßlich, diese Operationen bei künstlichem Licht (elektrische Stirnlampe) durchzuführen, da ein Absuchen sämtlicher Buchten und Nischen unbedingt notwendig erscheint, andrerseits aber auch eine Verletzung der Meningen möglichst hintanzuhalten ist.

Um letzteres zu vermeiden, hat Moure einen breiten Meißel, dessen Breite ungefähr dem Zugang zur Operationshöhle entspricht, parallel der Lamina cribrosa in die Tiefe bis in die Gegend des Os sphenoidale eingetrieben, worauf er das Kurettement der darunter gelegenen Partien vornimmt. Dieses Verfahren ist wohl ganz praktisch, und mag auf diese Weise eine Verletzung der Schädelhöhle hintangehalten werden, doch wird das Verfahren in den meisten Fällen kein radikales sein, da gerade im Gebiete des vorgeschobenen Meißels das Tumorwachstum statthat und, wie uns eine Anzahl von Sektionen bewiesen haben, die Lamina cribrosa von Aftermassen substituiert erscheint.

II. Die endonasalen Operationen bei malignen Tumoren.

Bei den Tumoren der unteren Etage, id est den zirkumskripten und gesielten Geschwülsten der unteren und des vorderen Anteiles

der mittleren Muschel, bei denen eine Mitbeteiligung der Kieferhöhle ausgeschlossen werden kann, treten die endonasalen Eingriffe in ihre Rechte. So gelang es Boylan, wie bereits oben zitiert, ein hühnereigroßes, an der unteren Muschel inserierendes Spindelzellensarkom mittels heißer Schlinge zu entfernen. Nach 22 Monaten kein Rezidiv. Bronner hat ein erbsengroßes Carcinom vom vorderen Teil der mittleren Muschel mit Erfolg entfernt, Baber ein Zylinderzellencarcinom von der Außenwand des unteren Nasenganges; unsere Patientin (Bognar) wurde ihres hohen Alters wegen intranasal wegen Carcinom operiert (Konchotom, Kurette, Schlinge), ein Jahr später kein Rezidiv. In solchen, allerdings seltenen Fällen wären die endonasalen Eingriffe als radikal therapeutische Maßnahmen zu betrachten. Zudem wird man aber auch in manchen inoperablen Fällen, um die Beschwerden der Patienten zu mildern, die Stenosenerscheinungen der Nase teilweise zu beheben und dem jauchigen Prozeß entgegenzuarbeiten, endonasal einzugreifen haben. In jenen Fällen, in welchen ein Übergreifen auf die Schädelbasis konstatiert werden kann, ein Durchbruch der carcinomatösen Massen durch die Lamina cribrosa stattgefunden hat, oder ein Übergreifen auf eine der Epipharynxwände diagnostiziert werden kann, fruchten auch die größeren präliminaren Operationen nichts, weswegen wir in solchen Fällen, um den Patienten die Beschwerden eines langen Krankenlagers zu ersparen, für die endonasale symptomatische Behandlung eintreten möchten. Auch Kümmel meint, daß man bei Konstatierung des Übergreifens der Geschwulst auf das Dach oder eine der Seitenwände des Epipharynx am besten „die Finger ganz davon lasse.“ [1]) Trotzdem treten eine Reihe von Chirurgen in jedem Falle für radikale Maßnahmen ein, wie Makenzie, Solis, Rice u. a., letzterer behauptet sogar, „daß ein intranasaler Eingriff mittels Schlinge schlechter als nichts sei, ja direkt Schaden verursache“. Roy hinwiederum verwirft das Kurettieren (intranasal), da durch den gesetzten Reiz „gutartige Tumoren maligne degenerieren können“. Wir stimmen Moure bei, daß das intranasale Excochleiren bei Offensein der Dura gefährlich werden könnte. Handelt es sich aber um Eröffnung der Meningen durch hineinbrechende Geschwulstmassen, dann erscheint die totale Exstirpation des Tumors, wie wir

1) Jonathan Weighd kommt zu folgendem Schlusse: „Eine sorgsame Analyse der Fälle scheint zu zeigen, daß operative Eingriffe bei Nasenkrebs weder das Leben verlängern, noch das Leiden mildern. Reinigende und antiseptische Spülungen der Nase sind fortdauernd zu gebrauchen und Narkotika reichlich anzuwenden.“

oben an einer Anzahl von Beispielen gezeigt haben, ausgeschlossen weshalb symptomatische Behandlung mit möglichster Stenosenbeseitigung einzusetzen hätte. Hierbei wäre ein höheres Vordringen als etwa einen Zentimeter über die Ansatzstelle der mittleren Muschel nicht von nöten, bei welchem Eingriff jedoch eine Läsion der Dura mater nicht zu befürchten ist. Daher ist ein endonasales Eingreifen als symptomatische Behandlungsmethode bei weit vorgeschrittenen Tumoren indiziert, ohne daß dieser Eingriff den Patienten irgendwie gefährdete.

III. Die Elektrolyse.

Die von manchen Autoren bei der Behandlung von Nasenrachenpolypen gerühmte elektrolytische Zerstörungskraft hat auch bei malignen Tumoren d. U. in einzelnen Fällen Anwendung gefunden. So hat Pluder ein Fibrosarkom, welches trotz radikaler Operation (temporäre Oberkieferresektion) rezidiviert war, dreiviertel Jahre elektrolytisch behandelt, wobei er Stromstärken von 50 bis 100 Milliampère benutzte. Auf diese Weise wurde der Tumor zerstört, ohne im Laufe der nächsten anderthalb Jahre zu rezidivieren. Ähnlich hat erst vor kurzem Cordes einen Fall von Adenocarcinom der Nase mitgeteilt, welches er in Krauses Poliklinik elektrolytisch durch 28 Sitzungen behandelte, worauf der Tumor zum Schwinden gebracht werden konnte. (?) Immerhin ist mit Rücksicht auf diese guten Erfolge im geeigneten Falle auch ein Versuch mit elektrolytischer Behandlung zu machen.

IV. Der Einfluß des Erysipels auf maligne Tumoren.

Die Beobachtungen, daß maligne Tumoren durch zufällig hinzugekommene Erysipele zur partiellen Involution oder zum vollkommenen Schwunde kamen, sind schon alten Datums. Zu diesen Beobachtungen aus der älteren Literatur gesellen sich Befunde neuerer Zeit, welche teilweise ähnliche Erfolge zu verzeichnen haben. So berichtet Biedert über ein Rundzellensarkom, das bei einem Kinde durch ein zufällig hinzugetretenes sechstägiges Erysipel förmlich „hinwegschmolz“. Über z. T. ähnliche Erfolge haben Busch, Chiari, Bruns, Hanszel u. a. berichtet. Diese Beobachtungen erklären die Versuche zahlreicher Autoren, durch Erysipelimpfungen inoperablen Carcinomen an den Leib zu rücken und so durch fettige Degeneration und Einschmelzung die Tumoren zum Schwinden zu bringen, welche Versuche hier und da einen gewissen Erfolg aufzuweisen hatten.

Erst vor kurzem (Lancet, Oktober 1902) hat Cooper in einer Arbeit „Die gegenwärtige Behandlung des inoperablen Krebses", ganz besonders der Erysipelimpfungen gedacht und auf die mitunter heilbringende Injektion Coley scher Flüssigkeit hingewiesen (sterilisierte Mischung von Kulturen von Erysipelkokken und Bacillus prodigiosus). Unter den von Coley behandelten 148 Fällen befinden sich angeblich 18 Heilungen. Pierce berichtet dagegen über Versuche, zwei maligne Nasentumoren (Myxo- und Fibrosarkom) durch diese Flüssigkeit zum Schwinden zu bringen, ohne daß sich ein Erfolg eingestellt hätte. Wir verfügen über einen in dieser Hinsicht lehrreichen Fall, bei welchem unter Auftreten eines mit hohem Fieber verbundenen Erysipels ein Tumor (Zottenkrebs der linken Nase) tatsächlich vollkommen schwand. Wir konnten bei der etwa acht Tage vor der Sektion gemachten rhinoskopischen Untersuchung einen bis zum linken Nasenloch reichenden, bei Berührung leicht blutenden weichen Tumor konstatieren, welcher sich nach hinten bis in die Choane erstreckte. Difformität der linken Gesichtshälfte, Vorgetriebensein und Schmerzhaftigkeit der linken Fossa canina und starke Vorwölbung des linken Nasenflügels wies auf eine Mitbeteiligung der Highmorshöhle hin. Exstirpation eines haselnußgroßen, das linke Nasenloch blockierenden Stückes behufs histologischer Untersuchung. Das Mikroskop ergab Carcinoma papillare der linken Nase. Tags darauf erkrankte Patientin, welche bereits vorher öfters an Gesichtsrose gelitten hatte, unter hohen Fiebererscheinungen an Erysipel und ging nach siebentägiger Erkrankung an Herzschwäche zu Grunde. Bei der Sektion konnte von einem Nasentumor nichts mehr gefunden werden, ein zur Probe entnommenes Stückchen der unteren Muschel ergab rundzellige Infiltration, die linke Highmorshöhle enthielt nicht geringe Mengen grünlich gelblichen Eiters.

Fig. 14.

Nachdem der Tumor der linken Nase im Laufe von wenigen Tagen während dieser schwer fieberhaften Krankheit verschwunden war, muß diese Involution als eine Folge des Erysipels angesehen werden, weshalb dieser Fall in die Gruppe der durch zufällig hinzugetretene Gesichtsrose geheilten Tumoren einzureihen ist.

V. Die Carotidenunterbindung zur Behandlung inoperabler Nasengeschwülste.

Der Versuch, durch Abschneidung der entsprechenden Blutzufuhr Tumoren zum Schwinden zu bringen, fand auch mehreremale bei malignen Tumoren der Nase seine Anwendung. So unterband Van Buren die rechte Carotis communis bei einem Patienten mit rechtem Nasensarkom. Exitus 82 Stunden später. Angeblich sei der Tumor schon nach dieser Zeit kleiner gewesen. (?) Jarvis hat dieses Verfahren mit partieller Oberkieferresektion verbunden und auf diese Weise in einem Falle Heilung erzielt. Ledermann hat bei einem Patienten mit Sarcoma nasi guten Erfolg von der Unterbindung beider Carotides externae gesehen. So hat auch Newcomb durch Ligatur der Carotis interna-Äste ein Adenocarcinom der Nase zur Verkleinerung gebracht. Roys Versuch, durch Unterbindung beider Carotiden ein Nasensarkom zu beeinflussen, war nicht von Erfolg begleitet. Von der von Van Buren gemachten Unterbindung der Carotis communis wird man selbstverständlich heutzutage Abstand nehmen, nachdem ein derartiger Eingriff zu den lebensgefährlichen Operationen gehört, welcher eine Mortalität von etwa 15 Proz. der operierten Fälle aufweist. In 32 Proz. der Fälle treten nach Pilz sekundäre Gehirnerkrankungen auf. Die Unterbindung der Carotis externa wird in den meisten Fällen schon deswegen nicht zum Ziele führen, weil durch Vermittlung der Ethmoidales anteriores et posterieres aus der Carotis interna zumal für Tumoren des Siebbeines ein völlig genügender Collateralkreislauf sich etablieren kann, welcher jeden Effekt einer Carotidenunterbindung (Externaunterbindung) unmöglich macht. Aus diesem Grunde raten wir von einem derartigen therapeutischen Eingriff entschieden ab.

VI. Röntgenbehandlung.

In neuerer Zeit mehren sich die Mitteilungen, nach welchen inoperable Carcinome durch Behandlung mit Röntgenstrahlen eine wesentliche Besserung, z. T. auch eine Heilung erfahren haben.

So hört z. B. bei jauchenden Mammacarcinomen die Jauchung auf und das exulcerierte Carcinom bedeckt sich mit reinen Granulationen. Knoten skirrhösen Mammacarcinoms werden beträchtlich weicher und kleiner. Neuerdings kam sogar aus England die auffallende Mitteilung, daß ein Larynxcarcinom durch Behandlung mit Röntgenstrahlen völlig zum Schwinden gebracht worden sei. Schepergell hat in der Revue hebdom. de laryng. 1903 über einen Fall berichtet, bei dem es sich um einen Tumor des linken Stimm-

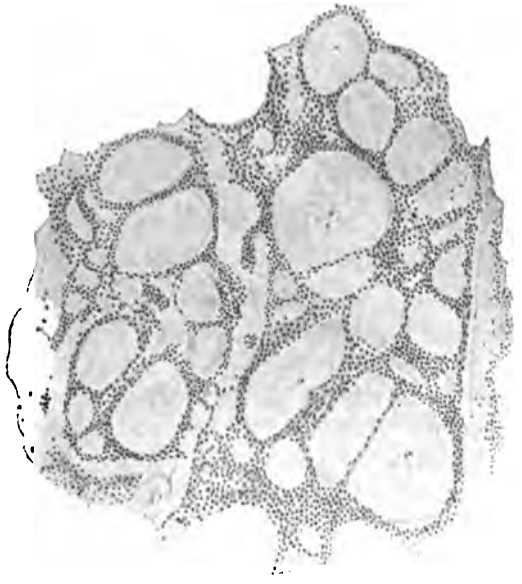

Fig. 15.

bandes (Ca ??) mit Fixation des entsprechenden Cricoarytaenoidalgelenkes handelte, und der nach zwanzig Sitzungen geheilt entlassen wurde. Der Tumor war im Laufe dieser Zeit völlig geschwunden.

Wir haben zwei Fälle inoperabler Nasencarcinome (und ein Stirnhöhlencarcinom) mit Röntgenstrahlen zu behandeln versucht, ohne daß eine irgendwie bemerkbare Besserung aufgetreten wäre. Ähnlich hat Bliss in Philadelphia über einige mit X-Strahlen behandelte Fälle von Nasencarcinomen berichtet, ohne einen Erfolg konstatieren zu können. In der über dieses Thema stattgehabten Diskussion der Amerik. Lar. Assoziation haben sich Gleitsmann (New-York), Swand (New-Haven), Coolidge (Boston), Birketts (Montreal) und Simpson (New-York) in gleich negativem Sinne geäußert.

Doch hat Macentyre in einer Sitzung der British Lar. Assoz. über einen Fall „bösartiger Neubildung" berichtet, die beide Nasenhöhlen ausfüllte und das Septum zerstörte und unter Einwirkung der Röntgenstrahlen zum Verschwinden gebracht werden konnte.

Kienböck hat eines Falles Erwähnung getan, in welchem ein Nasensarkom von außen mit Röntgenstrahlen aus einer mittelharten Röhre bestrahlt wurde und bei dem sich im Anschluß hieran Verkleinerung des Tumors und Verschwinden der Schmerzen zeigten.

Von Interesse ist auch der Fall Kaiser (Großmann), in welchem ein wiederholt operierter Tumor (Sa) durch Anwendung der Röntgenstrahlen (sekundäre Strahlen) zur Ausheilung gebracht wurde.

Hierbei ist zu betonen, daß Kaiser als erster die Anwendung der sekundären Strahlen zu Heilzwecken benützt hat, wozu er sich eines Bleitrichters bedient, der durch ein angebrachtes Gewinde mit größeren und kleineren Ansätzen montiert werden kann, am Ende derer sich ein Kautschukschlauch befindet, welcher die sekundäre Strahlung liefert.

VII. Die Radiumbehandlung.

Mit Rücksicht auf die relativ guten Erfolge, welche einige Autoren bei Behandlung kleiner Carcinome mit Radiumstrahlen zu verzeichnen hatten, wäre immerhin — zumal bei messerscheuen Individuen — ein Versuch bei kleinen Carcinomen zu machen. So hat Exner über die Rückbildung metastatischer Hautknoten in Fällen von Mammacarcinom berichtet, Schütz teilt mit, daß ein Carcinom der Wangenhaut und ein Lippencarcinom durch die Bestrahlung vollständig geheilt wurden. Zugleich stimmen die Autoren darin überein, daß die Wirkung von Radiumstrahlen mit der der Röntgenstrahlen große Ähnlichkeit habe, wie auch an unserer Klinik bei einem Fall von Rhinosklerom der Haut, wobei Radium- und Röntgenstrahlen zur Anwendung kamen (Kahler), zu beobachten war.

VIII. Was die sonst noch versuchten Mittel bei inoperablen Tumoren der Nase anbelangt, so waren weder die Alkoholinjektionen (Schwalbe), noch die Methylviolettbehandlung (Moretis), die Injektionen mit Kobragift, die Ätz- und Arsenikpasten u. ä. von Erfolg begleitet, weshalb diese Versuche nur der Vollständigkeit halber hier angeführt seien.

Ehe wir auf die Histologie der Tumoren des genaueren eingehen, wollen wir noch eine tabellarische Übersicht der zur Beobachtung gekommenen Fälle, ihrer Behandlungsweise und der Art des Verlaufes beigeben, aus welcher sich folgende Momente ergeben:

Wenn ein dubioser Fall der Beobachtungsreihe, bei welchem eine sichere Diagnose auf Sarkom trotz wiederholter Untersuchung nicht sicher gestellt werden konnte, zur Ausschaltung gelangt, kamen in den beiden letzten Jahren 32 maligne Tumoren der inneren Nase zur Beobachtung. (Einige ambulatorisch beobachtete und histologisch sichergestellte Fälle erscheinen, da eine weitere genauere Beobachtung nicht möglich war, hierorts nicht eingereiht.)

Unter diesen 32 malignen Tumoren waren 25 Carcinome und sechs Sarkome. Unter den Carcinomen überwiegen die Plattenepithelcarcinome, von denen vierzehn verzeichnet sind, während

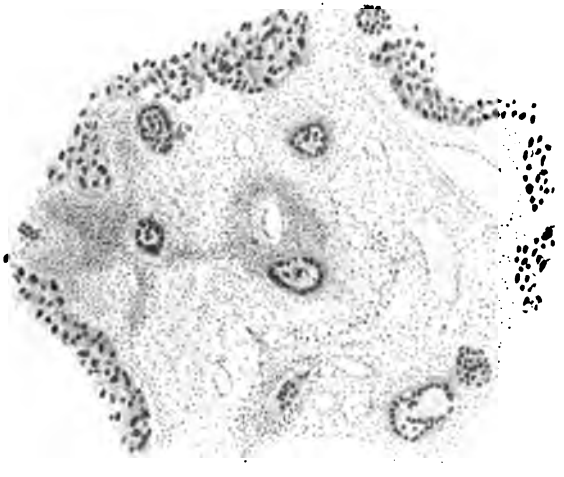

Fig. 16.

zehn Zylinderzellencarcinome zur Beobachtung kamen. Die Sarkome waren zum Teil Spindelzellensarkome, zum Teil Rundzellensarkome. (Siehe des genaueren weiter unten.) Hierzu kommt noch ein typisches Zylindrom und ein Zylinderzellencarcinom mit partiell zylindromatösem Habitus. Von den Plattenepithelcarcinomen wurden sieben radikal angegangen, zum großen Teil nach partieller Aufklappung der Nase; bei dreien wurde Oberkieferresektion gemacht, bei zweien kam es zudem zur Enucleatio bulbi. Ein Tumor betraf die Stirnhöhle (primäres Plattenepithelcarcinom Fall XXVIII) und wurde zweimal nach Aufmeiselung der vorderen Stirnhöhlenwand angegangen. Von den sieben radikal operierten Plattenepithelcarcinomen der inneren Nase sind sechs innerhalb der nächsten sechs Monate zur Obduktion ge-

kommen, bei einem Fall ist im Laufe der folgenden Monate ein inoperables Rezidiv aufgetreten. Die Sektion ergab in fünf Fällen intradural gelegene Tumoranteile (in einem Falle Carcinomreste im Gebiete des Sinus cavernosus, in drei Fällen anderweitig gelegene intradurale Tumorpartien, im fünften Falle das Ergriffensein des Frontallappens). In zwei Fällen war eine bald nach der Operation aufgetretene Meningitis die unmittelbare Todesursache. Sieben

Fig. 17.

Plattenepithelcarcinome der inneren Nase sind nur endonasal und symptomatisch behandelt worden, z. T. da wegen des hohen Alters und der allgemeinen Schwäche der Patienten die Prognose völlig infaust gestellt werden mußte, z. T. wegen Ergriffenseins der ersten und zweiten Drüsenetappe bezw. des Übergreifens des Carcinoms auf nachbarliches Gebiet (Orbitalboden, Schädelbasis, Gaumeninfiltration). Drei dieser Fälle kamen kurze Zeit nach der ersten Beobachtung ad Exitum (zweimal Meningitis), über das Schicksal zweier Patienten konnten wir nichts genaueres erfahren, zwei

Fälle sind erst vor wenigen Monaten zur Beobachtung gekommen und derzeit noch am Leben.

Von den zehn Zylinderzellencarcinomen wurden sechs Fälle radikal operiert, darunter ein Fall mit Oberkieferresektion, ein zweiter mit Enucleatio bulbi, ein anderer per os nach Spaltung des Gaumens, die übrigen nach Aufklappung der Nase. Vier Fälle kamen zur Autopsie (zwei hierunter starben an Meningitis), in einem Falle trat wenige Monate post operationem ein Rezitiv auf, ein Fall (Tumor der unteren Etage, bei dem Oberkieferresektion gemacht worden war) ist nach 16 Monaten rezidivfrei. Von den endonasal und symptomatisch behandelten vier Fällen starben zwei (einer an Herzlähmung, einer an Meningitis), über das Schicksal der anderen beiden ist uns nichts bekannt. Das medulläre Carcinom mit großer Zellpolymorphie, dessen histologische Einreihung schwer möglich, ist an Erysipel zugrunde gegangen, während der Fall XVII (Zylindrom der Nase) nach radikaler Operation geheilt entlassen werden konnte und nach 18 Monaten noch völlig rezidivfrei ist.

Was die sechs an unserer Klinik zur Beobachtung gekommenen Sarkome anbelangt, konnten wir über das weitere Schicksal zweier endonasal operierter Fälle leider keine Nachricht erhalten. Vier Patienten sind radikal operiert worden, darunter drei Fälle als geheilt zu betrachten: Ein Fall von Rundzellensarkom, welcher nach zweimaliger radikaler Operation (Oberkieferresektion und endonasale Ausräumung) nun schon 18 Monate rezidivfrei ist und zwei weitere Fälle (ein kleinzelliger und ein großzelliger Spindelzellensarkom), welche durch radikale Operation geheilt wurden. Ein Fall, welcher radikal operiert worden wer, erkrankte bald darauf an einem Rezidiv, es trat nach weiteren drei Monaten Exitus ein.

---

1. Name und Alter: B., Paul, 70 J. — Histologische Diagnose: Plattenepithelcarcinom. — Art der Behandlung: Radikal, Weber-Linhardt. — Verlauf: Rezidiv. Exitus ein halbes Jahr darauf. — Bemerkung: Der Tumor drang bis in die Keilbeinhöhle und das Rachendach vor.

2. Name und Alter: H., Carl, 50 J. — Histologische Diagnose: Plattenepithelcarcinom. — Art der Behandlung: Symptomatisch, da radikaler Eingriff verweigert. — Verlauf: Nach zwei Monaten inoperabel. Exitus nach weiteren zwei Monaten.

3. Name und Alter: E., Gustav, 59 J. — Histologische Diagnose: Plattenepithelcarcinom. — Art der Behandlung: Radikal. Oberkieferresektion und Enucleatio bulbi. — Verlauf: Exitus (Meningitis). — Bemerkungen: Carcinomreste im Gebiet des Sinus cavernosus.

4. Name und Alter: S., Barbara, 50 J. — Histologische Diagnose: Plattenepithelcarcinom. — Art der Behandlung: Symptomatisch. — Verlauf: Exitus (Meningitis). — Bemerkungen: Tumormassen in der rechten Stirnbeingrube.

5. Name und Alter: M., Aloisia, 46 J. — Histologische Diagnose: Plattenepithelcarcinom. — Art der Behandlung: Radikal, Weber-Linhardt. — Verlauf: Exitus (Meningitis). — Bemerkungen: Tumorreste.

6. Name und Alter: F., Johann, 55 J. — Histologische Diagnose: Zylinderzellencarcinom. — Art der Behandlung: Radikal, per os nach Spaltung des Gaumens. — Verlauf: Inoperables Rezidiv nach 6 Monaten. Exitus drei Monate später.

7. Name und Alter: L., Elisabeth, 50 J. — Histologische Diagnose: Plattenepithelcarcinom. — I. Operation radikal, Weber-Linhardt. Rezidiv (p. IV. mens.). II. Totale Oberkieferresektion und Enucleatio bulbi. — Verlauf: Rezidiv nach fünf Monaten. Exitus nach weiteren drei Monaten.

8. Name und Alter: S., Anna. 51 J. — Histologische Diagnose: Zylinderzellencarcinom (cylindromatosum). — Art der Behandlung: Radikal, Weber-Linhardt. — Verlauf: Rezidiv nach fünf Monaten. Exitus nach weiteren drei Monaten.

9. Name und Alter: Z., Anna, 63 J. — Histologische Diagnose: Zylinderzellencarcinom. — Art der Behandlung: Oberkieferresektion. — Verlauf: Kein Rezidiv nach 16 Monaten.

10. Name und Alter: B., Anna, 74 J. — Histologische Diagnose: Zylinderzellencarcinom. — Art der Behandlung: Endonasale Operationen.

11. Name und Alter: D., Marie, 51 J. — Histologische Diagnose: Zottenkrebs (carc. papillare). — Verlauf: Erysipel im Anschluß an die Probeextirpat. Exitus. — Bemerkungen: Der Tumor ist unter der Einwirkung des Erysipels verschwunden.

12. Name und Alter: Schm., Franz, 37 J. — Histologische Diagnose: Osteoplastisches Carcinom. — Art der Behandlung: Radikal, Weber-Linhardt. — Verlauf: Exitus (Meningitis). — Bemerkungen: Intradurale Tumoranteile.

13. Name und Alter: K., Johann, 44 J. — Histologische Diagnose: Osteoplastisches Carcinom. — Art der Behandlung: Radikal: Weber-Linhardt und Enucleatio bulbi. — Verlauf: Exitus (Meningitis). — Bemerkungen: Intrakranielle Tumorreste.

14. Name und Alter: R., Hans, 33 J. — Histologische Diagnose: Rundzellensarkom. — Art der Behandlung: Radikal: Resektion des Oberkiefers. Rezidiv (nach 2 Mon.). II. Oper.: Weber, mit Ausräumung der Nase. III. Oper.: 6 Monate später. — Verlauf: Seit der letzten Operation (Nov. 1903) rezidivfrei.

15. Name und Alter: Dr. B., Johann, 70 J. — Histologische Diagnose: Zylinderzellencarcinom. — Art der Behandlung: Sympto-

matisch. — Verlauf: Exitus (Herzlähmung). — Bemerkungen: Intrakranielle Tumoranteile.

16. Name und Alter: G., Josef, 46 J. — Histologische Diagnose: Spindelzellensarkom. — Art der Behandlung: Endonasal (Galvanokaustik). — Verlauf: Gebessert entlassen.

17. Name und Alter: F., Johann, 54 J. — Histologische Diagnose: Zylindrom. — Art der Behandlung: Radikal, Weber-Linhardt. — Verlauf: Kein Rezidiv nach anderthalb Jahren.

18. Name und Alter: B., Marie, 43 J. — Histologische Diagnose: Fibrosarkom (?). — Art der Behandlung: Endonasal. — Verlauf: Kein Rezidiv nach einem Jahre.

19. Name und Alter: S., David, 52 J. — Histologische Diagnose: Spindelzellensarkom. — Art der Behandlung: Radikal (Mediane Spaltung.) — Verlauf: Sieben Monate später inoperables Rezidiv. Exitus nach acht Monaten. — Bemerkungen: Die Gegend der Lamina cribrosa erweist sich weich. (Durchbruch?) Lymphdrüsenmetastasen.

20. Name und Alter: P., Marie, 40 J. — Histologische Diagnose: Kleinzelliges Zylinderzellencarcinom.

21. Name und Alter: K. Marie, 44 J. — Histologische Diagnose: Plattenepithelcarcinom. — Art der Behandlung: Radikal (Weber-Linhardt). Rezidiv nach 4 Mon. — Verlauf: Der Tumor greift auf Gaumen, Nasendach und Pharynx über (inoperabl. Rez.).

22. Name und Alter: S., Franz, 48 J. — Histologische Diagnose: Spindelzellensarkom. — Art der Behandlung: Radikal. Seitlicher Bogenschnitt. — Verlauf: Symptom. Behandl. Rezidivfrei nach 15 Monaten. — Bemerkungen: I. Endonasal vor zwei Jahren. II. Mediane Spaltung und Ausräumung vor einem Jahre.

23. Name und Alter: Schm., Johann, 66 J. — Histologische Diagnose: Großzelliges Spindelzellensarkom. — Art der Behandlung: Radikale Exstirpation. — Verlauf: Ein Jahr später völlig rezidivfrei.

24. Name und Alter: P., Paul, 64 J. — Histologische Diagnose: Plattenepithelcarcinom. — Art der Behandlung: Symptomatisch, da Oper. verweigert.

25. Name und Alter: St., Rachel, 55 J. — Histologische Diagnose: Plattenepithelcarcinom. — Art der Behandlung: Symptomatisch, da radikaler Eingriff verweigert. — Verlauf: Exitus vier Monate später.

26. Name und Alter: W., Franz, 47 J. — Histologische Diagnose: Plattenepithelcarcinom. — Art der Behandlung: Resektion des linken Oberkiefers. — Verlauf: Acht Monate später inoperables Rezidiv, einen Monat darauf Exitus. — Bemerkungen: Ca. der linken Schädelhälfte, durch die Schädelbasis an die Dura reichend. Gaumeninfiltrat.

27. Name und Alter: K., Johann, 44 J. — Histologische Diagnose: Zylinderzellencarcinom. — Art der Behandlung: Da die zweite Drüsenetappe ergriffen, endonasale Excochleation. — Verlauf: Exitus fünf Monate darauf. — Bemerkungen: Indolente Drüsenpakete retromaxillar und submental.

28. Name und Alter: L., Antonio, 60 J. — Histologische Diagnose: Plattenepithelcarcinom. — Art der Behandlung: I. Operation im Januar 1905: Ausräumung der Stirnhöhle. II. Operation im März 1905. — Verlauf: Exitus drei Monate später (keine Meningitis). — Bemerkungen: Primäres Stirnhöhlencarcinom mit Ergriffensein des Frontallappens.

29. Name und Alter: R., Hedwig, 41 J. — Histologische Diagnose: Plattenepithelcarcinom. — Art der Behandlung: Symptomatisch, da der Tumor auf die mittlere Schädelgrube übergreift. — Bemerkungen: Carcinom des rechten Keilbeines.

30. Name und Alter: M., Karoline, 54 J. — Histologische Diagnose: Zylinderzellencarcinom. — Art der Behandlung: Radikaloperation nach Aufklappung der Nase. — Verlauf: Rezidiv $1^1/_2$ Monate später. — Bemerkungen: Der Tumor reicht tief ins Keilbeingebiet vor.

31. Name und Alter: F., Johann, 53 J. — Histologische Diagnose: Plattenepithelcarcinom. — Art der Behandlung: Drüseninfiltrate; daher symptomatische Bhdl.

32. Name und Alter: R., Alois, 33 J. — Histologische Diagnose: Plattenepithelcarcinom. — Art der Behandlung: Symptomatisch. — Bemerkungen: Der Tumor greift auf den Orbitalboden und Gaumen infiltrierend über.

Histologie. [1])

Histologie der Tumoren.

Unter den bösartigen Geschwülsten bindegewebigen Ursprunges werden die Spindelzellensarkome am häufigsten beobachtet. Ihnen zunächst kommen die Myxosarkome, dann die relativ gutartigen Melanosarkome, während Rundzellensarkome und Riesenzellensarkome verhältnismäßig selten gefunden worden sind. Die Sarkome wurden, wie aus den einzelnen Statistiken hervorgeht, häufiger beobachtet als die malignen Neubildungen epithelialen Ursprunges.

So hat Finder unter 28 000 Patienten seines Ambulatoriums 10 Sarkome und nur 2 Carcinome beobachtet. Herzfeld berichtet über drei Sarkome, denen 1 Carcinom aus seinem Ambulatorium gegenübersteht. Kümmel hat bis 1896 69 Sarkome in der Literatur auffinden können, welchen 40 Carcinome angereiht werden. Maljuttin hat unter 125 Nasentumoren, welche innerhalb von 40 Jahren in den Krankenhäusern Moskaus zur Beobachtung gekommen sind, 62 Sarkome beschrieben gefunden, während die Zahl der Carcinome nur 17 betrug. Unsere Statistik weist in

1) Die histologische Untersuchung der Tumoren X, XVI und XVIII wurde im pathologisch-anatom. Institute (Hofrat Weichselbaum) ausgeführt, weshalb hierorts nur die Diagnose eingereiht wird, ohne eine Beschreibung dieser Tumoren anzufügen.

diesem Punkte das umgekehrte Verhältnis auf, indem unter den 32 Tumoren, welche in den letzten zwei Jahren unter einem Krankenmaterial von etwa 24 000 Patienten zur Beobachtung kamen, 25 Carcinome gefunden wurden, denen nur 6 Sarkome gegenüberstehen.

Was die histologische Form der Carcinome anlangt, so haben wir im allgemeinen die Hauptgliederung in Zylinderzellencarcinome und Plattenepithelcarcinome benützt. Ribbert will die Zylinderzellenkrebse von den Drüsenkrebsen geschieden wissen, obgleich auch der Zylinderzellenkrebs „seinen Ursprung von den tubulösen Drüsen oder Ausführungsgängen der acinösen Drüsen" nimmt. Nachdem eine strenge Scheidung in diesem Punkte bei den Zylinderzellencarcinomen der Nase im allgemeinen nicht möglich ist, indem Schleimhaut und Drüse sich an dem Wucherungsprozeß beteiligt, haben wir diese Nomenklatur fallen gelassen und scheiden die Carcinome in Plattenepithel- und Zylinderzellenkrebse. Unter den letzteren haben wir als bemerkenswert zwei „osteoplastische Carcinome" und einen papillären Tumor carcinomatöser Natur (Billroths Zottenkrebs) hervorzuheben. Was die Form der Carcinome anlangt, so stimmen wir Kümmel bei, welcher den Zylinderepithelkrebs der Nase dem Magenkrebs als Analogon an die Seite stellt, während die Plattencarcinome an die Krebse des Ösophagus erinnern. Was die Zottenkrebse anlangt, wurden solche Tumoren von Billroth, Kießelbach, Hopmann und Büngner beschrieben, und sind diese durch ihre Form, ihre relativ günstige Prognose und das merkwürdige histologische Bild (siehe unten) genügend charakterisiert.

Unter den 32 an unserer Klinik zur Beobachtung gekommenen Tumoren sind folgende Formen vertreten:

I. Carcinome.

A. 14 Plattenepithelsarkome.
1. 6 nicht verhornende Plattenepithelcarcinome.
2. 4 verhornende Plattenepithelcarcinome.
3. 4 papilläre Formen von Plattenepithelcarcinom.

B. 10 Zylinderzellencarcinome.
1. 3 typische Zylinderzellencarcinome.
2. 2 osteoplastische Carcinome.
3. 2 Zylinderzellencarcinome, deren Zellen durch besondere Kleinheit ausgezeichnet sind.
4. 1 Zylinderzellencarcinom, welches Partien von typisch zylindromatösem Aufbau aufweist.
5. 1 Zylinderzellencarcinom von typisch papillärem Bau.
6. 1 Zylinderzellencarcinom, dessen Abstammung von Drüsen (Adenocarcinom) deutlich zu verfolgen ist.

C. Ein medulläres Carcinom mit großer Zellpolymorphie (kubisches, plattes und zylindrisches Zellmaterial).

II. Sarkome.

1. 4 kleinzellige Spindelzellensarkome.

2. 1 großzelliges Spindelzellensarkom.
3. 1 kleinzelliges Rundzellensarkom.

III. Zylindrome.

1. Ein typisches Zylindrom.
2. Ein carcinoma zylindrocellulare mit partiell zylindromatösem Aufbau.

Hier folgen die histologischen Diagnosen im einzelnen:

Tumor I: Papilläres Plattenepithelcarcinnom.
„ II: Nicht verhornendes Plattenepithelcarcinom.
„ III: Papilläres Plattenepithelcarcinom.
„ IV: Verhornendes Plattenepithelcarcinom.
„ V: Papilläres Plattenepithelcarcinom.
„ VI: Cylinderzellencarcinom.
„ VII: Nicht verhornendes Plattenepithelcarcinom.
„ VIII: Carcinoma cylindromatosum cylindrocellulare.
„ IX: Cylinderzellencarcinom.
„ X: Cylinderzellencarcinom.
„ XI: Medulläres Carcinom.
„ XII: Carcinoma cylindrocellulare osteoplasticum.
„ XIII: Carcinoma cylindrocellulare osteoplasticum.
„ XIV: Kleinzelliges Rundzellensarkom.
„ XV: Kleinzelliges Zylinderzellencarcinom.
„ XVI: Kleinzelliges Spindelzellensarkom.
„ XVII: Cylindroma.
„ XVIII: Fibrosarkoma (?).
„ XIX: Kleinzelliges Spindelzellensarkom.
„ XX: Kleinzelliges Zylinderzellencarcinom.
„ XXI: Verhornendes Plattenepithelcarcinom.
„ XXII: Kleinzelliges Spindelzellensarkom.
„ XXIII: Großz. Spindelzellensarkom (Riesenzellensarkom).
„ XXIV: Nicht verhornendes Plattenepithelcarcinom.
„ XXV: Papilläres Plattenepithelcarcinom.
„ XXVI: Ca. cylindrocellulare (Adenocarcinom).
„ XXVII: Nicht verhornendes Plattenepithelcarcinom.
„ XXVIII: Verhornendes Plattenepithelcarcinom.
„ XXIX: Nicht verhornendes Plattenepithelcarcinom.
„ XXX: Papilläres Zylinderzellencarcinom.
„ XXXI: Nicht verhornendes Plattenepithelcarcinom.
„ XXXII: Verhornendes Plattenepithelcarcinom.

Carcinome: Was die Coexistenz von Nasenpolypen mit Carcinomen anlangt, welche auch wir in einer großen Zahl von Fällen konstatieren konnten, müssen wir zum Teil auf das oben gesagte verweisen und nochmals betonen, daß 1. ein zufälliges Zusammentreffen von Polypen und Carcinom vorhanden sein kann; 2. das

Carcinom das Primäre ist, welches durch Druck und Sekretionsretention die ödematös entzündliche Schwellung der Schleimhaut hervorruft; 3. der durch wiederholte Extraktion von Polypen erzeugte Reiz die Schleimhaut- bezw. Drüsenwucherung auszulösen vermag. Was endlich die sogenannte „maligne Degeneration" anlangt, welcher Polypen unterworfen sein könnten, ist zu erwägen, daß ähnlich wie aus Adenomen durch schrankenloses Tiefenwachstum Adenocarcinome ihren Ursprung nehmen können, auch aus drüsenreichen Polypen dnrch atypische Wucherung ihrer Drüsenbestandteile Carcinome entstehen können. Zudem bietet uns die pathologische Histologie genügend Analoga: Eine nicht selten konstatierte Kombination von Magendarmpolyposis und Carcinoma ventricnli wäre in dieses Kapitel zu verweisen.

Als Charakteristika maligner Entartung würden in gegebenem Falle, abgesehen von der Atypie der Zellzapfen und der Tiefenwucherung derselben, die noch unten näher zu besprechende Zellpolymorphie mit merkwürdigen Kernfiguren, sowie das Fehlen der Membrana propria sprechen.

Eine weitere Frage wäre die nach der Genese der Plattenepithelcarcinome der Nase. Wir haben deren vierzehn beobachtet. 1. Das Carcinom nimmt seinen Ursprung vom introitus nasi. Dann ist die histologische Form aus der Histologie der matrix genügend erklärt. Doch sind diese Fälle relativ selten. 2. Es sind dem Auftreten des Tumors Entzündungserscheinungen vorausgegangen oder er erscheint mit chronischen Entzündungsprozessen kombiniert. Nun ist es bekannt, daß chronische Entzündung nicht selten eine Metaplasie der Epithelien hervorruft, so daß das Zylinderepithel in Pflasterzellenepithel umgewandelt wird, und bei verschiedenen Ozaenaformen konnten derartige Umwandlungsprodukte bereits wiederholt durch das Mikroskop nachgewiesen werden. Zudem gibt uns die pathologische Histologie anderer Organe genügende Analoga, z. B. die bei Dysmenorhoea membranacea gefundenen Pflasterzellinseln im Fundus uteri bezw. die Plattenepithelcarcinome, die dem Fundus entstammen, verschiedeue Tracheal- und Bronchialtumoren usw. Die Entstehung von Plattenepithelcarcinomen aus solchen metaplasierten Epithelien bietet dann nichts mehr des Rätselhaften. 3. Die Plattenepithelcarcinome können ihren Ursprung aus jenen an den Zahnwurzeln gefundenen Epithelnestern nehmen, welche als Debris epitheliaux paradentaires von Malassez bezeichnet worden sind und bereits von Bruns und Partsch zur Erklärung der Entstehung der Zahnwurzelcysten herangezogen

wurden. Killian hat Carcinome, welche genetisch mit diesen Epithelnestern zusammenhängen, als Zahnwurzelcarcinome bezeichnet. Die nahe Beziehung, in welcher die Zahnwurzeln zur Kieferhöhle stehen, zumal in jenen Fällen, in welchen eine tiefe Alveolarbucht der Higmorshöhle vorhanden ist, läßt in manchen Fällen eine solche Erklärung als nicht unwahrscheinlich erscheinen. 4. Die Keimtheorie Cohnheims. Mitten im normalen Epithel der Nasenschleimhaut erscheinen Plattenepithelinseln eingesprengt, welche auf gegebenen Reiz hin mit Wucherung ihrer Zellen antworten. Diese Erklärung erscheint uns als die unwahrscheinlichste, und glauben wir die zweite als die häufigst zutreffende erwähnt zu haben.

Die Zylinderzellencarcinome der Nase nehmen zum Teile von der Mucosa, zum Teile von den Drüsen der Schleimhaut ihren Ursprung. Wie bereits oben erwähnt, war bei einigen Tumoren eine sichere Genese nicht zu ermitteln, weshalb wir sowohl die Drüsencarcinome als auch die von der Schleimhaut abstammenden Tumoren unter die Gruppe „Zylinderzellencarcinome" einreihen. Wie schwierig häufig die Bestimmung der Tumorgenese bei den Neubildungen der Nase ist, geht aus der Bemerkung Ribberts hervor, die er anläßlich einer kurzen Besprechung der Nasentumoren in seiner Pathologie der Geschwülste macht: „Ob das Carcinom oder Sarkom häufiger ist, wurde durch die bisherigen Statistiken noch nicht sicher entschieden. Die zellreichen Tumoren wurden nicht immer sicher in die eine oder andere Kategorie untergebracht".

Trotzdem konnten wir in einem unserer Fälle die Abstammung des Tumors von den Drüsen der Mucosa beobachten: Die Drüsen sind hochgradig vermehrt, zeigen durch stärkere Tinktion und Mitosenbildung reges Wachstum, tiefe aber noch typisch angeordnete Tubuli sind hinab in die Mucosa zu verfolgen. Hierbei ist die starke Reaktion des Stromas auffallend, indem eine intensive rundzellige Infiltration in der Umgebung der neugebildeten Drüsen zu konstatieren ist. Es handelt sich in diesem Stadium um adenomatöse Neubildung. Doch ist in den tieferen Partien tiefgreifende Änderung des Gewebes wahrnehmbar: Hier und dort ist die einreihige Zellschicht in mehrschichtiges Epithel übergegangen und die Wucherung der Drüsenzellen ist eine gesteigerte. Man sieht in Form von soliden, der tubulösen Anordnung folgenden Zapfen Seitenäste von den Drüsen ausgehen, welche durch unregelmäßige Zellformen, die solide Zapfenbildung, das Fehlen des Drüsenlumens und

das Fehlen einer Membrana propria sich als Carcinomparenchym kennzeichnen. An anderen Partien kann man die glanduläre Genese daran erkennen, daß die Zellen kreisförmig um ein von desquamierten Epithelien und schlecht gefärbten Kernresten ausgefülltes Lumen angeordnet sind, durch Polymorphie, zahlreiche Zelleinschlüsse, Vakuoleninhalt und lebhafte Mitosenbildung ausgezeichnet.

Diese Beobachtungen, welche uns einen direkten Übergang von anscheinend normalen Drüsenzellen in Elemente des Carcinomparenchyms zeigen, sprechen für die Hausersche Lehre, daß es eine primäre zur Geschwulstbildung führende Epithelerkrankung gebe. Erst vor kurzem hat er in einer diese Frage betreffenden Arbeit darauf hingewiesen, daß nicht selten eine in der Peripherie fortschreitende allmähliche Umwandlung des ursprünglich normalen Epithels in Geschwulstepithel zu beobachten sei und die Polymorphie der Epithelzellen sowie ihre Neigung zur Mehrschichtung den Neubildungsprozeß charakterisieren. „Sehr oft kommen, und zwar in den einfachen kleinen Geschwülstchen plötzliche Übergänge vor, so daß das Geschwulstepithel hart und unvermittelt auf das normale Drüsenepithel stößt, ja man kann nicht selten beobachten, wie ersteres sich in der Regel unter leichter Ausbuchtung der Membrana propria unter das normale Epithel herunterschiebt und es abhebt, wobei letzteres zugrunde geht. — Es gibt eine primäre, zur echten Geschwulstbildung führende Epithelerkrankung, welche darauf beruht, daß ursprünglich normales Epithel ohne vorherige Vorlagerung desselben in das Bindegewebe sich direkt in Geschwulstepithel umwandelt.“ Diese letzten gegen die Ribbertschen Anschauungen über Carcinomgenese gemachten Bemerkungen können wir auf Grund unserer histologischen Bilder bestätigen.

Die im Stroma der carcinomatösen Neubildung, zumal an der Grenzschichte gegen das gesunde Gewebe, gefundene, mehr weniger reichliche Rundzelleninfiltration verdient noch gesonderte Besprechung. An einzelnen Stellen ist die Rundzelleninfiltration entzündlicher Natur und hat mit dem Tumor als solchen keine innigere Beziehung. Sie ist der Ausdruck einer chronischen oder subakuten Rhinitis, die sich außer dieser Infiltration auch noch durch die metaplastischen Epithelvorgänge und die daneben vorkommenden Nebenhöhlenentzündungen rhinogenen Ursprungs dokumentieren kann. Hansemann hält die im Stroma von Carcinomen zu findenden einkernigen Leukocyten für typische Lymphocyten, zumal da auch die Blutgefäße solche Rundzellen in großer Zahl enthalten. Häufig aber, zumal an den Grenzpartien gegen das gesunde Gewebe, hat

die Rundzellenschichte eine andere Bedeutung, indem sie, wie einzelne unserer Fälle prägnant zeigen, gleichsam einen Wall gegen das Vordringen der carcinomatösen Massen bildet. Die Carcinomzapfen wirken ähnlich Fremdkörpern entzündungserregend auf das Stroma, welches mit entsprechenden Wucherungsprozessen antwortet, wodurch die Rundzelleninfiltration erklärt erscheint. Daß dadurch das weitere Vordringen der carcinomatösen Massen erschwert erscheint, ist uns auf Grund unserer Beobachtungen wahrscheinlicher als die Auffassung, daß durch diesen Reaktionsprozeß ein leichteres Eindringen der Krebsnester ermöglicht wird. Borst äußert sich in seiner „Pathologie der Geschwülste" in folgender Weise: „Die Bindegewebsproliferation kann einerseits, wo Retraktion und Narbenbildung erfolgt, das Wachstum des Carcinomparenchyms einschränken oder auch völlig aufheben, was nur von lokaler Bedeutung ist. Andererseits ist die entzündliche Infiltration des Bindegewebes und die Entwicklung von Granulationsgewebe an der Peripherie wachsender Carcinome geeignet, den Krebszellen das Vordringen zu erleichtern, so daß man die dem Carcinom vorangehenden Leukocyten und wuchernden jungen Gewebszellen als die Pioniere der Krebsinvasion bezeichnen kann."

Über die merkwürdigen Zellformen, die Polymorphie der Mitosen, die verschieden gearteten Zelleinschlüsse und Epithelperlen im Parenchym der Carcinome wird bei der Beschreibung der einzelnen Geschwülste berichtet.

Hier wollen wir nur noch der im Stroma der Neubildung einzelnenorts gefundenen Riesenzellen Erwähnung tun, welche vielleicht ähnlich den Fremdkörperriesenzellen als Antwort auf das Vordringen der Carcinommassen aufzufassen sind. Bei Tumor IV haben wir im Stroma an einzelnen Stellen in großer Zahl auftretende runde und ovale Riesenzellen erwähnt, an denen wir 40 bis 80 Kerne zählen konnten. Bei Beschreibung des Tumors schließen wir die Charakterisierung dieser Zellen an: Auffallend ist die große Menge außerordentlich verschieden gestalteter runder, epitheloider und platter großer Zellen mit stark eosinophilem Zellleib. Sie liegen sowohl im entzündeten Grundgewebe als auch in der Nähe der carcinomatösen Zellzapfen und sind durch die große Mannigfaltigkeit ihrer Einschlüsse interessant: So sieht man große kolbenförmige Zellen, welche in ihren kolbenförmigen Enden runde, mit konzentrisch gelegenen Kernen versehene kleinere Zellen eingeschlossen haben; runde und ovale Zellen derselben Art, welche kleinere Formen und Vakuolen enthalten. Große ovale Zellen mit mehreren Kernen,

welche regelmäßige und atypische Mitosen zeigen und in deren Rand sich in lakunenähnlichen Exkavationen kleine Leukocyten eingelagert haben. Zudem kann man große Zellen wahrnehmen, welche sich in toto stark mit Eosin gefärbt haben und wo nur ein schwach gefärbter Kernschatten wahrgenommen werden kann. Da das bindegewebige Stroma dieses Tumors lebhafte Entzündung zeigt, könnte man diese Zellen auch als Produkte des Keimgewebes, als mehrkernige Bildungszellen des Granulationsgewebes auffassen, welche sich jedoch auch nach ihren Einschlüssen als phagocytär erweisen.

Ein besonderes Interesse beanspruchen die beiden Fälle osteoplastischen Carcinoms. (Fall XII und Fall XIII.)

Mit Rücksicht auf die ganz besondere Seltenheit dieser Tumoren sei ein wenig genauer auf ihre Eigentümlichkeiten eingegangen.

Recklinghausen hat im Jahre 1891 besonders jener Carcinome gedacht, die die Neubildung von Knochensubstanz anzuregen vermögen und denen er den Namen „osteoplastischer Knochenkrebs, osteoplastische Carcinose" gab. Diese Eigentümlichkeit kommt, wie Recklinghausen und Paltauf betont haben, den Metastasen gewisser Prostatacarcinome vorzüglich zu, wie denn auch solche Fälle von Erbslöh, Sasse, Braun beschrieben worden sind. Erbslöh hat aus dem Institut von Recklinghausen über fünf Fälle osteoplastischen Carcinoms berichtet, von welchen drei Prostatacarcinome mit Skelettmetastasen betreffen, welche letztere zu osteoplastischer Tätigkeit geführt haben. Von den übrigen Fällen fanden sich bei einem Carcinom des Magens osteoplastische Knochenmetastasen, im zweiten Fall solche Metastasen nach primärem Gallengangscarcinom. Was nun die Bildung von neuem Knochen innerhalb der Metastasen anlangt, hat Erbslöh betont, daß derselbe auf verschiedene Weise entstehen kann. Selten sind, wie er in seinen Präparaten fand, Osteoblasten aneinandergereiht aufgetreten und haben neuen Knochen hervorgebracht, zumeist ist derselbe aus faserigem Bindegewebe entstanden, das sich zwischen einzelnen Epithelsträngen entwickelt hat, wobei das Faserwerk in den meisten Fällen, ohne daß Osteoblasten nachzuweisen wären, in osteoides Gewebe übergeht, aus welchem dann nach Ablagerung von Kalksalzen fertiger Knochen wird. Nicht unwesentlich erscheint uns mit Rücksicht auf unsere histologischen Befunde der Passus, daß an einzelnen Stellen schmale Faserzüge zwischen den Epithelsträngen vorhanden sind, welche gleichfalls in osteoides und fertiges Knochengewebe umgewandelt werden können. Je nachdem nun eine derartige Umwandlung durch Vermittlung von Osteoblasten oder auf metaplastischem Wege zu-

stande kommt, werden verschiedene Bilder resultieren: im ersten Falle könnte dann wohl die Osteoblastenreihe die Oberfläche der Knochenbälkchen bis auf die Stellen decken, wo sich die Krebsaveolen befinden. Durch derartige Bilder könnte dann auch die irrtümliche Anschauung hervorgerufen werden, daß eine Metaplasie der Osteoblasten in Epithelien statthabe, wie ein solcher Tumor von Lubarsch (Die Metaplasiefrage und ihre Bedeutung für die Geschwulstlehre) beschrieben worden ist. Es handelt sich hierbei um ein „Adenoma osteoblastomatosum", dessen Elemente von Lubarsch auf metaplasierte Osteoblasten zurückgeführt werden. Auch in unseren Tumoren hat, wie bereits Comisso in einem Falle betonte, an jenen Stellen, wo eine direkte Berührung der Carcinommassen mit den Knochenbälkchen zu sehen ist, ein lebhafter Knochenanbau stattgefunden. „Die Osteoblastenreihen decken dann die Oberfläche der Bälkchen bis in das Gebiet der Krebsalveolen, welche gelegentlich von niedrigem kubischem Epithel ausgekleidet sind. Unter solchen Umständen unterscheidet sich das Epithel nur durch seine Anordnung von den angrenzenden Osteoblasten." Auch Landsteiner hat in einem Referate über die Lubarschsche Arbeit diesen Fall des Genaueren angeführt, um zu beweisen, daß in manchen Fällen bei scheinbar als Metaplasie zu deutenden Bildern leicht Täuschungen unterlaufen könnten. Und gerade an jenen Stellen des osteoplastischen Carcinoms, wo die Zellen des Zylinderkrebses niedriger sind und mit den Osteoblasten in Kontakt stehen, könnte man leicht geneigt sein, eine genetische Verbindung der beiden Zellarten zu supponieren. Schließlich sei noch angeführt, daß es sich in unseren Fällen, zu welchem auch der Comissosche gehört, um primäre osteoplastische Carcinome handelt, um direkt aus nasalem Gebiet auf die Schädelknochen übergreifende und mächtige Knochentumoren liefernde Neubildungen, während es sich in den anderen publizierten Fällen stets um Metastasenbildungen (nach Prostatakrebs, Magenkrebs, Gallenkrebs) handelte.

Sarkome. Unter den an unserer Klinik zur Beobachtung gekommenen Sarkomen fanden sich vier kleinzellige Spindelzellensarkome, ein großzelliges Spindelzellensarkom (Riesenzellensarkom) und ein kleinzelliges Rundzellensarkom. Auch in der Literatur gehören die Spindelzellensarkome zu den relativ häufigeren Geschwulstarten, während die Rundzellensarkome spärlich beschrieben sind. Was die Riesenzellensarkome betrifft, führt Kümmel nur den kurz beschriebenen und zweifelhaften Fall von Mason und den von Nélaton in seiner Pariser These genau beschriebenen Fall

an, wecher vom Übergang des Os nasale in den Processus masalis superior seinen Ursprung nahm. Daß die Diagnose der Spindelzellensarkome manchmal auf nicht geringe Schwierigkeiten stößt, ist von allen Autoren zugegeben, zumal da nicht selten eine genauere Scheidung zwischen zellreicheren Fibromen und solchen Sarkomen schwer möglich ist. Doch ist auch manchesmal die Diagnosenstellung gegenüber den Tuberkulomen und Syphilomen nicht einfach. So schreibt Kümmel: „Auch einfache tumorartige Granulationen, Syphilome und selbst Tuberkulome können, wenn man nicht die ganze Geschwulst untersucht, in einzelnen Teilen Spindelzellensarkomen recht ähnlich werden, und da sie beide zu Rezidiven neigen, auch die klinische Diagnose gelegentlich verwirren".

Die Diagnose Endotheliom haben wir in keinem Falle gestellt, da wir uns in bezug auf die Mitbeteiligung endothelialer Elemente an der Geschwulstbildung den Ausführungen Burkhards anschließen können, welcher auf Grund seiner an 93 Tumoren gemachten Beobachtungen zur Überzeugung gekommen ist, daß endotheliale Elemente bei allen Sarkomformen mitwuchern, weshalb „eigentlich alle Sarkome mehr oder weniger Endotheliome sind und die strenge Scheidung zwischen Endotheliomen und Sarkomen aufzuheben sei". Daß die Autoren auf große Schwierigkeiten in bezug auf die Einreihung dieser Geschwulstformen stoßen, beweist die vielseitige Nomenklatur dieser Tumoren, welche als Carcinoma sarcomatodes endotheliale (Hausemann), als Endothelioma alveolare diffusum (Borst), als Carcinoma sarcomatosum (Sattler) u. ä. bezeichnet worden ist. Die Weigertsche elastische Faserfärbung zeigt an einzelnen Tumoren die Mitbeteiligung und Wucherung endothelialer Elemente vorzüglich.

Anschließend hieran seien die einzelnen Tumoren des genaueren beschrieben, wobei namentlich die interessanteren und selteneren Formen eingehend besprochen werden sollen:

Tumor I. Der Tumor hat einen zottigen Aufbau. Die Zotten bestehen aus dem bindegewebigen Stroma mit ziemlich zahlreichen, ganz dünnwandigen Gefäßen, sind im übrigen mäßig zellreich; die epitheliale Überkleidung mehrschichtig, vom Typus des Plattenepithels, derart, daß die obersten Schichten platte Formen zeigen, jedoch ohne deutliche Verhornung. Im allgemeinen ist noch der Übergang von den zylindrischen Formen der basalen Schichten zu den flachen oberflächlichen in derselben Weise vorhanden, wie bei dem gewöhnlichen Plattenepithel. Doch sind vielfach hochgradige

Abweichungen der Zell- und Kernstrukturen wahrnehmbar, namentlich finden sich viele ungewöhnlich große, gelappte Kerne und atypische Zellformen, die den im Plattenepithel zu beobachtenden entsprechen. In die Spalten des Stromas ist vielfach der Tumor eingewuchert und zeigt hier viel weitgehendere Abweichungen von dem normalen Plattenepitheltypus als in dem die Zotten bedeckenden Epithel. Die Zotten sind vielfach im Querschnitt als dünne Gebilde wahrzunehmen, ähnlich den Zotten des gewöhnlichen Blasenpapilloms. Andere Durchschnitte sind viel umfänglicher und unregelmäßiger gestaltet. Stellenweise finden sich in dem überall lockeren Stroma Herde von Rundzelleninfiltration. Zwischen den Zotten sieht man abgestoßenes, meist nekrotisiertes Epithel.

Diagnose: Papilläres Plattenepithelcarcinom.

Tumor II. Die Muschelschleimheit zeigt intaktes Zylinderepithel, die Drüsen sind hochgradig vermehrt, reichliche Rundzelleninfiltration vorhanden. Der Tumor zeigt verschieden gestaltete an einzelnen Stellen miteinander kommunizierende Zellstränge, zwischen welchen ein faseriges, mäßig kernreiches Gerüst sich befindet. Man sieht runde, zylindrische und ovale Zellhaufen je nach der Schnittrichtung und der Form der in den Spalten der Gewebe liegenden Krebsmassen. An mehreren Punkten ist die Zwischensubstanz so dicht, daß nur wenige Zellzapfen wahrnehmbar sind, während hinwiederum anderenorts die Krebsnester so umfänglich erscheinen, daß das Bindegewebegerüst völlig in den Hintergrund gedrängt ist. Der Tumor ist reich an polymorphen und in Mitose begriffenen Zellen vom Habitus der Zellen eines Plattenepithelcarcinoms.

Diagnose: Nicht verhornendes Plattenepithelcarcinom.

Tumor III. Ein Schnitt aus der Mitte des Tumors ergibt folgendes Bild: Breite, aus mehreren Zellreihen zusammengesetzte Plattenepithelnester, welche durch ein an einzelnen Orten etwas aufgelockertes Bindegewebe von einander geschieden sind. Die Krebszellen sind deutlich polymorph und enthalten zahlreiche Einschlüsse. An einzelnen Stellen des Tumors läßt sich ein papillärer Charakter nicht verkennen; man sieht zottige Gebilde mit zusammenhängendem Epithelbelag in runden Querschnitten.

Diagnose: Papilläres Plattenepithelcarcinom.

Tumor IV. Mitten im lockeren, an einzelnen Stellen dichteren Zellgewebe sind atypisch angeordnete Zapfen und Züge eingelagert, welche zumeist aus mehreren Lagen großer Epithelzellen zusammengesetzt sind und scharf von dem sie umgebenden bindegewebigen Stroma abgesetzt erscheinen. Was diesen Tumor ganz besonders auszeichnet, ist die hochgradige Polymorphie der Zellen, welche auf starkes Wachstum hinzuweisen scheint. So sieht man sehr große Zellen ovaler und kreisrunder Form zwischen normal gastalteten Epithelien, die Vakuolen und hyaline Zellreste enthalten, andere, welche mehrere größere Epithelzellen in toto einschließen und zudem einen in irregulärer Mitose begriffenen Kern eingeschlossen haben. Manche dieser Zellen sind durch merkwürdige Kernfiguren ausgezeichnet, in denen hypertrophische Riesenchromatinknäuel, verschiedene Verklumpungsformen des Chromatins und hyperchromatische Formen in der Kernbildung wechseln. Auch Invagination kleiner Krebszellen in größere Formen sind hie und da wieder zu sehen, zudem große runde

Zellen mit dichtem Knäuel zahlreicher stark tingierter Kerne. Während diese polymorphen Zellformen das lebhafte Wachstum des Tumors charakterisieren, zeigen anderenorts die vielfach auftretenden Verhornungen (Epithelperlen) die älteren Partieen des Tumors an.

Schließlich sei noch der im Stroma an einzelnen Stellen in großer Zahl auftretenden ovalen Riesenzellformen Erwähnung getan, welche möglicherweise, da ähnliche Gebilde auch im Krebsparenchym zu finden sind, als dem Tumor angehörig zu deuten sind. Doch ist es nicht von der Hand zu weisen, daß diese Zellen, zumal in der Randzone des Tumors, mit jenen im wuchernden Stroma der Carcinome bereits mehrfach beschriebenen Riesenzellen identisch sind, welche als „Antwort auf den formativen Reiz" der wuchernden Carcinommassen aufgefaßt werden und sich im bindegewebigen Gerüste schnell und stark wuchernder maligner Geschwülste relativ nicht selten finden.

Diagnose: Verhornendes Plattenepithelcarcinom.

Tumor V. Es handelt sich um ein Pflasterzellencarcinom von typischem Bau. Das mehrschichtige Epithel der Oberfläche sendet zahlreiche Sprossen in die Tiefe, welche an einzelnen Orten atypische Anordnung zeigen und in ihrem Komplex ein System von Zellbalken und Nestern bilden, welches sich von dem umgebenden an einzelnen Stellen stark rundzellig infiltrierten Bindegewebe scharf abgrenzt. Die Zellpolymorphie ist in diesem Tumor nicht sehr deutlich ausgesprochen, Hornperlen fehlen vollkommen. Mehrere Anteile der Geschwulst zeigen deutlich die Form von Zotten, welche ein lockeres, ödematöses, zellarmes Stroma führen und von einem mehrschichtigen in mäßigem Grade atypischen Epithel bekleidet sind.

Diagnose: Papilläres Plattenepithelcarcinom.

Tumor VI. In einem zellreichen, an einzelnen Stellen rundzellig infiltrierten Stroma erscheinen weitverzweigte Zellkomplexe von sehr unregelmäßig drüsigem Bau, deren Lumina mit Detritus z. T. mit abgestoßenen Epithelien ausgefüllt sind. Die die Drüsenräume auskleidenden Epithelien sind mäßig hohe Zylinderzellen, welche teilweise einreihig, meist aber in mehreren Schichten angeordnet sind, derart, daß innerhalb der dicken epithelialen Auskleidungen wiederum die Zellen kleinere Lumina begrenzen. An mehreren Stellen weichen die Hohlgebilde soliden aus zahlreichen epithelialen Zellen zusammengesetzten Haufen und Balken, welche in das dichte bindegewebige Stroma eingelagert sind.

Die tief in das Gewebe vordringenden Zellschläuche, die atypische Wucherung der Zellstränge, die irreguläre Anordnung sowie unregelmäßige Form und Größe der Epithelien, schließlich die Mehrschichtigkeit und der Mangel einer Membrana propia charakterisieren diesen Tumor als Carcinom mit drüsenähnlichem Aufbau.

Diagnose: Zylinderzellencarcinom.

Tumor VII. Dieser Tumor besteht aus Zellhaufen und Zellbalken epithelialen Charakters, zwischen denen ein mäßig zellreiches Bindegewebe ausgebreitet ist. Das ziemlich derbe Stroma enthält an einzelnen Stellen weite dünnwandige Gefäße und mehrerenorts mäßige Rundzelleninfiltration. Die Tumorzellen selbst sind klein, polygonal, von geringer Polymorphie

und zeigen wenige Mitosen. Stellenweise kann man an den Randpartieen der Carcinomnester Andeutungen einer pallisadenartigen Anordnung wahrnehmen. Vielkernige und Einschlüsse bergende Zellen sind nur in geringer Zahl vorhanden. Hornperlen fehlen vollkommen.

Diagnose: Nicht verhornendes Plattenepithelcarcinom.

Tumor VIII. Dieser Tumor zeigt einen merkwürdigen Aufbau: Das Epithel der Schleimhaut ist mehrschichtiges Plattenepithel, welches an einzelnen Stellen verhornt ist und vielfach eine starke Quellung seiner oberen Zellreihen erkennen läßt. Die subepitheliale Schicht ist stark mit Rundzellen infiltriert und enthält ziemlich weite dünnwandige Gefäße. Das Tumorgewebe dringt bis in diese Schicht vor. Es zeigt einen an verschiedenen Stellen verschiedenen Aufbau: Einerseits sieht man mit Carcinomzellen erfüllte Spalten und Gänge, entsprechend dem gewöhnlichen Bilde carcinomatöser Infiltration, die Zellen sind epithelialer Natur, an einzelnen Stellen Annäherung ihrer Formen an Zylinderzellen. Von diesem einfachen Bild weichen andere Stellen dadurch ab, daß sich zwischen die Tumorzellen homogene Massen, auf dem Durchschnitte in Form von schmalen Zügen, einschieben, derart, daß der Tumor den Habitus eines Zylindroms gewinnt. An manchen Punkten ist diese Substanz derart ausgebildet, daß die Tumorzellen auf komprimierte Reste reduziert erscheinen.

Hornperlen fehlen vollkommen.

Vielfach sieht man in den Präparaten Anhäufungen von Rundzellen und nekrotische Tumoranteile, wodurch das Bild dieser Geschwulst ein noch mannigfaltigeres Aussehen gewinnt.

Diagnose: Carcinoma cylindromatosum.

Tumor IX. Ein Schnitt durch die carcinomatös infiltrierte untere Muschel ergibt folgendes Bild: Das Epithel erscheint intakt, an einzelnen Stellen zylindrisch, an anderen platt. Die Tunica propria von normalem Gefüge ist gegen die Submucosa durch reichliche Rundzelleninfiltration geschieden. In dieser Schicht sind Drüsentubuli von normaler Weite zu finden, welche von regelmäßigem Epithel ausgekleidet sind; an einzelnen Stellen erweiterte Alveolen mit desquamierten Epithelien im Lumen. Gegen die unterhalb dieser Zone beginnende carcinomatös infiltrierte Schicht erscheint die Tunica durch eine Bindegewebslage geschieden, welche mit ihrer Längsachse parallel zur Oberfläche gelagerte Kapillaren und Präkapillaren enthält. Der Tumor ist zum großen Teil aus Epithelsträngen und Balken von unregelmäßiger Anordnung gebildet, die aus polygonalen Zellen von deutlich epithelialem Habitus und sehr verschiedener Größe zusammengesetzt sind. An wenigen Stellen sieht man, daß diese Zellen Lumina einschließen, in denen ein kerntrümmerführender Zelldetritus enthalten ist. Die Tumorzellen sind sehr polymorph und enthalten zahlreiche Einschlüsse und Vakuolen. Die die Carcinommassen enthaltenden Spalträume zeigen häufig eine endotheliale Auskleidung.

Die Tumormassen reichen bis an die Schichte der kavernösen Bluträume in der Tiefe der Muschel heran, überschreiten aber diese Grenze nicht. An der Stelle, wo der Tumor die kavernöse Schichte (hinteres

Ende der unteren Muschel) berührt, findet sich eine dichte Rundzelleninfiltration, zumeist aus polymorphen Leukocyten bestehend.

Diagnose: Zylinderzellencarcinom.

Tumor XI. Sehr zellreicher Tumor. Die Schnitte zeigen sehr wenig zumeist lockeres mit Rundzellen infiltriertes Stroma in der Umgebung von dünnwandigen, ziemlich weiten Gefäßen. An den meisten Stellen dringt der Tumor aber selbst unmittelbar an die Wand dieser Gefäße heran.

Das Carcinomparenchym ist ziemlich großzellig, die Zellen zeigen irreguläre häufig polygonale Formen und sind von sehr ungleicher Größe; eine große Anzahl vielkerniger großer Zellen mit zahlreichen Kernteilungsfiguren, vielfachen Einschlüssen und Vacuolen. Manche der Epithelien zeigen ganz unregelmäßig gelagerte Chromosomen. Im Zentrum des Tumors von älteren Hämorrhagien herrührende spindelförmige Pigmentzellen. An einzelnen Stellen sind frische Hämorrhagien sichtbar.

Diagnose: Medulläres Carcinom.

Tumor XII. Diese Geschwulst ist histologisch in die Gruppe der osteoplastischen Carcinome einzureihen. Der Tumor nimmt von den Drüsen seinen Ausgangspunkt, und sind folgende Verhältnisse wahrnehmbar: Mehrerenorts sind die Drüsenlumina erweitert, und zeigt sich das Epithel zum Teil normal einschichtig, zum Teil ist es lebhaft gewuchert, so daß zwei- und mehrreihige Zellschichtung zustande kommt, welche die Drüsenräume auskleidet. Das zwischen diesen Partien gelegene Zwischengewebe ist zellreicher und dichter als an normalen Stellen. An mehreren Punkten sind mit den gewucherten Drüsen in Zusammenhang stehende solide Zellzapfen wahrnehmbar, welche den Ort der Carcinombildung charakterisieren. Auffallend sind die feinen Bälkchen wachsender Knochen (siehe Abbildung), welche sich als stark mit Eosin tingierte, zumeist noch nicht verkalkte, an den Rändern mit Osteoblasten versehene Knochenlamellen in unmittelbarer Nähe der Tumorwucherungen finden. An einzelnen dieser Bälkchen ist bereits zentrale Kalkeinlagerung wahrnehmbar. Diese Knochenpartien erweisen sich durch die reichliche Zahl ihrer Knochenkörperchen, ihre starke Eosintingierung und die dichte randständige Osteoblastenreihe als neugebildeter Knochen. An Schnitten aus anderen Partien dieses Tumors ist die osteoklastische Tätigkeit, die sich zumal makroskopisch in Zerstörung und Substitution so vieler Knochenteile kundgibt, deutlich wahrnehmbar. An den Rändern dieser Knochenpartien sind verschieden tiefragende unregelmäßig gestaltete Howshipsche Lakunen zu finden, in welchen an mehreren Stellen typische Osteoklasten eingelagert sind. Andere Schnitte zeigen das Vordringen der Tumormassen in mit Endothelien ausgekleidete Räume (Lymphspalten), wobei die Tumorzellen dichtgedrängt in alveoläre Räume zu liegen kommen, welche durch breite bindegewebige Septen von einander geschieden sind. Auffallend erscheint die an einzelnen Orten deutlich wahrnehmbare Gefäßverdickung, welche zumal an den Grenzpartien der Tumorinfiltration prägnant hervortritt.

Mit Berücksichtigung des Umstandes, daß bei diesem Tumor neben beträchtlichem Knochenabbau auch eine rege Knochenneubildung erfolgt, ist diese Geschwulst ähnlich wie Tumor XIII in die Gruppe der osteoplastischen Carcinome einzureichen.

Diagnose: Carcinoma cylindrocellulare (osteoplasticum).

Tumor XIII. Mitten in einem sehr zellreichen Bindegewebe sind Wucherungen drüsigen Charakters vielfach mit hochzylindrischer Auskleidung eingelagert. Schon bei schwacher Vergrößerung sind an einzelnen Stellen regelmäßig gestaltete, anderenorts aber vielfach gewundene Epithelgebilde wahrnehmbar, deren genauere Betrachtung folgendes Bild ergibt: Die langgestreckte Lumina begrenzenden Zellreihen bestehen hauptsächlich aus hohen protoplasmareichen Zylinderzellen mit basal gelegenen, gestreckten, starkgefärbten Kernen. Hier und da sieht man zwischen diesen typischen Zellen spindel- oder kolbenförmige Formen liegen, deren schmälere Partien basalwärts schauen, und welche in ihrem verbreiterten Ende die Kerne eingelagert haben. Zwischen den Epithelien, welche an verschiedenen Stellen hyaline und vakuoläre Veränderungen zeigen, liegen eingewanderte Rundzellen. Auch das Stroma ist vielfach entzündlich infiltriert und auch sonst ziemlich reich an spindelzelligen Elementen.

Über die knochenneubildende und knochendestruierende Tätigkeit dieses Carcinoms hat bereits Comisso (aus der Klinik Weiland Gussenbauer) berichtet: An den unregelmäßig gestalteten und geordneten Knochenbälkchen kann man die Vorgänge eines lebhaften Umbaues beobachten. Beide Prozesse spielen sich nebeneinander ab. Man sieht, wie Bälkchen, welche noch ihre lamellöse Struktur bewahren, unter Bildung von Riesenzellen (Osteoklasten) zerstört werden. Die Osteoklasten liegen in den Howshipschen Lakunen, welche an manchen Stellen durch ihre Zahl der Knochenoberfläche ein zackiges Aussehen verleihen. Doch nicht immer findet man die Osteoklasten in den Lakunen liegen, manchmal sind sie aus denselben ausgetreten und liegen dann in nächster Nähe oder etwas weiter entfernt im benachbarten Bindegewebe; oft trifft man auch leere Lakunen und in dem umgebenden Gewebe sind kleine Riesenzellen sichtbar.

Hierauf kommt auch der Knochenabbau nach vorhergegangener Kalkberaubung zur näheren Besprechung.

Gleichzeitig mit diesem Zerstörungsprozeß beobachtet man an den Knochenbälkchen lebhafte regenerative Vorgänge. Die Knochenneubildung erfolgt in zweifacher Art. Man findet Apposition von Osteoblasten auf die Oberfläche des alten Knochens häufig durch eine schmale Zone von schon neugebildetem, zellreichem aber noch kalklosem Knochen von dem zackigen Rand des alten Knochens getrennt. Auch die Knochensäume färben sich stark mit Eosin; sie sind aber an den Merkmalen (vermehrte Tinktionsfähigkeit der Knochenkörperchen, große Zahl dieser Körperchen, Mangel des lamellösen Baues) leicht als Neubildungsprodukte zu erkennen.

Eine andere Entstehungsart von neuem Knochengewebe beobachtet man an Stellen, welche wenig oder gar kein Carcinom aufweisen. Mitten im zellreichen jugendlichen, dem Granulationsgewebe ähnlichen Bindegewebe, welches zwischen den einzelnen Knochenbälkchen liegt, treten Haufen und Züge von großen Osteoblasten auf. Zwischen den einzelnen Stellen erscheint dann eine homogene Interzellularsubstanz, die sich durch ihre stärkere Farbe von der Umgebung unterscheidet. So entstehen größere Bälkchen, welche ganz aus neugebildetem Gewebe bestehen und von einer einfachen oder mehrfachen Schichte Osteoblasten umgeben sind. Durch Kalkaufnahme werden sie zu fertigen Knochen.

Dieser Tumor ist demnach ein Zylinderzellencarcinom, welchem die Fähigkeit zukommt, neuen Knochen zu bilden, weshalb es in die Gruppe der ossifizierenden (osteoplastischen) Carcinome einzureihen ist.

Diagnose: Carcinoma cylindrocellulare (osteoplasticum).

Tumor XIV. Der Tumor ist aus zahlreichen kleinen, protoplasmaarmen Zellen zusammengesetzt, welche ihrer Größe und Kernform nach Lymphocyten ähnlich sind, zwischen denen ein feinfaseriges, einzelnerorts durch die Rundzellmassen völlig verdecktes Reticulum sich ausbreitet Sein Ausgangspunkt ist die Submucosa, und sehen wir an durch die ganze Ebene geführten Schnitten den Tumor ganz plötzlich im Gebiete der Submucosa seinen Anfang nehmen, während die Mucosa mit Ausnahme entzündlicher Infiltration und Pigmentbildung ein unverändertes Aussehen zeigt. Mitten im Tumor sieht man eine beträchtliche Anzahl von Gefäßen, von denen einige eine leicht verdickte Adventitia zeigen, während andere von den Tumormassen völlig eingeschlossen sind. Stellenweise wird sogar die Wand der Gefäße vom Tumorgewebe durchbrochen, wie dies namentlich an mit Resorzin-Fuchsin gefärbten Schnitten (elastische Faserfärbung) prägnant hervortritt. An solchen Stellen fehlt die Elastica völlig und die Tumorzellen dringen in das Gefäßinnere ein.

Die Zellen des Sarkoms zeigen nur geringe Variationen in Form und Größe.

Diagnose: Kleinzelliges Rundzellensarkom.

Tumor XV. Die oberflächliche Bekleidung der Geschwulstpartien ist durch ein mehrreihiges Zylinderepithel gegeben, welches an einzelnen Stellen einem mehrreihigen Plattenepithel weicht und unter welchem eine an vielen Punkten besonders stark rundzellig infiltrierte Mucosa liegt. Der Tumor mit seinem charakteristischen Bau beginnt im Gebiete der Submucosa. An mehreren Orten ist es zu einer der Oberfläche parallel gelagerten Anordnung mehr weniger dichter Fasern gekommen, welche gegen den darunter gelagerten Tumor eine unscharfe Grenze zu bilden scheinen. Ähnliche dichte Bindegewebsstränge sind in den Geschwulstpartien selbst gleichfalls nachweisbar und durchziehen den Tumor wie ein Fachwerk. Die Geschwulstzellen selbst sind von kubischer und polygonaler Gestalt mit schmalem Protoplasmasaum, zentral gelegenem stark tingiertem Kerne und liegen in schmäleren oder weiteren Spalträumen. An den schmalen Strängen nähert sich die Form der Zellen öfters einigermaßen der zylindrischen und es sind dann diese mit ihrer Achse senkrecht gegen die Längsrichtung der Spalträume orientiert. Im Bereiche der größeren Tumorzellkomplexe sieht man vielfach eine derartige Zellanordnung, daß sich die Zellen zu Reihen bezw. zu krummen Flächen zusammenordnen, auch wohl derart, daß sie kleine (Erweichungs- ?) Hohlräume umschließen. In diesen sieht man hin und wieder spärliche zart koagulierte Massen. An manchen Stellen ist das Tumorparenchym zum großen Teil zugrunde gegangen und durchblutet, so daß dann stellenweise das Bild eines mit Blut gefüllten mit einem fast zylindrischen Epithelbelag versehenen Hohlraumes entsteht. Überall sind die Zellen von epithelialem Charakter und scharf von dem ziemlich zellarmen Stroma abgegrenzt, nicht selten sogar durch dazwischenlagernde feine Spalträume.

Diagnose: Kleinzelliges Carcinom (Zylinderzellen?).

Tumor XVII. Die Zellen des Tumors zeigen epithelialen Habitus, sind von geringer Größe und haben jene Anordnung, wie sie in Carcinomen zu finden ist i. e. eine Anordnung in Form von Zellsträngen und Zellhaufen. Diese Anordnung läßt sich an einzelnen Stellen noch völlig unmodifiziert erkennen. Weitaus der größte Teil des Tumors aber zeigt ein eigentümliches Aussehen durch das Auftreten reichlicher Mengen einer fast homogenen sich rötlich und bläulich färbenden Masse, die sich auf dem Durchschnitt in Form von kreisrunden Einlagerungen darstellt. Diese Einlagerungen werden von den Epithelzellen umgeben, zumeist so, daß diese auf dem Schnitte ein Netzwerk darzustellen scheinen, in dessen Maschen eben die homogene Substanz liegt. Das Bild entspricht demnach dem wohlbekannten typischen des Zylindroms, wie es an den Schleimhäuten der oberen Luftwege gefunden wird.

An manchen Stellen des Tumors tritt ein zellarmes, gequollene Fasern zeigendes bindegewebiges Stroma in breiteren Zügen deutlicher hervor.

Diagnose: Cylindroma nasi.

Tumor XIX. Der Tumor besteht aus dichtgedrängten kleinen spindeligen zum Teil in langen Zügen angeordneten Zellen. Teilweise zeigen die Zellzüge einen unregelmäßigen Verlauf und wirbelartige Anordnung. Dünnwandige weite Gefäße sind innerhalb des Tumors ziemlich reichlich und z. T. unmittelbar von den Geschwulstzellen umgeben. An einigen Stellen ist der Zellreichtum der Geschwulst etwas geringer, man sieht hier ein lockeres Zellgewebe, welches wie auch der übrige Tumor von Rundzellen ziemlich reichlich durchsetzt ist und nur in der Umgebung der Gefäßmäntel von dichtgedrängten kleinen Spindelzellen verdeckt erscheint.

Diagnose: Kleinzelliges Spindelzellensarkom.

Tumor XX. Dieser Tumor enthält sehr dünne Bindegewebssepten und besteht aus zahlreichen kleinen, polygonalen oder kurz zylindrischen Zellen. Die Kerne sind dunkelgefärbt, das Protoplasma klein, so daß der Tumor auf den ersten Blick eine gewisse Sarkomähnlichkeit aufweist. Doch sind die Zellen allenthalben scharf vom Stroma abgesetzt, an manchen Stellen durch artefizielle Schrumpfung selbst durch engere oder weitere Spalträume geschieden. An den Randpartieen der Zellnester sind allenthalben Andeutungen reihenartiger Zellanordnung wahrzunehmen. Größere Anteile der Geschwulst sind durch Blutung und Nekrose zerstört.

Diagnose: Kleinzelliges Carcinom (Zylinderzellen).

Tumor XXI. In ein zellreiches Stroma sind aus großen Epithelzellen zusammengesetzte Zapfen und Nester in unregelmäßiger Anordnung eingelagert. Das Zwischengewebe ist an zahlreichen Stellen stark mit Rundzellen infiltriert. Die Polymorphie der Parenchymzellen ist deutlich ausgesprochen. Zahlreiche Hornperlen. In den Randpartieen des Tumors ältere und frische Hämorrhagien. Der Tumor zeigt das typische Bild eines zellreichen verhornenden Plattenepithelcarcinoms.

Diagnose: Verhornendes Plattenepithelcarcinom.

Tumor XXII. Unter dem kubischen, niedrigen, ausgezerrten Epithel sind spindelförmige, zu Bündeln geordnete, mit länglichen Kernen versehene

Zellen zu sehen. Die Zellen zeigen entweder regelmäßige Spindelform des Leibes und Kernes oder aber sie weichen von dieser Form dadurch ab, daß die Zellen unregelmäßig, die Kerne groß und unförmig werden oder daß sich mehrere Kerne in einer Zelle befinden. Neben diesen von der Längenseite her gesehenen Bildern ergeben sich auch die mehr rundlichen Querschnittsbilder der Zellen. Das histologische Bild eines Stückes der unteren Muschel ergibt neben Drüsenwucherung und Rundzelleninfiltration eine beträchtliche Vermehrung des Bindegewebes, an anderen Stellen eine beginnende Durchsetzung des Zwischengewebes mit Tumorzellen. Diese Bilder machen es wahrscheinlich, daß dieses kleinzellige Spindelzellensarkom von der Submucosa der unteren Muschel seinen Ursprung genommen hat.

Diagnose: Kleinzelliges Spindelzellensarkom.

Tumor XXIII. Die Geschwulst zeigt an der Peripherie zahlreiche nekrotische Partien, ein eigentliches Deckepithel ist in den Präparaten nicht zu finden. Die Zellen des Tumors sind vorzüglich große Spindelzellen, welche aber an zahlreichen Stellen durch ganz besondere Polymorphie ausgezeichnet sind. In diesem aus Spindelzellen zusammengesetzten Grundgewebe liegen zahlreiche durch ihren beträchtlichen Umfang auffallende Zellen („Riesenzellen"), die durch ein äußerst feines körniges Protoplasma und haufenweise zentral gelegene, gut tingierte Kerne ausgezeichnet sind. Einzelne dieser Zellen fallen durch ihren großen Protoplasmareichtum auf, während hin und wieder im Zentrum der Zellen gelegene Vakuolen die Kerne in randständige Lage bringen.

Diagnose: Großzelliges Spindelzellensarkom (Riesenzellensarkom).

Tumor XXIV. Das Oberflächenepithel nicht erhalten. An einzelnen Stellen der Oberfläche sieht man nekrotische Partien, oft von Hämorrhagien unterbrochen, die stellenweise tief in den Tumor hineinreichen. Der Tumor selbst besteht der Hauptsache nach aus atypisch angeordneten Zellmassen, welche teils in Form umschriebener Nester, teils in Form von breiten, vielfach verzweigten Stämmen angeordnet sind und nur wenig lockeres, aber gefäßreiches, zum Teil ödematöses und rundzellig infiltriertes Bindegewebe zwischen sich erkennen lassen. Die Zellen entsprechen der Form und dem Aussehen nach Plattenepithelien, zeigen nirgends Verhornung und sind mäßig polymorph.

Diagnose: Nicht verhornendes Plattenepithelcarcinom.

Tumor XXV. Dieser Tumor zeigt einen deutlich papillären Bau. Die Oberfläche ist durchweg in Form von Zotten stark zerklüftet, welche der Hauptmasse nach aus mächtigen Lagen von Epithel bestehen, welches deutlich in Wucherung begriffen, jedoch häufig noch ziemlich scharf gegen das umgebende Bindegewebe abgegrenzt erscheint und gegen das Innere des Tumors vielfach Fortsätze entsendet. Das Innere der Geschwulst besteht vorzüglich aus ziemlich straffem Bindegewebe, das von solchen Epithelherden und Zellzapfen, wie sie eben beschrieben, durchsetzt ist und seinerseits wieder Ausläufer peripheriewärts in die Zotten sendet. Die Zellen selbst entsprechen den Plattenepithelien. Andeutung von Verhornung findet sich nur ganz vereinzelt.

Diagnose: Papilläres Plattenepithelcarcinom.

Tumor XXVI. Hier finden sich in die Lücken eines mäßig zellreichen Bindegewebsgerüstes eingelagert quer- oder längsgetroffene Zellstränge, die entweder solide erscheinen oder aber den Bau von atypischen Drüsen aufweisen i. e. Zellschläuche formieren, innerhalb deren sich oft ganz exzentrische Lumina nachweisen lassen. Stellenweise allerdings ist die Zellauskleidung der Schläuche ziemlich regelmäßig. Die Zellen selbst, die meist mehrschichtig auftreten, haben mehr oder weniger kubische oder zylindrische Form, nicht selten unregelmäßige Gestalt.

Diagnose: Adenocarcinom (carcinoma cylindrozellulare).

Tumor XXVII. Innerhalb eines derben Gerüstes sieht man ein Netzwerk von epithelialen Zellsträngen, welche von verschiedener Größe, an mehreren Stellen so dicht stehen, daß das Gerüst zwischen ihnen stark zurücktritt. Die Zellen dieser Stränge haben vielfach regelmäßige Anordnung, namentlich peripher deutlich ausgesprochene Pallisadenbildung. Im Zentrum des Tumors sieht man vielfach Abplattung der Zellen und konzentrische Schichtung entsprechend dem Bilde atypischer Verhornung. Das Stroma ist an vielen Stellen reichlich zellig infiltriert.

Diagnose: Nicht verhornendes Plattenepithelcarcinom.

Tumor XXVIII. An zahlreichen Stellen sieht man in die Spalten eines derben Stroma eingelagerte Züge und Stränge von Plattenepithelzellen, teilweise mit beginnender Verhornung. An anderen Stellen lassen sich Entstehungsbilder des Carcinoms nachweisen. Es handelt sich hier um mit Carcinommassen erfüllte, schlauchförmige Räume, welche jedoch an vielen Stellen nicht völlig durch die Zellmassen obturiert erscheinen. In diesen Partien umkleiden die Carcinomzellen unregelmäßig gestaltete Lumina und sind so beschaffen, daß an der dem Lumen zugewendeten Seite das vielschichtige, sehr unregelmäßige Epithel doch noch den Habitus von Zylinderzellen erkennen läßt. Innerhalb der Epithelmassen befinden sich scharf umgrenzte, teilweise Leukocyten enthaltende runde Lumina. Die erwähnten größeren Hohlräume innerhalb der zuletzt beschriebenen Carcinomherde werden von Epithelbändern und Brücken durchzogen.

Diagnose: Verhornendes Plattenepithelcarcinom.

Tumor XXIX. Man sieht den Gewebsspalten entsprechend angeordnet Stränge von Plattenepithel, die sich scharf gegen das Stroma abgrenzen, meist ziemlich klein sind und vielfach durch Kompression flachgedrückt erscheinen. Die Zellen zeigen den Typus von Plattenepithelien. Nirgends Verhornung. Das Stroma kernarm. An der Grenze des Tumors gegen die Schleimhaut ist diese stark mit Rundzellen infiltriert und läßt zahlreiche Schleimdrüsen erkennen.

Diagnose: Nicht verhornendes Plattenepithelcarcinom.

Tumor: XXX. Das Präparat zeigt schmale, sich verzweigende Zotten mit infiltriertem, lockerem, Gefäße führenden bindegewebigen Stroma und einem unregelmäßig zylindrischen, mehrschichtigen, epithelialen Überzug. Stellenweise ist das Zottenstroma ödematös. An mehreren Orten ist das Epithel in Desquamation begriffen, vielfach von Rundzellen durchsetzt. In den dickeren Schichten des Zylinderepithels sieht man vielfach Bildungen von runden Hohlräumen, in denen polynukleäre Leukocyten eingelagert

sind. Während an manchen Stellen das Epithel vielfach glatt ist, ist es an anderen höckerig, uneben, durch unregelmäßige, teilweise atypische Anordnung der Epithelsäulchen charakterisiert.

Diagnose: Papilläres Zylinderzellencarcinom.

Tumor XXXI. Zwischen den Zellhaufen und Zellbalken epithelialen Charakters ist ein mehr oder weniger zellreiches Bindegewebe ausgebreitet. Die Tumorzellen sind mäßig groß, zeigen geringe Polymorphie und relativ wenig Mitosen. Hornperlen fehlen völlig. An den Randpartien Andeutungen einer pallisadenartigen Anordnung.

Diagnose: Nicht verhornendes Plattenepithelcarcinom.

Tumor XXXII. In einem zellreichen Stroma sind unregelmäßig gelagerte, aus Plattenepithelzellen bestehende Zapfen und Nester zu finden. Die Tumorzellen mäßig polymorph. Die Verhornung zumal in den zentraleren Partien deutlich ausgesprochen. Starke Rundzelleninfiltration an vielen Stellen des Zwischengewebes. Ältere und frische Hämorrhagien zumeist in den Randpartien des Tumors.

Diagnose: Verhornendes Plattenepithelcarcinom.

Zum Schlusse sei es uns gestattet, unserem verehrten Chef und Lehrer Herrn Professor Chiari für das fördernde Interesse, das er diesen Untersuchungen entgegengebracht, herzlichsten Dank zu sagen. Ebenso gilt unser Dank Herrn Hofrat Professor Weichselbaum, der den pathologisch-anatomischen Teil dieser Arbeit fördernd verfolgte, sowie Herrn Dozenten Landsteiner, der in liebenswürdiger Weise die histologischen Präparate der Durchsicht unterzog.

Auszug aus den Krankengeschichten.

1. B., P., 70 J., Bauer. Rechte Nase seit Jahren verlegt. Linke Nase seit Monaten verstopft. Im letzten Jahre Kopfschmerzen. Keine Abmagerung. —

Rhinosk. ant.: Die rechte Nasenhälfte von lappenartigen granulären, teils weißlich, teils rötlich glänzenden Tumormassen ausgefüllt. Ausgangspunkt: scheinbar Septum und untere Muschel. Konsistenz: weich. Bei Berührung leicht blutend.

Rhinosk. post.: Rechts: weicher haselnußgroßer granulärer, die Choane völlig verlegender Tumor. Links: Über das Septum hinüberragende uneben rötliche Tumormassen.

Probeexzision: Ca. — Operation: [Weber-Linhardt]. Hautschnitt den rechten Nasenflügel umkreisend, die Oberlippe senkrecht durchschneidend. Umklappung des Hautweichteillappens nach rechts, Fixation an Wangenhaut. Freilegung des Knochens. Aufmeißelung des Nasalfortsatzes des Oberkiefers, Tränenbeines, der vorderen Kieferhöhlenwand,

Exstirpation des Ductus nasolacrimalis. Entfernung der Tumorenmassen mittels Hartmann, Hohlscheere, scharfem Löffel. Die Massen sind z. T. carcinomatös, weich, leicht zerfallend, z. T. polypös, Nase und Highmor erscheinen ausgefüllt, die laterale Nasenwand z. T. substituiert. Tumormassen im Siebbein, die Lamina papyracea erscheint durch den Tumor ersetzt; Eröffnung der knöchernen Orbita zwecks besserer Exkochleation. Der Tumor ist nach hinten bis in die Keilbeinhöhle und auf das Rachendach zu verfolgen. Ausräumung. Tamponade. Naht. — Verlauf: Fieberfreier Verlauf.

Exstirpation einer metastatischen Lymphdrüse (Submaxillargegend).

Bei seiner Entlassung zeigt Pat. oberhalb der Choanen kleine graurötlich glänzende Massen. Keine Kopfschmerzen, kein Luftmangel.

Nach uns zugekommener Mitteilung starb Patient etwa ein halbes Jahr darauf.

2. H., Carl, 50 J., Bauer. Anosmie seit 3 Jahren. Häufiger Schnupfen. Anfallsweise Kopfschmerzen in den letzten Monaten, zumal links. Seit fünf Wochen linksseitiger Eiterausfluß. Pat. wird mit Schnupfwasser und Salben behandelt. Da Zustand nicht besser wird, sucht er unser Ambulatorium auf. — Rh. anter.: Die linke Nasenhöhle enthält viel Eiter, welcher sowohl am Nasenboden als auch im Hiatus semilunaris angehäuft ist. Schmerzhaftigkeit der fossa canina. Die Probepunktionsnadel dringt durch eine Öffnung der lateralen Nasenwand in die Highmorshöhle und stößt an die laterale Höhlenwand an. — Entfernung eines Stückes der unteren Muschel, Exzision eines Stückes der Höhlenschleimhaut. Die histologische Untersuchung ergibt: Ca.

Rh. post.: Leicht höckerige, etwa haselnußgroße Geschwulst in der linken Choane, aus der Gegend der mittleren Muschel entspringend.

Da Pat. jeden Eingriff verweigert, muß er die Klinik ungeheilt verlassen. Pat. kommt zwei Monate später wieder. Status: Die linke Wangengegend hochgradig vorgetrieben, die linke fossa canina bei Berührung sehr schmerzhaft, am Infraorbitalrande links eine Fistel. Die ganze linke Nasenseite von weichen, z. T. morschen leicht blutenden Tumormassen ausgefüllt. Rh. post. ergibt Tumor bei der linken Choane herauswuchernd. Drüsenschwellung linkerseits, indolent und derb. Vorgetriebensein des harten Gaumens.

Nach diesem Befund muß eine radikale Therapie abgelehnt werden und wird symptomatische Behandlung eingeleitet.

Nach Mitteilung der Angehörigen starb Pat. wenige Monate darauf.

3. E., G., 59 J., Förster. Seit einem Jahr Pyorrhöe aus rechtem Nasenloch. Zweimaliges starkes Anschwellen der rechten Wangengegend. Mäßige Schmerzen beim Kauen. Keine Kopfschmerzen. — Rechts Vorwölbung des unteren Augenlides. Haut glänzend, gerötet, schmerzhaft. Auge nach außen oben verdrängt. Seitliche Nasenwand medial vorgewölbt. Im Naseninnern Sekretansammlung.

24. VI. 1902. Inzision über der größten Prominenz: Entleerung geringer Menge blutigen Eiters. Eröffnung der Kieferhöhle von der fossa canina aus. Probeexzision: Ca.

2. VII. 1902. Abermalige Eröffnung durch zwei Schnitte: einer dem Jochbogen entsprechend, der andere längs des lateralen Nasenfalzes. Die ganze Gegend ist carcinomatös infiltriert.

Da eine radikale Therapie erfolglos erscheint i. e. ein Operieren im Gesunden ausgeschlossen ist, wird Pat. nach Heilung der Wunden entlassen.

Wiederaufnahme am 4. II. 1903. Ankylostoma, Kaubeschwerden, Eiterung aus dem rechten Nasenloch. — Knollige Auftreibung des Gesichtes im Bereiche der Regio zygomatica.

In der regio infraorbitalis dextra mündet eine auf etwa 2 cm zu sondierende Fistel. Die ganze Wange fühlt sich hart an. Die Berührung ist schmerzhaft. Vorgedrängtsein der pars horizontalis des harten Gaumens.

Operation (14. II. 1903): Enucleatio bulbi. Untere und mediale Bulbuswand durch Tumormassen substituiert. Umschneidung des Tumors. Resectio maxillae. Aus dem sinus frontalis entleert sich Eiter. Nach Entfernung des Orbitaldaches sieht man die Dura von Carcinommassen besetzt, den Trigeminus von Aftermassen durchwuchert. Thermokauterisation der Dura und der Wunden der Schädelbasis. Tampon. Vbd.

Exitus tags darauf unter meningealen Erscheinungen.

Sektionsbefund: Eitrige Meningitis nach Exstirpation des Oberkiefers und teilweise Resektion des Stirn- und Keilbeines mit Setzung eines umfänglichen Defektes an der Schädelbasis, an der vorderen Schädelgrube. Reste von Carcinommassen in der Umgebung des Sinus cavernosus dext. Hydronephrom am oberen Pol der linken Niere.

4. S., Barbara, 50 J., Wäscherin. Entfernung von Polypen im vergangenen Jahre. Stirnkopfschmerzen. Luftmangel rechterseits. Eiterabfluß rechts. Cowper vor 3 Wochen. Entleerung schleimigen Eiters. Da die Schmerzen nicht aufhörten, Spitalsaufnahme. — Äußerer Aspectus: Schwellung der rechten Wangengegend. Geringes Aukylostoma. Die rechte Infraorbitalgegend auf Druck sehr schmerzhaft.

Rh. anter.: Der rechte Hiatus semilunaris von rötlichen polypoiden Tumormassen ausgefüllt. Eiter am rechten Nasenboden.

Rh. post.: Ähnliche Tumormassen rechts oben in die Choane hinabreichend. Der rechte Processus alveolaris ist im Bereiche des I. Mahlzahnes eröffnet und führt die Fistel in das Antrum Highmori. Die Wundfläche zeigt ein schmierig nekrotisches Aussehen, die Spülflüssigkeit einen foetiden Geruch. Die Inspektion eines Teiles der Höhle, welche mittels kleiner Spiegel ermöglicht ist, ergibt einen sekretbelegten höckerigen Tumor.

Probeexzision: Ca. — Therapie: Symptomatisch. Ausspülung der Höhle mit Desinfizientien. Morphium gegen die starken Cephalalgien.

Exitus nach 8 Tagen Spitalaufenthalt unter meningealen Erscheinungen.

Sektionsbefund: Ca. der rechten Highmorshöhle mit Bildung eines kleinapfelgroßen Zerfallcavums, das eine von jauchigen Massen gebildete Wand besitzt. Eitrige Meningitis mit Bildung sehr reichlichen Exsudates an der Basis, namentlich in der linken fossa Sylvii und an der Basis des Kleinhirnes. In der rechten Stirnbeingrube dringen Tumormassen

bis unter die Dura mit Usurierung des Knochens in der Ausdehnung von etwa 3 cm. Das oben genannte jauchige Cavum ist durch Konfluenz der rechten Nasenhöhle mit dem Antrum Highmori entstanden nach Zerstörung der lateralen Nasenwand und zentralem Zerfall des Tumors. Septum intakt. Linke Nasenhöhle frei. Allgemeiner Marasmus. Hypostatische Pneumonie. Tuberkulöse Schwielen in beiden Lungen.

5. M., Aloisia, 46 J., Private. Kopfschmerzen seit einem Jahr. Verstopfung der linken Nase in den letzten Wochen. In letzter Zeit geringer Grad von Schwerhörigkeit links. Keine Abmagerung. — Rhinosk. anter. Links: Mäßig harte, das Nasenloch blockierende, auf Berührung leicht blutende, höckerige Geschwulst von dunkelroter Farbe.

Rhinosk. post.: Die linke Choane von kleinhöckerigen Tumormassen erfüllt.

20. VII. 1902. Entfernung einer Anzahl papillomatöser, das Gebiet der unteren Muschel einnehmender Tumoren mittels kalter Schlinge. (Ca.)

29. VII. 1902. Hautschnitt den rechten Nasenflügel umkreisend, die Oberlippe senkrecht durchschneidend. Umklappung des Haut-Weichteillappens, Freilegung des Knochens, Resektion des linken Nasenbeines und processus nasalis maxillae. Eröffnung des Antrum Highmori. Die Kieferhöhle ist frei von Tumormassen, Schleimhaut intakt. Entfernung des Tumors aus dem cavum nasale. Tamponade. Naht.

Exitus acht Tage später unter den Symptomen einer Meningitis.

Sektionsbefund: Atelektase der unteren Lungenlappen mit frischen lobulärpneumonischen Herden und Bronchitis. Chronische Tuberkulose der Lungen mit etwa haselnußgroßer Caverne. Mäßige Dilatation des Herzventrikels bei Kyphoskoliose. Atrophie des Herzmuskels und der Leber. Marasmus universalis. Aufklappung des linken Nasenflügels mit partieller Resektion des linken Oberkiefers. Eitrige Meningitis. Ödema cerebri.

6. F., J., 55 J. alt, Bauer. (23. VIII. 1903.) Pat. empfindet geringe Schmerzen beim Schlucken seit etwa drei Monaten. Seit zwei Monaten erscheint die linke Nase verstopft. Geringe Eiterung aus der linken Nase. Hier und da spontane Blutungen. Eine Jodbehandlung wurde ohne Erfolg durchgemacht. — In beiden Halsdreiecken haselnußgroße harte Lymphdrüsen. An der linken Seite des harten Gaumens eine über haselnußgroße Prominenz, auf deren Kuppe sich ein kronengroßes mit harten Rändern versehenes Geschwür findet.

In der linken Nase viel Eiter. Von vorne sind im Gebiet der unteren Muschel granulationsähnliche Wulstungen wahrnehmbar. Die linke Choane von einem glatten, von einzelnen erweiterten Gefäßen überzogenen Tumor ausgefüllt.

Probeexstirpation ergibt Zylinderzellencarcinom.

Operation (25. VIII. 1902): Exstirpation des Tumors am hängenden Kopf per os. Ausräumung der Nase. Tamponade mit klebender Jodoformgaze von Mund und Nase. Drüsenexstirpation.

Pat. kommt acht Monate später wieder.

Befund (siehe Abbildung): Beide Choanen von Tumormassen ausgefüllt.

Septum stark nach rechts verdrängt. Das linke Nasenloch durch einen leicht blutenden, höckerigen Tumor blockiert. Der harte Gaumen linkerseits durch Tumormassen durchbrochen. Beiderseits, zumal rechts, große indolente, retroauricular hinaufgreifende Lymphdrüsen.

Exitus drei Monate darauf.

7. L., Elisabeth, 50 J., Taglöhnerin. Verstopfung der rechten Nasenseite seit einigen Monaten. Von Zeit zu Zeit Nasenbluten. — R. a.: Das Lumen der rechten Nase ist in der Höhe der mittleren Muschel durch einen roten, auf Berührung leicht blutenden, mäßig harten Tumor verlegt. Reicht hart bis an das Septum heran, ohne daß eine Sonde zwischen dieses und Tumor eindringen könnte. Septum links normal. — R. p.: Nichts Pathologisches.

Probeexzision: Ca. — Operation 26. IV. 1902. Hautschnitt, den rechten Nasenflügel umkreisend, die Oberlippe senkrecht durchschneidend. Umklappung des Haut- und Weichteillappens, Freilegung des Knochens, Resektion des linken Nasenbeines und processus nasalis maxillae. Eröffnung der Highmorshöhle. Die Kieferhöhle ist frei von Tumormassen. Entfernung des Tumors aus dem Cavum nasale. Tamponade. Naht.

Rezidive nach 4 Monaten. Exkochleation zu wiederholten Malen.

Wiederaufnahme am 10. XI. 1902: Rechter Bulbus steht weiter vor und höher als der linke. Im Bereiche der rechten Fossa canina walnußgroße Prominenz. Der Nasenrücken in Toto, zumal in seinen unteren Partien, nach links verschoben. Der höckerige Tumor ist nach oben bis an den unteren Orbitalrand, nach außen fast bis zum Jochbeine, nach unten bis zum Alveolarfortsatze zu verfolgen. In der Unterkiefergrube zwei erbsengroße harte Drüsen. Beim Übergang der Alveolarschleimhaut in die Lippenschleimhaut harter Wall palpabel. Palpation des Nasenrachens ergibt weiche Massen in der Choanalgegend.

Operation (14. XI. 1902). Totale Oberkieferresektion. Mitsamt dem Oberkiefer wird processus pterygoideus und Siebbein herausgehobelt.

5. XII. 1902. Doppeltsehen geschwunden. Rh. post.: Haselnußgroßer, granulärer Tumor in der rechten Choane und an der seitlichen Rachenwand.

Am 6. I. 1903 wird Pat. gebessert entlassen.

Am 1. VI. 1903 sehen wir Pat. wieder: Pat. ist hochgradig heruntergekommen. Muskulatur elend, Pannikulus geschwunden. Hochgradige Protrusio bulbi und völlige Bewegungseinschränkung rechterseits. Die Nase erscheint in Toto nach links hinübergedrängt, der Septumrest liegt dem linken Nasenflügel knapp an. Das rechte Nasenloch ist durch einen höckerigen roten, mäßig derben Tumor blokiert, unterhalb der Apertura ein etwa talergroßer, mit derben Rändern versehener Substanzverlust. Fistel am rechten Infraorbitalrande. Derbe große, indolente zervikale und nuchale Drüsen. Nach der Unterkiefergrube zu bohnengroße harte Drüsen. Der Rest des harten Gaumens rechterseits stark prominent, hochgradig verdickt und infiltriert.

Exitus im August 1903.

8. S., Anna, 51 J., Schuhmachersfrau. Zeitweise auftretende Nasenblutungen im letzten Jahre. Nasenverstopfung rechts. Stirnkopf-

schmerzen. — Rh. a.: Roter, bei leisester Berührung blutender, aus einzelnen Höckern zusammengesetzter Tumor zwischen unterer Muschel und Septum rechterseits, welcher mit keinem dieser Gebilde vorne zusammenhängt und nach hinten sich verbreiternd, das rechte Cavum vollkommen ausfüllt.

Rh. post.: Rechte Choane ist durch den Tumor verlegt, welcher, aus dieser herausragend, sich über die Mittellinie nach links hin erstreckt.

Septum linkerseits unverändert.

Probeexzision: Ca. — Operation 3. VI. 1902. Aufklappung der rechten Nase, Entfernung der Tumormassen mittels Schere und scharfen Löffel. Der Tumor reicht tief hinein in die Orbita. Belloc. Naht.

Im Verlaufe der Wundheilung stellt sich eine Cellulitis orbitalis ein, welche bei entsprechender Behandlung zurückgeht.

8. VI. 1902. Transferierung auf eine innere Abteilung wegen Pleuritis. Weiteres Schicksal unbekannt.

9. Ch., Z., 63 J., Agentenfrau. Zahnschmerzen im Frühjahre. Extraktion. Die Schmerzen zessierten nicht. Empyem der rechten Highmorshöhle. Cowper. Die Schmerzen zessieren einige Tage. Doch stellen sie sich bald darauf aufs neue ein. Die Eiterung dauert fort (trotz Ausspülungen). Entfernung der unteren Muschel (Diagnose: Carcinoma). Darum wird Pat., nachdem einigemale Enkochleation vorhergegangen, aufgenommen.

Rh. ant.: Granulärer, eitrig belegter, auf Berührung leicht blutender Tumor in der Gegend der rechten unteren Muschel, dem Septum fest anliegend. Die Nase ist gegen das Siebbein hin frei. — Rh. post.: In der rechten Choane breit aufsitzender Tumor.

Operation (29. XI. 1902): Typische Oberkieferresektion. Nach Resektion ist ein graurötlicher, den obersten Rachenraum ausfüllender, walnußgroßer, breit aufsitzender Tumor zu finden. Evulsion desselben, Tamponade.

Histologische Untersuchung: Ca.

6. I. 1903: Patientin wird geheilt entlassen.

10. B., Anna, 74 J., Bauersgattin. Verstopfung der rechten Nase seit Monaten, die in den letzten Wochen zunahm. — R. a.: Bis zum Introitus reichende weiche Polypen der rechten Nase. Links: Spina septi. — R. p.: Nichts Pathologisches.

Therapie: Entfernung der Polypen mittels kalter Schlinge.

Nachdem einige Polypen entfernt sind, faßt die Schlinge derberes Tumorgewebe, das den unteren und mittleren Nasengang fast ganz verlegt und sich von der Umgebung nicht scharf abgrenzen läßt. Nach partieller Entfernung dieser Massen tritt beträchtliche Blutung ein. Tamponade.

Dreimalige Operation (Intranasal: Schlinge und Conchotom). Histol. Befund: Ca cyllindrocellulare.

Pat. verläßt nach 20tägigem Aufenthalt geheilt das Spital.

11. D., Marie, 51 J., Handarbeiterin. Vor Jahren hier und da Kopfschmerzen und Pyorrhöe. Seit etwa drei Monaten Verstopfung der linken Nase, Schmerzhaftigkeit und Schwellung der linken fossa canina, starke Kopfschmerzen, zeitweiliger Eiterausfluß links. Pat. hatte wiederholt Gesichtsrose. Die linke Gesichtshälfte difformiert, die linke fossa canina

prominent, auf Druck schmerzhaft, der linke Nasenflügel stark vorgewölbt. Die linke Nasenöffnung erscheint durch bis zur Öffnung reichende, leicht blutende, morsche Tumormassen blockiert. Die hintere Rhinoskopie ergibt einen höckerigen Tumor im Bereiche der unteren Muschel.

Die Probeexstirpation wird am 25. III. 1903 vorgenommen, und ergibt die histologische Untersuchung des Stückes: Carcinoma papillare (Zottenkrebs). Tags darauf wird Erysipel diagnostiziert, weshalb Pat. auf die Klinik Richl transferiert wird.

Exitus unter den Erscheinungen von Herzschwäche am 5. IV. 1903.

Obduktionsbefund: Erysipel der Nase und des Gesichtes. Fettherz hohen Grades. Allgemeine Adipositas. Fettinfiltration der Leber.

12. Sch., Franz, 37 J., Bauer. Häufiges Nasenbluten in den letzten Monaten aus der rechten Nase. — R. a.: In der Gegend der mittleren Muschel blutige Borken, unterhalb welcher sich ein leicht granulierter, nicht stark prominenter, der mittleren Muschel angehöriger Tumor findet. Die linke Nase zeigt vorne hoch oben, medial vom vorderen Ansatze der mittleren Muschel, gleichfalls unregelmäßig gestaltete Wulstungen. — R. p. ergibt negativen Befund.

Probeexstirpation (zum 3. Mal vorgenommen): Ca, zwischen die Knochenbälkchen des Siebbeines sich erstreckend. — Operation: Medianschnitt, nach oben etwa 1 cm über die Verbindungslinie der inneren Augenwinkel reichend, nach unten bis 1 cm von der Spitze entfernt. Aufklappung der rechten Hälfte. Exkochleierung großer Massen leicht zerfallender, bröckeliger, hämorrhagisch verfärbter Tumormassen. Das Septum erscheint in seinem obersten Anteil von Tumor völlig substituiert, und reicht dieser linkerseits in das Siebbein weit hinüber. Nach hinten sind die Tumormassen bis in das Keilbein weit verfolgbar, während nach oben eine Abgrenzung unmöglich ist, da die Tumormassen, die Lamina cribrosa substituierend, anscheinend weit in die Schädelhöhle hineinragen. Behutsame Exkochleation. Tamponade. Naht.

Exitus nach fünf Tagen unter meningnalen Erscheinungen.

Sektionsprotokoll: Eitrige Pachy- und Leptomeningitis, vorwiegend die Konvexität betreffend, nach Exstirpation eines Tumors des Siebbeines unter Zurücklassung eines etwa walnußgroßen, intradural gelegenen Anteiles.

13. J., K., 44 J. alt. Seit zwei Jahren häufig Nasenpolypen. Öftere operative Entfernung linkerseits. Vor drei Monaten begann das Wachstum einer Geschwulst am linken Nasenrücken, wuchs gegen den inneren Lidwinkel, wobei das linke Auge stark nach außen und vorn verdrängt wurde. Seit drei Wochen Blindheit des linken Auges. Schmerzen bedeutend, zumal in der linken Stirngegend. Rötung der Haut und Durchbruch an zwei Stellen in der letzten Woche. — Der linke Bulbus ist durch einen auf dem freien Orbitalrand reitenden nach außen und vorne wachsenden Tumor verdrängt. Haut über einzelnen Stellen stark gerötet, an zwei Punkten Fistelöffnungen, deren eine 4 cm weit in die Tiefe führt.

Rhinosk: Atrophie mit Krustenbildung. Nach Entfernung der letzteren sieht man die Gegend der mittleren Muschel, deren Konturen ganz unkenntlich sind, durch granulationsähnliche Massen ausgefüllt. Wenig Eiter im mittleren Nasengang.

Probeexzision: Carcinoma (Zylinderzellen, von Drüsen ausgehend).

Augenbefund: Bewegungen des linken Bulbus in allen Richtungen beschränkt. Das Auge völlig lichtunempfindlich. Pupille von träger Reaktion.

Operation: Umschneidung des Tumors, Bloßlegung des Knochens, Enucleatio bulbi. Der Knochen erweist sich überall von der Geschwulst ergriffen, morsch und weich. Linke Stirnhöhle eitererfüllt. Eröffnung der Keilbeinhöhle und Entfernung derselben bis auf die hintere Begrenzung. Entfernung des Daches der Keilbeinhöhle, daß die Dura auf mehrere Zentimeter frei liegt. An einzelnen Stellen wird auch sie eröffnet. Der Tumor reicht stark über die Medianlinie nach rechts. Jodoformgazetamponade. Wundnaht.

Exitus: vier Tage darauf unter den Erscheinungen eitriger Meningitis.

Obduktionsbefund: Eitrige basale Meningitis nach Exstirpation eines verknöchernden Carcinoms der Nase und der Nebenhöhlen mit Eröffnung der Schädelhöhle. Tumorreste an der Schädelbasis im Bereiche der linken vorderen und mittleren Schädelgrube, auch über die Mittellinie auf die rechte Hälfte der Schädelbasis übergreifend. Tumorreste auch im linken Antrum Highmori [1]).

14. R., H., 33 J., Kaufmann. Kopfschmerzen linkerseits seit acht Wochen. Bald darauf Fistelbildung unter dem linken Auge. Schmerzen der linken oberen Mahlzähne. Operation von „Polypen" linkerseits vor fünf Wochen. Die Nase war angeblich fünf Tage frei. Nach dieser Zeit trat wieder völlige Verstopfung ein. Starke Blutung bei der ersten Operation. Zehn Tage später galvanokaustische Schlinge. Doch bessert sich der Zustand nicht, weshalb Pat. unsere Klinik aufsucht. — Unter dem linken unteren Orbitalrand eine hellergroße, dunkelrote Erhabenheit, von hellrotem Hofe umgeben, im Zentrum den Ausgang einer Fistel bergend. Harter Gaumen links mundwärts vorgetrieben, die oberen Mahlzähne beweglich. Rh. anter.: Die linke Nase von granulationsähnlichen z. T. polypösen braunroten, auf Berührung leicht blutenden weichen Tumormassen erfüllt. — Rh. post.: Die linke Choane von braunrötlichen, von der lateralen Wand, aus der Gegend der mittleren Muschel kommenden Tumormassen ausgefüllt.

Probeexzsion: Rundzellensarkom. — In der Fossa submaxillaris mehrere harte runde Drüsen, darunter eine über haselnußgroße. Rechts ebenfalls harte Drüsen.

Operation (12. II. 1903): Eingehen mittels scharfen Löffels durch die Fistelöffnung, Entleerung von viel stinkendem Eiter. Die Wandungen der Highmorshöhle oben rauh sich anfühlend. Schnitt entlang dem unteren Margo orbitalis, darauf senkrecht Schnitt gegen den linken Mundwinkel; Resektion des Kiefers, wobei der Knochen größtenteils nekrotisch sich zeigt. Entfernung des Septums. Tamponade. Verband.

21. II. 1903. Am vorderen Massetcrrand hat sich ein Abzeß gebildet.

3. III. 1903. Ankylostoma. Dilatation des Kiefers mittels Heister.

---

1) Dieses ossifizierende Carcinom ist bereits von Comisso aus der Klinik Gussenbauer beschrieben worden.

Patient kehrt zwei Monate später wieder. Er fühlt bei Palpation des Nasenseptums eine weiche, leicht blutende Masse.

Die rhinoskopische Untersuchung ergibt weiche, auf Berührung leicht blutende, suspekte Massen am Septumrest. Die mikroskopische Untersuchung: Rundzellensarkom.

II. Operation (28. V. 1903). Weberscher Hautschnitt. Durchtrennung des durch die frühere Operation gebildeten Narbengewebes. Eröffnung der rechten Highmorshöhle und Evidement derselben. Entfernung der Tumorreste aus dem Nasenrachen. Tamponade.

Pat. kehrt am 4. XI. 1903 wieder, da er mittels Palpation selbst festgestellt, daß „die Geschwulst wieder in der Nase zu wachsen beginne". Man konstatiert nun in der Höhe der mittleren Muschel nahe dem Septum — von der Gaumenöffnung mittels Sonde gut palpierbar — granulationsähnliche, auf Berührung leicht blutende Massen weicher Konsistenz.

Die histol. Untersuchung ergibt: Kleinzelliges Rundzellensarkom.

III. Operation am 21. XI. 1903:

Schnitt über den linken processus nasalis, Entfernung desselben und eines in der vorderen Siebbeingegend sitzenden, höckerigen, haselnußgroßen Tumors. Mittels Sonde palpiert man durch den Ductus nasofrontalis die Wände des Sinus, deren Schleimhäute geschwollen erscheinen. Aufmeißelung der linken Stirnhöhle vom inneren Winkel des Margo supraorbitalis. Schleimhaut ödematös gequollen, nicht infiltriert. Histologische Untersuchung der exkochleierten Sinusschleimhaut: Tumorfrei.

Pat. verläßt am 1. Dez. 1903 das Spital geheilt.

Wiedervorstellung am 20. März 1905: Die innere Nase läßt sich von der Öffnung im harten Gaumen sehr gut besichtigen und abtasten und erweist sich überall frei. Auch außen nirgends eine Spur eines Rezidivs. (Pat. kam nach Wien, um sich eine Gaumenprothese anfertigen zu lassen.)

15. Dr. B., 70 J., Advokat. Fettleibigkeit. Anämie. Hier und da stenokardische Anfälle.

Vor fünf Jahren Entfernung von Nasenpolypen. (Blutung angeblich gering.) Luftmangel beiderseits seit den letzten Monaten. — Rh. anterior: Roter, mäßig weicher, bei Berührung leicht blutender, aus einzelnen Höckern zusammengesetzter Tumor im linken und rechten Nasencavum. Septum erhalten. Wahrscheinliche Ursprungsstelle: Siebbein.

5. III. 1902. Beim Versuch, ein Stückchen dieses polypoiden Tumors zu entfernen, starke Blutung. Tamponade. — 8. III. 1902. Oftmalige Epistaxis, auch spontan auftretend. — 12. III. 1902. Exitus unter den Symptomen der Herzlähmung.

Sektionsbefund: Polypöses, zum großen Teil hämorrhagisch erweichtes Sarkom des Siebbeines, beide Nasenhöhlen ausfüllend, das Siebbein selbst vollkommen substituierend und in Form eines höckerigen, größtenteils hämorrhagischen, etwa walnußgroßen Knotens in die Schädelhöhle protuberierend. Ältere und frischere hämorrhagische Herde in beiden Stirnlappen und frische rote und gelbe Erweichungen des linken Stirnlappens. Akutes Oedema cerebri. Chron. Emphysema pulmonum. Hochgradige Atheromatose der Aorta und Insuffizienz der Aortaklappen. Exzentrische Hyper-

trophie beider Herzventrikel. Fettherz. Adipositas universalis. Venöse Hyperämie von Leber, Milz und Nieren.

16. G. J., 46 J., Kaufmann. Seit mehreren Jahren zeitweise auftretende heftige Nasenblutungen.

Vor mehreren Jahren Entfernung von Nasenpolypen rechterseits. In den letzten Monaten Stirnkopfschmerzen. Stenokardische Anfälle. — Ambulatorische Entfernung einiger Polypen, hinter welchen zwei Tumoren zum Vorschein kommen. Spitalaufnahme. — Rhin. anter: Zwei über haselnußgroße, bei Berührung leicht blutende, im vorderen Teil der rechten Nase sitzende Tumoren von weißrötlicher Farbe. Der untere Tumor entspringt am Septum.

Protusion des rechten Bulbus. Keine Beweglichkeitseinschränkung. Keine Druckschmerzhaftigkeit der Supra- und Infraorbitalgegend.

8. I. 1901. Stenokardischer Anfall. — 11. I. 1901. Entfernung eines großen Tumorstückes mittels galvanokaustischer Schlinge. Histol. Untersuchung ergibt: Spindelzellensarkom. — 14. I. 1901. Stenokardischer Anfall. — 18. I. 1901. — Pat. wird auf eigenen Wunsch entlassen.

17. F. Johann, 54 J., ledig. Die linke Nasenseite seit 2 Jahren (angeblich seit einer Influenza) ein wenig verstopft. Die Stenose nahm in den letzten Wochen zu. Leichtes Aufgetriebensein der linken Gesichtshälfte, geringe Kopfschmerzen. — Geringes Aufgetriebensein der linken Gesichtshälfte, verbunden mit mäßiger Druckempfindlichkeit der linken Highmorshöhlenwand.

R. a.: Auf Berührung leicht blutender weicher Tumor, von der Gegend der mittleren Muschel ausgehend, das linke Nasencavum größenteils verlegend. (Hist. Bef.: Zylindrom.) R. p.: nichts Pathologisches.

Operation 11. I. 1902: Hautschnitt längs des linken Nasenrandes, den Nasenflügel umkreisend, median die Oberlippe durchtrennend. Umklappung des gebildeten Weichteillappens. Aufmeißelung der Highmorshöhle. Exkochleation und Evolution des Tumors aus Nasen- und Kieferhöhle. Tamponade. Naht.

Pat. verläßt nach 20 Tagen das Spital.

18. B., Marie, 43 J., Handarbeiterin. Häufiges Nasenbluten seit Kindheit. Nasenatmung in den letzten Monaten erschwert. Unter Stirnkopfschmerzen entwickelte sich etwa vor einem Jahre oberhalb der Nasenwurzel eine zirkumskripte, nußgroße, bei Berührung außerordentlich schmerzhafte Geschwulst, über welcher die Haut leicht gerötet war. Seit 4 Wochen Hervorwölbung der linken Nasenseite. Pat. selbst hat den Eindruck, „als würde sich aus dem Inneren der Nase eine harte Geschwulst hervorwölben.“ — Äußerer Aspekt: Vorwölbung der Nase linkerseits auf etwa Haselnußgröße. Haut darüber gerötet, bei Berührung mäßig schmerzhaft. — Rh. anter.: Die linke Nase erscheint von einem blaßgelben höckerigen, bei leisester Berührung blutenden Tumor ausgefüllt, welcher das Septum nach rechts in so hohem Grade deviiert, daß ein Einblick rechterseits unmöglich ist. — Rh. post.: Rechte Choane von Tumormassen ausgefüllt. Linke Choane frei.

Nuchale, submaxillare, zervikale Lymphdrüsen geschwollen, indolent. — Histol. Untersuchung des probeexzidierten Stückes

(Prof. Albrecht): Granulationsgewebe mit Abszessen und Nekrose, ziemlich reich an Spindelzellen und Riesenzellen (bestimmte Diagnose auf Sarkom nicht möglich).

Untersuchung eines Stückes aus der Tumormitte acht Tage darauf: oberflächlich exulceriertes und granulierendes Fibrosarkom.

Patientin wird auf eigenen Wunsch nach 8 Tagen entlassen.

Status (ein Jahr später): Hochgradige Sattelnase. Befund einer atrophischen Rhinitis. Perforation im hinteren Teil des knorpeligen Septums. Indolente oberflächliche und tiefe zervikale und nuchale Lymphdrüsen. (Gleichzeitig gibt Patientin, welche Jodkalium verordnet erhalten hatte, an, es seien zahlreiche knochenähnliche Stücke aus der Nase abgegangen.)

19. S. David, 52 Jahre, Kaufmann. Seit mehreren Jahren hier und da Epistaxis. In den letzten Monaten beobachtete Patient, daß seine Nase, zumal links, öfter verlegt war. Ohrenschmerzen und Schwerhörigkeit links seit zwei Monaten. Pat. wurde in seiner Heimat (Bukowina) öfter endonasal operiert, wobei der Blutverlust stets ziemlich beträchtlich war.

In unserer Ambulanz Entfernung einiger roter, höckeriger, blutender Stücke aus der linken Nase.

Histol. Untersuchung: Kleinzelliges Spindelzellensarkom.

Status. Rhinosk. anterior: rechts leichte Septumdeviation, links von der mittleren Muschel ausgehende, auf Berührung leicht blutende, zwischen Muschel und Septum hoch hinaufragende Wucherungen.

Rhinosk. posterior: die linke Choane ausfüllende rote höckerige Tumormassen, welche hoch bis zum Rachendach zu verfolgen sind und auch über die Medianlinie hinüberreichen.

Drüsen: Zervikale und submentale Drüsenschwellung.

Bei der pharyngealen Inspektion fällt das Vorspringen der linken Pharynxseite auf, welches durch eine mäßig weiche, retropharyngeal gelegene und etwa auf Haselnußgröße geschwollene Lymphdrüse erzeugt wird.

Otoskop.: Otitis media suppurativa acuta.

Diagnose: Kleinzelliges Spindelzellensarkom der linken Nase.

Nach Ablauf der Otitis wird Pat. (auf Verlangen) trotz Aussichtslosigkeit auf radikale Entfernung operiert. — 11. IX. 1903. Entfernung einer großen zervikalen Lymphdrüse unter Schleichscher Lokalanästhesie.

Histol.: Sarkommetastase in der Lymphdrüse.

3. X. 1903. Mediane Spaltung der Nase, temporäre Resektion der Ossa nasalia und des Processus nas. ossis maxill. Ausräumung der Nase. Die Aftermassen reichen hoch hinauf, die Lamina cribrosa an mehreren Stellen sich weich anfühlend. Lamina perpendicularis intakt. Sorgfältige Exkochleation des Nasendaches. Tamponade. Naht.

10. X. 1903. Pat. wird gebessert entlassen. Die Stenose der linken Nasenseite völlig behoben. In der vorderen Partie des Nasendaches kleine suspekte Wucherungen.

6. V. 1904. Nachdem Pat. drei Monate sich wohlgefühlt hatte, bemerkte er allmähliche Anschwellung der linken Wange und Vordrängen des linken Auges. Doppeltsehen. Starke Cephalalgien. Völlige Verstopfung der linken Nase.

Status vom 10. Mai 1904: Die linke Lidspalte verkleinert, der Bulbus medialwärts verdrängt, Pupillenreaktion auf Licht und Akkomo-

dation herabgesetzt. Die Abduktion des linken Auges fast völlig aufgehoben.

Die linke Nase stark angeschwollen, der Nasenflügel drängt stark nach außen vor, die Palpation dieser Partie ergibt bei Berührung stark schmerzhafte, polsterartig weiche Schwellung des Naseninneren. Die Berührung des Nasenbeines und Processus nasalis ossis max. hochgradig schmerzhaft. Die retromandibulären Lymphdrüsen beiderseits hochgradig geschwollen, zumal links, wo sie mit den tieferen Drüsen ein etwa doppeltfaustgroßes, auf Berührung außerordentlich schmerzhaftes Paket bilden, das in der Tiefe leichte Fluktuation zeigt.

Rhinoskopie: Links ein bis nahe an die äußere Öffnung heranreichender, mit Eiter bedeckter, unregelmäßig gestalteter granulationsähnlicher Tumor, welcher bis ans Septum heranlagert und nach hinten eine Choane ausfüllt. Der Einblick in die rechte Nase ist durch das nach rechts abbiegende Septum erschwert, doch sieht man hoch oben gleichfalls suspekte hypertrophische Schleimhautpartien. — Der Nasopharynx ist mit Tumormassen ganz erfüllt, welche bereits bei oraler Inspektion hinter der Uvula zum Vorschein kommen. — Starke Schwellung der linken Pharynxwand durch Vordrängen der prävertebralen Lymphdrüsen. — Pat. erhält, da dieser Zustand (schwere Kachexie) als inoperablel erscheint, Arsen und Morphin, worauf er in seine Heimat zurückkehrt. — Exitus am 20. Mai 1904 in Banila (bei Czernowitz).

21.[1]) K. Marie, 44 J., Private. Pat., welche früher nie nasenkrank gewesen, erkrankte vor acht Monaten an Verstopfung der linken Nase. Zugleich floß ziemliche Menge Eiter aus der linken Nase aus. Hie und da Kopfschmerzen und Blutungen aus der linken Nase. Sie suchte deswegen ein Ambulatorium auf, wo sie sich in Narkose einer größeren Operation unterzog. Kurze Zeit nach der Operation trat Schwellung der linken Wange auf. Seit zwei Monaten dysphagische Beschwerden. Fötider Ausfluß aus der linken Nase. Da die Beschwerden und stenotischen Erscheinungen der linken Nase zunehmen, sucht Pat. unsere Klinik auf.

Status: Pat. von schwachem Knochenbau, Muskulatur schlaff, Panniculus z. T. geschwunden. Die linke Wange stark vorgetrieben, auf Druck sehr schmerzhaft. Die Wand der Fossa canina schon auf leise Berührung sehr empfindlich. Eine etwa 7 cm lange Narbe vom inneren Augenwinkel bis zum Mundwinkel linkerseits hinziehend (Weber). Der linke Nasenflügel stark prominent.

Die horizontale Gaumenplatte und der Processus palatinus des Oberkiefers linkerseits durch eine etwa handtellergroße, aus zahlreichen Höckern bestehende, eitrig belegte, weiche Geschwulstmasse ersetzt, in dessen Zentrum ein etwa hellergroßes Loch vorhanden ist, durch welches die Sonde leicht in die Nasenhöhle gelangt. — Die linke Nase von eitrigen Massen ausgefüllt. Die laterale Nasenwand fehlt, die Sonde dringt bis in die linke Highmorshöhlenwand vor, welche sich weich anfühlt. Die linke Choane von Tumor-

---

1) Da Fall 20 ein ambulatorischer war und Pat. nach der Probeexstirpation nicht mehr auf die Klinik kam und nicht mehr eruiert werden konnte, mußte eine Mitteilung der Krankengeschichte wegfallen.

massen ausgefüllt. Die submentalen und submaxillaren Drüsen links geschwollen, auf Berührung wenig schmerzhaft.

Die Probeexstirpation ergibt: Plattenepithelcarcinom.

Mit Rücksicht auf die große Ausbreitung des Prozesses, das Übergreifen auf Gaumen, Epipharynx und Nasendach und das schnelle Rezidive nach der ersten radikalen Operation (vier Monate), wird ein radikaler Eingriff nicht angeraten und symptomatische Behandlung eingeleitet.

22. S. Franz, 48 J., Förster. Im Frühjahre 1901 erkrankte Pat. an Schnupfen und suchte, da dieser etwas hartnäckig schien, einen Arzt auf, welcher ein kleines „Geschwür" in der linken Nase konstatierte und Präzipitatsalbe verordnete. Die Beschwerden nahmen aber zu, weshalb Pat. einen Spezialisten aufsuchte, welcher mittels Schlinge und Conchotom eine etwa haselnußgroße Geschwulst von der linken lateralen Nasenwand entfernte.

Im Herbste 1902 Schwellung des linken Nasenflügels, weshalb Pat. ein Spital aufsuchte, wo nun mediane Spaltung der Nase und Ausräumung gemacht wurde. Pat. wurde nach kurzer Zeit geheilt entlassen.

Im Herbste 1903 fühlte Pat. eine neuerliche Anschwellung in der linken Nase. Der Arzt diagnostizierte ein Rezidiv und wies Pat. an unsere Klinik.

Status: Vorgetriebensein des linken Nasenflügels. Rh. anter.: Links: ein weit nach vorn ragender, weicher, auf Berührung leicht blutender, dem Septum knapp anliegender Tumor, welcher den mittleren Nasengang vollständig ausfüllte und vorn von der unteren Muschel abgrenzbar schien.

Die mittlere Muschel ist der Inspektion nicht zugänglich.

Rechts: Nichts Pathologisches. — Rh. post.: Geringe Hypertrophie der linken unteren Muschel.

Keine Lymphdrüsen. — Histol. Untersuchung: Polymorphes Sarkom.

Operation 10. X. 1903: Seitlicher, den linken Nasenflügel umkreisender Schnitt. Entfernung der die knöcherne Apertur begrenzenden Knochenpartien. Ausräumung der linken Nase. Entfernung der unteren und mittleren Muschel. Tamponade. Naht.

Reaktionsloser Heilungsprozeß. — 15. X. 1903. Pat. verläßt geheilt das Spital

1. IV. 1905. Rezidivfrei.

23. Schm., Johann, 66 J., Schneidermeister. Pat. gibt an, seit etwa fünf Jahren an Schnupfen und wenig eitrigem, vorzüglich schleimigem Ausfluß zu leiden. Seit einem Jahre leidet Pat. an hochgradiger Verstopfung der Nase, welche zuerst rechts begonnen haben soll. Manchmal spontane Nasenblutungen rechts, welche angeblich schwer zu stillen waren. Im Herbst vergangenen Jahres suchte Pat. ein hiesiges Ambulatorium auf, wo er dreimal in der rechten Nase operiert worden sein soll. Bei jeder Operation war die Blutung eine ziemlich lebhafte. Im Januar a. c. (1904) suchte Pat. einen anderen Arzt auf, der ihm gleichfalls ein „Fleischstück" aus der rechten Nase entfernte und ihm die Spitalaufnahme anempfahl. Pat. kehrte jedoch wieder zu dem zuerst behandelnden Arzt zurück, welcher ihm wieder zwei „Polypen" aus der Nase entfernte. Seit dieser Zeit hat Pat. keinerlei Therapie versucht.

Aus dem Status (8. VII. 1904): Die rechte Nase ist von einem vom

Gebiet der mittleren Muschel scheinbar ausgehenden polypösen höckerigen Tumor weicher Konsistenz ausgefüllt. Die linke Seite ist frei. — Rhin. post.: Der mit graugelblichem Sekret bedeckte, zur rechten Choane in den Nasopharynx ausladende Tumor füllt den Nasenrachen beinahe vollkommen aus. — Lymphdrüsen frei. — Histol. Untersuchung eines exzidierten Stückchens: Sarcoma gigantocellulare.

Operation am 14. VII. 1904 in Chloroformnarkose: Starke Exzitation. Der Nasenrachen durch den Tumor völlig tamponiert, weshalb die Narkose schwerer zustande kommt. Weberscher Hautschnitt. Eröffnung der rechten Kieferhöhle, welche sich als frei erweist. Eröffnung der Nase von der Fossa canina. Im Augenblick, da der erste Hammerschlag erfolgt, plötzliche Cyanose. Weite Pupillen. Digitale Untersuchung des Aditus ad laryngem ergibt das Vorlagern zweier wallnußgroßer Tumorstücke vor dem Aditus largyis, welche digital entfernt werden. Ausräumung der rechten Nase. Tamponade. Naht.

Pat. übersteht in der Folgezeit eine linksseitige Pleuropneumonie und verläßt am 28. VII. 1904 geheilt das Spital.

Wiedervorstellung anfangs März 1905: Völliges Wohlbefinden. Keine Spur eines Rezidivs. Auch 1906 noch rezidivfrei.

24. P., Paul, 64 J., pensionierter Priester. Patient war früher stets gesund. Im Laufe des Sommers 1904 bemerkte er, daß er durch die linke Nase weniger Luft als sonst bekomme. Als er am 15. X. heftig aus der linken Nase ohne äußeren Anlaß zu bluten begann, suchte er einen Arzt auf, der ihm riet, sich die „Polypen" aus der Nase entfernen zu lassen, welchen Rat Pat. befolgte. Bei jedem Eingriff soll es stark geblutet haben. Bald nach diesen Operationen verstopfte sich die linke Nase wieder und bald darauf bemerkte Pat. ein Anschwellen der linken Gesichtshälfte und „Vortreten" des linken Auges. Seit jener Zeit klagt Pat. auch über heftige Kopfschmerzen. Starke Abmagerung seit einigen Monaten, Appetitlosigkeit. Bis vor 8 Tagen hat Pat. links noch ganz gut gesehen, plötzlich Flimmern und seit drei Tagen soll die Sehkraft völlig erloschen sein. Ein nun als Consiliarius herbeigezogener zweiter Arzt machte die Diagnose „retrobulbäre Eiteransammlung", weshalb er eine Incision im Gebiete des unteren Augenlides vorschlug. Diese Operation wurde auch ausgeführt, jedoch ohne Erfolg. Daher kam Pat. auf die Klinik.

Aus dem Status praesens 31. I. 1905: Linke Gesichtshälfte stark geschwollen; das untere Augenlid hochgradig ödematös, das obere ein wenig geschwollen. Protrusio bulbi. Chemosis. Sehkraft links völlig erloschen. Im Gebiete des linken unteren Augenliedes eine etwa 3 cm lange Incisionsnarbe. — Rhinosk. anter.: Die rechte Nase frei, die linke von einem nach vorn ausladenden, weichen, rötlichgrauen, bei Berührung leicht blutenden Tumor eingenommen. — Rhinosk. post.: Die linke Choane von einem höckerigen, in den Nasenrachen ein wenig hineinragenden Tumor ausgefüllt.

Oraler Befund: Geringe Vorwölbung der hinteren Rachenwand. (Retrophar. Lymphdrüse?) — Probeexcision: Ca.

Da Pat. mit Rücksicht auf die verschiedenen operativen Eingriffe, denen er sich schon außerhalb des Spitals unterziehen mußte und in Hin-

sicht auf sein Alter seine Einwilligung zu jeglichem operativen Eingreifen verweigert, wird er (mit Arsen und Jod) ungeheilt wieder entlassen.

25. St., Rachel, 55 J., Taglöhnersgattin. Pat. gibt an, seit sechs Monaten krank zu sein. Die Krankheit (11. I. 1905) begann damit, daß Blutungen aus der rechten Nase auftraten, welche ziemlich intensiv waren und deren Stillung nicht leicht gelang. Gleichzeitig bemerkte die Frau, daß sich ihre rechte Nase allmählich immer mehr verlegte. Leichte Schmerzen in der rechten Stirngegend und im rechten Auge. Pat. gibt an, in den letzten Wochen ein immer stärker werdendes Vortreten des rechten Augapfels bemerkt zu haben, was ihr namentlich beim Schließen des Auges unangenehm auffalle. Seit drei Wochen ist auch die linke Nase ein wenig verlegt. Pat. gibt an, durch die wiederholten, ohne äußeren Reiz erfolgten Blutungen wesentlich geschwächt zu sein.

Aus dem Status praesens: Pat. stark anämisch. Die Nase ist in ihrem oberen Teil, namentlich rechts ein wenig aufgetrieben und breiter, die Auftreibung nicht druckempfindlich. Protrusio bulbi rechts. Ödem des Augenlides rechts. Conjunctivitis rechts. — Rhinosk. anterior: Rechts findet sich ein die Nase ausfüllender etwa 1 cm hinter dem Introitus beginnender, rötlichgrauer, granulationsähnlicher Tumor, dessen Ausgangspunkt mit Rücksicht auf seine Verwachsung mit einem Teil des Septums und der unteren Muschel nicht zu bestimmen ist. An einzelnen Stellen zeigt der Tumor Hämorrhagien bezw. eine blaurote Verfärbung. — Links erscheint das Septum im kartilaginösen Bereiche hochgradig deviiert, ohne daß an einer Stelle eine Perforation zu finden wäre. Das Septum liegt der unteren Muschel so fest an, daß auch die Durchgängigkeit der linken Nase fast völlig aufgehoben wird. — Rhinoskop. post. wegen engen Nasenrachens und festem Anliegen der großen Uvula an der Pharynxwand auch mit Uvulahhaken unmöglich. Die Palpation ergibt: Verlegung der rechten Choane mit Tumormassen, linke Choane frei.

Extirpation eines Stückes mittels galvanokaustischer Schlinge zwecks histologischer Untersuchung (Ca). Trotz Galvanokaustik starke Blutung. Tamponade. Am 12. Januar muß, da sich das Ödem der Augenlider vergrößert und am unteren Lide rechts eine Vorwölbung sichtbar wird, Incision in der Gegend des rechten inneren Augenwinkels gemacht werden. Geringe Eitermenge entleert sich.

Da Pat. jeden weiteren operativen Eingriff verweigert, wird sie (mit Solut. Fowleri) in ihre Heimat entlassen. Laut Mitteilung Exitus 4 Monate später.

26. W., Franz, 47 J., Agent. Pat. bemerkte im März 1903 eine immer größer werdende Vorwölbung der linken Gesichtshälfte. Verschluß der linken Nase. Kopfschmerzen. Da ein malignes Neoplasma der linken Nase (Ca. nas. et antri Highmori) damals diagnostiziert wurde, ließ sich Pat. behufs Operation auf der Abteilung des Hofrats Mosetig aufnehmen, wo am 22. VIII. 1903 Resektion des linken Oberkiefers gemacht wurde. Pat. wurde am 5. IX. 1903 geheilt entlassen. Bis Januar 1904 völliges Wohlbefinden. Um diese Zeit begannen Schmerzen der linken Kopfseite und der linken Gesichtshälfte, die besonders heftig gegen das linke Auge und Ohr ausstrahlten. Arsenbehandlung. Im Februar voll-

kommene Amaurose links. Häufiges Nasenbluten. Pat. ist seiner großen Schmerzen wegen zu hohen Morphindosen genötigt.

Aus dem Status (13. IV. 1904): Hochgradig herabgekommener, abgemagerter Pat. Unter dem linken Auge entlang dem Jochbogen lineare Narben. Das untere linke Augenlid evertiert, die Lidhaut hochgradig ödematös. Ptosis. Amaurose links. Der linke Nasenflügel infiltriert, die Nasenspitze nach rechts gedrängt, die Haut daselbst stark gerötet und gespannt. Fehlen des linken Oberkiefers. Die oralwärts gelegene Lücke von derben Tumormassen gefüllt. Infiltrierender Tumor des linken Gaumens.

Symptomatische Behandlung: Solutio arsenicalis. — Morphin.

Exitus 14 Tage nach der Aufnahme.

Obduktionsbefund: Malignes Neoplasma (histologische Untersuchung: Ca.) der linken Schädelhälfte, die linksseitigen Höhlen erfüllend, rechts durch die Schädelbasis an die Dura heranreichend. Links Protrusio bulbi, der retroorbitale Raum von Tumormassen erfüllt. Auch die Schleimhaut der Mundhöhle dieser Seite bis über die Mittellinie des Gaumens und nach rückwärts bis knapp an die Wirbelsäule heran von Aftermassen substituiert. Die Aftermassen erscheinen teilweise durchscheinend, stellenweise körnig, sonst strukturlos.

27. K., Johann, 44 J., Lehrer. Pat. gibt an, bereits vor einigen Jahren über schlechte Nasenatmung geklagt zu haben. Ein damals konsultierter Arzt konstatierte eine „Schwellung der Muscheln" und verordnete Nasenbäder. Am 30. I. 1904 suchte Pat., da die Beschwerden zunahmen, einen anderen Arzt in seiner Heimatsstadt auf, der ein Stückchen „Wucherung" aus der Nase entfernte und den Pat. nach histologischer Untersuchung des exstirpierten Stückchens an unsere Klinik wies. Pat. wurde etwa zwanzigmal daheim endonasal operiert. Pat. kam August 1904 nach Wien und wurde in einem anderen Ambulatorium endonasal operiert, kehrte nach dreitägigem Aufenthalt wieder zurück, ohne daß ihm damals eine radikale Operation angeraten worden wäre. Damals hatte Pat. weder Kopfschmerzen noch Drüsenschwellungen. Im November 1904 kam er wieder in jenes Ambulatorium: die Nase war beiderseits mit polypoiden Bildungen ausgefüllt. Pat. wurde aufs neue operiert und folgender Befund ihm mitgegeben: „Pat. wurde wegen Polyposis der Nase operiert. Den 7. XI. 1904 besteht noch Infiltration und Schwellung der unteren Muschel." Die Symptome nahmen im Laufe der letzten Monate wesentlich zu, wiederholt starke Blutungen, starke Kopfschmerzen. „Über Nacht" traten beiderseits Drüsen auf, geringer Eiterausfluß aus beiden Nasen. — Lues vor 20 Jahren.

Aus dem Status (24. III. 1905): Die rechte Nase von weichen, bei Berührung blutenden, bis nahe an den Introitus nas. reichenden Massen erfüllt. Die Sonde vermag weder zwischen Tumor und unterer Muschel noch zwischen ersterem und Septum einzudringen. Im mittleren Bereiche des knorpeligen Nasenseptums ist eine Durchwachsung zu konstatieren. Die linke Nase zeigt gleichfalls diese weichen Massen, während das Septum gleichzeitig eine beträchtliche Deviation nach links zeigt.

Rhinosk. post.: Vollkommene Ausfüllung beider Choanen mit Tumormassen, rechts wachsen die Massen in den Nasenrachen ein.

Beiderseits Pakete indolenter retromaxillarer und submentaler Drüsen.

Die histologische Untersuchung eines Stückchens ergibt die Diagnose: Ca. nasi.

Mit Rücksicht auf das Ergriffensein der zweiten Drüsenetappe ist an eine radikale Therapie in diesem Stadium ($1\frac{1}{2}$ Jahr nach Beginn der Erkrankung!) nicht mehr zu denken und werden die Tumormassen nur (endonasal) nach Kokainisierung und Adrenalisierung exkochleiert. (28. III. 1905.) Hierbei wird die Septumdurchwachsung (Septum Ausgangspunkt des Tumors?) bestätigt und eine mäßig große Perforation in der Scheidewand erzeugt.

Zwei Wochen später kehrt Pat. zurück: Die Tumormassen beginnen den harten Gaumen zu durchwuchern, die rechte Hälfte desselben infiltriert und vorgewölbt. Endonasale Entfernung der granulationsähnlichen Massen, worauf Pat. zu seiner Familie heimkehrt. Exitus fünf Monate darauf.

28. L., Antonio, 60 J., Taglöhner. Pat. will immer völlig gesund gewesen sein. Im Dezember 1904 wurde er von einem Steine am rechten Auge getroffen, was ihm ein wenig Schmerzen verursachte, ohne daß jedoch, wie er angibt, damals eine Wunde zu konstatieren gewesen wäre. Im Laufe zweier Wochen bildete sich eine kleine Schwellung im Gebiete des oberen Augenlides aus, weshalb Pat. die Klinik Fuchs aufsuchte, wo incidiert wurde und eine minimale Eitermenge abfloß. Doch damit waren die Schmerzen nicht behoben, es etablierte sich an der Stelle der Incision eine Fistel, welche nicht zur Ausheilung gebracht werden konnte, weshalb Pat. auf unsere Klinik transferiert wurde.

Aus dem Status (19. I. 1905): Vollgenährter, kräftiger Mann. Am oberen rechten Augenlid findet sich über dem medialen Winkel eine von rotem Hof umgebene, borkenbedeckte, stecknadelkopfgroße Fistelöffnung, durch welche beim Sondieren Eiter in geringer Menge abfließt. Die Sonde stößt in der Tiefe schief medialwärts auf rauhen Knochen und kann etwa 3 cm weit bis beiläufig in die Gegend des Stirnhöhlenbodens vorgeschoben werden.

Rhinosk. anterior: Spuren von Eiter im rechten Hiatus. Fehlen des vorderen Endes der mittleren Muschel. (Diese Operation war anderwärts ausgeführt worden.)

Mit Rücksicht auf die Länge der Fistel und deren Richtung, welche dem Gebiete der Stirnhöhle entsprach, entschloß man sich zur Aufmeisselung der Stirnhöhle, zumal da die Entfernung des vorderen Endes der mittleren Muschel keinerlei Erfolg aufzuweisen hatte.

Operation in Chloroformnarkose (25. I. 1905): Aufmeißelung der rechten Stirnhöhle. Die Sonde dringt durch einen dünnen Knochenspalt in die Stirnhöhle, in welcher sich weiche granulationsähnliche, unregelmäßig geformte Massen vorfinden, welche das ganze Cavum ausfüllen und mittels scharfer Löffel und Hartmann'scher Zange entfernt werden. Nach Ausräumung der Höhle erweisen sich deren Wände glatt. Tamponade. Naht.

Schon der Mangel an größeren Eitermengen einerseits, wie andererseits die Menge und Form der Inhaltsmassen der Stirnhöhle, mußten den Verdacht eines malignen Stirnhöhlentumors erwecken, welcher auch durch die

histologische Untersuchung Bestätigung fand. Es handelte sich um ein primäres Carcinom (Plattenepithelcarcinom) der Stirnhöhle.

Am 15. II. 1905 werden kleine Granulationen aus dem Bereiche des mittleren Muschelstumpfes entfernt, deren histologische Untersuchung völlig negativ.

Am 28. II. 1905 ist eine Anschwellung des rechten Augenlides zu konstatieren; unter dem margo supraorbitalis eine weiche, bei Berührung schmerzhafte Schwellung.

II. Operation am 8. III. 1905 in Chloroformnarkose: Incision entsprechend der alten Narbe. Gleich nach Durchtrennung der subkutanen Schichte stößt die Sonde auf weiche Massen, welche aus der ersten Trepanationsöffnung der Stirnhöhle vordringen. Die Höhle erscheint in toto konzentrisch erweitert. Alle Wände von Ca-Massen substituiert. Die Orbitalwand zeigt in ihrem lateralen Bereiche eine Perforation. Ausräumung der Tumormassen soweit möglich. Mit Rücksicht auf die Substitution der Wandungen der Höhle durch Tumormassen wird ein tieferes Vordringen unterlassen. Tamponade. Naht.

Status Mitte April 1905: Das rechte obere Augenlid ist von einem etwa 4 cm über den Orbitalrand hinaufragenden Tumor eingenommen, welcher medial dem Gebiete der Incisura supraorbitalis entsprechend zwei unebene, etwa guldengroße höckerige ulcerierte Knoten aufweist. Hochgradige Chemosis. Ectropium des unteren rechten Augenlides.

Wiederholte intensive Blutungen der ulcerierten Partien.

Die Nase erscheint völlig frei. Keine Lymphdrüsen.

Der Tumor wächst im Laufe der nächsten Wochen rapid. Der Bulbus ist vollkommen verdrängt und verdeckt. Hier und da erfolgen Blutungen. Cephalalgien. Intelligenzstörung, welche auf Beteiligung des Frontalhirnes hinweist. Incontinentia urinae et alvi.

Exitus 1. VI. 1905.

Sektionsbefund (Doz. Stoerk): Carcinom vom rechten Sinus frontalis ausgehend, zwischen Bulbus und oberem Lid nach vorwärts wachsend und mächtig prominierend, nach rückwärts den rechten Stirnlappen komprimierend. Oedema cerebri, insbesondere rechts, Hydrocephalus internus.

Die vordere Wand der Stirnhöhle vor fünf Monaten operativ entfernt, der Tumor wächst als mannsfaustgroße, an der Oberfläche in Eiterung und Jauchung begriffene Masse mit mächtiger Dehnung der Lidränder nach vorne, wobei das obere Lid aufwärts, das untere abwärts gezerrt erscheint, der Bulbus nicht sichtbar. Auf der Schnittfläche findet er sich ganz abwärts gedrängt in dem Winkel zwischen unterer Conjunctiva und unterer Tumorzirkumferenz. Nach rückwärts ragt der Tumor in ganseigroßer Masse mit Zerstörung der hinteren Frontalsinuswand gegen das Schädelinnere vor, adhäriert fest am rechten Stirnlappen, drückt diesen ein und reicht durch eine entsprechend breite Lücke der Duralsichel tief in das Zentrum des linken Stirnlappens hinein. Auf der Schnittfläche erscheint der Tumor milchweiß, ziemlich saftreich, z. T. von etwas körniger Struktur. Regressive Metamorphosen fehlen.

Nasenhöhle völlig frei. Im linken Sinus frontalis Eiterung.

29. R., Hedwig, 41 J., Magazineurin. Anamnese (vom Januar 1905): Pat., welche aus gesunder Familie stammt, erkrankte plötzlich vor 4 Mo-

naten mit heftigen Schmerzen, die vorzüglich in der rechten Stirne und rechterseits im Hinterhaupt lokalisiert waren und den Charakter neuralgiformer Anfälle hatten. Die Schmerzanfälle von 2 bis 3 stündiger Dauer, hierauf Eingenommenheit des Kopfes, dumpfes Druckgefühl. Vor 3 Monaten trat plötzliches Doppeltsehen auf. Behandlung mit Elektrizität, Jodnatrium, Nasenausspülungen usw. Vor fünf Wochen ambulatorische Behandlung auf der Klinik. Verdacht eines Empyems der hinteren Serie. Entfernung der mittleren Muschel. Kein Eiter im Gebiete des Keilbeinhöhlenostiums. — Schmerzen im Gebiete der rechten Gesichtshälfte. Die Schmerzen dauern fort.

Mit Rücksicht auf das Doppeltsehen, die intensiven, neuralgiformen Anfälle, das dumpfe Druckgefühl im Kopfe wird der Verdacht eines Keilbeinhöhlentumors ausgesprochen und Pat. ein nochmaliger operativer Eingriff anempfohlen.

Pat. sucht indessen eine andere Ambulanz auf, deren Befund lautet: „Leichte Pharyngitis, Hypertrophie der unteren Muscheln mit polypöser Degeneration der hinteren Enden".

Mitte März wird Patientin abermals auf unsere Klinik gesandt. Nunmehr lautet der Befund: „Im obersten Teile der rechten Choane und im Gebiete der vorderen Keilbeinhöhlenwand granulationsähnliche feine Wucherungen. Diagnose: Tumor malignus? Probeexcision: nicht verhornendes Plattenepithelcarcinom".

Pat. wird behufs genauerer Beobachtung aufgenommen.

Aus dem Status (3 Wochen später) Paralyse des rechten Abducens. — Fundus beider Augen normal. — Rhinoskopia anterior: Links nichts Pathologisches.

Rechts: Eiter in der Fissura olfactoria. Nach Wegwischen desselben sieht man aus dem Gebiete des Recessus sphenoethmoidalis kommende blasse Wucherungen. — Rhinosk. posterior: Hochgradige Dilatation der Nasenrachengefäße. Injektion der feinsten Gefäßchen, welcher Befund auf eine Stauung im Gebiete des Epipharynx hinweist. — Der obere Teil der rechten Choane von blaßrosa gefärbten granulationsähnlichen Massen erfüllt.

Dieser Befund weist, im Vergleich zu dem drei Wochen vorher erhobenen, auf ein ziemlich lebhaftes Wachstum des Tumors hin. — Pat. verläßt einige Tage darauf das Spital.

Mitteilung vom Mai 1905 (Klinik Wagner): Kopfschmerzen konstant. Abends heftige Exazerbationen. Doppeltsehen unverändert. Morgentliches Erbrechen weißen zähen Schleimes. Bei Versuchen aufzustehen Schwindel. Horizontales Schwanken der Gegenstände.

Konstante brennende Schmerzen, welche vorzüglich im Oberkiefer und in der Nasenhöhle rechts zu fühlen sind; stechende Schmerzen im Gebiete des I. und II. Trigeminusgebietes. Im Schmerzanfalle Schwarzwerden vor den Augen sowie schmerzlose Zuckungen im ganzen Körper oder das Gefühl, als sei die Brust zusammengeschnürt. Seit einigen Wochen konstantes Schwirren im rechten Ohr. (Befund: Akuter sekretorischer Mittelohrkatarrh rechts.)

30. M., Karoline, 54 J., Fabrikarbeitersgattin. Pat. hereditär nicht belastet. Mutter von fünf gesunden Kindern. Vor einigen Jahren hatte sie angeblich Nasenbluten und suchte, da sie gleichzeitig über wenig Luft in der linken Nase zu klagen hatte, eine hiesige Ambulanz auf. Dort soll

ihr ein Gewächs (über dessen histologischen Bau leider derzeit nichts mehr zu erfahren ist) aus dieser Nasenhälfte entfernt worden sein. Die Besserung, die Pat. gleich nach der Operation fühlte, dauerte jedoch nur kurze Zeit. Seit zwei Jahren trat wieder langsam eine Verstopfung der linken Nasenhälfte ein. Pat. hat derzeit gar keine Luft durch die linke Nase. Zeitweilige Kopfschmerzen. Keine Epistaxis.

Aus dem Status praesens: Die Rhinoskopia anterior ergibt rechterseits den Befund einer Rhinitis hypertrophia. Die linke Nase erscheint von einer schwammartigen, vielfach zerklüfteten, blaßroten papillären Masse ausgefüllt, die bis knapp zum Introitus reicht.

Rhinosk. poster.: Der rechte Tubenwulst stark hypertrophisch, den größeren Teil der rechten Choane verdeckend; linkerseits sieht man aus der Choane einen großen blaßrosa gefärbten Tumor von papillärem Bau hervortreten, der über die Mittellinie nach rechts tritt, ohne jedoch den hypertrophischen Tubenwulst zu berühren.

20. IV. 1905: Entfernung eines Teiles des Tumors mittels kalter Schlinge.

Makroskopisch und mikroskopisch das Bild einer gutartigen papillären Hypertrophie.

26. IV. 1905: Entfernung des Tumors mittels Schlinge, so daß das Cavum der Nase bis nach hinten frei erscheint.

Die histol. Untersuchung der rückwärtigen Partien ergibt: Papilläres Zylinderzellencarcinom.

Radikaloperation am 4. V. 1905 in Chloroformnarkose:

Hautperiostschnitt vom inneren unteren Augenwinkelrand bis zum Introitus nasi, ein zweiter Schnitt parallel dem unteren Augenlide, senkrecht zum ersten. Temporäre Aufklappung der Nase. Resektion eines Stückes vom Jochbein. Tumoranteile sind bis in das Gebiet der Fossa pterygopalatina zu verfolgen. Resektion eines Teiles der unteren Augenhöhlenwand, soweit diese infiltriert erscheint. Alles krankhafte wird mittels scharfen Löffels, Hartmann und Luerscher Zange entfernt, Austamponieren der Höhle, Naht.

Aseptischer Verlauf. Leichtes Lidödem.

Befund am 3. VI. 1905: Choane und hinteres Nasengebiet frei. Die vordere Rhinoskopie ergibt jedoch einzelne bloßrosa gefärbte granulationsähnliche Wucherungen im Gebiete des linken Hiatus semilunaris, deren histologische Untersuchung „papilläres Zylinderzellencarcinom“ ergibt.

Da die Frau sich völlig wohl fühlt und jegliche Operation verweigert, wird sie in gebessertem Zustande entlassen.

31. F., Johann, 53 J., Arbeiter. Seit drei Monaten Schmerzen in der linken Nase, die ins Ohr ausstrahlten. Schwerhörigkeit seit zwei Monaten. Hier und da Nasenbluten und Eiterausfluß, zumal links. Völlige Verlegung der Nase seit einem Monate. Gewichtsabnahme, Appetitlosigkeit in den letzten Wochen.

Aus dem Status praesens: Die Choanen sind, wie die vordere Rhinoskopie zeigt, durch einen roten granulationsähnlichen, bei Berührung leicht blutenden Tumor verlegt. Linkerseits drängen sich Geschwulstpartien vom choanalen Gebiete zwischen Septum und unterer Muschel vor. Rechts ist ein Eiterstreifen im Gebiete der Fissura olfactoria zu finden.

Die Rhinoskopia posterior ergibt eine totale Verlegung der linken Choane durch einen rötlichen unregelmäßig gestalteten Tumor, während von der rechten Choane ein minimaler Spalt wahrnehmbar ist. Starke Gefäßverzweigung an der Oberfläche des Tumors.

Probeexcision am 19. V. 1905: Plattenepithelcarcinom.

Bei der Probeexcision starke Blutung, so daß zweitägige Tamponade notwendig. Mit Rücksicht auf die große Ausbreitung des Tumors, die harte Infiltration einer submentalen Lymphdrüse linkerseits wird von einem radikalen Angriff abgesehen und symptomatische Behandlung eingeleitet.

32. R., Alois, 33 J., Zimmermann. Pat. gibt an, daß sein jetziges Leiden erst seit Weihnachten 1904 datiert. Er bemerkte damals zufällig beim Berühren des Gaumens mit der Zungenspitze einen „Knollen", welcher anfangs etwa vier Wochen gleich groß blieb und dann rasch heranwuchs. Neuralgische Schmerzen im linken Kopf. Stärkere Blutung aus dem Munde vor zwei Monaten. Dysphagie. Nasenverstopfung linkerseits seit sechs Wochen. Rechts ist die Nasenatmung gleichfalls in der letzten Zeit mangelhaft.

Pat. ist verheiratet und Vater von vier gesunden Kindern.

Lues wird negiert.

Aus dem Status praesens (Mai 1905): Der vordere Teil des harten Gaumens ist von einer Geschwulst eingenommen, welche vorzüglich aus zwei spindelförmigen, an der Oberfläche wie abgeschrägten ulcerierten Teilen besteht. Der rechts von der Medianlinie gelegene Tumoranteil ist der größere und hat einen etwa hellergroßen Substanzverlust an seiner Oberfläche. Beide Partien sind von mäßig derber Konsistenz und verlieren sich in die Tiefe des Gewebes.

Die Nase erscheint völlig verlegt durch einen bei Berührung leicht blutenden, mehr horizontal gelagerten, markschwammartigen Tumor, das Septum ist nach rechts verdrängt, beide Choanen sind von einer nicht-ulcerierten z. T. mit feinen Gefäßchen versehenen Geschwulst ausgefüllt.

Probeexzision ergibt: Carcinom (Plattenepithel). — Mit Rücksicht auf die hochgradige Infiltration des harten Gaumens muß von radikalen Maßnahmen Abstand genommen werden.

Juni 1905: Hochgradige Schmerzanfälle. Schlaflosigkeit.

Protrusio bulbi links. Starke Prominenz der linken Fossa canina.

Augenbefund: Tumor am Boden der linken Orbita mit Affektion des Musculus rectus inferior und dementsprechendem Doppeltsehen. Fundus normal.

Literaturverzeichnis.

(Hierbei erscheinen vorzüglich die seit dem Jahre 1896 erschienenen Arbeiten angeführt, da die Literatur bis zu diesem Jahre bereits von Kümmel im Handbuch der Laryngologie (von Heymann) in dem Kapitel „Die bösartigen Geschwülste der Nase" zitiert ist.)

1. Acerbi, Endothelioma delle fosse nasali. Archiv ital. di Laring. 1896.
2. Angelucci, Contributo allo studio delle malatie dei seni della faccia. Archiv di ottalm. 1895/96.

3. Baber, Creswell. Zentralbl. f. Laryngol. 1900, S. 548.
4. Baco, Sitzungsbericht der Jahresversammlung der Belg. oto-rhino-laryng. Gesellschaft, Juni 1902.
5. Baker, Adenosarkoma of the nasal Septum. Laryngoskop 1899.
6. Ball, Endothel. of the nose. Brit. med. Journal, März 1901.
7. Bamberger und Paltauf, Ein Fall von osteoplastischem (Prostata-)Carcinom. Wiener klin. Wochenschrift 1899.
8. Baron, Alveolarsarkom der Nase. Londoner laryngol. Gesellsch. 1898 und 1899.
9. Barret, A case of sarcoma of the nose Intercol. Med. Journal of Austral. 1897.
10. Bartha und Onodi, Primärer Krebs der Stirnhöhle. Archiv f. Laryngol. 15. Bd., 1904.
11. Bayer, Über die Transformation von Schleimpolypen in bösartige Tumoren. Deutsche med. Wochenschr. 1887.
12. Bennet, Londoner lar. Gesellsch. 1897.
13. Berger, La chirurgie du sinus sphénoidal. Paris 1890.
14. Bertenies, Polypes muqueux et épithelioma des fosses nasales. Bull. de la société franc. de laryng. 1900.
15. Beverley, Robinson, Die galvanokaustische Schlinge bei Sarkom der Nase. New York. Med. Rec. 1896.
16. Biehl, Wiener lar. Gesellsch. Nov. 1900.
17. Black, Sarkom der Nase, durch operat. Eingriff geheilt. New York. Med. Journal, August 1896.
18. Blazy, Contribution à l'étude des tumeurs malignes et primitives de la cloison nasale. Thèse de Paris 1896.
19. Bliss, Some notes on two cases of sarcoma of the nasal chambres and accessory sinus. New York. Med. Journal, Juli 1896.
20. Bond, Recid. Sarkom der Nase. Londoner lar. Gesellsch. 1896, 1898.
21. Bonde, Zur Statistik der Carcinome der oberen Gesichtsgegend. Arch. f. klin. Chir., Bd. 96.
22. Bondin, Schleimpolypen und Sarkome der Nasenhöhlen. Société franc. de laryngol. 1895.
23. Bondin, Sarcome des fosses nasales. Soc. des Scienc. méd. de Lyon 1899.
24. Bourgeois, Les tumeurs malignes primitives des fosses nasales. Thèse de Paris 1902.
25. Boylan, Spindelzellensarkom der Nasenwege. New York. Med. Journal 1896.
26. Braun, Über osteoplastisches Carcinom der Prostata. Wiener med. Wochenschrift 1896, Nr. 12.
27. Brindel, Gelapptes Pflasterzellenepitheliom der Nase und der Tränenwege. Journal de méd. de Bordeaux 1896, Nr. 2. (Epithelioma parimenteux lobulé etc.).
28. Broekaert, Sur la transformation des polypes muqueaux des fosses nasales en tumeurs sarcomateuses. Rev. hebdom. laryng. 1901, No. 24.
29. Bronner, Ein tubulöses Epitheliom der Nase. Londoner lar. Gesellschaft 1899, Januar.
30. Brown, Notes of a case of sarcoma of the nose. Canad. Lancet, Mai 1903.

31. Derselbe, Notes on cases of sarcoma of the nose. Laryngosk., Aug. 1903.
32. Bryan, Fibrosarkome der Nase. Amer. lar. Associat., Mai 1897.
33. Burkhardt, Sarkome und Endotheliome nach ihrem patholog.-anat. und klin. Verhalten. Beitr. zur klin. Chir. 1903.
34. Burnett, Sarkom der Stirn- und Siebbeinhöhle. Archive of otology, Juni 1899.
35. Bromett, Sarkom des Sinus frontal. und Ethmoidal. Zeitschr. f. Ohrenheilkunde 1900, Bd. 37.
36. Capart, Épitheliome tubuleux de la cavité du nez etc. La presse méd. Belge 1889, No. 41.
37. Ceraso, Le malattie oculari in rapporto alle malattie delle cavità nasali. Torino Un. T. 1901.
38. Chiari, Über Tuberkulome der Nasenschleimhaut. Archiv f. Lar. 1894.
39. Derselbe, Die Krankheiten der oberen Luftwege. I. Teil. Die Krankheiten der Nase. 1902.
40. Citelli und Calamida, Beiträge zur Lehre von den Epitheliomen der Nasenschleimhaut. Arch. f. Laryngol., XIII. Bd., 2. H.
41. Derselbe, Endothelioma della fossa nasale con tubercul. Archiv Ital. di Otol. 1902.
42. Citelli, Zylindrom des Sinus sphenoidalis. Archiv f. Laryngol. 1904.
43. Clarke, Epithelioma de la cloison. Med. Rec. 1894.
44. Collier, British lar. Association, Juli 1902.
45. Comisso, Über osteoplastisches Carcinom. Wiener klin. Wochenschr. 1902, Nr. 50.
46. Compaired, Volumineux épithelioma nasal. Annales des malad. de l'oreille 1893.
47. Conmel, Sarcome of the nose. Glasgow. med. Journal 1903, November.
48. Coomes, Two cases in which the ordinary clinical evidences and microskopical examination were misleading. Amer. Practition. and News, Oktober 1899.
49. Cordes, Das Adenocarcinom der Nase. Berl. klin. Wochenschrift 1903, Nr. 8.
50. Cornell, A case of angiosarcoma of the nose. New York. Med. Journal, August 1901.
51. Craig, Sarcom of the nasal septum. Montr. Med. Journal, Juni 1901.
52. Cozzolino, Melanosarkom der Nasenschleimhaut mit Untersuchung über die Entstehung des melanot. Pigmentes. Arch. f. Lar. 1904, Bd. 15.
53. Darnall, Primary carcinoma of the nasal chambers. Journal americ. Med. Association 1893.
54. Day, Two cases of malignant growth involving the nares. Philad. Med. Journal, Juni 1899.
55. Delstauche et Marique, Cancer épitheliale primitif de la fosse nasale gauche. Presse méd. Belge 1884.
56. Dunbowsky, Ein Fall von sogenanntem Cylindrom. Deutsche Zeitschr. für Chirurgie 1891.
57. Depage, Sarkom der Nase, Journal de Méd. 1895, No. 2.
58. Dectorteaux, Contribution à l'étude anatomo-clinique des tumeurs de

l'éthmoide et en particulier de leurs complications oculo-orbitaires. Thèse de Bordeaux 1903.
59. Donogany, Carcinoma adenoides an der unteren Nasenmuschel. Sitzungsbericht der ung. oto-lar. Ges. 1900, S. 36.
60. Donogany u. Lenart, Über den primären Krebs der Nasenhöhle. Arch. f. Lar. 1904.
61. Douglaß, Primary Carcinoma of inferior turbinated body. New York. Med. Rev., August 1896.
62. Dreyfuß, Die malignen Epithelgeschwülste der Nasenhöhle. Wiener med. Presse 1892.
63. Duret, Epithelioma de fosses nasales. Journal des scienc. méd. de Lille 1887.
64. Erbslöhn, Fünf Fälle von osteoplastischem Carcinom. Virchows Archiv, 163. Bd.
65. Ferreri, Fibrosarcoma del seno sphenoidale. Arch. Ital. di otol., Vol. VIII, 1899.
66. Ficano, Osteosarcoma della cavitá nasale dextra. Boll. delle Mal. dell' Or. 1895, No. 8.
67. Finder, Einige Bemerkungen über maligne Nasengeschwülste. Arch. f. Lar. 1896, Nr. 22.
68. Derselbe, Nasencarcinom. Berl. Lar. Gesellsch. 1900, Januar.
69. Fränkl, Maligner Tumor, welcher sämtliche Wandungen der rechten Highmorshöhle befallen hat. Berl. klin. Wochenschr. 1896, Nr. 25.
70. Frick, Über die Carcinome der Nasenhöhle. Dissert. Bonn 1892.
71. Garcia, Sola. Sarcoma del seno sphenoidale. Rev. de lar., Ottobre 1895.
72. Gibb, Sarcoma of the nares and ethmoid cells. Amer. Med., Nov. 1902.
73. Goodale, Epithelcarcinom der Nase. Americ. Lar. Associat., Mai 1899.
74. Goris, De la decortication de la face comme voie d'accès vers l'étage moyen du nez. Belg. otolar. Gesellschaft, Juni 1898.
75. Gourdiat, Contribution à l'étude des tumeurs malignes et des pseudo-neoplasmen tuberculeux des fosses nasales. Thèse de Lyon 1897.
76. Gougenheim et Hélary, Tumeurs malignes de la cloison. Annales de méd. de l'oreille et du larynx 1893.
77. Greene, A case of carcinoma and sarcoma of the nose. New York. Med. News, Februar 1897.
78. Großmann, Einfluß von Röntgenstrahlen auf ein Spindelzellencarcinom. Wiener klin. Wochenschr. 1904.
79. Gutekunst, Ein Fall von Zylindrom der Highmorshöhle. Arbeiten aus dem Gebiete der pathol. Anatom. u. Bakter. Baumgarten, 1905.
80. Güder, Contribution à l'étude de quelques tumeurs rares de la cavité nasale. Genf 1894.
81. Hagmann, Zwei Fälle von Resektion des Schädels. Chirurgia, Juni 1898.
82. Hamilton, Ein Fall von Carcinom der unteren Nasenmuschel. Austr. Med. Gaz., April 1899.
83. Derselbe, A case of Sarcoma of the nose accessory sinuses and larynx. Austr. Med. Gaz., Nov. 1901.
84. Hammer, 22 Tumoren des Oberkiefers und angrenzender Gegenden. Virchows Archiv, Bd. 142.

85. Harmer, Schilddrüsenmetastasen in der Nasenhöhle. Wiener klin. Wochenschr. 1899, Nr. 22.
86. Harris, Primary sarcoma of the nose with a Report of five cases. Phil. Mouthly Med. Journal, Juni 1899.
87. Hellmann, Demonstration bösartiger Nasengeschwülste. Verhandl. der IV. Versammlung süddentscher Laryngologen 1897.
88. Heroid, Über einen Fall von Endothelialsarkom der Stirnhöhle, Inaug.-Dissert. Würzburg 1889.
89. Herzfeld, Zur Kasuistik der malignen Epithelialgeschwülste der oberen Nasenhöhle. Berl. klin. Wochenschr. 1900, Nr. 36.
90. Hitschler und Wood, A case of endothelioma of the nasal fossae. Philadelphia Med. Journal 1903.
91. Hopkins, Ein Fall von Adenosarkom der Nase. Americ. Lar. Associat. Mai 1897.
92. Derselbe, Ein Fall von Adenocarcinom der Nase. Archiv f. Lar., Bd. VII, 1897.
93. Helme, Sarcome des fosses nasales. Union méd., Februar 1895.
94. Heymann, Melanosarkom der Nasenhöhle. Naturforscherversammlung, Köln 1888, Halle 1891.
95. Hopmann, Über Nasenpolypen. Monatsschrift für Ohrenheilkunde 1885.
96. Derselbe, Die papillären Geschwülste der Nasenschleimhaut. Virchows Archiv, 93. Bd., 1883.
97. Hugheo, Carcinoma of the nasal septum. The medicine, Juli 1902.
98. Ingermann, Primary epithelioma of the nasal fossae. Annals of otolog. Rhinol. and Lar., December 1903.
99. Iwanoff, Über einen Fall von primärem Carcinom des Sinus frontalis. Arch. f. Lar., 16. Bd., 1904.
100. Jones, Unusual morbid growths in the nose etc. Therap. gazette 1899.
101. Johnson, Sarcoma of the nasal septum. New York. Med. News, November 1903.
102. Kanarugi, Sarkom der Nasenhöhle. Chugai Jjchunpo, Februar 1899 (zit. Zentralblatt von Semon).
103. Kaiser, Die Behandlung von malignen Geschwülsten in Körperhöhlen mit Sekundärstrahlen. Wiener klin. Rundschau, Nr. 12, 1904.
104. Kießelbach, Epitheliome der mittleren Muschel. Virchows Archiv 1893.
105. Killian, Heymanns Handbuch für Laryngologie.
106. Kirschner, Das Endotheliom des Antrum Highmori. Arch. f. Lar. 1904.
107. Klein, Pathol. histol. Studie über eine seltene Kombination von Sarkom und Carcinom der Nasenhöle. Diss. Würzburg 1898.
108. Koschier, Sitzungsber. der Wiener lar. Gesellschaft, Nov. 1900 und Februar 1901.
109. Kramer, Über maligne Tumoren des Sinus frontalis. Inaug.-Dissert. Freiburg 1893.
110. Krogius, Über die primären Sarkome des Sinus frontalis. Deutsche Zeitschr. f. Chir., 64. Bd., 4. H., 1902.
111. Landsteiner, Referate über Lubarsch' Metaplasiearbeiten. Wiener klin. Rundschau, Juni 1902.

112. Ledermann, Sarcoma of the nasal cavity; ligation of both external carotids; Decided beneficial effect. New York. Med. Rec., Nov. 1895.
113. Derselbe, A case of endothelial sarcoma of the nose. Laryngoskope. August 1899.
114. Leland, Nasensarkom mit Pleurametastase. Americ. Lar. Associat., Mai 1897.
115. Lermoyez, Thérapeutique de mal. des fosses nasales. Paris 1896.
116. Leyden, A case of cured sarcoma of the nasophar. cavity. New York. Med. Journ., Nov. 1898.
117. Lincolm, Melanosarcom der Nase. New York. med. Journ. 1885.
118. Linsemann, Das Fibrosarkom der Nase. Dissert., Würzburg 1896.
119. Lubarsch, Die Metaplasiefrage und ihre Bedeutung für die Geschwulstlehre. Arbeiten aus der path.-anat. Abteilung des k. hygien. Institutes zu Posen. Wiesbaden 1901.
120. Macintyre, Epitheliom de la cloison. Journal de lar. 1894.
121. Maljuttin, Die bösartigen Neubildungen der Nasenhöhle und ihre chirurgische Behandlung. Moskau 1901. (russisch.)
122. Martin, A primary polymorph cell sarcoma of the nose with universal metastasis. New York. Med. Journal, Juni 1899.
123. Derselbe, Contribution à l'étude des tumeurs malignes des sinus fronteaux. Thése de Paris 1888.
124. Martuscelli, Die prognostische Bedeutung einiger Nasensarkome. Archiv. Ital. die Otolog., Juni 1898.
125. Mayer, Intranasaler Tumor (Papill. Adenom). Laryngoskope. Febr. 1902.
126. Moore, Angiosarkom der linken Nasenhöhle. Exstirpation nach osteoplastischer Resektion des Oberkiefers. Dezember 1898.
127. Morau, Carcinom des Sinus sphenoidalis. 1896. Annales d'oculist. 1896. p. 409.
128. Moser, Zur Kasuistik der Stirnhöhlengeschwülste. Beiträge zur klinischen Chirurgie, Band 25, Heft II, 1899.
129. Moure, Behandlung maligner Tumoren der Nasenhöhle. Franz. Gesellschaft f. Otol. u. Laryngol., Mai 1899.
130. Derselbe, Behandlung der primären malignen Tumoren des Siebbeines. Revue hebdom. de laryngol. No. 40, 1902.
131. Mursin, Ein Fall von Epithelioma nasi. Med. Obosr. 1905, No. 23.
132. Navratil, Carcinom der Nase und des Antrum Highmori. Sitzungsber. des ung. lar. ot. Ver. 1902.
133. Newboll, Abtragung eines carcinomatösen Polypen der Nase. Liverpool, Med. Chir. Journ., März 1901.
134. Newcomb, Adenocarcinom der Nase. Americ. Laryngol. Association, Mai 1899.
135. Derselbe, Four cases of tumors. New York. Med. News, Oktober 1901.
136. Nickols, Vier Fälle von Sarcom der Nasenhöhle. Amer. laryngol. Associat., Mai 1897.
137. Ollier, Ablation des tumeurs mal. des fosses nasales. Lyon méd. 1888.
138. Page, Report of a case of Adenocarcinoma of the nose. Med. and. surger. Monitor 1903.
139. Péau, Carcin. nasal. Lancet. 1876.

140. Pelácz, Globozelluläres Sarkom der rechten Riechspalte. Bullet. Med. Escol. de Granada 1900, Nr. 1.
141. Pierce, Sarcoma of the nose treated with toxins of erysipelas and bac. prodigiosus. Chicago, Med. Rec., Juli 1895.
142. Polyak, Sarkom der Kieferhöhle und unteren Muschel. Sitzungsberichte d. ungar. lar. Ges., März 1898.
143. Derselbe, Primäres Adenocarcinom des oberen Nasenganges. Ebenda, Oktober 1900.
144. Pluder, Fibrosarkom der rechten Nase. Deutsche med. Wochenschr. 1899.
145. Puglièse, Essai sur les adenomes des fosses nasales. Thèse de Paris 1862.
146. Recklinghausen, Die fibröse und deformierende Ostitis, die Osteomalacie und die osteoplastische Carcinose. Festschrift zu Virchows 71. Geburtstag 1891.
147. Röpke, Endotheliom der Nasenhöhle. Münchner med. Wochenschrift 1904, Nr. 33.
148. Roy, A case of nasal Sarcoma. Journ. amer. Med. Associat. Aug. 1901.
149. Rutten, Osteosarcoma commençant de la cavité nasale et de l'autre de Highmor gauche. La presse Med. Nr. 2, 1898.
150. Sasse, Ostitis carcinomatosa bei Carcinom der Prostata. Arch. für klin. Chirurgie, 48. Band.
151. Schalcroß, A case of melanosarcom of the nares. Hahnemann monthly. 1892, 1.
152. Schmidt, Die Krankheiten der oberen Luftwege. Berlin 1897.
153. Schmiegelow, Tum. malign. primit. d. nez. Revue mens. de lar. 1885.
154. Schrott, Pseudomelanosarkom der Nasenmuschel, 1897.
155. Schwenn, Ein Beitrag zur Lehre von den bösartigen Geschwülsten der Nebenhöhlen der Nase. Archiv. für Lar., IX. Band, 1901.
156. Sendziak, Kronika Lekarsta 1898.
157. Sickel, Lymphoma carcinomatosum. Zentralblatt für Lar., 12. Band, S. 36.
158. Stamatiades, Du traitement de certaines tumeurs malignes des fosses nasales par les voies naturelles. Thèse de Paris 1895.
159. Strauß, Über Sarkome der Nase. Dissertation, Würzburg 1897.
160. Tanturri, Beziehung zwischen malignen Tumoren der Nasenhöhle und des Antrum Highmori. Arch. Ital. di Laring., Juni 1899.
161. Thorner, Ein Fall von Adenocarcinom der Nase. Fränkels Arch. für Laryngol. 1898, Heft 2.
162. Tissier, Tumeurs du nez et des sinus. Annales de malad. de l'oreille 1898, Nr. 1.
163. Tritrop, Un cas de tum. malign. de la clois. nasale. Annal. d. Bul. d. l. soc. d. M., Anwers 1902.
164. Verneuil, Epithel. du sinus maxillaire. Bullet. de l. Societ. de chirurg. de Paris 1886.
165. Vernieuol, A propos d'un cas de cancroide des sinus. La presse otolaryngol. Belge 1903, Nr. 4.
166. Weil, Gestieltes Nasencarcinom. Wiener lar. Gesellschaft, Juni 1900.
167. Winiwarter, Beitrag zur Kasuistik der Carcinome. Stuttgart 1879.
168. Wright, Papilläre ödematöse Nasenpolypen und ihre Beziehungen zu Adenomen und Adenocarcinomen. Arch. f. Lar. 1897, Heft 1.

169. Derselbe, Malignant Disease of nose and throat. Journal Amer. Med. Associat., Juli 1899.
170. Würdemannn, Rundzellensarkom der Nase. Amer. Med. Associat. 1899.
171. Zarniko, Carcinom der Nasenhöhle. Deutsche med. Wochenschrift 1897.
172. Derselbe, Carcinoma papillare nasi von der Kieferhöhle ausgehend. Deutsche med. Wochenschrift, Vereinsbeilage Nr. 6.
173. Ziem, Zur Ätiologie der malignen Tumoren. Monatsschrift für Ohrenheilkunde Nr. 3, 1900.
174. Zilliarus, Scirrhus mammae und Adenocarcinoma nasi bei derselben Kranken. Zeitschrift f. klin. Med., 49. Band, 1903.
175. Zuckerkandl, Über normale und pathol. Anatomie der Nasenhöhle, 1892, Band 2.

Nachtragsliteratur.

1. Abercrombie, Lymphosarcoma of the frontal Sinuses. New York. Med. Rec., März 1905.
2. Beard, Primäres Carcinom der Nasenscheidewand. Western. med. Rev., Februar 1905.
3. Brockaert, Endotheliome ethmoïdal. Contribution à l'étude du traitement chirurg. des tumeurs malignes du nez et de ses annexes. Annales de la Soc. de Méd. de Gand 1905.
4. Clark, Gliomo of the nose. Amer. Yourn. of Med. Scienc. 1905.
5. Cobb, Malignant Growths of the nose and nasopharynx. Laryngoskope 1904.
6. Munro, Psammom der Oberkieferhöhle. New York. Med. News., März 1905.
7. Polyak, Intrabuccale Exstirpation eines Sarkoms der Highmorshöhle. Orvosi Hetilap Nr. 30, 1905.
8. Semon, Zylinderzellenkrebs der Nase bei 24jährigem Mann. Londoner lar. Gesellschaft, Juni 1904.
9. Tommari, Fibrosarkom der mittleren Muschel. Arch. Ital. di Otol. Rinol. e Laringol. 1906.
10. Watson, Sarcoma of the nasal passages. Amer. Med., April 1904.

Erklärung der Abbildungen.

Figur 1. Inoperables Rezidiv bei Patienten Johann F., 55 Jahre alt (Zylinderzellencarcinom), acht Monate nach gemachter Radikaloperation.

Figur 2. Durchbruch dieses Tumors (siehe Krankengeschichte Nr. 6) durch die horizontale Gaumenspalte des Oberkiefers.

Figur 3. Tumor XV (kleinzelliges Carcinom). Durchbruch des Tumors durch die Lamina cribrosa in die Schädelhöhle und das Ostium sphenoidale in die Keilbeinhöhle.

Figur 4. Intraduraler Tumoranteil bei Patienten Franz Schm., 37 Jahre alt (osteoplastisches Carcinom).

Figur 5. Aus dem Zentrum des Plattenepithelcarcinoms (Tumor 1).

Figur 6. Epithelperlen im Tumor IV [a) Epitheloide Zellschichtung, b) mit zerfallenden Kernen, c) Homogene Massen mit Kernresten, d) kugelig schollige, stark lichtbrechende, hier und da konzentrisch geformte Gebilde].

Figur 7. Riesenzellen im Carcinomstroma (Tumor IV).

Figur 8. Zylinderzellencarcinom (Drüsenkrebs) bei Pat. Jahann F. (Tumor VI) (siehe Fig. 1 u. 2).

Figur 9. Kleinzelliges Carcinom (Tumor XV).

Figur 10. Zylinderzellencarcinom (untere Muschel) bei Pat. Z., 63 Jahre alt (Tumor IX).

Figur 11. Aus demselben Tumor IX. Grenze der Carcinommassen gegen das kavernöse Gewebe der hinteren Partie der unteren Muschel (Rundzelleninfiltration an der Grenze).

Figur 12. Einzelne Zellformen aus dem Carcinoma papillare (Tumor XI).

Figur 13. Aus dem osteoplastischen Carcinom (Tumor XII). Neugebildete Knochen zwischen carcinomatösen Zellsträngen.

Figur 14. Zylinderzellencarcinom (osteoplastisches Carcinom, Tumor XIII) bei dem 44jährigen Patienten Johann K.

Figur 15. Zylindrom (Tumor XVII).

Figur 16. In das Stroma des umliegenden Gewebes eindringende Carcinomzapfen (Tumor XXI). Entzündliche Reaktion des Stromas.

Figur 17. Stirnhöhlencarcinom (Tumor XXIX).

XVI.

Aus dem orthopädischen Institut von Dr. Stein und Dr. Preiser in Hamburg.

Über die Arthritis deformans coxae, ihre Beziehungen zur Roser-Nélatonschen Linie und über den Trochanterhochstand. Hüftgesunder infolge anormaler Pfannenstellungen.

Von

Dr. Georg Preiser.

(Mit 32 Abbildungen.)

Noch immer wird von manchen Autoren an der Verschiedenheit des Malum coxae senile und der Osteoarthritis deformans coxae juvenilis festgehalten, obwohl gerade in den letzten Jahren verschiedene Arbeiten darauf hinwiesen, daß beide Krankheiten ein und dasselbe wären. Auch ich bekenne mich im folgenden zu den Anhängern letzterer Ansicht; meine Ausführungen gelten daher für beide Krankheitsnamen.

Von vornherein aber möchte ich mit Přibam[1]), Hoffa und anderen von der sogenannten Osteoarthritis oder einfacher Arthritis deformans coxae diejenige „Arthritis deformans“ mancher Autoren ausschließen, welche auch kleinere und periphere Gelenke befällt (die Hoffasche Polyarthritis progressiva), die manche geneigt sind als Konstitutionskrankheit aufzufassen, und ferner diejenige Form, welche sich an einen oder mehrere Anfälle von Gicht oder von akutem Gelenkrheumatismus unmittelbar anschließt. Ich beschränke mich also auf die Arthritis deformans coxae, das Malum coxae senile, die ich für eine selbständige, der Hüfte[2]) eigentümliche, aber nur sekundär infolge eines

1) Přibam, Nothnagels Handbuch, Bd. VII, S. 140.

2) Sie kommt auch mutatis mutandis am Knie, Fußgelenk usw. vor.

statischen Mißverhältnisses, nämlich einer anormalen Pfannenstellung einsetzende Krankheit halte, was ich zu beweisen versuchen werde.

Bekanntlich nahm man bisher an, daß sich die juvenile Form der Arthritis deformans coxae nur an Traumen anschließe[1]), trotzdem neuere Arbeiten (u. a. Guhl[2]) Fälle bringen, die kein Trauma in der Anamnese aufweisen. Auch meine 30 Fälle lassen dasselbe vermissen bis auf zwei.

Besteht das Leiden schon jahrelang, so ist die Diagnose wegen des klaren Symptomenkomplexes leicht: Behinderung der Abduktion mit Flexions-, Adduktionskontraktur, Trochanterhochstand, ischiasartige Schmerzen besonders nachts und morgens, Unfähigkeit längere Zeit zu gehen und zu stehen, Außenrotation der Füße und im Röntgenbilde typische Veränderungen der Pfanne und des Kopfes. — Dabei geben alle Patienten mit typischem Malum coxae senile konstant an, schon viele Jahre, oft Jahrzehnte ischiasartige Schmerzen gehabt zu haben und man erfährt fast immer, daß sie jahrelang auf Ischias behandelt, elektrisiert, massiert und in Bäder geschickt worden seien, zuweilen mit vorübergehender Besserung, immer aber ohne nachhaltigen Erfolg, bis endlich einmal die Hüfte untersucht und dann vielleicht durch bereits vorhandene größere pathologische Veränderungen, oft aber auch erst durch die Röntgenaufnahme die richtige Diagnose ermöglicht wurde.

So leicht die Stellung der Diagnose im Spätstadium der Arthritis deformans coxae (A. d. c.) ist, so schwer ist die Frühdiagnose und nirgends in der Literatur ist eine exakte klinische Schilderung der Frühsymptome der A. d. c. zu finden. Denn man muß von vornherein annehmen, daß die im Röntgenbilde bei typischen Fällen sichtbare Deformation des Kopfes, die Zerstörung der Gelenkflächen, oft des ganzen Kopfes und Halses erst nach langjährigem Bestehen des Prozesses zustande gekommen sein kann und daß das Röntgenbild uns nur schon jahrelang bestehende Arthritis deformans coxae (A. d. c.) bestätigen wird, zur Frühdiagnose also nicht zu verwerten ist, weil ja die Knocheneinschmelzung bei der A. d. c. keine akute ist wie bei der Osteomyelitis, und viel langsamer verläuft wie bei der Coxitis tuberculosa.

Zur Stellung einer Frühdiagnose können wir zwei Hilfsmitttel benützen: Ätiologie und Frühsymptome.

1) Hoffa: a) Therapie der Gegenwart 1906, S. 25. — b) Handbuch der prakt. Chirurgie 1903, Bd. 4, S. 567.

2) Guhl, Hegars Beitr. z. Geb. u. Gyn., XI, 1. Heft, S. 153, 1906.

Was wir bislang über Ätiologie der A. d. c. wissen, kann man mit Hoffa[1]) in folgendes zusammenfassen:

„Was die Ätiologie betrifft, so entwickelt sich, wie schon gesagt, die juvenile Form nur nach Traumen. Die senile kann sich ebenso gelegentlich an eine Verletzung des Gelenkes anschließen. In der Regel aber finden wir kein solches Trauma, stehen vielmehr, wie wir offen zugeben müssen, einem Rätsel gegenüber. Wir treffen die A. d. c. in der Regel bei sonst gut genährten Patienten, die keine Spur von Gicht aufweisen. Es ist daher völlig von der Hand zu weisen, daß unser Leiden ein Symptom der Gicht sei, wie man es so oft hört. — Man findet die Erkrankung des Hüftgelenks zwar öfters bei gleichzeitig bestehenden, deformierenden Gelenkentzündungen anderer Körpergelenke; sie kommt aber viel häufiger für sich allein vor. Ich kann nach meiner Erfahrung nicht umhin, das Malum coxae senile als eine trophoneurotische Störung aufzufassen, wobei allerdings unerklärt bleibt, warum nur ein Hüftgelenk Sitz der Erkrankung wird. Oft habe ich gefunden, daß die Patienten vor dem Beginn der Erkrankung starke gemütliche Alteration erlitten hatten oder sonst mehr oder weniger durch Arbeit und Anstrengung nervös geworden waren."

Da wir also bisher kein einwandsfreies, ätiologisches Moment bei Fehlen eines Traumas zur Stellung der Frühdiagnose der A. d. c. kennen, so sind wir auf die Frühsymptome allein angewiesen.

Alle Autoren erwähnen und jeder Arzt weiß das aus der Praxis, daß von den Patienten jahrelang vor der Diagnosenstellung meist nur über ischiasartige Beschwerden geklagt wird und daß die Gelenkbeschwerden selbst zuerst im Hintergrund bleiben. — Hierauf werden wir also zuerst und vor allem unser Augenmerk zu richten haben, denn offenbar enthält das Heer der Ischiasleidenden auch alle Anwärter des späteren Malum coxae senile, von denen ja viele ihre ersten Beschwerden bis ins 3., ja bis ins 2. Lebensjahrzehnt, die Patienten von Guhl sogar bis ins 7. Lebensjahr zurückzuführen wissen. Es muß uns also gelingen, schon frühzeitig unter den Ischiaskranken die Kandidaten der A. d. c. zu erkennen und entsprechend zu behandeln. — Hier ist das beste Feld für den praktischen Arzt, der oft unter seiner Klientel einen oder mehrere Fälle von beginnender A. d. c. noch unter dem Bilde der chronischen, immer wieder rezidivierenden Ischias hat, Patienten, die schon alle möglichen Einreibungen, Dampf-, Sand-, Lohn- und andere Bäder, Kurorte usw. versucht haben und die schließlich nicht nur ihrer

1) Hoffa, Handbuch der prakt. Chirurgie 1903, Bd. 4, S. 569.

A. d. c., sondern auch meist noch den Pfuschern und der Morphiumspritze zum Opfer fallen.

Hoffa empfiehlt, jeden Ischiaskranken vor sich hintreten und das kranke Bein abspreizen zu lassen. Bemerke man dabei eine Abduktionsbehinderung, so handle es sich wahrscheinlich um A. d. c. und nicht um reine Ischias. — Es ist jedoch ohne weiteres verständlich, daß bei einer solchen Spreizbehinderung bereits schwerere Weichteilveränderungen oder Weichteilkontrakturen da sein müssen, daß also die Krankheit bereits sehr lange Zeit bestehen muß. Bei der Stellung einer Frühdiagnose wird uns also diese Methode zuweilen im Stich lassen, wenn sie auch jedem Praktiker nicht warm genug empfohlen werden kann. Wir müssen also andere Frühsymptome suchen.

Bei unserem relativ großen Ischiasmaterial fiel mir die bei einer gewissen Anzahl Patienten immer wiederkehrende Klage über Schmerzen im vorderen Oberschenkel und im Knie auf, also die Klage über Schmerzen im Gebiet des Nervus femoralis s. cruralis. Dabei lag aber bei allen diesen Patienten auch eine richtige Ischias vor (Schmerzen im ganzen Verlauf des Ischiadicus vom Foramen isch. bis zur Ferse, Peroneusneuralgien, typische Druckpunkte, Schmerz bei der unblutigen Dehnung, Flexionsbehinderung des im Knie gestreckten Oberschenkels gegen den Rumpf usw. — Pathologisch-anatomisch ließ sich das Bild der Ischias mit den Cruralisschmerzen in logischer Weise nicht als Ischias vereinen. In der Literatur[1]) fand ich diese Beschwerden unter der Ebsteinschen sogenannten „Ischias antica = Neuralgia cruralis“ erwähnt, ohne eine annehmbare Erklärung des ätiologischen Zusammenhanges beider Neuralgien. — Da wir eine Rückenmarkserkrankung oder Tumoren und dergl. bei unseren Patienten als Ursache beider ausschließen konnten, so kam ich bei der Verfolgung des anatomischen Verlaufs beider Nerven auf das Hüftgelenk, an dem vorn der Cruralis, hinten der Ischiadicus nicht allzuweit vorüberziehen; außerdem geben noch beide Äste an das Hüftgelenk ab (Waldeyer, Rüdinger). Ich legte mir daher die Frage vor, ob hier in der Ischias- und Cruralisneuralgie nicht Symptome einer Hüfterkrankung vorliegen könnten.

Ich maß also zunächst die Roser-Nélatonsche Linie und konstatierte bei diesen Patienten Trochanterhochstände von 4—6 cm. Ich nahm nun zunächst eine Coxa vara an; die Röntgenbilder

1) Ischias antica, cfr. Roth, Klin. Terminologie, 5. Aufl., Leipzig 1897 und W. Guttmann, Med. Terminologie, Berlin und Wien 1902 (Cruralneuralgie).

Fig. 1

H. J., 57 jähr., Kapitän, Fall 15; rechte Hüfte; viele Jahre krank; Arthrit. def. cox. d. Mächtige parartikuläre Infiltration palpatorisch. 5 cm beiders. Trochanterhochstand. Das Röntgenbild zeigt eine breite Knochenspange, die sich vom pilzförmig geblähten Kopf bis zum Trochanter spannt, einen freien Raum zwischen Schenkelhals lassend; die Knochenspange ist daher wohl eine parartikuläre, nicht periostische Ossifikation. Die Gelenkflächen bereits zerstört, der Gelenkspalt schattenreicher und verwischt (Knorpeldegeneration).

wiesen aber einen ganz normalen Schenkelhalsneigungs- und Alsbergschen Richtungswinkel auf. Dagegen fand sich bei einem Patienten Krepitation bei Hüftbewegungen und trotz eines Trochanterhochstandes von 5 cm über R.-N. keine Coxa vara im anatomischen Sinne! Es fand sich bei ihm aber eine Ossifikation am Schenkelhals (Fig. 1), ein eigentümlich geblähter Kopf mit den Walkhoffschen periostalen Randwülsten und verwischten Gelenkkonturen (die Aufnahme ist in Mittelstellung gemacht!). Hier lag also zweifellos Arthritis deformans coxae vor!

Die Cruralisneuralgie ist demnach wahrscheinlich durch direktes Übergreifen der Entzündung vom Gelenk auf die Nervenscheiden und nicht durch Irradiation zu erklären, da man ja bei A. d. c. meist eine richtige Ischias mit typischen Druckpunkten usw. findet. Da ich dasselbe Symptom seither bei zahlreichen anderen Fällen von A. d. c. fand, glaube ich in der Cruralisneuralgie ein sicheres differentialdiagnostisches Frühsymptom gefunden zu haben, um eine reine Ischias von einer beginnenden A. d. c. zu unterscheiden.

Bei den anderen drei Fällen, die ich zunächst zur Verfügung hatte, fand sich trotz Trochanterhochstandes im Röntgenbild nichts Krankhaftes (Fig. 4). Jedoch war bei ihnen außer dem Trochanterhochstand und außer Cruralis- und Ischiasneuralgie noch Schmerzhaftigkeit der Hüftgelenksgegend bei Palpation vorhanden. Das Hüftgelenk schien also direkt affiziert, zumal eine harte schmerzhafte Infiltration seiner Umgebung bestand. Bei allen Fällen standen die Füße stark außenrotiert, ebenfalls ein konstantes Symptom der A. d. c. Alle vier Patienten gaben ferner, genau wie es beim Malum coxae senile geschieht, an, nachts und morgens die meisten Beschwerden infolge der „Steifigkeit" zu haben, aber Linderung zu spüren, wenn sie „erst etwas in Gang" gekommen wären, da das „Ansetzen" das Schlimmste sei. — Ebenso empfanden alle vier Patienten Schmerzen, wenn man sie entkleidet auf einen langen Tisch legte, z. B. beim Röntgenisieren. Es fiel ihnen dann schwer, die Beine zu strecken und die Lendenlordose auszugleichen; es bestand also bereits eine Flexionskontraktur, die bei der Untersuchung auf dem Polstersofa uns bei allen vier völlig entgangen war.

Ich hielt also auch die drei anderen, röntgennegativen Patienten auf Grund dieser übereinstimmenden klinischen Symptome für Fälle von beginnender A. d. c. und nahm an, daß es sich pathologisch-anatomisch bei ihnen um die bei beginnender A. d. c. beschriebenen Kapsel- und Knorpelprozesse handeln müsse, wie wir sie als Sektionsbefunde in den Lehrbüchern der Pathologie als Knorpel-

auffaserungen und Zottenbildungen der Kapselwand beschrieben und abgebildet finden. Die Annahme eines Knorpel- und Kapselprozesses würde ja auch den röntgennegativen Befund erklärlich erscheinen lassen. Da dieser sich an der Hüfte palpatorisch leider nicht nachweisen läßt und wir andererseits zugeben müssen, daß selbst eine so hochgradige pathologische Veränderung der Kapsel und des Knorpelbelags des Kopfes, wie sie z. B. Ziegler in seinem Lehrbuch der allgem. Pathologie und pathol. Anatomie, Jena 1898, in Fig. 179 als Zottenbildung und Lipoma arborescens bei A. d. c. und Hoffa im Handbuch der prakt. Chirurgie (v. Bergmann, v. Bruns und v. Mikulicz) abbilden, sich unserer Palpation nur als parartikuläre Infiltration, wie ich sie bei meinen Fällen fand, bei röntgennegativem Befund kundgeben könne, so dürfte bei der völligen Übereinstimmung aller klinischen Symptome gegen meine Auffassung der Fälle als A. d. c. vom pathologisch-anatomischen Standpunkt nichts einzuwenden sein. —

Ich befragte nun alte und sich durch das Röntgenbild als einwandsfreie Mala coxae senilia (Fig. 2) ausweisende Fälle nach ihren Anfangsbeschwerden und sie gaben übereinstimmend Beschwerden im Ischiasgebiet und vorderen Oberschenkel und Knie an, also genau die gleichen Schmerzen, wie sie die angeführten 4 Fälle aufwiesen. Auch in der vorzüglichen Arbeit von Stempel[1]) findet sich dieselbe Angabe. Dies bestärkte mich in der Ansicht, es hier mit Initialfällen der A. d. c. zu tun zu haben.

Bisher nahm man an, daß der Trochanterhochstand über der Roser-Nélatonschen Linie, ein konstantes Symptom der A. d. c., eine sekundäre Folge derselben sei, die sich erst im Verlaufe derselben einstelle (cfr. Hoffa a. a. O.); auch findet sich nirgends in der Literatur die gegenteilige Ansicht. Dabei muß es doch aber im höchsten Grade auffällig sein, daß noch niemals jemand das Entstehen dieses Trochanterhochstandes im Verlaufe einer A. d. c. beobachtet hat, wie es z. B. bei Coxitis tuberculosa geschehen, sondern daß dieser Trochanterhochstand immer schon vorgefunden wurde, wenn man die Diagnose stellte. Nun hatte ich bei meinen 4 Fällen durch Messung Trochanterhochstände bis 6 cm festgestellt, im Röntgenbilde aber nur in dem einen Fall (Fig. 1) Knochenveränderungen gefunden, die als Ossifikationen am Schenkelhals zwar zur Stellung der Diagnose einer A. d. c. genügten, je-

1) Stempel, Deutsche Zeitschrift für Chirurgie, Bd. 60. Leider ist die Arbeit vor Verwendung der Röntgenstrahlen geschrieben.

Fig. 2. Linke Hüfte.

T. G., 60jähr. Arbeiter, Fall 18, seit „vielen" Jahren hüftkrank. Diagnose: Schwere Arthr. def. cox. Trochanterhochst. beiderseits 4 cm. Stark aufgeblähter, pilzförmig deformierter Kopf; Ossificationen am ganzen oberen Pfannen- u. Kopfrand, geringere am unteren Pfannenrand.

doch niemals einen Trochanterhochstand von z. B. 5 cm erklären konnten.

Es blieb also gar nichts übrig, als diesen Trochanterhochstand als etwas Primäres anzusehen, das schon vor dem Einsetzen der A. d. c. Beschwerden bestanden hat. Denn um einen Trochanterhochstand bei einem Erwachsenen, der keine Epiphysenlinien mehr als Locus minoris resistentiae hat, von solcher Höhe hervorzurufen, müssen sich doch wenigstens noch Spuren eines frischen pathologischen Vorgangs in der Struktur des Schenkelhalses oder Kopfes nachweisen lassen; außerdem war Schenkelhalsneigungs- und Alsbergscher Richtungswinkel in normalen Grenzen, ein Verhalten, das man noch bei schwerster A. d. c., wo nur noch Kopfreste vorhanden sind, bestätigt findet (Alsberg, Hoffa, Helbing).

Da bei meinen Fällen die Verbindungslinie beider Spinae anter. super. horizontal stand, die Fälle ferner nicht sonderlich hinkten, mußte logischerweise der Trochanterhochstand auf der gesunden anderen Seite in gleicher Höhe vorhanden sein! Das war tatsächlich der Fall!

Ich untersuchte nun Fälle von einwandsfreiem, altem Malum coxae senile (Fig. 2) und konstatierte auch bei diesen sämtlich den gleichen Trochanterhochstand, wie auf der kranken Seite.

Das ist der beste Beweis dafür, daß der Trochanterhochstand bei A. d. c. nicht sekundär im Verlaufe derselben entsteht, sondern bereits von früher her vorhanden sein muß. Es gelang mir bisher nicht, einen einzigen Fall von A. d. c. ohne Trochanterhochstand zu finden. Beide müssen also eng zusammengehören und da der Trochanterhochstand der A. d. c. zeitlich vorausgeht, so liegt die Vermutung nahe, daß er in der Ätiologie der A. d. c. eine Rolle spielen könne. Wir wissen ja, daß bei alter Luxatio coxae mit Nearthrose am Hüftbein die sich berührenden Knochenflächen Veränderungen zeigen, die lebhaft an eine durch A. d. c. verunstaltete Pfanne und ebensolchen Kopf erinnern; wir wissen ferner, daß sich A. d. c. gern nach Schenkelhalsfrakturen und Traumen, welche ein statisches Mißverhältnis herbeiführen, einstellt, ebenso wie z. B. ein nicht redressiertes Genu valgum gern Arthritis deformans des Knies nach sich zieht.

> Ein solches statisches Mißverhältnis ist meines Erachtens auch ein Trochanterhochstand über der Roser-Nélatonschen Linie, **wenn er in einer Anomalie der Pfannenstellung begründet ist** (siehe weiter unten

Teil II). Alle Patienten, die einen solchen aufweisen, sind disponiert zur Arthritis deformans coxae. Sind aber Spina und Tuber nur infolge individueller Größenschwankungen im Beckenbau nach vorn gerückt, so daß ein Trochanterhochstand resultiert, hat aber die Pfanne dabei ihre normale Stellung ungefähr im verlängerten 1. und 2. Frankschrägen Durchmessen (schräg zwischen frontal und lateral) beibehalten, so bedeutet der Trochanterhochstand kein statisches Mißverhältnis (siehe 2. und 3. Teil).

Allmählich mehrte sich unser Material (d. h. wir hatten früher unsere Ischiasfälle nur nicht daraufhin untersucht). Zurzeit (1. IV. 1907) verfüge ich über 30 Fälle, ca. 1,2 Proz. unseres Materials. Hierunter sind sechs doppelseitige; zwei, die fast gleichzeitig und gleich schwer auf beiden Seiten erkrankten, vier, die jahrelang nur einseitige Beschwerden hatten, bis endlich die andere Seite ebenfalls erkrankte (siehe Teil 4). Bei 24 Patienten ist bisher nur eine Seite krank. Es ist deshalb möglich, daß die Patienten mit doppelseitigem Trochanterhochstand nur auf einer Seite erkranken und die andere dauernd freibleibt, aber auch, daß diese früher oder später leichter oder schwerer ebenfalls erkranken kann. Meine Ansicht deckt sich hierüber völlig mit der Stempels; ebenso ist das prozentuale Verhältnis der doppelseitigen Erkrankung zur einseitigen das gleiche (ca. 25 Proz. doppelseitige).

Waren meine Schlüsse richtig, zu denen mich unser Material mit einer zwingenden Logik trieb, so mußte ein Trochanterhochstand sich häufig auch bei noch ganz hüftgesunden Leuten, vor allem auch bei Kindern finden. Ich untersuchte also in unserem Institut hüftgesunde Leute, wie sie sich gerade darboten, und in der Hamburger Kinderpoliklinik in Rotenburgsort Kinder durch die gütige Erlaubnis der Herren Dres. Stamm und Senff, denen ich auch hier meinen herzlichsten Dank ausspreche.

Das Resultat war das frappante Ergebnis eines doppelseitigen Trochanterhochstandes in 60—70 Proz. von über 400 Untersuchten (bei Kindern 60 Proz., bei Erwachsenen 70 Proz.).

Ich glaubte zuerst das Hamburger oder Holsteiner Becken wiche derartig von anderen Becken ab, daß dadurch meine Trochanterhochstände erklärlich würden, zumal mir die hiesigen Geburtshelfer die Geräumigkeit des hiesigen Beckens rühmten; im Verfolg meiner Arbeit habe ich aber Individuen aus anderen Gegenden Deutschlands gemessen und dasselbe Resultat erhalten. —

In der Kinderpoliklinik maß ich 112 Kinder (57 Knaben, 55 Mädchen), in eigener Praxis 19 (5 Knaben, 14 Mädchen). Von diesen 131 gemessenen Kindern hatten 2 einseitige Hüftluxationen; es kommen somit 260 Hüften in Betracht; das Alter derselben schwankte zwischen 2—14 Jahren. Von diesen 260 Hüften befanden sich 102, gleich 40 Proz., in der Roser-Nélatonschen Linie; die übrigen hatten Trochanterhochstände:

4	Hüften	einen	Trochanterhochstand	von	1 cm
16	„	„	„	„	1½ „
40	„	„	„	„	2 „
18	„	„	„	„	2½ „
57	„	„	„	„	3 „
3	„	„	„	„	3½ „
18	„	„	„	„	4 „
2	„	„	„	„	5 „

Die hohen Werte entfallen meist auf die älteren Kinder. Ein ähnliches Resultat ergab die Messung hüftgesunder Erwachsener (Fig. 3) nur mit entsprechend höheren Werten, in einem Fall sogar bis 9 cm!

Das Ergebnis von über 60 Proz. beiderseitigem Trochanterhochstand bei hüftgesunden, also normalen Menschen, ist ein mit unseren bisherigen Anschauungen derartig in Widerspruch stehendes Resultat, daß alle Kollegen, denen ich es mitteilte, ihr Haupt ungläubig schüttelten und mich nach „meiner" Meßmethode fragten. So oft ich aber nachmaß und unbefangene Kollegen genau nachmessen ließ, immer erhielten wir gleiche Resultate. Herr Professor Dr. Kümmell, Oberarzt am Allgemeinen Krankenhaus in Eppendorf, prüfte nach meinem Vortrag im Hamburger Ärztlichen Verein (5. März 1907) meine Ergebnisse nach und konnte dieselben durchaus bestätigen[1]). In diesen 60 Proz. sind dabei noch gar nicht die Trochanterhochstände bis zu 1 cm bei Kindern, bis zu 2 cm bei Erwachsenen berücksichtigt, da sie noch innerhalb der Fehlergrenzen liegen mögen. Das Haupterfordernis, um zu gleichen Resultaten der Messung zu kommen wie ich, ist die Genauigkeit beim Messen; ich muß deshalb über dieselbe einige Worte sagen:

Die Messungen an Kindern sind in Seitenlage auf ungepolstertem Tisch bei im Winkel von 45° gegen den Rumpf gebeugten Oberschenkeln (also nicht nach Rosers Angabe in rechtwinkeliger Beugung, sondern nach Hoffas Anweisung) vorgenommen. In dieser Lage steht der Oberschenkel ungefähr senkrecht zur R.-N. Linie, eine Lage, die Saxl[2]) neuerdings empfiehlt. Die Füße müssen bei der Messung in Mittelstellung zwischen Außen- und Innenrotation stehen und aufeinander liegen, ebenso die Knie;

1) Münchner medizin. Wochenschrift 1907, Nr. 11, S. 590 und Nr. 18, S. 910.
2) Saxl, Zeitschrift für orthop. Chirurgie, Bd. XVII, S. 442.

Fig. 3. Pfannen-Typus C.

B. J., 16jähr. Kaufmannslehrling. 5 cm beiderseitiger Trochanterhochst. über Ros.-N. Hüft-gesund, (Tbc. digiti). Schenkelhalsneigungs- u. Richtungswinkel in normalen Grenzen. Oberer Kopfrandcontour vielleicht etwas verlängert. Kurzer Schenkelhals. Fuß in Mittelstellung.

die Berührungsfläche der Oberschenkel muß genau sapittal verlaufen. Zur Messung ist nötig: 1. ein dünner Bindfaden, 2. ein Hautstift und 3. ein genaues Bandmaß. Zuerst sucht man sich die Spina iliaca anterior super., die man auch bei beleibten Individuen leicht findet. Schwieriger ist bereits die Wahl des Meßpunktes auf dem ziemlich langen runden Tuber ischiadicum. Ich verwende dazu den Tuberpunkt, der bei senkrechtem Stehen am tiefsten liegen würde; meistens fällt er bis auf oft 1—1½ cm Differenz mit dem der Spina distalsten Punkt des Tubers, das ja nur höchst selten eine eigentliche palpable Spitze aufweist, zusammen. — Man muß das Tuber erst in seiner ganzen Rundung abtasten, ehe man seinen Finger dort festlegt. Hat man diesen Punkt gefunden, so drückt man das eine Ende des dünnen Bindfadens dort fest an, um das andere an die Spina zu halten; man muß darauf achten, daß der Faden keinen Bogen und keine winkelige Knickung aufweist. Mit zwei Fingern fixiert man sich nun den Faden dort, wo er die Oberschenkellängsachse schneidet, zieht seinen Verlauf mit dem Hautstift nach und sucht nun, ohne die Haut zu verschieben, die Trochanterspitze, indem man sich an dem hier meist oberflächlich liegenden Oberschenkelknochen entlang tastet, bis der Finger festen Halt verliert. Nun drückt man fest in die Weichteile, zugleich fußwärts, ein; man findet dann die Spitze des Trochanters, auch bei beleibten Individuen, und zwar meist in Form einer horizontalen Fläche, wie es Saxl betont, oft aber auch einer deutlichen Spitze am hinteren Teil dieser dann mehr schräg verlaufenden Fläche. Nun mißt man die Entfernung dieses Punktes vom Strich mit einem Bandmaß und hat so den Betrag eines eventuellen Trochanterhochstandes gefunden. Völlige Entspannung der Gesäßmuskulatur des Untersuchten ist zur genauen Messung unbedingt nötig.

Aus den obigen Zahlen ergibt sich, daß ein Trochanterhochstand über 2 cm ein so häufiges Vorkommnis bildet, daß wir in Zukunft nicht mehr das Recht haben, der Roser-Nélatonschen Linie die bisherige differentialdiagnostische Bedeutung für Hüftgelenksaffektionen beizumessen, besonders, nachdem ich gezeigt habe, daß auch bei einseitiger A. d. c. der Trochanterhochstand auf der gesunden Seite ebenfalls vorhanden ist.

1904 auf dem Chirurgenkongreß bezeichnete Schoemaker die R.-N. Linie „ein festgemauertes Fundament, das sich nicht so leicht beiseite schieben läßt“. — Ähnlich äußern sich dem Sinne nach und verwenden die R.-N. Linie diagnostisch alle Lehrbücher (Hoffa, König usw.). Sudeck[1]) und andere Autoren empfehlen die Unterschiede im Stand beider Trochanterspitzen zu messen; so auch Voigt[2]), der auf die Unsicherheit der R.-N. ebenfalls aufmerksam macht und die Häufigkeit des Trochanterhochstandes betont. — Mit einem Unterschied des Trochanterstandes zwischen beiden

1) Sudeck, Der Arzt als Begutachter, Hdbch. d. Soc. Med. 1906, Jena, Bd. 8, S. 176.

2) Voigt, Die R.-N.-Linie, Ztschr. f. orth. Chir. 1906, Bd. XVI.

Fig. 4. Typus C.

H. W., 36jähr. Kommis (Fall 6, Tab. B). 8 cm Trochanterhochst. über R.-N. Seit 4 Jahren Hüftschmerzen. Klin. Diagnose: Arthrit. def. cox. d. Normaler Röntgenbefund. Verkürzter Schenkelhals. Pfanne halbmondförmig, Kopfschatten ragt seitlich unter der Pfanne hervor.

Seiten ist aber bei der A. d. c. im Gegensatz zur einseitigen Luxation und zur Coxitis tuberculosa schon gar nichts anzufangen, denn es gibt eben keinen trotz Hochständen von 6—8 cm beiderseits (Fig. 4), abgesehen von ganz geringfügigen Differenzen.

Schoemaker schlug vor, die Trochanterspitze mit der Spina ant. sup. zu verbinden und diese Linie bis zur Linea alba zu verlängern. Schnitten sich beide oberhalb des Nabels, so stehe der Trochanter zu tief oder zu weit nach innen und umgekehrt bei entgegengesetzten Verhältnissen. Ich habe die Linie nachgeprüft; sie gibt ganz unsichere Resultate; ja ich fand nicht einmal, sondern oft bei Trochanterhochständen von z. B. 5 cm den Schnittpunkt im Sternum. Auch diese Linie krankt wie die Roser-Nélatonsche Linie eben daran, daß sie außer Acht läßt, daß nicht nur der Trochanter, sondern auch die Spina (und das Tuber) äußerst variable Punkte sind.

Manche Autoren erwähnen die Bryantsche Messung, die ausgeführt wird, indem man die Spina ant. sup. des horizontal gelagerten Patienten auf eine vertikale Ebene in der Glutaealgegend projiziert, die Trochanterspitze ebenso, und dann das rechtwinkelige, sogenannte Bryantsche Dreieck bildet. Die Längen der Dreieckseiten sind verschieden, nach meinen Erfahrungen 4—6 cm; aber die geringste Abweichung bei dieser völlig subjektiven Projektion ergibt total falsche Schlüsse; auch diese Methode ist deshalb unbrauchbar, denn es gelingt nicht zweimal hintereinander bei demselben Patienten dasselbe Bryantsche Dreieck zu zeichen, wenn man den Patienten inzwischen sich einmal aufrichten läßt; es gelingt nämlich nicht genau denselben Grad der Beckenneigung gegen die Unterlage wieder festzustellen, denn bald wird mehr, die Lordose, bald die Beinstellung verändert. Aus denselben Schwierigkeiten der Lagerung ist auch das Röntgenverfahren zur Messung unbrauchbar.

Mit allen Ersatzvorschlägen für die R.-N.-Linie ist also bisher Vollkommenes nicht zu erreichen. Deswegen wird sie auch vorläufig für uns noch von gewissem Wert bleiben können, wenn man nur berücksichtigt, daß sie uns einen Verhältnisbegriff zwischen der Lage von Spina, Trochanter und Tuber gibt, drei Punkten, von denen jeder für sich entsprechend den individuellen Größenschwankungen des Beckens verschoben sein kann. Das Röntgenbild und die Prüfung auf Abduktion klären uns beim Trochanterhochstand dann noch darüber auf, ob wirklich die Trochanterspitze wie bei der echten Coxa vara, oder die Pfanne ihre Lage verändert hat, der dann der Trochanter seinerseits natürlich folgen mußte.

Ich fand bei Hüftgesunden Hochstände der Trochanteren bis 9 cm beiderseits; solche von 6 cm sind nicht selten; die von 3 bis 4 cm bilden die Mehrzahl. Das Röntgenbild solcher Hüften ist absolut normal (Fig. 3); sonst wäre wohl auch die Häufigkeit eines so bedeutenden Trochanterhochstandes über R.-N. schon längst vor mir von anderen gefunden worden. Besonders sind Schenkel-

halsneigungs- und Alsbergscher Richtungswinkel normal. Daraus geht hervor, daß die Ursache dieser Trochanterhochstände **im Becken selbst** liegen muß, daß also hier der Trochanterhochstand durch eine Veränderung der Spina-, resp. Tuberstellung bedingt ist, oder aber, daß die Pfanne unter der Belastung nach oben und innen sich verschoben hat, so daß schließlich ein Trochanterhochstand resultiert.

König führt in seinem Lehrbuch (8. Aufl., Bd. III, S. 440) als Ursachen des Trochanterhochstandes von Beckenanomalien nur an: a) Bruch der Pfanne mit Eintritt des Kopfes in den Defekt, b) Vertiefungen der Pfanne durch Entzündungen, Karies usw. — K. zieht also individuelle Schwankungen der vier Komponenten der R.-N. Linie im Beckenbau nicht in den Bereich der Möglichkeiten.

Herr Geheimrat Professor Dr. C. Hasse-Breslau, der momentan ebenfalls über diese Frage arbeitet, hat mich in liebenswürdigster Weise ermächtigt, über seine Arbeiten folgende vorläufige Mitteilung zu machen, wofür ich ihm ergebenst danke:

„Der Trochanterhochstand ist abhängig

1. direkt: von der verschiedenen (Alter und Geschlecht) Winkelneigung des Kopfes und Halses des Femurs,
2. indirekt: von der asymmetrischen Lage und dem Hochstande der beiden Beckenhälften,
3. indirekt: von dem verschiedenen Grade der Beckenneigung." —

Varietäten der Pfannenstellung und dadurch bedingte Trochanterhochstände zieht also auch Hasse nicht in Betracht. — Außer Hasse[1]) hat noch der Züricher Anatom H. v. Meyer[2]) über Beckenkonfiguration gearbeitet, ohne daß seine Arbeiten uns gerade über diese Frage aufklären könnten; nur über das rachitische Becken hat er geradezu klassische Beobachtungen niedergelegt.

Ich selbst glaube im 2. Teil beweisen zu können, daß die Ursache des Trochanterhochstandes bei Fehlen einer anatomischen Coxa vara im Beckenbau begründet ist. Wahrscheinlich ist sogar die von Hoffa und anderen Autoren bei A. d. c. konstatierte „Neigung der Pfanne zur Selbstkompensation", durch Stellungsveränderung der Pfanne die Varität auszugleichen, weiter nichts als eine schon von früher her bestehende anormale Pfannenachsenstellung. Das Becken

Continues.

1) C. Hasse: a) Die Ungleichheiten der beiden Hälften des erwachsenen, menschlichen Beckens. — b) Die Formen des menschlichen Körpers, Jena 1888—1890.

2) H. v. Meyer: a) Zeitschrift f. rationelle Medizin, Zürich 1853. — b) Mißbildungen des Beckens, Jena 1886. — c) Die Statik u. Mechanik des menschl. Knochengerüsts, Leipz. 1873. — d) Arch. f. Anat. u. Entwicklgsgesch., Anat. Abt. 1891.

und speziell die Pfanne ist a priori wegen der zahlreichen Epiphysenlinien ein locus minoris resistentiae gegen fehlerhafte oder zu frühzeitige Belastung und wie geschaffen für Rachitis und andere Krankheiten, die ihre Tätigkeit vorzugsweise in den Epiphysenlinien entfalten; letztere können aber auch bei jeder Überbelastung, zumal wenn ein Os acetabuli[1]) vorhanden ist, bis zum Abschluß des Knochenwachstums leicht nachgeben.

In zwei meiner Fälle (siehe Tabelle) fand sich jedoch eine leichte Coxa vara rachitica (Schenkelhalswinkel von 100—110°; in andern Fällen außer Außenrotation des Schenkelhalses eine auffällige Kürze desselben, ohne daß beide Momente den ganzen Betrag des Trochanterhochstandes hätten erklären können, wie Saxl das von der Kürze des Schenkelhalses (mit einer Vergrößerung des Trochanter maior kombiniert) annimmt. Also auch bei diesen beiden Fällen muß eine Beckenanomalie außerdem vorliegen, um den ganzen Trochanterhochstand zu erklären. Zuweilen fanden sich auch noch weitere statische Mißverhältnisse, wie Crura vara, Pedes plani und Genua valga (mit Trochanterhochstand).

Saxl zieht zur Erklärung des Trochanterhochstandes außer der Verkürzung des Schenkelhalses, die auch ich fand, eine Vergrößerung des Trochanter maior heran. Letztere habe ich nie gefunden. Saxl dachte aber nicht daran, daß die Ursache auch im Beckenbau liegen könne; er hat ferner an Präparaten untersucht, obwohl es nach meinen Versuchen sehr schwer, ja unmöglich ist, am Skelett das Femur so zum Becken in bezug auf Abduktion, Flexion und Rotation einzustellen, daß danach eine einwandfreie Messung stattfinden könne.

Will man aber die Resultate einer derartigen Messung überhaupt verwenden, so muß man bei Vorfinden eines Trochanterhochstandes erst nachsehen, ob sich tatsächlich die Pfannenmitte in der Spina-Tuberlinie befindet (Nélatonsche Linie). Dann darf man erst schließen, daß die Ursache des Trochanterhochstandes wahrscheinlich im Femur liegt. Das haben alle Untersucher bisher versäumt und auch Saxl geht von der „Tatsache" aus, daß „eine vom oberen vorderen Darmbeinstachel zum Sitzhöcker gezogene Gerade mitten durch die Pfanne geht". Im folgenden wird sich herausstellen, wie es mit dieser „Tatsache" bestellt ist.

Eine Ermittelung der Pfannenstellung ist nur am Skelett mög-

1) Siehe Waldeyer, Das Becken, Bonn 1899, S. 17 und Hennig: a) Das Wachstum der weiblichen Pfanne, Zentralbl. f. Gyn. 1906, Nr. 41. — Über die Entwicklung des Beckens, Sitzungsbericht der Naturf.-Ges. Leipzig 1906.

lich gegenüber den Untersuchungen über den Trochanterhochstand an sich; ich wandte mich daher an Herrn Dr. Staude, Oberarzt der Eppendorfer Entbindungsanstalt, und an Herrn Geheimrat Professor Dr. Werth, Direktor der Kgl. Universitäts-Frauenklinik in Kiel, die mir beide in entgegenkommendster Weise die Untersuchung ihrer Sammlungen gestatteten, wofür ihnen auch an dieser Stelle zu danken mein innigstes Bedürfnis ist. Den gleichen Dank schulde ich auch Herrn Dr. Fränkel, Prosektor am Eppendorfer pathologisch-anatomischen Institut, dem ich als erstem meine Studien und Fälle zur kritischen Beurteilung vorlegte, auch für die Überlassung eines Beckens zur Abbildung.

Becken 1—94 entstammen der Kieler, Nr. 95—102 der Eppendorfer Entbindungsanstalt, Nr. 103 der Eppendorfer Anatomie. Letztere 9 Becken reihe ich der Einfachheit halber den Kieler Becken an. Die mit einem * versehenen Becken sind in ihren Gelenkverbindungen gedrahtet, lassen also kleine Maßfehler zu, infolge geringer Verschieblichkeit, während die andern sog. „Bänderbecken" sind. Trotzdem habe ich auch erstere, bis auf das allzusehr beschädigte Becken Nr. 77, zur Messung mitverwendet, weil die eventuellen Irrtümer nur wenige Millimeter betragen können, ich sie auch auszuschalten suchte und weil bei der Abwägung der einzelnen Beckentypen doch nur Unterschiede über 1 cm entscheidend mitsprechen.

Teil II.

Die Beckensammlung der Kieler Universitäts-Frauenklinik. (Direktor: Geheimrat Professor Dr. Werth).

Die mir zur Verfügung stehenden 103 Becken ließen von vornherein erkennen, daß eine Verbindungslinie der Spina mit dem Sitzhöcker (Roser-Nélatonsche Linie) nur bei einem Teil der Becken durch das Pfannenzentrum ging und zwar nur in 43 Proz., einer Zahl, die mit meinen 40 Proz. Trochanterhochstand in der Roser-Nélaton-Linie am Lebenden auffällig übereinstimmt.

Nach Ausschaltung der Becken mit Femora verbleiben zur Ermittelung der Pfannenverhältnisse 97 Becken mit 194 Pfannen und die rechte Pfanne von Nr. 79, also 195 Pfannen im ganzen. Viele der rachitischen Becken sind in dem klassischen Werke Litzmanns „Die Geburt bei engem Becken" mit ausführlicher Krankengeschichte beschrieben; die Maße der nichtrachitischen Becken zeigen, daß wir es mit Becken zu tun haben, deren Größenverhältnisse normal und z. T. sogar übergroß sind (denn nur bei rachitischen Becken wird die verkürzte Koniugata ein Geburtshindernis dargeboten haben, so daß vielleicht deren Zahl in der Sammlung etwas

höher ist, wie in Wirklichkeit bei dem untersuchten lebenden Material). Da aber die übergroße Mehrzahl der Becken der vorantiseptischen Zeit, der Zeit des „Hospitalismus“ entstammt, so dürfte der mir von berufener Seite gemachte Einwand, ich hätte es mit schwerpathologischen Becken zu tun, grade in Anbetracht der Einzelmaße nicht stichhaltig sein. Trotzdem habe ich noch die 17 abnormeren Becken in einer Sondertabelle „Varia“ zusammengestellt, sodaß noch 86 Becken übrig bleiben.

Ich zog zunächst die Nélatonsche Linie, indem ich einen dünnen Faden an die Spina und die Tuberspitze hielt (Fig. 6) und dann

Fig. 5. Typus A.

Rachitisches Becken von vorn. Pfannen: nach vorn (ventral) gerichtet, sehr flach (1,5 cm), oval; horizontaler Durchmesser größer wie vertikaler. Die Spinae bilden fast den äußersten Teil der Cristae.

die Entfernung der im Pfannenzentrum errichteten und auf der durch die Ränder der Pfanne gelegten Ebene senkrecht stehenden „Pfannenachse“ von dem in der Nélatonschen Linie gezogenen Faden maß:

1. In 43 Proz., nämlich bei 35 Becken auf beiden Seiten und bei 15 nur auf einer Seite, also bei 85 Pfannen, ging der Faden durch die ideelle Pfannenmitte (Fig. 12).
2. In 29 Proz., nämlich bei 23 Becken auf beiden, bei 10 auf einer Seite, also bei 56 Pfannen, war die Pfanne frontal gestellt; ihre Mitte lag nach innen und vorn zur R.-N.-Linie (Fig. 6).

3. In 28 Proz., nämlich bei 23 Becken auf beiden Seiten, bei 8 nur auf einer, also bei 54 Pfannen, lag die Pfannenmitte lateral hinter der Nélatonschen Linie (Fig. 16).

Beim rachitischen, im geraden Durchmesser verengten Becken sieht also die Pfannenachse völlig nach vorn (Fig. 5). Bei dem Becken, das man nach dem Verlauf der Nélatonschen Linie als normal bezeichnen müßte und das zu 43 Proz. in der Sammlung vorkommt, sehen die Pfannenachsen schräg nach der Seite, ungefähr im verlängerten ersten und zweiten schrägen Durchmesser (Fig. 11), während die Pfannenachse bei der dritten Art Becken, bei denen

Fig. 6. Typus A.
(Die Aufnahme ist so gemacht, daß die „Pfannenachse" [Senkrechte auf der durch die Pfannenränder gehenden „Pfannenebene"] durch die Linse des Apparats geht.) Pfanne befindet sich medial vor der Nélatonschen Linie (dem Faden).

die Pfanne lateral steht resp. die Pfannenmitte dorsal der R.-N.-Linie, rein seitlich, ja bei einigen extremen Becken noch etwas nach rückwärts gerichtet ist (Fig. 15).

Nach dieser Variation der Pfannenstellung lassen sich alle Becken zwanglos in drei Typen einteilen:

1. Typus A: Rachitischer Typus: Pfanne **frontal** gestellt; die Pfannenmitte liegt medial der R.-N.-Linie, 29 Proz. (Fig. 5—10).
2. Typus B: Pfanne **schräg-lateral** gerichtet; die Nélatonsche Linie geht durch das Pfannenzentrum, 43 Proz. (Fig. 11—14).

3. Typus C: Pfannen ganz **lateral** und **sagittal** gestellt; die Pfannenmitte liegt **dorsal** der R.-N.-Linie, 28 Proz., Ätiologie **unbekannt** (Fig. 15—18).

Die Einzelbetrachtung der Becken (Tab. A—D) zeigt, wie groß die individuellen Differenzen nicht blos zwischen verschiedenen Becken desselben Typus sind, sondern zwischen beiden Beckenhälften desselben Beckens

Fig. 7. Typus A.
Reine Profilansicht. Rachit. Becken. Die Pfanne ist der Wirbelsäule genähert und liegt dorsal vom Faden (Nélatonsche Linie), so daß ein Trochanterhochstand am Lebenden vorhanden gewesen sein muß.

und wie trotzdem, wenn man alle Maße desselben Typus zu einander in Beziehung bringt, doch für Typus A, B und C sich auch je ganz charakteristische Durchschnittswerte ergeben, so daß eine Einteiluug aller Becken in diese 3 Gruppen um so berechtigter und natürlicher erscheint. Trotzdem man doch annehmen muß, daß die bei Belastung in der Pfanne wirkenden physikalischen Kräfte der für die Beckenform bestimmendste Faktor sind, findet man in den Lehrbüchern doch nur beim rachitischen Becken den Einfluß der Belastung und die charakteristische Pfannenstellung erwähnt, während auf das in Maß und Aussehen nicht minder charakteristische Gegenstück, meinen Typus C, bisher noch niemand aufmerksam gemacht zu haben scheint.

In den ersten 4 Zahlensäulen der unten folgenden Tabellen habe ich auch den Versuch gemacht, festzustellen, ob sich das Pfannenzentrum, da es ja seine Lage von vorn nach hinten ändert, auch in der Richtung Spina-Tuber, also von oben nach unten, verschieben kann. So groß auch hier die individuellen Schwankungen, selbst auf beiden Seiten desselben Beckens sein mögen, so läßt sich doch zwischen den 3 Typen kein größerer Unterschied feststellen: Das Pfannenzentrum hat demnach in der Richtung Spina-Tuber bei allen 3 Typen eine gesetzmäßige unverschiebbare Lage. Eine Betrachtung der Einzelmaße der

Fig. 8. Typus A.
Rachitisches Becken, halb von hinten aufgenommen. Äußerer Pfannenrand steht medialwärts ab vom Faden.

ersten 4 Rubriken zeigt jedoch, daß wir, wenn wir bei der Untersuchung eines Patienten einen Tiefstand der einen Spina iliaca ant. sup. finden, nicht ohne weiteres auf ein kurzes Bein schließen dürfen. Die Differenz kann auch schon zwischen Spina und Pfannenmitte beider Seiten liegen. — Ich setzte die Distanz Spina—Pfannenmitte = 100 und berechnete dann, wie groß in Prozenten die Entfernung Pfannenmitte—unterer Tuberrand sei (5. und 6. Zahlenreihe). Die 7. und 8. Spalte bringen die Beträge in Zentimetern, um die die in der Pfannenmitte errichtete Pfannenachse nach vorn (+) oder beim Typus C nach hinten (—) von der R.-N.-Linie abliegt. Bei 0 geht die Nél.-Linie durch das Pfannenzentrum.

Typus A.

Nr.	Beckenzeichen	Rechts		Links		wie 100 zu:		Stand des Pfannenzentrums		a	b	c	Differenz	
		Spina bis Pfannenmitte	Pfannenmitte bis Tuber	Spina bis Pfannenmitte	Pfannenmitte bis Tuber	r.	l.	r.	l.	Distant. spinar. außen	Distant. spinar. Mitte	Distant. cristar. max.	a—c	b—c
1*	II	10	7	9,5	7,5	70	77	0	+ ½	27,9	27	28,5	0,6	1,5
2	1535	9,6	7,3	9,2	7,2	76	78	+ ½	0	26,8	24	27,4	0,6	3.4
6	3578	8,7	8	9,3	8,4	92	90	+1	+ ½	27,9	26,5	29	1,1	2.5
21	4701	8,9	7,7	8,8	7,4	86	84	+1½	+1½	25,9	24	26,5	0,6	2.5
26	5616	9,8	8,6	10	8,3	86	83	+1	0	28,5	26,5	29,5	1,0	3.0
27	6186	mit Femora						ca. +1	ca. +2	27,9	26,8	28,4	0,7	1,6
29	6383	9	7,4	7,8	7,7	82	98	+1	+ ½	25	23,5	25,2	0,2	1.7
30	6416	8,2	6,5	8,6	7	79	81	+2	+2½	24.5	23,2	24,6	0,1	1.4
34	6606	10,6	7,9	10	8	74	80	0	+1½	28,3	26,9	27,9	0,4	1
35	6783	8	6,8	7,9	6,4	85	81	+1	0	24	23	24,5	0,5	1.5
36	6858	8,9	6,9	9	7,4	76	82	+2	+2½	26	25,8	27,2	1,2	1.4
39	6893	10,1	7,2	9,6	8,4	71	88	+ ½	0	27	25,5	27,5	0,5	2
45	7076	9,2	8,2	8,9	8,5	89	96	+2	+2	27,3	26,7	27,7	0,4	1
50	7627	9,4	7,6	8,2	8	81	98	+1	+1,5	28,5	26,5	27,9	0,6	1.4
51	8028	8,7	7	8,6	7,2	80	84	+1½	+1	25,1	24,2	26,1	1,0	1.9
55*	8224	8,1	8,4	6,8	6,5	104	96	+2	+3	28	26,4	28	0	1.6
60	8670	8,4	7	8,2	7,1	83	76	+ ½	+ ½	24,3	23,4	24,7	0,4	1.3
62	9327	8,7	7,6	8,6	7,4	87	86	+1	+ ½	25,9	24,4	26,2	0,3	1.8
66	16243	9,5	7,8	8,7	7,7	82	90	+1	0	23,8	22	25,3	1,5	3.3
71	D	9,1	7,3	9	7,2	80	80	+ ½	+1	28	26,4	28	0	1.6
73	F	7,7	6,7	8,1	6,8	87	84	+1½	+1½	23,7	22,5	23,3	0.3	2.8
80	R	8,5	7,2	8,6	6,8	85	79	+1½	+1½	26,5	25	26,2	0.3	1.2
85*	X_1	8,1	7,5	9,5	7,3	92	77	+ ½	+ ½	25,5	25,3	26,8	1,3	2.5
96	—	8,7	8,3	9,1	8,2	95	90	+1½	+1	27,8	27	28	0,2	1
98	—	8,4	7,3	8,4	7,3	69	69	+ ½	+ ½	25,4	23,9	25,8	0,4	1.9
99	—	7,8	7	7,9	7,1	90	90	+ ¾	+2	24	23,8	25,8	1,8	2
100	—	8,2	7,9	8,3	7,2	96	87	+1½	+1½	25,6	25,4	26,8	0,8	1.4
103*	—	8,8	7,4	9,2	7	85	76	+2	+2	28,2	27	28,4	0,2	1.4
Mittelzahlen für Typus A:						84	84			26.3	25,1	26,8	0.5	1,7

(28 Becken; 29 Proz.)

Conjug.	Diameter transversa	Diameter obliqua I	Diameter obliqua II	Distant. spinar. ischiad.	
6,2	13,7	11	11,5	13	
7	12,2	11,1	10,5	8,4	
9,4	14,6	13,8	12,8	10,4	
7,2	13,4	12,2	11,9	11,2	
10	15	12,9	13,3	10,9	
8	12,5	11,5	11,2	9,4	Coxa vara duplex (Neigungswinkel ca. 100°).
8,6	13,6	12,6	11,4	9,5	
6,6	12,8	10,4	10,8	10	Litzmann, S. 711, Beob. 128 (a. a. O.).
10,5	13,4	13,4	14,8	10,7	
4,1	12,3	10	10	9,6	
8,2	13,5	11,9	12,5	10,5	Litzmann, S. 418; B. 61.
9,3	14	13,4	12,4	9,2	
5,9	13,6	11,6	11,6	10,5	Litzmann, S. 701; B. 126 (L. erwähnt die Pfannenstellung).
7,1	14,2	12,3	12,6	11	Litzmann, S. 421; B. 62.
6,6	14,3	11,9	12,4	11,7	„ S. 697; B. 125.
6,5	13,5	10,5	11,7	11,6	„ S. 579; B. 109; 3 winkliges, schräg verschobenes Becken.
8,5	12,6	11,5	11,5	11,4	
7,2	12,7	11,8	11,2	10,5	Litzmann, S. 706; B. 127.
8,8	13,5	11,5	12	10,5	
?	12,9	11	11,8	9,8	
10,5	13,2	12,1	12	11,6	
7	13,5	12	11,9	10,8	
7	12	11,5	11,3	10,2	
6,5	14	13	11,6	12,4	Eppendorfer Entbindungsanstalt.
5,5	12,1	11,6	11,4	11,2	„ „
7	13,2	11,6	11,7	11,5	„ „
5,7	13,5	12	12,3	12	„ „
6,6	14,1	12,2	12,4	12,2	„ Pathol. Institut.
7,5	13,4	11,9	11,9	10,8	

Typus B.

Nr.	Beckenzeichen	Rechts		Links		wie 100 zu:		Stand des Pfannenzentrums		a	b	c	Differenz	
		Spina bis Pfannenmitte	Pfannenmitte bis Tuber	Spina bis Pfannenmitte	Pfannenmitte bis Tuber	r.	l.	r.	l.	Distant. spinar. außen	Distant. spinar. Mitte	Distant. cristar. max.	a—c	b—c
3*	2861	7,6	7	8,1	6,9	92	81	0	0	23	21	25,5	2,5	4,5
4	2872	9,6	7,2	10,3	7,4	75	72	0	0	26,4	25,2	27,5	1,1	2 3
5	3012	8,5	7,8	8,2	7,7	92	94	0	0	25	24,2	26,2	1,2	2
7*	3689	9,5	7,8	10,5	7,9	82	77	0	0	28,5	26,8	30,2	1,7	3,4
10	4175	8,9	7,7	9,2	8,2	86	89	0	0	25,8	24,8	27,9	2,1	3,1
11*	4164	9,5	7,6	9,7	7,2	80	74	0	0	26,5	24,7	28,2	1,7	3,5
12*	4225	9,5	6,5	9,5	7,2	68	75	0	0	25	24,5	25,7	0,7	1,2
13*	4350	9,6	7,3	9,9	7,5	76	76	0	0	26	24,4	27	1	2,6
17	4240?	10,2	8	10	7,7	78	77	0	0	26,1	24,6	28,4	2,3	3,8
20	4697	9	7,5	8,8	6,9	83	78	0	0	26,3	23	27,5	1,2	4,5
28	6344	9,6	8	9	7,8	83	86	0	0	28,2	26,8	30,1	1,9	3,3
31	6410	9,4	7,2	9,5	7,6	76	80	0	0	26,8	25,2	26,2	0,6	1
33	6590	7,5	7,5	8,6	6,8	100	79	0	0	22,6	21,5	25,2	2,6	3,7
37	6901	8,8	7,1	8,5	7,2	81	85	0	0	24,4	24,6	27,2	2,8	2,6
41	6929	10,4	7,9	9,8	8	76	82	0	0	26,2	25,6	29,7	3,5	4,1
43*	6936	10,1	8,1	9,2	8,3	80	90	0	0	26,8	25,6	29,8	3	4,1
47	7085	9,5	8	9	7,9	84	88	0	0	25,4	24	27,2	1,8	3,2
49	8017	8,9	7,9	9	8,1	89	90	0	0	27,8	27,2	29,3	1,5	2,1
53	8175	9,7	7,4	9,7	7,5	76	77	0	0	23,9	23	24	0,1	1
54*	8148	8,9	7,2	8,8	7,5	81	84	0	0	25,2	24	27	1,8	3
57	8343	9	7,7	9	7,8	86	87	0	0	25,1	23,2	25,8	0,7	2,6
58	8668	8	7	8	7	88	88	0	0	21,6	21,4	23,7	2,1	3,3
63	10083	9,4	8,4	9,2	8,6	89	95	0	0	27,4	25,6	29,1	1,7	3,5
64	11200	9	7,8	9,6	7,4	86	86	0	0	24,8	23,6	27,9	3,1	4,3
68	A	9,1	7,6	8,6	7,4	84	86	0	0	25,2	23,1	27,5	2,3	4,4
72	E	9	7,7	9,2	7,7	86	84	0	0	24,3	22,6	26,7	2,4	4,1
74	G	8,5	8	8,5	7,9	94	93	0	0	26,2	24,7	27,7	1,5	3
86	X_3	8,9	8,3	10	7,7	93	77	0	0	24,5	24,3	27,4	2,9	3,1
88	X_4	9,3	8,6	9,7	8,5	92	88	0	0	23,9	22,5	27,2	3,3	4,7
97	—	9,5	7,5	8,9	7,8	79	88	0	0	24,4	23,6	26,2	1,8	2,4
101	—	9,8	8,4	9,4	8	86	85	0	0	25,4	24,8	27,8	2,4	3
102	mit Femoraköpfen							0	0	27,5	26,4	29,8	2,3	3,4
Mittelzahlen für Typus B:						84	84			25,5	24,3	27,4	1,9	3,1

(32 Becken; 43 Proz.)

Coniug.	Diameter transverse	Diameter obliqua I	Diameter obliqua II	Distant. spinar. ischiad.	
10,3	11,5	10,9	11	10	
9	13,1	12	12	9,8	
7	14	12,8	12,7	10,5	
8,9	14,5	13,5	13,5	10,8	
12,2	13,6	13	13	10	
11,4	13,5	13	13	9	
8,4	13,8	12,4	13	9	
11,6	13,2	13	13	9,2	
10,4	13,5	12,9	13	10,1	
9,5	14,4	13,3	12,3	11,5	
9,2	14,6	13,2	13	11,4	
10,9	15,4	14,3	13,6	9,2	
9,5	12,1	11,6	11,2	8,6	
8,1	14,1	13	12,7	9,5	Litzmann, S. 391; B. 54.
10,1	14,5	13,5	13,2	10,5	
11	13,6	12,5	12,5	8,5	
10,1	13,9	13,6	12	9,5	
8	13,5	12,1	12	10	Litzmann, S. 589; B. 112.
8,6	13	11,8	11,6	9,3	„ S. 556; B. 103.
8	13	11	11	9,5	
9,5	13	11,9	11,9	10,7	
9,3	12,2	11,4	10,6	11	Litzmann, S. 266; B. 8.
11,2	14,9	13,4	12,2	8,6	
9,4	14,5	13,1	12,4	11,9	
9,6	13	11,6	12,1	9,4	
5,5	12,9	11	11,8	9,8	
10,4	13,2	12	12	9,8	
11	15,2	13	12	11,2	
9,5	12,8	11,7	11,8	8,9	
8,8	12,8	12,3	11,3	9,7	Eppendorfer Entbindungsanstalt.
11,6	15,5	14,5	14	12,1	„ „
12,6	14,4	13,1	13,6	10,7	„ „
9,7	13,7	12,6	12,3	9,9	

Typus C.

Nr.	Beckenzeichen	Rechts		Links		wie 100 zu:		Stand des Pfannenzentrums		a	b	c	Differenz	
		Spina bis Pfannenmitte	Pfannenmitte bis Tuber	Spina bis Pfannenmitte	Pfannenmitte bis Tuber	r.	l.	r.	l.	Distant. spinar. außen	Diitant. spinar. Mitte	Distant. cristar. max.	a—c	b—c
8*	4002	9	7,5	9,7	7,2	83	74	—1	—1	25,9	24	28,5	2,6	4,5
14	4467	9,1	7,7	10	8,3	85	83	—1	—1	23,7	21,4	26,7	3	5,3
15	4592	9,2	7	9,7	7,2	76	74	—1½	—1½	24,2	23,7	27,4	3,2	3,7
16	4622	8,4	7,8	9,1	8,1	93	89	—1½	—1½	23,8	21,4	27,5	3,7	6,1
18	4672	8,9	7,8	9,5	7,5	88	80	—1½	—1½	24	21,8	28	4	6,2
19	3727	9,4	7,7	9,7	7,7	82	80	0	—½	25,6	23,2	27,4	1,8	4,2
22	4707	8,3	8,2	8,6	8,2	99	95	—1½	—1½	25,5	24,5	28,5	3	4
23	4692	8,7	7,2	9	7,8	83	83	—½	—½	22,8	21,5	26,6	3,8	5,1
24	5429	8,8	8,1	8,7	8	92	92	—½	—½	30	28	31,5	1,5	3,5
25	5581	9	7,7	9	7,5	86	83	—1	—1	24,8	23,5	26,6	1,8	3,1
38	6863	8,2	7,3	7,8	7,5	89	96	—1	—½	20,9	19,8	23,7	2,8	3,9
40	6907	9,8	8,6	9,4	8,9	88	95	—1½	—1½	27	25,6	28,8	1,8	3,2
42	6908	8,9	8,6	8,8	8,7	97	99	0	—1	25,5	22,6	27,6	2,1	5
44	6957	8,8	7,8	8,9	7,5	89	84	—½	0	24	22,5	25,6	1,6	3.1
46	7158	10,6	8,1	10,3	8,2	76	80	—½	—2½	26	24,7	30,7	4,7	6
52	8041	8,3	7,4	8,4	7,5	89	89	—1	—1	24	22,5	26,2	2,2	3,7
56	8255	7,9	7	7,7	7,5	87	97	—1	—1	20,8	19,7	23,7	2,9	4
59	8669	10	7,6	9,6	7,9	76	82	—2	—1½	21,8	20,6	25,8	4	5,2
61	9205	9,8	8,1	8,7	8,7	83	100	—1	—2	24,9	23	26,4	1,5	3,2
67	16620	8	7,5	8,8	7,3	94	83	0	—1	24,5	23	26	1,5	3
82	S_2	9	7,7	9,2	7,7	86	84	—1½	—½	26,2	23,9	28,3	2,1	4,4
83	T	10,2	8,5	10,7	8,2	83	78	—½	—1½	27,6	27,5	30,6	3	3,1
84	W	9,2	8	9	7,4	87	82	—½	—½	24,6	23,3	26,6	2	3,3
87	X_3	9,1	8,6	9,2	8,4	94	91	—1	—2	24,6	23,5	28,3	3,7	4,8
90	X_6	9	7,4	9,2	6,8	82	74	—1	0	22,5	21,6	25,6	3,1	4
95		9	9	8,9	8,1	100	91	—2	—2	25,3	23,4	29,4	4,1	6
Mittelmasse für Typus C:						87	86			24,6	23,1	27,4	2,8	4,3

(26 Becken; 28 Proz.)

Conjug.	Diameter transversa	Diameter obliqua I	Diameter obliqua II	Distant. spinar. ischiad.	
9,2	13,4	12,5	12	9,5	
11,9	13	12	12,4	9,2	
11	13,5	12,5	12,5	7,7	
10	12,6	12,1	11,9	7,5	
11	12,2	11,1	11,5	9,5	
10,7	12,9	12,2	12,5	8	
9	13,5	12,2	12,2	8,9	
9,2	13,1	12,1	12,1	9,6	
9,9	14,3	13,1	12,9	9	
11,2	12,6	12,2	12	8,8	
7 4	12,1	11	12,2	8	Litzmann, S. 447; B. 73.
10,4	14,8	12,6	13,1	9,5	
10,2	13,7	12,5	12,7	9,2	
12,6	13,4	12,5	12,5	9,2	
11,8	13,5	12	12	9	
10,2	13,4	13,2	12,5	10,3	
10,1	12,5	11,7	12	10,6	Litzmann, S. 257; B. 5.
11,2	12,9	12,9	11,9	10,2	
9,5	13,8	12,4	12,4	10,5	
8,7	13,5	12,7	12,3	10	An der rechten Arthrod. sacro-iliaca befindet sich lateral vom Gelenkspalt eine kirschgroße runde Exostose, die den 1. schrägen Durchmesser von 12,7 auf 11,4 (an dieser Stelle gemessen) verkleinert.
12,5	14,5	13,5	13,2	9,3	
9,7	15,7	15	14	10,8	
10,5	13	11,5	12	11,1	
9,9	13,6	12,3	12,3	8,3	Sehr große, weite Pfannen 6,7 × 6,5 u. 6,2 × 6,3 im Durchmesser.
11,9	13,4	12,2	12	10,5	
12	15,5	14	14,2	11,5	
10,5	13,5	12,5	12,4	9,4	

Nr.	Beckenzeichen	Rechts		Links		wie 100 zu:		Stand des Pfannenzentrums		a	b	c	Differenz	
		Spina bis Pfannenmitte	Pfannenmitte bis Tuber	Spina bis Pfannenmitte	Pfannenmitte bis Tuber	r.	l.	r.	l.	Distant. spinar. außen	Distant. spinar. Mitte	Distant. cristar. max.	a—c	b—c
9	4031	9,4	7,9	9,2	8,1	84	68	—½	+½	26,5	25	27,2	0,7	2,2
32	6528	8,7	7,6	9,2	8,3	87	90	0	—2	23,3	21,5	28,3	5	6,8
48	7571	10	8,2	10,6	10,1	82	94	0	+1	25,5	24,5	27,6	2,1	3,1
65	12026	Osteomalacisches Becken mit Femora								23,1	21,5	26	2,9	4,5
69	B	8,7	7,6	9,5	7,1	87	94	—1½	+1	27	25,5	27,2	0,2	1,7
70	AB	8,7	7,2	9	7,5	83	83	0	0	26,4	25,1	25,8	-0,6	0,7
75	K	10,6	8,3	11	8,2	78	74	—1½	—1½	19,5	18,3	23,6	4,1	5,3
76	L	Luxationsbecken						ca. +2	ca. +2	24,4	23	26,4	2	3,4
77*	N	8,4	6	9,7	6,2	71	64	0	0	23	22,4	25,6	2,6	3,2
78	O	Osteomalacisches Becken mit Femora								22,5	21,6	25,2	2,7	3,6

(17 Becken).

Coniug.	Diameter transversa	Diameter obliqua I	Diameter obliqua II	Distant. spinar. ischiad.	
9	15,1	13	14,2	11,1	Alle Anzeichen deuten auf ein rachitisches Becken. Rechte Pfanne h i n t e r Nélaton, linke vor derselben und tiefer gestellt wie rechts.
12,5	13,6	14,9	9,2	8,2	Der 2. schräge Durchmesser ist verengt.
10	10	13,2	9,2	13,6	Alter entzündlicher Prozeß der Pfanne, deren Boden perforiert ist; Osteophytenbildung in der ganzen Pfannenumgebung, auch in der Beckenhöhle. Linke Beckenschaufel flacher und breiter als rechts, linke Pfannengegend ins kleine Becken getrieben, unterer Rand derselben 2½ cm höher als rechts.
8	9,3	11,6	11	10,9	Kartenblatt-herzförmige Beckenhöhle, Symphyse schnabelförmig vorgewölbt. Pfannen sehen beide nach vorn; beide Köpfe nur mit dem hinteren Kopfteil und dem hinteren Halsteil in der Pfanne; vorderer und oberer Kopfteil gänzlich außer Artikulation.
6	13,7	11,7	13,3	10	Verbogene und beiderseits perforierte Beckenschaufeln; rechts weit ausladend, links steiler; links-konvexe Lumbalscoliose.
7,3	15,2	12,9	13,8	7,8	Arthritis deformans sacroiliaca beiderseits (Osteophytenbildung an beiden Gelenkspalten).
11	7,5	7,2	7,6	2	Quer verengtes Becken, Pfannen seitlich gerichtet, L i n k s Ankylose des 5. Lendenwirbels und des Os sacrum mit dem Os ileum. Also auch einseitige Ankylose kann ein querverengtes Becken machen.
10,2	14,9	13,6	13,2	13,1	P a p p m o d e l l!
Ruiniertes Präparat					Os acetabuli beiderseits! Jugendliches Becken.
7,6	11,4	8,6	9,9	6,5	Dies Präparat hat die gleichen Eigenschaften wie Nr. 65 Becken 12026, nur in noch höherem Grade.

Nr.	Beckenzeichen	Rechts: Spina bis Pfannenmitte	Rechts: Pfannenmitte bis Tuber	Links: Spina bis Pfannenmitte	Links: Pfannenmitte bis Tuber	wie 100 zu: r.	wie 100 zu: l.	Stand des Pfannenzentrums r.	Stand des Pfannenzentrums l.	a Distant. spinar. außen	b Distant. spinar. Mitte	c Distant. cristar. max.	Differenz a—c	Differenz b—c
79	—	8,8	7	—	—	80		0	—	24,5	22,8	24,5	0	1,7
81	S_1	Spaltbecken mit Femora						—	—	24,4	23,1	25,2	0,8	2,1
89	X_s	mit Femora								17,8	17,5	20,6	2,8	2,1
91	K	Kopf		9	5,7	—	63	—	—		18,5	22	—	3,5
92	P	8,7	7,6	8,2	7,7	87	94	0	0	26,8	24,5	27,6	0,8	3,1
93	—	9,5	7,8	9,5	7,9	82	83	—1	—2	21,2	20,5	21,5	0,3	1
94	14830	8	7,6	8,3	7,5	95	90	+1	+1	22,9	22	22,7	–0,2	0,7

Eine Gegenüberstellung der drei Typen mit ihren Durchschnittszahlen ergibt nun nach mancher Richtung hin interessante Aufschlüsse. Zum Vergleich füge ich die Normalzahlen nach Kleinwächter [1]) bei (für den Lebenden):

Zusammenstellung.

Typus	Pfannenstellung r.	Pfannenstellung l.	wie 100 zu: r.	wie 100 zu: l.	Distantia spin. a (außen)	Distantia spin. b (Mitte)	Distant. crist. c max.	Differenz a—c	Differenz b—c	Coniug.	Diameter transv.	Diameter obliqua I	Diameter obliqua II	Distant.
„Normal“	—	—	—	—	26	—	28,5	2,5	—	10,5—11	13—13,5	12—	12,5	10—
A	+	+	84	84	26,3	25,1	26,8	0,5	1,7	**7,5**	13,4	11,9	**11,9**	**10,**
B	0	0	84	84	25,5	24,3	27,4	1,9	3,1	**9,7**	13,7	12,6	12,3	**9,**
C	—	—	87	86	24,6	23,1	27,4	2,8	4,3	**10,5**	13,5	12,5	12,4	**9,**

1) Realencyklopädie, 3. Aufl., Bd. 3, S. 119.

Coniug.	Diameter transversa	Diameter obliqua I	Diameter obliqua II	Distant. spinar. ischiad.	
8.1	12,4	12,1	10,8	6,5	Die linke Pfanne ist arthritisch in Form fast einer Hohlkugel durch Osteophytenbildung um einen rudimentären Kopf herumgewachsen; der Kopf steckt wie ein Knopf im Knopfloch in der Pfanne; der Schenkelhals ist verkümmert und verkürzt. Die Pfannenwand wird berührt vom normal entwickelten Troch. mai.; Schlifffläche an der äußeren Pfannenwand und am Troch. maior.
—	12,4	11,6	11,9	64	Spaltbecken.
12,2	7	6	11,1	6,3	Synostosis sacro-iliaca sin. Naegelesches Becken.
—	—	—	—	—	Jugendliches Becken; Os acetabuli.
8	14	11,8	13,3	12,2	Links-konvexe Lumbal-, rechts-konvexe Dorsalscoliose.
11,7	9,7	8,6	8	6,5	Kreuzbeindefekt, beschrieben von Sanitätsrat Dr. Litzmann (jr.) Atona. Archiv f. Gyn. Bd 25, Heft 1.
11,5	13	12,1	12,3	11,3	Links-konvexe Lumbal-, rechts-konvexe Dorsalscoliose.

Das Becken Typus A (rachitisch) ist absolut und relativ am kleinsten; der Typus C hat die weitesten Maße und der Typus B steht in der Mitte (normal).

Der Wert für die Distantia spin. il. ant. sup. ist beim rachitischen Becken am größten, um beim Typus C, dem doch weitesten, absolut und relativ am kleinsten zu sein. Die Spinamaße, in der Mitte der Spinae genommen, ergeben dasselbe Verhältnis, nur daß vom Typus A nach Typus C zu auch die Breite der Spinafläche (nur selten finden wir eine direkte Spitze) zunimmt. Die Distantia cristarum maxima zeigt grade das umgekehrte Verhältnis: Sie ist bei Typus A am kleinsten, bei Typus C am größten. Die Differenzen a—c und b—c sind bei Typus A am kleinsten, bei Typus C am größten; das bedeutet also: Je größer das Becken, desto schöner geschweift sind die Cristae, desto enger rücken die Spin. il. ant. sup. zusammen, desto breiter laden die Hüftkämme aus. Beim typisch rachitischen Becken, Typus A, ist der Unterschied zwischen Spina- und Cristaverbindung am geringsten, oft bilden hier sogar die Spinae den ausladendsten Punkt der Cristae. Die Coniugatae sind beim Typus A am kleinsten (Geburtshindernis!), um beim Typus B zu wachsen

(Typus B macht besonders in seinen andern Massen einen normalen Eindruck), während Typus C auch hier die absolut und relativ größten Maße liefert. — Der Querdurchmesser ist beim rachitischen Becken, Typus A, zwar absolut am kleinsten, relativ jedoch am größten von allen 3 Typen. Die schrägen Durchmesser sind zwar bei Typus A absolut am kleinsten, zeigen aber nur geringe Differenzen bei den einzelnen Typen. Interessant ist die Bestätigung der Hasseschen Beckenasymmetrie durch die verschiedenen Werte für den 1. und 2. schrägen Durchmesser. Sehr charakterisch ist jedoch ein Vergleich der Werte für die Verbindungslinie der Spinae ischiadicae bei den einzelnen Typen (ich wählte die Spin. isch. deshalb, weil am langen Tuber den subjektiven Maßfehlern zuviel Raum gewährt werden könnte, die Spin. isch. aber eine absolut präzise Messung gestatten). Eine Gegenüberstellung der 3 Typen gestattet hier den Schluß: Je flacher die Beckenschaufel (wie bei Typus A) je enger die Coniugata, desto weiter der Beckenausgang. Je gewölbter und schöner geformt die Ossa iliaca und je größer die Coniugata, desto enger der Beckenausgang, so daß man schon sieht, worauf Typus C in ausgesprochenen Vertretern hinausläuft: auf das Trichterbecken, wenn auch der absolute Wert von 9,4 für die Dist. spin. isch. wohl noch nicht als pathologisch bezeichnet werden kann. Das Gegenstück dazu, d. h. das nach der andern Seite über Typus A hinausgehende Becken scheint auch hier wieder das osteomalacische zu sein.

Die Pfannen lassen durchweg ein charakteristisches Verhalten bei allen drei Typen erkennen: Je weiter eine Pfanne dorsal steht (Typus C), desto tiefer ist sie, in der Regel 3—3½—4 cm. Während die Tiefe mit dem Vorrücken der Pfanne frontalwärts (bei Typus A) abnimmt, erreicht die Flachheit der Pfanne mit ihren gleichsam aufgebogenen Rändern beim osteomalacischen Becken ihren Höhepunkt. Beim Ausgleich der Lordose artikuliert nur noch der hintere Teil des Kopfes und der hintere proximale Teil des Schenkelhalses in äußerster Außenrotation mit der Pfanne, während die ganze obere, vordere Kopfpartie sich völlig außerhalb der Pfanne befindet. Ähnlich, wenn auch nicht so hochgradig, liegen die Verhältnisse beim rachitischen Becken (Fig. 9 u. 10): Bei der Ansicht von vorn (Fig. 5) sehen wir bei Typus A die Pfannen flacher, ovaler, zugänglicher, wie mit „aufgebogenen" Rändern, mehr frontal gerichtet. Selbst wenn man sich zu den Pfannenrändern den Limbus cartilagineus hinzudenkt, kann man schließen, daß eine solche Pfanne den Kopf nicht so eng umschließen kann, besonders nicht den kleinen rachitischen Kopf (Fig. 20 u. Fig. 5), wie es die schräg seitlich gestellte, tiefe Pfanne (Typus B) und die ebenso, bezw. noch tiefere, seitlichgestellte Pfanne des Typus C vermag. Der knöcherne Schatten der beiden Pfannen B und C deckt zwar im Röntgenbild nicht den Kopfschatten, son-

dern letzterer ragt seitlich noch frei heraus (Fig. 22); er wird aber vom Labrum glenoidale so weit fortgesetzt, daß, wie bekannt, der Kopf nur mit Gewalt aus der Pfanne entfernt werden kann.

Bei der rachitischen, ventral gerichteten Pfanne, Typus A, ist die Pfannenachse nach vorn gerichtet (Fig. 5). Stellt man Kopf und Schenkelhals in diese Achse, so sind die Kniecondylen fast um 90° innenrotiert (Fig. 9). Ein Gang in dieser Stellung ist nicht möglich, d. h. der Rachitiker muß, um seinen Fuß sagittal aufsetzen zu können, schon eine Außenrotation um 90° in der Hüfte her-

Figur 9. Typus A.

Rachitisches Becken. Der Kopf ist in der Richtung der Pfannenachse der Pfanne eingefügt; infolgedessen hochgradige Innenrotation. Kniecondylen stehen fast sagittal, Trochanter nach vorn.

stellen. Jetzt artikuliert aber nur noch die hintere Kopfrundung mit der Pfanne (Fig. 10), der obere und vordere Kopfteil ist außer Artikulation. Um also dem Rumpf auf den Schenkelköpfen genügend Halt zu gewähren, ist der Rachitiker weiterhin gezwungen, das Becken ganz vornüber zu neigen. Erst dann artikuliert auch der obere und zum Teil sogar noch der vordere Kopfteil mit der Pfanne, wenn auch nicht im geringsten eine normale Artikulation damit hergestellt ist (dazu stehen auch die Pfannenränder zu sehr ab). Daher die starke Beckenneigung der Rachitiker mit der konsekutiven Lumballordose. Auch auf den rachitischen Ursprung des hohlrunden Rückens läßt diese Betrachtung schließen. — Der innenrotierte Gang der rachitischen Kinder dürfte sich

durch diese Verhältnisse leicht erklären lassen. Ist dann die schließlich zur Stabilität nötige Lordose erreicht, so kann der Rachitische seine Füße in sagittaler Richtung aufsetzen, muß aber ständig außenrotieren. Wahrscheinlich entsteht hierdurch durch Zug und Gegenzug die am rachitischen Oberschenkel zu beobachtende Torsion; auch auf die Entstehung und die spätere Spontanheilung der Crura vara rachitica erlauben diese Überlegungen eine ätiologische Perspektive, wobei nicht nur die Muskelaktion, sondern der infolge der Pfannenstellungsanomalie

Fig. 10. Typus A.

Rachitisches Becken. Femur nach außen konvex u. torquiert. Kniekondylen stehen frontal; Trochanter seitlich. In dieser Stellung artikuliert nur der hintere Kopf- u. Halsteil in der Pfanne; vorderer, oberer u. unterer Kopfteil außer Artikulation. Um den Rumpf tragen zu können, muß eine starke Beckenneigung vorerst hergestellt werden.

gänzlich veränderten Knochenstatik ein Einfluß einzuräumen sein dürfte. Aus denselben Gründen geht Typus A oft mit rachitischer Coxa vara einher (Fig. 20 u. 24). Wahrscheinlich wird durch die anormale Pfannenstellung beim Stehen, Gehen usw. das Zugbalkensystem resp. die Sudecksche Leiste mehr beansprucht. Auch auf die eventuelle Entstehung der Coxa vara adolescentium bei primärer anormaler Pfannenstellung wirft diese Überlegung ein spekulatives Licht. Ein bisher beobachteter Fall von Coxa vara adolescentium spricht völlig für meine mechanische Auffassung.

Ob bei Typus C die relative Enge des Beckenausgangs (durch das Zusammenrücken der Spina ischiadicae) auch durch Schenkel-

Fig. 11. Typus B.

Aufnahme von vorn, Pfannen stehen schräg nach der Seite. Beckenschaufeln steiler wie bei Typus A. Spinae ischiadicae zu sehen. Pfannen tief (3 cm).

Fig. 12. Typus B.

Pfannenachse in der Roser-Nélatonschen Linie. Aufnahme: Achse geht durch die Apparatlinse. Pfannenachse im 2. schrägen Durchmesser ungefähr verlaufend.

druck entsteht, wage ich nicht zu entscheiden. Vieles spricht aber dafür, wenn man die Konfiguration eines einzelnen Beckens dieses Typs betrachtet. Bei Typus C fiel mir häufig eine mehr horizontal gerichtete Pfannenachse im Gegensatz zu der mehr schräg nach unten verlaufenden des Typus A (weniger der des Typus B) auf. Es dürfte daher dem Typus C ein Schenkelhals mit Valgusneigung, dem Typus A ein solcher mit Varusstellung entsprechen.

Im Typus B, wo die Pfannenmitte in der Nélatonschen Linie liegt, treffen (in der bearbeiteten Sammlung wenigstens) offenbar normale und pathologische Becken zusammen; man kann dies besonders an den oft geringen Werten der Conjugata schließen; der Durchschnittswert für letztere ist daher in der Zusammenstellung kleiner, als es wohl in Wirklichkeit der Fall sein dürfte. Ja, ein völlig pathologisches Becken, z. B. P (Tab. Varia) zeigt beide Pfannen in der Nélatonschen Linie.

Fragen wir uns nun, ob die Pfannenstellung bei Typus A und C einen Trochanterhochstand zur Folge gehabt hat, so lehrt ein Blick auf Fig. 16 und 17 ohne weiteres, daß bei den Trägern des Beckentyps C ein Trochanterhochstand vorhanden gewesen sein muß.

Auch bei Typus A ist beim Lebenden ein Trochanterhochstand vorhanden, denn beim rachitischen Becken sind nicht nur Spina und Tuber nach vorn und außen gebogen, sondern die Pfanne an sich ist mit dem ganzen mittleren vorderen Beckenteil der verkürzten Conjugata entsprechend der Wirbelsäule genähert, wie ein Blick auf Fig. 6—8 bestätigt.

Die Profilaufnahmen des Typus B, Fig. 13 und 14, zeigen ferner, daß hier die Pfanne relativ am lateralsten liegt, da die Pfannenränder den Faden, also die R.-N.-Linie, berühren, ja daß sogar in Fig. 14 das knöcherne Pfannendach ihn noch lateralwärts drängt, während bei Typus A und C die Pfannen medial vom Faden abstehen. Das erklärt auch, warum beim Skelett die Pfanne bloß wenige Zentimeter hinter der R.-N.-Linie liegt und der Trochanterhochstand am Lebenden doch so viel höhere Werte ergibt. Denn die medialere Pfannenstellung der Typen A und C erhöht den Wert des Trochanterhochstandes außen (sie wirkt wie eine weitere Verkürzung des Schenkelhalses), so daß also ein Trochanterhochstand ohne Coxa vara beim Lebenden abhängt:

1. von einer Pfannenstellung dorsal der R.-N.-Linie,
2. „ „ „ medial „ „

Fig. 13. Typus B.

Reine Profilaufnahme. Hier verläuft die Pfannenachse schräg zwischen frontaler u. sagittaler Richtung (charakteristisch für Typus B).

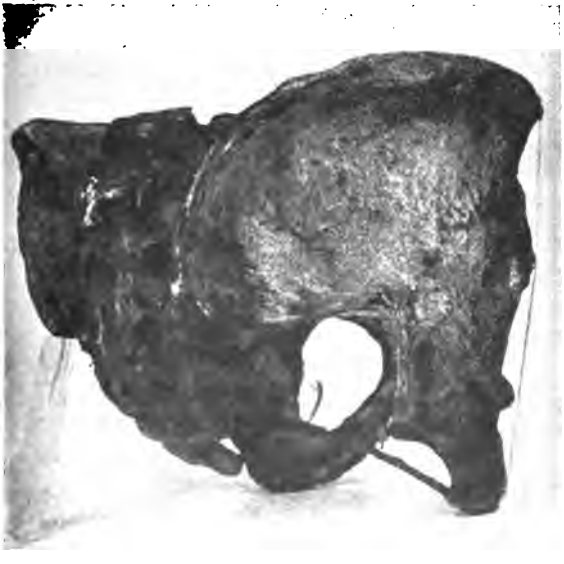

Fig. 14. Typus B.

Ansicht von schräg-hinten. Pfannenränder liegen in der Nélatonschen Linie, ja der obere Rand drängt den Faden noch lateral.

3. von einer Verkürzung des Schenkelhalses,
4. einen geringen Betrag nehmen auch die Weichteile in Anspruch, die durch ihre Dicke das Tuber mehr nach unten, die Trochanterspitze mehr nach oben projizieren, also den Betrag des Trochanterhochstandes um ein Kleines erhöhen.

Die Frage, ob man bei Vorliegen eines Trochanterhochstandes am Lebenden entscheiden kann, ob man es mit Typus A oder C zu

Fig. 15. Typus C.
Ansicht von vorn. Pfannen seitlich gerichtet, sehr tief. Schöne Schweifung der Cristae. Spinae ischiadicae von vorn zu sehen.

tun hat, ob also die Pfanne ventral liege, das Becken also rachitisch sei oder ob die Pfanne lateral gerichtet sei und das Pfannenzentrum dorsal der R.-N.-Linie liege, läßt sich durch Messung am Lebenden nicht immer mit Sicherheit entscheiden, wenn auch die sich auf die äußere Beckenmasse stützende Vermutung oft durch das Röntgenbild bestätigt wird. Besonders spricht beim Lebenden eine große Differenz (b—c der obigen Tabellen) zwischen Crista- und Spinaverbindung, z. B. über 3 cm für Typus C, unter 3 cm mehr für Typus A. Ein sicherer Schluß ist wegen der indivi-

duellen Dickenverhältnisse der Weichteile oft aber unmöglich; zuweilen lassen die Werte der Trochanterenverbindung und die Conjugatae externae gewisse Schlüsse zu.

Dagegen lassen sich meist, besonders wenn der Trochanterhochstand über R.-N. groß ist, beide Typen A und C durch das Röntgenbild sicher auseinander halten. Hier haben mir

Fig. 16. Typus C.

Pfannenachse verläuft etwas links von der Apparatlinse. Pfannen seitlich gerichtet. Pfannenachse verläuft „hinter" der Nélatonschen Linie; dieser Typus muß daher einen Trochanterhochst. aufweisen.

zahlreiche Untersuchungen gezeigt, daß Typus C viel häufiger vorkommt wie Typus A. Bei Typus A nimmt der Pfannenschatten den ganzen Kopfschatten in sich auf (Fig. 20), die Pfanne reicht oft bis zum Foramen obturatum.[1]) Bei Typus C bleibt ein Teil des Kopfschattens außerhalb der Pfanne (Fig. 22). Typus B und C

1) Dieselben Verhältnisse zeigt das Röntgenbild beim Lebenden (Fig. 24).

brauchen nicht unterschieden zu werden, denn Typus B hat keinen Trochanterhochstand zur Folge.

Ein hoher Wert des Trochanterhochstandes am Lebenden läßt von vornherein Typus C vermuten; ein niedriger Typus A. Es beruht das auf der Eigenart der Pfannenstellung (siehe Abbildung 18).

Fig. 17. Typus C.

Reine Profilansicht; die ganze Pfanne liegt dorsal von dem Faden. Diese Pfannenstellung muß also einen Trochanterhochst. zur Folge haben; außerdem steht die Pfanne weit medial ab vom Faden; das muß den Trochanterhochst. noch vergrößern (ähnlich einer Schenkelhalsverkürzung).

Daß Typus A (rachitisch) pathologisch ist, braucht nicht mehr bewiesen zu werden; nach alle dem oben Geschilderten halte ich aber den Typus C mit seiner lateralen Pfanne wenigstens in seinen ausgesprochenen Vertretern, wo häufig noch die Pfanne etwas dorsal gerichtet ist, ebenfalls für pathologisch, ohne mich über die Ätiologie äußern zu können. Rachitisch ist der Typus C nicht; dagegen sprechen alle Maße, denn er verhält sich in allem gerade

entgegengesetzt wie der rachitische Typus A. Vielleicht ist zu frühzeitige Belastung infolge zu zeitigen Laufenlassens der Kinder die Ursache der eigenartigen Pfannenstellung, vielleicht auch etwas anderes.

Beide Pfannen, Typus A und C, führen in ihren ausgesprochenen Formen statische Mißverhältnisse herbei

Fig. 18. Typus C.
Ansicht von schräg-hinten. Pfanne steht auch hier weit medial vom Faden ab.

und da wir mit Albert die ganze Unterextremität: Fuß, Unterschenkel, Oberschenkel und Becken, als statische Einheit aufzufassen haben, so wird dieses statische Mißverhältnis auch auf die ganze Unterextremität seinen Einfluß geltend machen.

Wir müssen daher alle Belastungsdeformitäten der Unterextremität: Coxa vara, Genu valgum und varum, Pedes valgi usw.

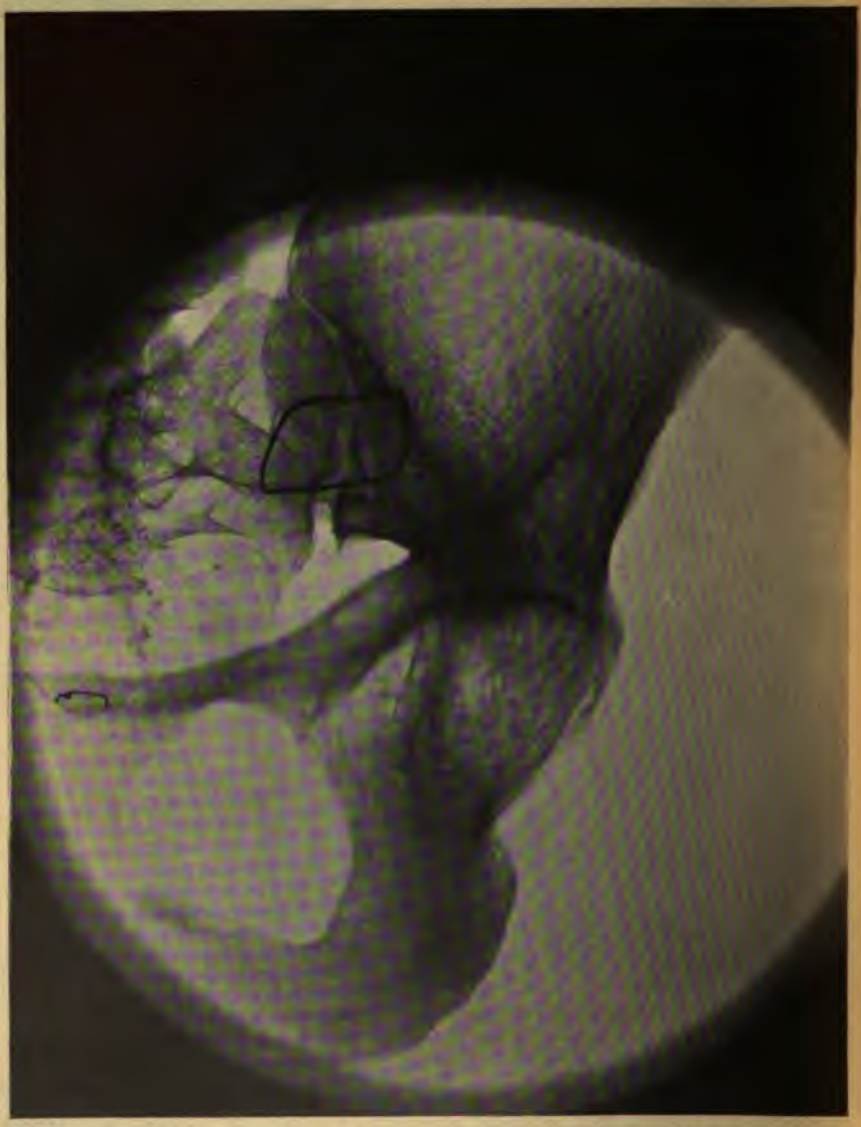

Fig. 19. Typus A.

Rachitisches Becken. Man sieht wie die Pfanne weit u. oval ist u. bis ans Foramen obturat. reicht. Vorderer Pfannenrandschatten deckt sich mit dem oberen Pfannenschatten. Tränenfigur fehlt, Facies lun. zu sehen.

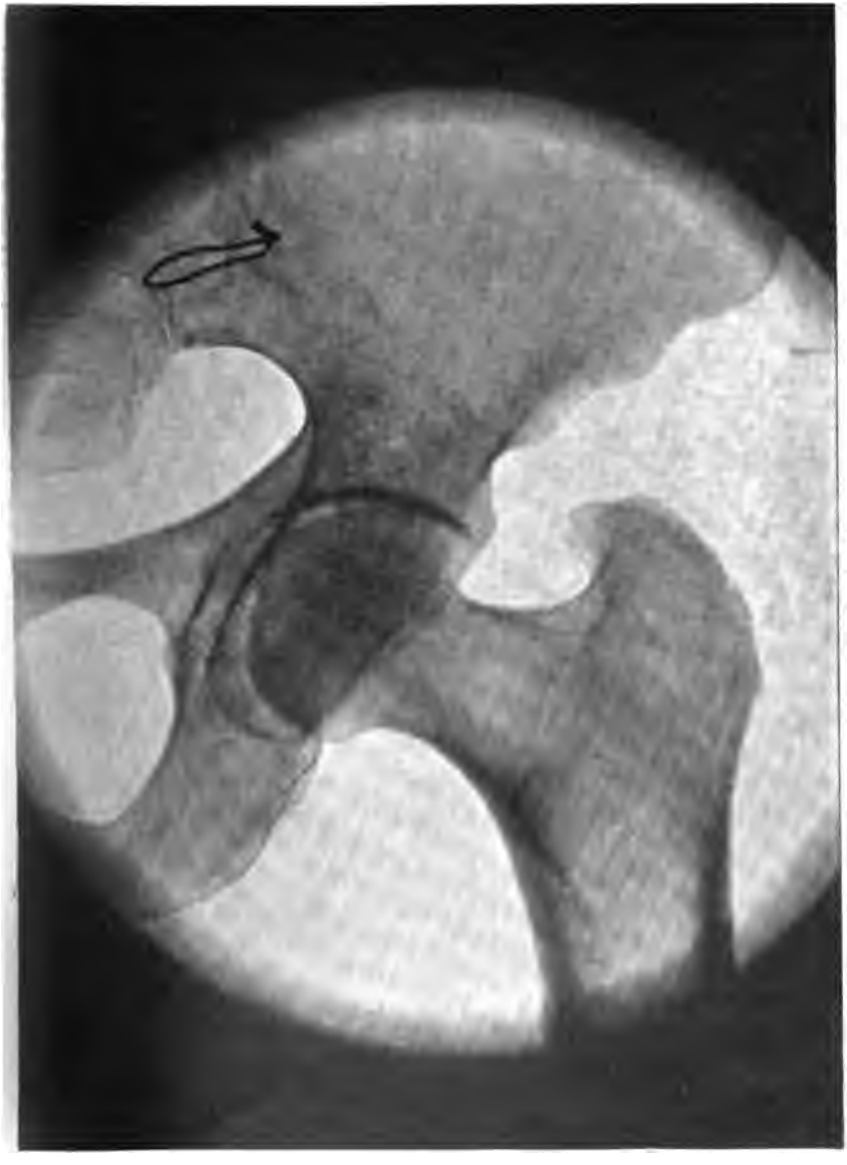

Fig. 20. Typus A.

Skelettiert; rachitische Pfanne. Leichte Coxa vara rachit. Zugbalkensystem schön zu sehen. Troch. min. wegen der Torsion nicht zu sehen. Kopfschatten u. Pfannenschatten decken sich völlig.

auf diesen Einfluß hin untersuchen. Finden wir daher eine der von mir vorstehend geschilderten Beckenanomalien, so haben wir auch sofort nach weiteren statischen Mißverhältnissen der Unterextremität zu fahnden und umgekehrt bei diesen nach einer vielleicht primären Beckenanomalie; ja vielleicht sind dann diese nur als Selbstkorrektur der statischen Einheit zum Ausgleich des statischen Beckenmißverhältnisses aufzufassen.

So fand ich häufig Crura vara bei Trochanterhochstand Typus A und Genua valga bei Typus C. Es wäre ja schließlich denkbar, daß durch das Beckenmißverhältnis mit falscher Belastung und bei Überbeanspruchung der Unterextremität z. B. ein Genu valgum entstehen könnte (einfach durch Zug an der medialen Femur- und Tibiaepiphyse resp. lateralem Druck) und daß dasselbe Bild der Knorpelveränderung, das die Anhänger der Spätrachitis für diese erklärten, auch zustande käme, wenn man experimentell eine Epiphysenlinie ähnlichen statischen Verhältnissen aussetzte. Dadurch würde die alte Hütersche Theorie eine neue Stütze erhalten. Sudeck konnte ja einen ähnlichen Vorgang für die Coxa vara adolescentium nachweisen, suchte allerdings die Ursache nicht in einer Pfannen- resp. Beckenanomalie. Unser obenerwähnter Fall von Coxa vara adolescentium zeigt jedenfalls eine ganz anormale Pfanne, dem Typus A zuneigend, das obere Pfannendach fast völlig horizontal gestellt und relativ auf fast doppelte Länge ausgezogen. Hoffentlich gestattet mir später ein reicheres Material, näher auf diese und die andern Belastungsdeformitäten einzugehen. Bei einer ganzen Anzahl von Fällen von Arthritis deformans genus habe ich ständig Trochanterhochstände (Typus C) gefunden, so daß meine Vermutung, daß ein statisches Mißverhältnis der Hüfte auch noch auf das Knie eine deletäre Wirkung entfalten könne, dadurch eine Stütze erhält. Man muß eben die ganze Unterextremität inklusive Becken als statische Einheit auffassen.

Als ich anfing, systematisch hüftgesunde Individuen mit hohen Trochanterhochständen nach Typus C auf anderweitige statische Mißverhältnisse zu untersuchen, fiel mir bei den Röntgenbildern der betreffenden Knie eine merkwürdige Inkongruenz der Gelenkflächen auf: fast bei allen Fällen überragte nämlich der laterale Tibiacondylusschatten den lateralen Femurcondylus beträchtlich, bei Erwachsenen oft bis $1\frac{1}{2}$ cm (siehe Abbildung).

Die Durchsicht einer größeren Anzahl alter Knieröntgenplatten ließ mich weiter sehen, daß sich diese Inkongruenz bei anscheinend

ganz normalen Knien fand, trotzdem eine Anzahl Platten normaler Knie auch eine völlige Kongruenz der Gelenkflächen ohne laterales Überragen des Tibiacondylus ergab. Jedoch fand ich diese In-

Verhalten des Knies bei Trochanterhochstand. Typus C.

Die Condylen decken sich nicht. Der laterale Tibiacondylus ragt seitlich unter dem Femurcondylus hervor. Ein derartiges Verhalten findet man auch bei idiopath. Arthr. def. genus. In extremen Fällen bei Erwachsenen beträgt die Länge dieser freien Tibiagelenkfläche bis $1^1/_2$ cm. Dieses Bild stammt von einem erst 16 jährigen Mädchen mit klinischer Arthr. def. genus. Das Röntgenbild zeigt auch bereits die für Arth. def. charakteristischen spitz zulaufenden Condylenecken.

kongruenz stets und zwar meist beträchtlich bei idiopathischer Arthritis deformans genus, so daß ich zu der Ansicht kam, wir hätten darin doch eine Abweichung vom Normalen

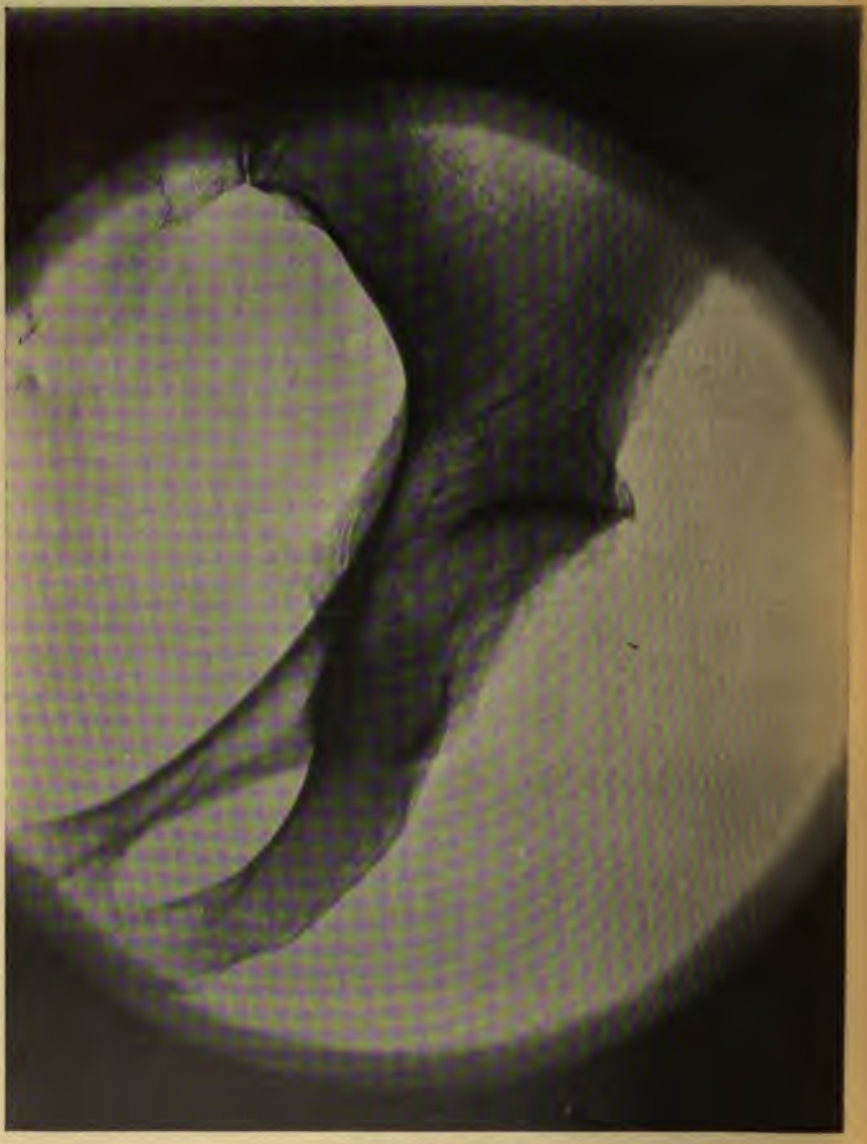

Fig. 21. Typus B.

Man sieht die lateralere Richtung der Pfanne. Vorderer Pfannenschattenrand deutlich zu sehen. Deutliche Tränenfigur. Unterer lateraler Rand der Fac. semilunata deutlich zu sehen; Pfannenachse schräg nach unten.

zu erblicken, und da sie sich bei ausgesprochener idiopathischer Arthritis deformans genus stets findet, möchte ich glauben, daß wir in dieser Inkongruenz der Gelenkflächen die Disposition zur idiopathischen Arthritis deformans genus zu suchen haben. Ich werde diese Auffassung in einer späteren Arbeit mit zahlreichen Röntgenbildern von Fällen zweifelloser Arthritis deformans des Knies zu belegen versuchen, bemerke aber ausdrücklich, daß diese Inkongruenz der Gelenkflächen meist vermißt wird bei derjenigen Arthritis def. genus, in deren Anamnese sich ein akuter Gelenkrheumatismus oder gonorrhoische, tuberkulöse, luetische usw. Gonitis findet; denn diese können, wenn sie abgeheilt sind, im späteren Verlauf durch ihr klinisches und röntgenologisches Verhalten sehr leicht eine idiopathische Arth. def. gen. vortäuschen; ich habe besonders gonorrhoische und luetische Gonitisfälle gesehen, die nach dem Schwinden der akuten Entzündungserscheinungen sowohl klinisch als röntgenologisch in Arthritis deformans übergingen. Ich werde solche Bilder später veröffentlichen.

Durch die erwähnte Inkongruenz der Gelenkflächen würden beim Knie dieselben Vorbedingungen für die Arthritis deformans erfüllt sein, wie ich sie an der Hüfte bei Typus A und C nachwies: ein Teil der überknorpelten Gelenkfläche ist außer Artikulation, und dadurch ist ein derartiges Knie zur späteren Arthritis deformans genus disponiert. Ob diese Inkongruenz der Kniegelenksflächen hervorgerufen ist durch eine gewisse Valgität des Knies infolge der Hüftpfannenstellung (Typus C) oder ob sie die Folge ist von der aus der Hüftpfannenstellung resultierenden Zwangsaußenrotation der ganzen Unterextremität oder ob beide oder andere Möglichkeiten zusammenwirken, will ich dahingestellt sein lassen. Ich bitte vorläufig, die erwähnte Möglichkeit einer Disposition zur Arthritis deformans infolge Inkongruenz der Gelenkflächen im Auge zu behalten; sie würde ja auch das so häufige Auftreten von Arthritis deformans genus bei nicht redressiertem Genu valgum erklärlich machen.

Stieda[1]) hat z. B. sekundäre Kniearthritis bei Pedes plani beobachtet und anderes mehr, was in das besprochene Gebiet gehört. Er schließt daraus, daß es gewissermaßen eine konstitutionelle Anlage zu Belastungsdeformitäten geben müsse, resp. zu

1) Stieda, Die Ätiologie der Belastungsdeformitäten. Deutsche Zeitschrift für Chirurgie, Bd. 85.

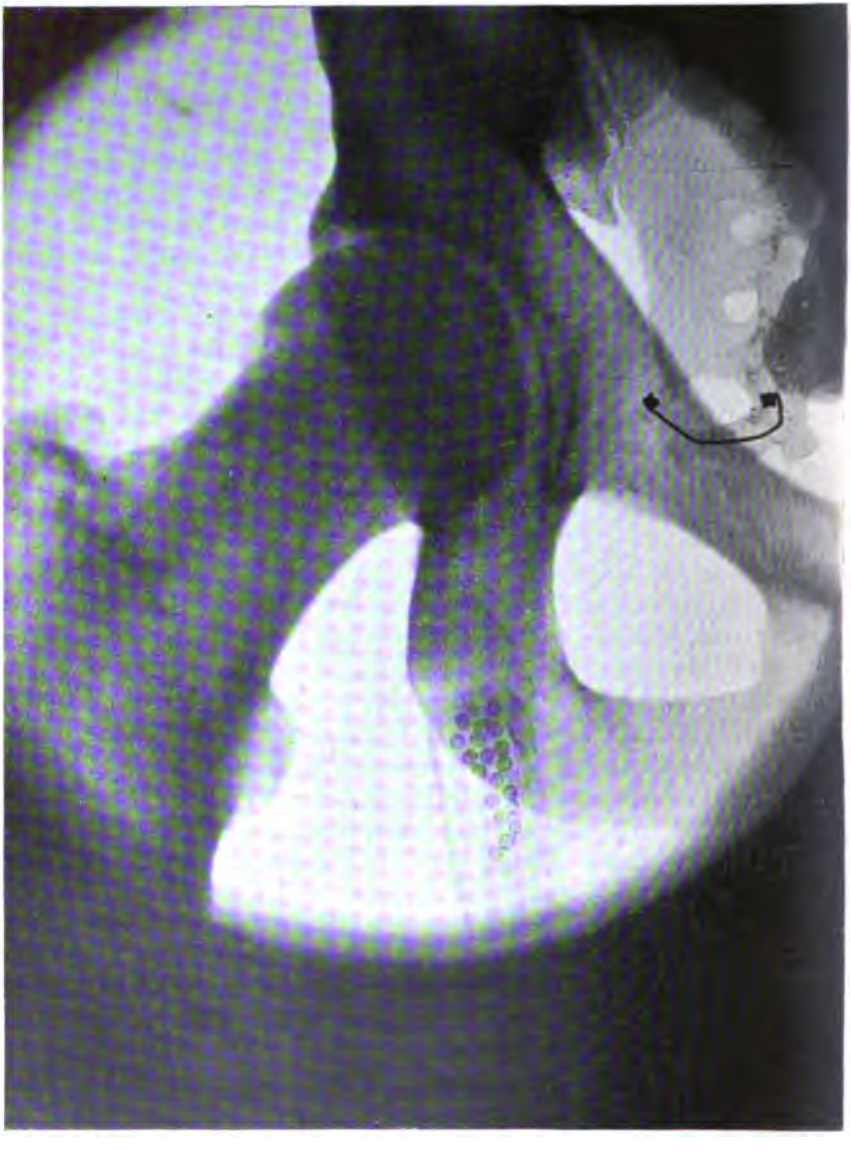

Fig. 22. Typus B.

Kopfschatten u. Pfannenschatten decken sich nicht. Oberer Kopfrand außerhalb des Pfannenschattens. Stützbalkensystem viel ausgesprochener als Zugbalkensystem.

solchen Gelenkerkrankungen, weil häufig auch andere Diathesen (lymphatischer und adenoider Habitus usw.) gleichzeitig vorhanden seien. Ich glaube aber, daß wir mit meiner mechanischen Auffassung, die ja an sich garnichts Neues ist, der wirklichen Ätiologie viel näher kommen und es keiner weiteren „Anlage" bedarf. Ist die statische Einheit eben irgendwo unterbrochen oder gestört, so hat eben auch die ganze Extremität darunter zu leiden. Daß ein Trochanterhochstand bezw. ein statisches Mißverhältnis im Becken auf die Entstehung von Plattfüßen von Einfluß ist, will ich weiter unten zu beweisen versuchen.

Teil III.

Über den inneren Zusammenhang der vorstehend beschriebenen Pfannenanomalien mit einer sekundären Arthritis deformans coxae.

Im ersten Teil meiner Arbeit haben wir gesehen, daß der Trochanterhochstand beim Lebenden ein überaus häufiges Vorkommnis ist; im zweiten Teil sahen wir, daß die Ursache des Trochanterhochstandes bei Fehlen einer anatomischen Coxa vara im Beckenbau liegt. Wir sahen infolge der individuellen Schwankungen des Beckens in Form und Größe Spina und Tuber sich derartig nach vorn verschieben, daß die Pfanne dorsal der Spina-Tuber- (Roser-Nélatonschen) Linie zu liegen kommt, so daß ein Trochanterhochstand am Lebenden resultiert. Solange die Pfanne aber ihre normale Stellung ungefähr im verlängerten 1. und 2. Durchmesser beibehält, bedeutet ein solcher Trochanterhochstand selbstverständlich noch kein statisches Mißverhältnis, sondern ist eine ganz normale, infolge individueller Größenschwankungen eintretende Erscheinung. Diese normalen Verhältnisse liegen bei der überwiegenden Mehrzahl der Träger von Trochanterhochständen vor. Hierüber gibt uns das Röntgenbild meist Aufschluß: Wenn bei der Aufnahme der Hüfte die Längsachse des Fußes in der Sagittalen steht, ist der Trochanter minor nur zum Teil sichtbar, wenn die Pfanne in normaler schräger Stellung steht (Fig. 3).

Erst dann, wenn die Pfannenstellung frontal (Typus A) oder sagittal (Typus C) variiert, haben wir in einem Trochanterhochstand beim Lebenden zugleich ein statisches

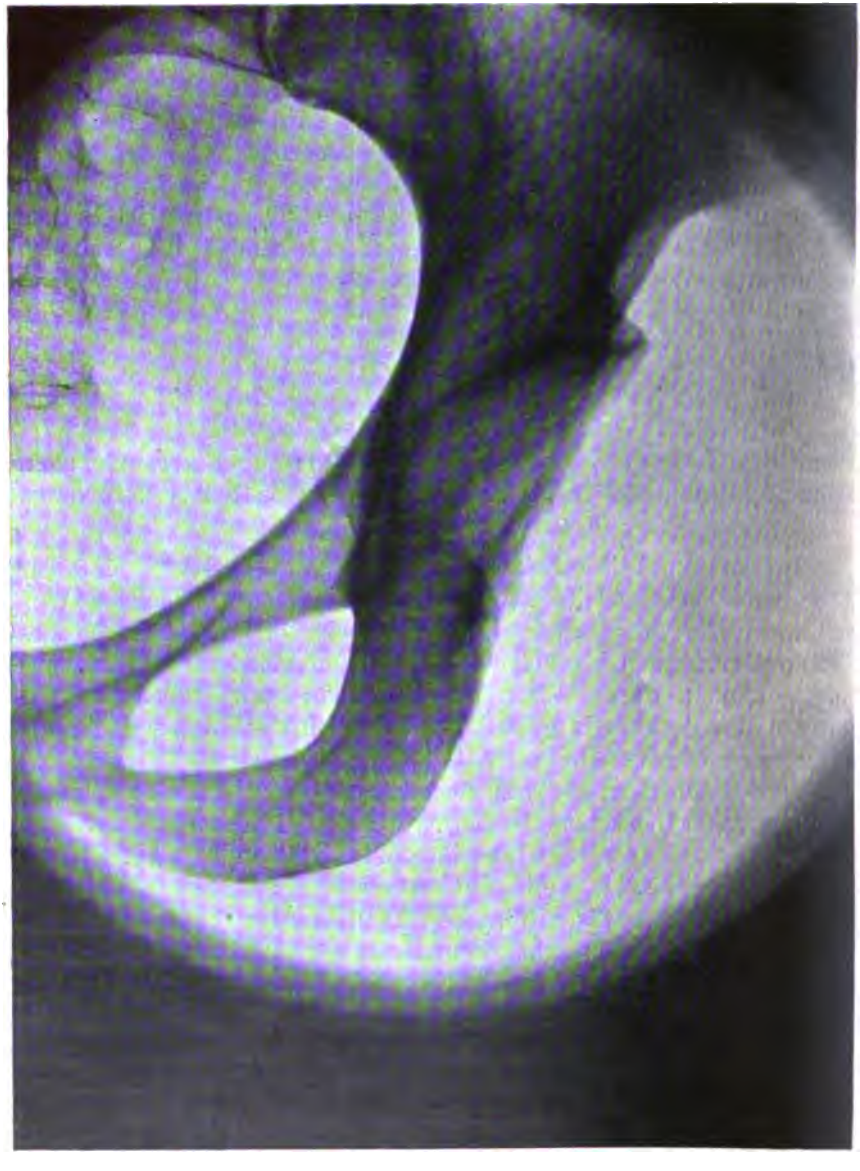

Fig. 23. Typus C.

Die Pfannen Typus B und C sind im Röntgenbild nicht zu unterscheiden. Vorderer Pfannenrandschatten gut zu sehen.

Mißverhältnis zu erblicken, weil dann eine derartige Pfannenstellungsanomalie auf die ganze statische Einheit bis zum Fuß hinunter deletär wirken muß. Wir sahen ja, daß die rachitische Pfannenstellung bei Typus A Innenrotation des Beines zur Folge hatte (Fig. 9), ferner wie den Rachitiker, um mit dem Fuß sagittal auftreten zu können, bereits um 90° außenrotieren mußte. Das Röntgenbild (Fig. 24) zeigt uns nun, wie die durch die Pfannenstellung bedingte Innenrotation (trotz 90° Außenrotation bei der sagittalen Mittelstellung während der Aufnahme!) noch darin zum Ausdruck kommt, daß der kleine Trochanter nur sehr viel weniger zu sehen ist, wie normal (Fig. 3), wie also die Innenrotation immer noch sichtbar bleibt. Fig. 10 zeigt uns aber, und das ist das, worauf es hier ankommt, daß bei Typus A ein großer Teil der überknorpelten Fläche des Schenkelkopfes außer Artikulation ist, daß also tatsächlich hier infolgedessen ein statisches Mißverhältnis vorliegt, zu dem die anormalen Rotationsverhältnisse sich erschwerend hinzugesellen müssen.

Anders in der Entstehung, aber mit dem gleichen Endeffekt liegen die Verhältnisse bei der sagittalen Pfannenstellung des Typus C. Bringt man den Femurkopf bei einer lateral-sagittalen Pfanne in Artikulation, so steht die Schenkelhalslängsachse nicht wie normal im verlängerten 1. und 2. schrägen Durchmesser, sondern frontal in einer Zwangsaußenrotation. Machen wir hier eine Röntgenaufnahme in Mittelstellung des Fußes, so sehen wir den kleinen Trochanter in seiner vollen Breite. Da aber der Fuß hierbei in Mittelstellung stand, so ist die Außenrotation des Fußes gewissermaßen nur eine vorgetäuschte; sie ist eben schon in der Pfannenstellung begründet. Sieht man aber gar den kleinen Trochanter noch in ganzer Ausdehnung, wenn man den Fuß eine Innenrotation einnehmen läßt, wie es z. B. bei der Aufnahme von Fig. 25 der Fall war, so geht daraus hervor, daß die Außenrotation des Schenkelhalses in einer Pfanne begründet ist, die, wie ich es auch am Skelett zuweilen fand, nicht bloß völlig lateral-sagittal, sondern noch etwas dorso-lateral steht. Bei den Tieren treffen wir diese Pfannenstellung z. B. bei Robben, Seehunden, Seelöwen usw. an, also bei Tieren, bei denen die Hinterextremität in übertriebenster Außenrotation steht. — Durch die lateral-sagittale bezw. dorso-laterale Pfannenstellung ist die ganze Unterextremität zur Außenrotation verurteilt und eine normale Statik unmöglich gemacht: Auch Typus C bedeutet demnach ein statisches Mißverhältnis. Die stetige Neigung des mit einer solchen Pfanne behafteten Indi-

Fig. 24. 24 jähr. Mädchen.

Fall von Hüftkontusion, zufälliger Befund einer rachitischen Pfanne u. leichter Coxa vara. Kopf- u. Pfannenschatten decken sich. 4 cm Trochanterhochst. Spinae außen 27,3. Spinae Mitte 25,0. Coniugata ext. 16,5. Tubera 8,5. Cristae 30. Trochanteren 32. Graciler fingerförmiger Troch. maj. (Charakteristisch für Rhachitis).

Fig. 25.

L. F., 48jähr. Arbeiter (Fall 13, Tab. B.) Seit 10 Jahren Hüftbeschwerden. 6 cm Trochanterhochst. über Roser-Nélaton. Klin. Diagnose: Arthrit. def. cox. Adduktions- u. Flexionskontraktur. Schenkelhals- u. Richtungswinkel normal. Der Fuß stand bei dieser Aufnahme stark innenrotiert; trotzdem ist der Troch. min. völlig sichtbar! Das ist ein Beweis dafür, daß die Außenrotation im Schenkelhals, resp. in der Pfannenachse begründet ist; wahrscheinlich sind beide daran beteiligt.

viduums, durch Innenrotation normale statische Verhältnisse herstellen zu wollen, wird dies nicht völlig erreichen können; immer wird die Zwangsaußenrotation überwiegen. Seine Versuche werden nur zur Folge haben, daß die hinteren Teile seiner überknorpelten Schenkelkopffläche außer Artikulation kommen und nicht mehr zum Tragen der Rumpflast benützt werden.

Wir sehen also, daß Typus A und C in ihren ausgesprochenen Vertretern das Gemeinsame haben, daß infolge der anormalen Pfannenstellungen auch die Statik eine anormale wird und daß bei beiden sich Teile des überknorpelten Schenkelkopfes außer Artikulation befinden. Wir haben jetzt dieselben Verhältnisse wie nach einem Schenkelhalsbruch, der, wie bekannt, sehr häufig eine sekundäre Arthritis deformans coxae zur Folge hat; auch bei ihm wird durch Verdrehung des proximalen Fragments infolge der Belastung ein Teil der überknorpelten Kopffläche außer Artikulation gesetzt und der übrige Teil der Kopfrundung hat nun die ganze Last zu tragen.

Wir haben also sowohl beim Schenkelhalsbruch, wie bei Typus A und C zwei Möglichkeiten zur Auslösung der Arthritis deformans coxae: 1. Degeneration der außer Artikulation befindlichen Knorpelfläche des Kopfes infolge Nichtbenutzung und 2. Schädigung der noch in Artikulation befindlichen Knorpelfläche durch relative Überbelastung (Druckusur, lokale Anämie des Knorpels). Ob bloß eine von beiden Noxen oder beide zusammen einwirken, wage ich nicht zu entscheiden. Die Schliffflächen deuten auf die Wirkung der zweiten Schädlichkeit hin, aber auch der erste Punkt dürfte kaum ohne Einfluß bleiben; ebenso dürfte die Kapsel bei Typus A und C schon von vornherein schädliche Verdrehungen und Zerrungen erleiden.

Nach den vorstehenden Ausführungen ist es denkbar, daß schon die gewöhnliche Belastung beim Stehen und Gehen für den Kopf bei einer Pfannenstellung beider Typen eine andauernde Schädigung bedeutet und es bedarf infolgedessen meiner Ansicht nach gar keines besonderen Traumas zur Auslösung der A. d. c.; auch Alter und Geschlecht spielen aus demselben Grunde keine Rolle. Trifft aber ein äußeres Trauma ein derartiges Gelenk, so wird es vornherein viel schwerer darunter zu leiden haben, als ein normal belasteter Gelenkkopf, dessen Knorpelflächen in der Pfanne an sich völlig geschützt liegen. Deshalb wirkt auch ein Trauma bei bereits bestehender A. d. c. immer verschlimmernd. Aber auch

an einem durch die besprochenen Pfannenanomalien zur A. d. c. disponierten Gelenk wird ein Trauma diese leicht zur Auslösung bringen (z. B. eine traumatische Hüftluxation!).

Mein bisheriges Material zeigt durch seine Röntgenbilder, daß die A. d. c. tatsächlich sowohl bei Pfannen des Typus A als des Typus C vorkommt, bei letzterem jedoch anscheinend häufiger (siehe folgende Tabelle). Ich habe beiderlei Röntgenbilder am 5. März 1907 im Hamburger Ärztl. Verein demonstriert.

Die allerdings meist geringen Verschiedenheiten der beiden Pfannenstellungen an ein und demselben Becken (siehe Tabellen A, B und C) machen es weiterhin verständlich, warum zuweilen nur eine Seite erkrankt, zuweilen beide.

Die Auffassung der A. d. c. als einer sekundären Folge eines statischen Mißverhältnisses liegt um so näher, als wir ja auch bereits wissen, daß sich gern Arthritis deformans in Gelenken ansiedelt, die durch Substanzverluste infolge früherer Entzündungen anderer Art ihre normale Statik eingebüßt haben. Hoffa[1]) hat dies für alte Coxitis tuberculosa, Borchard[2]) für frühere Osteomyelitis nachgewiesen. Hierin liegt auch der Grund, warum vielfach alte Entzündungen verschiedensten Charakters in ihren Endstadien genau so aussehen wie typische Arthritis deformans; letztere gesellt sich eben häufig im weiteren Verlauf infolge der durch Substanzverluste veränderten Statik sekundär hinzu. Wahrscheinlich können auch die vom Periost (Walkhoff) gelieferten und bei typischer A. d. c. fast nie vermißten Randwülste auch schon durch die primäre Entzündung provoziert werden, wodurch die Grenzen zwischen primärer Affektion und sekundärer Arthritis deformans oft noch mehr verwischt werden.

Stempel[3]) hat in seiner Arbeit 58 Fälle von Malum coxae senile aus der schlesischen Alters- und Invaliditätsversicherungsanstalt zusammengestellt. Von diesen 58 Fällen waren 49 ländliche Arbeiter. Er schloß daraus, daß die landwirtschaftliche Beschäftigung zum Malum coxae senile in ätiologischer Beziehung stände. Er glaubte, diese in der Überbürdung mit schweren körperlichen Arbeiten von frühester Jugend an, schlechten hygienischen

1) Diskussion zum Vortrag Immelmanns, Deutsche med. Wochenschr. 1907, Nr, 5 u. 6.

2) Deutsche Zeitschr. f. Chir., Bd. 85.

3) Deutsche Zeitschr. f. Chir., Bd. 60.

und Ernährungsverhältnissen suchen zu müssen, Knorpeltraumen der Hüftgelenke, verbunden mit den Alterserscheinungen, führten dann nach seiner Auffassung den Ausbruch des Malum coxae senile herbei.

Ich habe unter meinen Fällen nur einen einzigen Landarbeiter (Gärtner), sonst nur industrielle Arbeiter, aber auch Patienten, welche nie in ihrem Leben infolge ihrer guten sozialen Lage schwere Arbeit verrichtet haben. Dieses Moment kann also nicht an der Erkrankung schuld sein! Und doch besteht zwischen Stempels und meinem Material ein gemeinsames Moment von großer Wichtigkeit: die Außenrotation der Füße, die Stempel ebenso wie fast alle Autoren der A. d. c. betont. Auch meine Patienten wiesen z. T. hochgradigste Außenrotation auf, teilweise noch verschlimmert durch Pedes plani. Landleute müssen aber die Arbeit auf dem Felde meist in gebückter Stellung verrichten; ausgiebiges Bücken ist wiederum nur in Außenrotation der Füße möglich. Ich sehe daher in der Außenrotation (bei primär vorliegender anormaler Pfannenstellung!) das schädigende Moment. Der gleiche Entstehungsmechanismus läßt sich auch bei einigen meiner Fälle konstatieren, z. B. bei meinen Scheuerfrauen; bei anderen fehlt das die Außenrotation noch verschlimmernde Moment des häufigen Bückens in der Anamnese. Bei diesen dürfte, wie oben ausgeführt, die Außenrotation infolge anormaler Pfannenstellung und ihre Folgen allein zur Auslösung der A. d. c. genügt haben.

Wie vorhin schon berührt, halte ich das überaus häufige Zusammentreffen von Plattfüßen und A. d. c. durchaus nicht für zufällig, sondern ich sehe auch in den Pedes plani ein weiteres Glied in der Kette der statischen Mißverhältnisse und zwar auch eine Folge der primären Pfannenstellung. Denn, wie bekannt, begünstigt jede Außenrotation ein Umlegen des Fußgewölbes in Valgität. Aber auch der umgekehrte Vorgang wird vorkommen: Das normale Kind lernt in Innenrotation stehen und gehen, weil es sich sicherer fühlt, wenn es den Fuß nach innen setzt; es geht so lange innenrotiert, bis die Eltern es wegen seines „häßlichen" Ganges berufen, bis es schließlich glücklich gelernt hat, schön seine Füße nach außen zu setzen. Jetzt sind die Eltern zwar zufrieden, aber das Kind hat dadurch vielleicht den Grund zu seiner späteren Arthr. def. coxae gelegt, wenn es außerdem in der Hüfte ein statisches Mißverhältnis infolge anormaler Pfannenstellung hat. Jetzt verschlechtert die Valgität des Fußes ihrerseits das statische Mißverhältnis der Hüfte. Man sollte deswegen die Kinder wegen eines innenrotierten Ganges nicht korrigieren.

Teil IV.

Ich lasse nur eine kurze Zusammenstellung unseres Materials folgen, da ja vieles bereits besprochen worden ist. In der Tabelle (S. 598) sind die Patienten ihrem Alter nach geordnet. Die Mehrzahl derselben wurde anläßlich eines Vortrages am 5. März 1907 im Ärztlichen Verein in Hamburg vorgestellt. Die mit x bezeichneten Fälle sind Frauen.

Bei allen Fällen war die Beweglichkeit in mindestens einer Achse eingeschränkt oder unmöglich; jedoch fand sich nie eine völlige Ankylose. Es zeigen sich somit unter den 30 Fällen 23 Männer und 7 Frauen. Daraus könnte man schließen wollen, daß vielleicht die Männer als Hauptträger des Erwerbs infolge schwerer Arbeit häufiger erkranken. Das ist nicht der Fall, Fall 1 der doppelseitigen, Fall 4, 7, 19 und 21 der einseitigen Fälle haben infolge ihrer günstigen sozialen Lage nie schwere Arbeit verrichtet; nur Fall 19 hat vor dem Hochschulbesuch praktisch gearbeitet.

Traumen lassen sich nur in Fall 6 und 18 der einseitigen Fälle anamnestisch feststellen. Fall 6 (Tabelle B), fiel als Soldat auf die Hüfte, tat aber nach wenigen Wochen Extension wieder Volldienst; eine Fraktur ist nach dem Röntgenbilde (Fig. 4) sicher auszuschließen. — Fall 18 trat vor einigen Jahren in einen „verrosteten" Nagel; seitdem Ischias und Gang in Spitzfußstellung; auch die Schmerzen in der Hüfte, im Oberschenkel und der Lendengegend sollen sich im Anschluß daran entwickelt haben. Es besteht Flexions-Adduktionskontraktur der Hüfte, Außenrotation, behinderte (über 160°) Extension und Flexion (über 90°); bei Abduktion über 25° geht das Becken mit. Keine Krepitation. Die anamnestischen Daten müssen meines Erachtens vorsichtig aufgefaßt werden, da die Patientin bereits mehrere Jahre (bisher vergeblich) auf Grund des „Betriebsunfalls" eine Rente zu erlangen sucht. Sie schiebt nämlich den ganzen Hüftzustand auf die Verletzung mit dem verrosteten Nagel! — Die Erkrankung der doppelseitigen Fälle kann beiderseits gleichzeitig einsetzen (Fall 3 und 5) oder es kann die einseitige Erkrankung oft schon lange Zeit bestehen, ehe die andere Seite nachfolgt (Fall 1, 2, 4 und 6). — Auch von den einseitigen Fällen geben manche an, bisweilen schon Schmerzen in der andern Hüfte gehabt zu haben. Über die doppelseitigen Fälle 3 und 5 möchte ich weiter unten ausführlich berichten, zunächst jedoch auf einige klinische Einzelheiten eingehen.

Schon bei ganz initialen Fällen von A. d. c. findet sich die Beweglichkeit des Beins, sowohl was äußerste Extension, als maximale Flexion anlangt, eingeschränkt. Schon frühzeitig stellt sich eine leichte Flexionskontraktur ein, die durch Lordose der

A) Doppelseitige Arthritis deformans coxae.

Nr.	Name	Beruf	Alter	Troch.-hochst. r.	Troch.-hochst. l.	A. d. c.	Ischias	Cruralis	Lumbago	Krankheitsdauer u. Bemerkun
1	× Br.	Amtsrichterfrau	28	6	5	beide	+	+	+	2 Jahre; l. mehr wie r., Typu geheilt [1]).
2	W. N.	Arbeiter	29	7	7	„	+	+	—	4 Jahre; r. eher u. mehr wie l., T A, in Behdlg.
3	F. J.	früh. Kellner	42	5½	6	„	+	+	+	8 Jahre; siehe ausführl. Mitte unten; geheilt.
4	H. W.	Masch.-Bauer	46	5	5	„	+	+	+	1 Jahr; l. mehr wie r., geheilt.
5	C. Bi.	Tischler	54	10½	6½	„	+	+	+	30 Jahre; s. ausführl. Mitteilg. u
6	J. Ba.	Arbeiter	56	6	6	„	+	+	+	mehrere Jahre; l. mehr wie r. schwerdefreier.

B) Einseitige Arthritis deformans coxae.

1	T. Wil.	Arbeiter	26	6	6	l.	+	+	+	1 Jahr; geheilt.
2	W. H.	Arbeiter	30	5	4	r.	+	+	+	½ Jahr; Beugg. nur bis 120° Behdlg.
3	A. Schl.	Ewerführer	33	5	5	r.	+	+	+	1¾ Jahr; 3. Rezidiv; in Behdlg
4	× H.	Kaufm.-Frau	35	3	3	r.	+	+	—	„lange" bestehend; Typus A., geh
5	× A. E.	Köchin	36	3	3	l.	+	+	+	mehrere Jahre; Typus A., gebes
6	H. W.	Kommis	36	8	6	r.	+	+	—	4 Jahre; beim Militär gefallen, ge
7	Po.	Kaufmann	37	5	5	l.	+	+	+	2½ Jahre; schon mehrere Rezid in Behdlg.
8	A. A.	Arbeiter	38	4½	4	r.	+	+	+	2 Jahre; geheilt.
9	G. Ka.	Heizer	41	5	3	r.	+	+	—	„lange Zeit"; geheilt.
10	W. Pl.	Schiffer	43	6	6½	l.	+	—	+	„lange Zeit"; geheilt.
11	J. H.	Arbeiter	43	6	6	r.	+	+	—	½ Jahr; Flexion nur bis 90°; geh
12	F. Heig.	Ewerführer	44	3	4	r.	+	+	+	4 Jahr; Typus A., gebessert.
13	L. F.	Arbeiter	48	6	6	r.	+	—	—	10 Jahre; viele Rezidive, gebess
14	× Ho.	Scheuerfrau	51	6	6	l.	+	+	+	„viele" Jahre, gebessert.
15	H. J.	Kapitän	57	5	5	r.	+	+	+	„viele" Jahre; in Behdlg.
16	× R.	Asylmutter	57	3	4	r.	+	+	+	?; in Behdlg.
17	H. Har.	Räucherer	57	8	8	r.	+	+	—	10 Jahre; in 145° Flexion fast un weglich, jedoch 50—90° Rotat möglich; in Behdlg.
18	× Ham.	Vorleserin	58	5	5	l.	+	+	+	Trauma? in Behdlg.
19	Gl.	Baumeister	60	3	3	r.	+	+	—	12 Jahre; Typus A., geheilt

1) Unter geheilt ist beschwerdefrei zu verstehen; die Fälle, bei denen nicht Typus A vermerkt ist, hatten Pfannen nach Typus C.

Name	Beruf	Alter	Troch.-hochst. r.	Troch.-hochst. l.	A. d. c.	Ischias	Cruralis	Lumbago	Krankheitsdauer u. Bemerkungen.
T. Gr.	Arbeiter	60	4	4	l.	+	+	+	„sehr viele" Jahre; Rezidive, gebess.
J. E.	Kaufmann	62	3	3	l.	+	+	+	„lange Zeit"; beschwerdefrei.
C. Da.	Gärtner	63	4	6	r.	+	+	—	„viele" Jahre; gebessert.
L. Schön.	Arbeiter	64	6	6	r.	+	+	+	7 Jahre; Rezidive, in Behdlg.
× Sch.	Scheuerfrau	66	4	4	r.	+	+	+	„viele" Jahre; gebessert.

Lendengegend ausgeglichen wird. Legt man die Patienten auf eine gerade Fläche (Röntgentisch), gleicht die Lordose aus und sucht dann die Beine zu strecken, so bemerkt man leicht die Flexionskontraktur, die aber dem Untersucher bei Untersuchung auf einem Polstersopha meist entgeht. Gleichzeitig findet sich auch eine Flexionsbehinderung; die Patienten können oft nicht über 90° flektieren. — Die Abduktion ist meist schon im Anfang behindert; das kranke Glied wird leicht abduziert gehalten. Diese sämtlichen Beweglichkeitseinschränkungen sind aber meines Erachtens die Folge der Weichteilkontrakturen und keine Knochenbehinderungen, die sich erst bei hochgradigster Deformation der Gelenkflächen hinzugesellen. Die Innenrotation ist meist beschränkt, resp. ganz aufgehoben; die Außenrotation meist bis zur Frontalen möglich. Manche Untersucher (Maydl u. a.) konnten einen Unterschied konstatieren, je nachdem sie in Beugung oder Streckung zu rotieren versuchten. Ihnen ist entgangen, daß bereits 1873 v. Meyer[1]) die Ursache hiervon in der physiologischen Wirkung des Ligamentum ileofemorale fand: „Die Rotationsmöglichkeit muß deshalb in der Beugung stärker sein als in der Streckung und muß deshalb bei der Bewegung des Femur aus jener in diese stetig abnehmen", besonders, meiner Ansicht nach, wenn dieses Band bei A. d. c. entzündlich infiltriert und verkürzt wird. — Eine vollständige Ankylosierung der Hüfte findet bei A. d. c. niemals statt, stets nur Beweglichkeitsbeschränkung in einer Achse oder zwei oder allen drei Achsen.

Zu erwähnen ist ferner, daß sich sehr häufig eine Lumbago, die sehr große Beschwerden machen kann, als Begleitsymptom der A. d. c. findet (siehe Tabelle). Auch sie dürfte ähnlich wie die Cruralisneuralgie durch direkte, die Äste des Plexus ischiadicus in

1) Statik und Mechanik des Knochengerüstes. Leipzig 1873, S. 342.

den Nervenscheiden vom Gelenk aus entlangkriechende Entzündung entstehen. Vielleicht handelt es sich aber auch bisweilen um eine Kombination mit echter Arthritis deformans sacroiliaca, die auch als eine Folge des statischen Mißverhältnisses im Beckenbau aufzufassen wäre (z. B. durch die Beeinflussung der Beckenneigung von der Hüfte aus).

An dem befallenen Bein stellt sich eine Muskelatrophie sekundär ein, besonders wenn das Bein nicht massiert wird. Bei fast allen unserer Fälle fand sich das Drehmannsche[1]) Symptom, daß der im Knie gebeugte Oberschenkel auf dem Wege von der Streckung zur Beugung sich zugleich in Abduktion stellt, wie Drehmann es bei der Coxa vara adolescentium beobachtet hat (infolge der Pfannenstellung?). — An eine besondere, voneinander zu trennende hyper- und atrophische Form der A. d. c., wie sie Bade auf der Naturforscherversammlung 1906 (mit anderen Autoren) vertrat, kann ich nicht recht glauben, da zahlreiche Beobachtungen beweisen, daß sich beide an demselben Gelenk kombinieren können, daß aber im Einzelfall bald die atrophischen und einschmelzenden, bald die hypertrophischen Prozesse überwiegen können.

Therapie: Die Therapie besteht bei unseren Fällen in Übungen der Hüfte in verschiedenen Pendeln, welchen eine ausgiebige Massage des Unterschenkels, Oberschenkels, des Gesäßes und eventuell der Lumbalgegend folgt. Die Massage des Hüftgelenks muß unter anderem auch in tief eindringenden Friktionen bestehen; gerade nach solchen meist sehr schmerzhaft empfundenen Friktionen verliert sich die Steifigkeit am besten. Nach der Massage applizieren wir eine zirka halbstündige Heißluftbehandlung, die in Überstülpung eines sechsflammigen elektrischen Lichtkastens über den affizierten Unter- und Oberschenkel und in Einstellung eines Scheinwerfers auf die Glutäalgegend besteht. Außerordentlich schmerzstillend und heilungsbefördernd wirken 2—3 mal täglich angewendete halbstündige heiße Sitzbäder mit zeitweisem Zugießen heißen Wassers. Nachts lindern heiße Umschläge die Schmerzen beträchtlich. Nach einer derartigen hyperämisierenden Behandlung verliert sich die Steifigkeit am Morgen, gegen die wir (auch noch nach Abschluß der eigentlichen Behandlung) noch Freiübungen, wie Kniebeugen, Abduktionsübungen, die von Hoffa empfohlene Bewegung des Strumpfanziehens usw. verordnen. In einigen Fällen sahen wir von

1) Drehmann, Verhandlungen der Deutschen Gesellschaft für orthopäd. Chirurgie 1903, II. Kongr. (Diskussion zur Coxa vara).

Aspirin (2 g pro die) gute Wirkung; meist versagte es völlig. Man muß die Patienten darauf aufmerksam machen, daß die medikomechanische Behandlung die Schmerzen in der ersten Zeit oft vergrößert. — Häufig werden schon nach wenigen Tagen die ersten Zeichen einer Besserung bemerkbar: Die Steifigkeit läßt nach, besonders in direktem Anschluß an die einzelne Behandlungssitzung; die Patienten „kleben nicht mehr so am Boden"; das Gefühl der bleiernen Schwere in den Beinen schwindet; das Gehen und Treppensteigen wird erträglicher. Am längsten bleiben bei Schwinden der Ischias- und Cruralisschmerzen die Schmerzen im Hüftgelenk selbst bestehen, oft auch noch Parästhesien in der Ferse. Anderweitige statische Mißverhältnisse (Plattfüße, X-Beine) sind natürlich gleichzeitig entsprechend zu behandeln. Die Behandlung ist eine äußerst langwierige, aber da das Leiden oft schon lange Zeit, wenn auch meist unter falscher Diagnose, die Patienten gehörig geplagt hat, eine um so dankbarere für Arzt, wie Patient.

Hoffa u. a. entlastet die arthritische Hüfte durch einen Schienenhülsenapparat. Wir sind bisher stets ohne denselben ausgekommen; wir sagten uns auch, daß wir damit die Ursache, das statische Mißverhältnis, ja nicht beseitigen können. Es fehlt uns also hierüber die Erfahrung. Lorenz hat auf der Naturforscherversammlung 1906 auch für Initialfälle eine Gipsverbandbehandlung in Abduktion und Extension vorgeschlagen. Aus eigenen schlechten Erfahrungen kann ich nur auf das eindringlichste bei Initialfällen von jeder, auch der kürzesten Immobilisation abraten; Bewegung ist alles für unsere Patienten! Selbst bei schon deformierten Fällen wird durch „Einschleifen" der Gelenkflächen die Beweglichkeit durch die physikalische Therapie gebessert. Dagegen kann ich zur Stellungsverbesserung bei hochgradigsten Kontrakturen, bezw. Gelenkzerstörungen auf das wärmste die Lorenzsche „Inversion zur Stellungsverbesserung defekter Hüftgelenke" empfehlen, die es uns ermöglichte, einen geradezu verzweifelten Fall doppelseitiger A. d. c. zur völligen klinischen Heilung[1]) zu bringen (Fall 3, Tab. A, siehe ausführliche Veröffentlichung unten). Der Inversion hat aber später die ausgiebigste physikalische Therapie zu folgen. —

Extension scheint als schmerzstillendes Mittel vorzüglich zu wirken, ist aber ebenfalls wegen der Vorliebe der A. d c. zu Versteifungen durchaus zu widerraten, wie wir aus Erfahrung sagen können.

---

1) Demonstriert im Hamburger Ärztlichen Verein, 5. März 1907.

Von der Resektion möchte ich wegen des fraglichen, meist schlechten Resultats auf Grund der Veröffentlichungen entschieden abraten; hier wird die Lorenzsche Inversion statt ihrer Triumphe feiern.

Durch die angeführte Therapie werden wir alle Fälle von A. d. c. mindestens vor einer Verschlimmerung bewahren, die meisten bessern, die leichteren ganz heilen können, wie uns unsere bisherigen Fälle gezeigt haben. Dann wird die bisherige Anschauung von der therapeutischen Ohnmacht der Arthritis deformans coxae gegenüber bald überwunden sein.

Zum Schluß noch zwei Krankengeschichten:

a) Doppelseitige Arth. def. cox. durch Lorenzsche Inversion geheilt.

Am 11. VIII. 1903 trat der damals 42jähr. frühere Kellner Fritz Ihde in unsere Behandlung. Er war früher nie erheblich krank gewesen (keine Gonorrhöe, keine Lues) und hat seiner Militärpflicht als Infanterist Genüge geleistet. Im Jahre 1898 erkrankte er mit Schmerzen in beiden Beinen, ohne vorhergegangenes Trauma; auch die Hüften fingen später an zu schmerzen. Im Laufe der nächsten 5 Jahre nahm das Leiden zu, das Gehen wurde schwerer und schwerer, bis er gänzlich arbeitsunfähig wurde und Invalidenrente beziehen mußte. Wie die Akten der hanseatischen Landesversicherungsanstalt nachweisen, war er auf „Rheumatismus, Ischias und Rückenmarksleiden" begutachtet und behandelt worden; auch in einem hiesigen Krankenhause war er dreimal längere Zeit auf Ischias behandelt worden, zuletzt 6 Wochen (April-Mai 1903). Trotzdem war das Leiden beständig schlimmer geworden. — August 1903 konnte er nur noch wenige Minuten an zwei Stöcken gehen, dann mußte er wieder ausruhen; er klagte außer über typische Ischiasschmerzen noch über solche in den Hüften und Oberschenkeln beider Beine. Am 11. VIII. 1903 war folgender Befund zu erheben: Der gesund aussehende, kräftig gebaute Mann kann sich nur mühsam an zwei Stöcken vorwärts bewegen, die Beine werden beim Gehen beinahe gekreuzt und der Gang ist hochgradig watschelnd; er wälzt dabei mit dem rechten, bezw. linken Bein zugleich die gleichnamige Körperhälfte vor, indem er das Schwungbein im Bogen um das Standbein herumführt; beide Hüften werden dabei anscheinend ankylotisch gehalten, der Gang ist infolgedessen äußerst unbeholfen. Am entkleideten Patienten bemerkt man zunächst die starke Flexionskontraktur und die ihr entsprechende Lordose. Die Füße stehen außenrotiert. Flexion beider Hüften nur bis ca. 75° möglich, dabei erfolgt auch im Liegen Kreuzung des erhobenen Beines über das liegenbleibende. Außenrotation bis zur Frontalebene; Innenrotation nicht bis zur Sagittalen möglich. Abduktion beider Hüften nur ca. 15° und nur in äußerster Außenrotation möglich. —

Trendelenburg beiderseits positiv. Das Gesäß springt stark hervor, die stark adduziert gehaltenen Beine erscheinen verkürzt. Nach Ausgleich der Lordose ergibt sich eine Hüftbeugekontraktur von 140°. Die größtmöglichste passive Spreizung der Beine voneinander ergibt etwa einen

Winkel von 40—45°. Kniereflexe beiderseits erhöht; Nervensystem intakt. Der linke Trochanter steht 6 cm, der rechte $5\frac{1}{2}$ cm über Roser-Nélaton. Die Röntgenbilder ergeben schwerste arthritische Deformationen beider Köpfe und Pfannen.

Der Patient wurde nun mit Massage, Pendeln, Heißluft usw. behandelt, worauf sich sein Gang besserte; schließlich konnte er bis $1\frac{1}{2}$ Stunden täglich gehen, allerdings nur mit Pausen, aber nur an einem Stock. Spreizung der Beine voneinander in Außenrotation bis ca. 60°. Es erfolgte dann ein Stillstand, so daß am 10. I. 1904 zur Operation (Lorenzsche Inversion) geschritten wurde:

In Äther-Chloroformnarkose werden zunächst beiderseits Adduktoren und Spin. iliac. ant. sup.-Muskulatur subkutan durchschnitten und nun genau wie bei der Reposition einer kongenitalen Luxation Abduktions- und Extensionsbewegungen ausgeführt, bis es schließlich nach zweistündiger schwerer Arbeit unter heftiger Krepitation und lebhaftem Krachen in beiden Hüften gelingt, beide Beine in rechtwinkelige Abduktion und fast völlige Extension überzuführen. In dieser Stellung Gipsverband bis zum Knie über beide Hüften.

Die ersten Wochen waren ungemein schmerzhaft für den Patienten. Nach 3 Wochen wurde der Gipsverband entfernt, die Hülse aber nachts als Gipshose noch einige Wochen wieder angelegt; tagsüber machte der Patient Steh- und Gehversuche mit sehr schmerzhaft empfundenen Bewegungsübungen. Der Patient wurde nun täglich von uns Ärzten selbst massiert; eine leichte Abduktionskontraktur wurde nicht bekämpft, sondern durch stete Abduktionsübungen zu erhalten gesucht. Nach 8 Wochen konnte Pat. zuerst ins Freie und einige Wochen später in unser Institut zum Pendeln und zur Heißluftbehandlung kommen. Die Schmerzen ließen in ganz eigenartigen Perioden nach: Nach 2—3 Wochen erfolgte stets eine Exacerbation der Schmerzen, die 4—5 Tage anhielt; in diesen Tagen konnte sich Pat. nur mit großer Mühe vorwärts bewegen, die Übungen und die Nächte waren unerträglich. Nach diesen Tagen bemerkten wir dann stets, daß die Beweglichkeit der Beine gegen die vorherige schmerzfreiere Periode besser geworden war. Nach ca. einem Jahr war der Patient imstande, einmal Sonntags als Aushilfskellner ca. 12 Stunden im Dienst zu sein. Wir ließen ihn jedoch zum Fleischbeschauer ausbilden, um die Schädigungen des im Stehen und Gehen betriebenen Kellnergewerbes wegen der Rezidivgefahr zu vermeiden.

Hin und wieder treten auch heute noch Schmerzen auf; er muß dann öfters ausruhen, aber im großen und ganzen ist er jetzt, 3 Jahre nach der Operation, soweit wieder hergetellt, daß er trotz der natürlich infolge der Knochenveränderungen auch fernerhin bestehenbleibenden Bewegungseinschränkungen klinisch für ausgeheilt gelten kann: Er geht jetzt noch watschelnd mit außenrotierten Füßen, kann aber den ganzen Tag ohne Schmerzen und ohne Stock umhergehen. Hüftflexion noch ca. 160° beiderseits. Innenrotation in Extension bis zur Sagittalen möglich; Außenrotation rechts bis ca. 180°, links bis 160°. Flexion der Oberschenkel nur bis ca. 85—90°! Abduktion ca. 50° auf jeder Seite. Die Beine können aktiv bis auf ca. 90 cm Malleolarabstand gespreizt werden.

Einen interessanten Einblick in die pathologisch-anatomischen Vor-

Fig. 26.

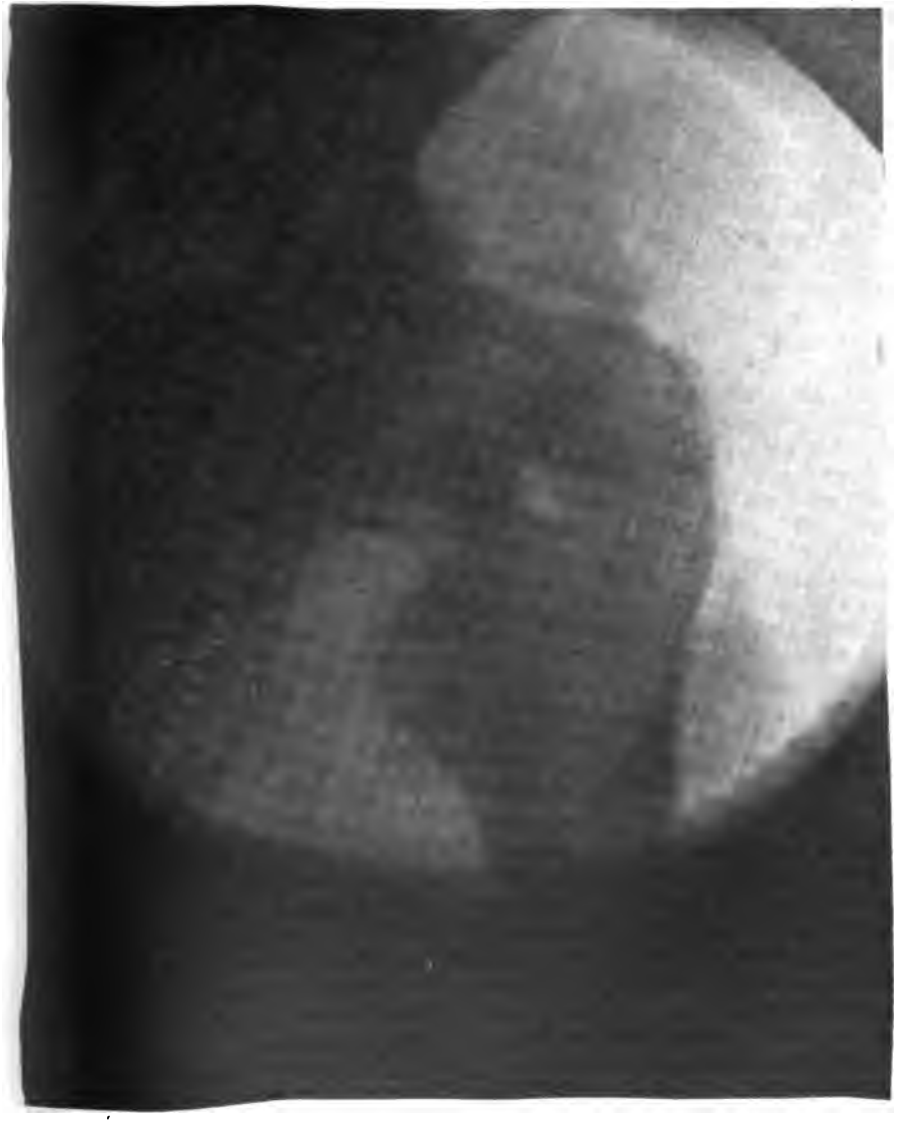

Fig. 27.

gänge bieten die Röntgenbilder. Fig. 26 zeigt die linke Hüfte am 17. VI. 1906: Das Pfannendach ist schnabelförmig ausgezogen, dadurch entsteht eine parabelartige Pfannenfigur, deren oberer Schenkel beträchtlich horizontal in die Länge gezogen ist. — Dem entspricht der walzenförmig ausgezogene Kopf, der eine deutliche Spitze an der Ansatzstelle des Ligam. teres zeigt. Die Kopfränder ragen sowohl oben wie unten erheblich über die Pfannenränder hinaus. Die Ossifikationen am oberen und unteren Kopfrand erstrecken sich längs des bedeutend verkürzten Schenkelhalses. Auf der Platte gemessen, beträgt der Richtungswinkel 47°, der Schenkelhalsneigungswinkel 120°, sie sind also in normalen Grenzen. Am Kopfschatten sind mehrere sich tief einsenkende runde und ovale Einbuchtungen zu erkennen, die heller sind und zweifellos den für A. d. c. charakteristischen Einschmelzungen der Knochensubstanz entsprechen.

Das am 7. XI. 1905 aufgenommene linke Hüftbild (Fig. 27) zeigt ähnliche Kopf- und Pfannenverhältnisse. Der Schenkelhalswinkel beträgt 110°, der Richtungswinkel 40°. Über dem Troch. mai. befindet sich ein länglicher Knochenschatten, der entweder einer Ossifikationsspange oder wahrscheinlicher einer Ablösung vom Troch. maior entsprechen dürfte. Höchst auffällig ist jedoch eine ca. kirschgroße Aufhellung am Übergang des Halses in den Schaft des Oberschenkels, die lehrt, daß der destruierende Prozeß auch noch auf den Schaft selbst übergreifen kann. Gerade Fig. 27 ist eine geradezu klassische Illustration zu fast allen Stadien der Art. def., wie sie Ziegler in seinem Lehrbuch (II, S. 220) schildert. Diese Aufhellung findet sich auch auf einer gleichzeitigen Kontrollaufnahme, ist dagegen 6 Monate später (Fig. 28) verschwunden. Überhaupt zeigen spätere Aufnahmen durchweg geringere Zerklüftungen. Der Knochenschatten ist überall dichter, so daß es offensichtlich ist, daß die Arthritis deformans auch in pathologisch-anatomischer Beziehung heilungsfähig ist.

b) Spontanfraktur des Schenkelhalses bei Arthr. def. cox. (Fall 5, Tabelle A.)

Am 27. X. 1903 trat der damals 54jährige Tischler Christian Biß in unsere Behandlung und gab folgendes an: Seit seinem 25. Lebensjahr, fast 30 Iahren, habe er auf beiden Hüften und in beiden Beinen anfallsweise, bald rechts, bald links Schmerzen gehabt. Seit einem Jahr habe er aber besonders rechts große Schmerzen, Prickeln und Stiche vorn im Oberschenkel und hinten vom Gesäß bis zu den Waden hinab. Im Juli 1903 hätte er $3^1/_2$ Wochen zu Bett liegen müssen, worauf die Schmerzen etwas geschwunden wären. Er habe jedoch seitdem gemerkt, daß er sich nicht mehr recht auf das rechte Bein verlassen könne und er sei daher an einem Stock gegangen. Als er am 6. VIII. 1903 morgens zur Arbeit habe gehen wollen, sei er plötzlich, ohne daß er gestolpert wäre, nach rechts eingeknickt; er habe gemerkt, daß etwas in der Hüfte nachgegeben hätte. Er habe dann 7 Wochen gelegen und sei mit warmen Umschlägen behandelt worden. Am 27. X. 1903 erhoben wir folgenden Befund: Mittelgroßer Mann in mäßigem Ernährungszustande und von blasser Gesichtsfarbe. Nervensystem völlig intakt. Der Pat. hinkt rechts. Trendelenburg positiv; Flexion und Rotation der Hüfte frei, Abduktion be-

Fig. 28.

hindert, das Becken geht mit. Krepitation. Oberschenkelmitte 3 cm schwächer wie links. Trochanter $10^1/_2$ cm über Roser-Nélaton. Vom Trochanter bis zur Pfanne etwa 2 faustgroße tumorartige Schwellung. Das Röntgenbild bestätigte die vermutete Fractura colli femoris; wir nahmen, da das Nervensystem intakt war, ein Osteosarkom des Schenkelhalses an, das denselben usuriert hatte und hielten die tumorartige Verdickung für das Sarkom. Wir wollten nun, da eine Operation bei dem schwächlichen Patienten und dem anscheinend vorgeschrittenem Stadium von zweifelhaftem Ausgang schien, wenigstens die Beschwerden lindern und behandelten ihn mit Heißluft und Röntgenbestrahlungen. Die Schmerzen schwanden stets 5—10 Minuten nach der Bestrahlung auf ca. 24 Stunden. Der „Tumor" wuchs nicht; der Gang besserte sich und als der Patient nach einigen Monaten arbeitsfähig wurde, verloren wir ihn aus den Augen. Wir hielten ihn für einen Fall von durch die Röntgenbehandlung zeitweise im Wachsen behinderten Sarkom, der aber früher oder später dem Exitus nicht entgehen würde.

Bei Abfassung dieser Arbeit über A. d. c. erinnerte ich mich nun der Ähnlichkeit der Beinschmerzen des Patienten mit den A. d. c.-Beschwerden; es stiegen mir Zweifel an der Richtigkeit meiner damaligen Diagnose auf und ich suchte den Pat. zu erreichen. Zu unserm Erstaunen stellte sich Pat. daraufhin ein (Mitte Oktober 1906) und erzählte, es sei ihm leidlich gegangen; er arbeite in seiner früheren Fabrik; nur habe er in der letzten Zeit in der linken Hüfte erhebliche Schmerzen, wie früher rechts. Ich untersuchte die linke Seite, was früher leider unterblieben war und stellte bei einem Troch.-Hochstand von $6^1/_2$ cm, klinisch und anatomisch unzweifelhafte Arth. def. cox. sin. fest: Behinderte Abduktion, Flexionscontraktur, parartikuläre Infiltration, typische Ischias- und Cruralisneuralgie, im Röntgenbild Zwangsaußenrotation und „geblähten" Kopf fest, während die linke Seite heute fast noch denselben Befund wie vor 3 Jahren aufweist. Die Infiltration zwischen Trochanter und Pfanne, das damalige „Sarkom" scheint jedoch etwas kleiner. Das Röntgenbild (Fig. 29) zeigt den Kopfrest in der Pfanne; der Trochanter steht höher; Schenkelhals fehlt; vom unteren Teil das Trochanters zieht eine ca. 1 cm breite Knochenspange nach dem oberen Kopfrest, während vom Os illi oberhalb der Pfanne eine rauchartig wolkige Spange bis über den oberen Trochanter zieht und diesem einen gewissen Halt zu gewähren scheint.

Ich stehe nun heute nicht an, die damalige Spontanfraktur für die Folge einer Arthritis def. cox. dextr. zu halten: Heute liegt auch links eine zweifellose A. d. c. vor. Seit seinem 25. Lebensjahr hatte der Pat. in beiden Hüften Beschwerden. Während links erst in den letzten Jahren stärkere Beschwerden einsetzten, trat die Art. def. cox. rechts schon früher stärker auf und führte nach Rarefikation des Schenkelhalses eine Fraktur desselben herbei. Die tumorartige Verhärtung, die wir damals für ein Sarkom hielten, war nichts anderes, als die immer bei A. d. c. zu findende parartikuläre Infiltration. Daß der Schenkelhals schließlich das Körpergewicht nicht mehr tragen konnte, ist leicht erklärlich, wenn man sich vorstellt, daß er vielleicht mehrere solcher Cysten barg, wie sie Fig. 27 bei A. d. c. zeigt.

Fig. 29. (Fall 5, Tab. A).

Schlußfolgerungen.

A. Die Roser-Nélatonsche Linie und der Trochanterhochstand.

1. Bei über 60 Proz. aller Individuen steht der Trochanter über der Roser-Nélatonschen Linie. Man findet bei Hüftgesunden Trochanterhochstände bis 9 cm beiderseits; solche von 5—6 cm sind nicht selten, die von 3—4 cm sehr häufig.

2. Wir dürfen dem Trochanterhochstand in pathologischer Beziehung nicht die differentialdiagnostische Bedeutung beimessen wie bisher.

3. Die Roser-Nélatonsche Linie gibt uns aber einen guten Begriff von dem gegenseitigen Verhältnis der Stellung von Spina, Tuber und Pfannenzentrum, resp. Trochanterspitze zueinander.

4. Man findet bei dem Trochanterhochstand Hüftgesunder keine anatomische Coxa vara im Röntgenbilde. Schenkelhalsneigungs- und Alsbergscher Richtungswinkel sind normal.

5. Die Ursache des Trochanterhochstandes Hüftgesunder liegt daher nicht in einer Verbiegung des oberen Femurendes, sondern im Becken und zwar haben entweder Spina oder Tuber oder die Pfanne so ihre Lage zueinander verändert, daß ein Trochanterhochstand resultiert.

6. Nur bei ca. 43 Proz. der skelettierten Becken geht die Nélatonsche Spina-Tuberlinie durch das Pfannenzentrum (Typus B „normal"). Die normale Pfanne steht schräg-lateral, ungefähr in Verlängerung der beiden schrägen Beckendurchmesser. Die normale Pfanne ist tief und im Röntgenbilde halbmondförmig.

7. Beim rachitischen Becken steht die Pfanne frontal (Typus A) 29 Proz.; sie ist sehr flach und reicht im Röntgenbild bis an das Foramen obturatum; Kopf- und Pfannenschatten decken sich bei ihr.

8. Der Rachitiker muß, um sagittal mit dem Fuß auftreten zu können, fast 90° außenrotieren (Fig. 9 u. 10). Da in dieser Stellung nur der hintere Teil des Kopfes artikuliert, muß das Becken stark nach vorn geneigt werden, daher die rachitische Lordose; zugleich befindet sich in dieser Stellung ein großer Teil der überknorpelten Kopffläche außer Artikulation. Diese Pfannenstellung bedeutet daher ein statisches Mißverhältnis.

9. Es gibt noch einen dritten Beckentypus (Typus C), bei dem die Pfanne lateral-sagittal steht (28 Proz.). Dieses Becken neigt in seinen Maßen dem Trichterbecken zu. Die Pfanne ist tief und im Röntgenbild halbmondförmig. Bei dieser Pfannenstellung steht

das Femur in Zwangsaußenrotation, so daß der hintere Kopfteil bei sagittaler Fußstellung außer Artikulation steht. Daher bedeutet auch dieser Typus ein statisches Mißverhältnis.

10. Typus A und C sind in ihren ausgesprochenen Vertretern als pathologisch zu betrachten.

11. Typus A und C haben Trochanterhochstände beim Lebenden zur Folge.

12. Der Trochanterhochstand ist auf beiden Seiten eines Individuums gleich hoch.

13. Trochanterhochstände infolge anormaler Pfannenstellung sind als statische Mißverhältnisse aufzufassen, die eine sekundäre Arthr. def. cox. zur Folge haben können.

14. Derartige Trochanterhochstände begünstigen auch das Zustandekommen anderweitiger statischer Mißverhältnisse der ganzen Unterextremität, da sie die statische Einheit stören, z. B. Pedes plani, Genua valga, Crura vara, Coxa vara.

15. Bei Fehlen einer anatomischen Coxa vara ist der Trochanterhochstand beim Hüftgesunden bedingt durch

a) relative Kürze des Schenkelhalses,
b) vor allem durch eine Pfannenstellung dorsal der Roser-Nélatonschen Linie,
c) durch eine Pfannenstellung medial der Roser-Nélatonschen Linie.

B. Die Arthritis deformans coxae.

16. Die A. d. c. ist eine der Hüfte eigentümliche Erkrankung sekundären Charakters, bedingt durch ein statisches Mißverhältnis in der unteren Extremität inklusive Becken, das sich nach außen hin in einem Trochanterhochstand infolge anormaler Pfannenstellung kundgibt.

17. Der Trochanterhochstand ist bei der A. d. c. nicht ein erst im Verlaufe der Krankheit eintretendes Symptom, sondern er besteht bereits vor Einsetzen der Krankheit.

18. Jedes einseitige Malum coxae senile hat den gleichen Trochanterhochstand auch auf der gesunden Seite.

19. Da die Ursache des Trochanterhochstandes bei der A. d. c. im Becken liegt, so erklärt sich daraus, weshalb man selbst bei Fällen mit ganz eingeschmolzenem Kopf und Hals den Schenkelhalsneigungswinkel nicht verkleinert und den Alsbergschen Richtungswinkel nicht negativ findet wie bei der echten Coxa vara. Bei A. d. c. kann zu den unter 15. aufgeführten Momenten noch die Er-

höhung des Trochanterhochstandes durch den Verlust an Knochensubstanz, resp. die Veränderung des Kopfes und Halses durch Knochenapposition und Resorption hinzutreten.

20. Es gibt keine A. d. c. ohne Trochanterhochstand.

21. Die A. d. c. verläuft anfangs meist unter dem Bilde einer chronischen, stets rezidivierenden Ischias, während die Gelenkerscheinungen noch im Hintergrund bleiben können.

22. Da die A. d. c. mit einer Kapsel- und Knorpelaffektion beginnt, Knochenveränderungen erst später hinzutreten, ist das Röntgenbild zur Frühdiagnose nicht verwertbar und ein negatives Röntgenbild kein Beweis gegen A. d. c.

23. Neben einer Ischias bestehende Schmerzen im Knie und vorderen Oberschenkel (Femoralis-neuralgie) sprechen gegen reine Ischias und weisen auf eine Hüftgelenksaffektion hin.

24. Das Trauma fehlt sehr häufig als auslösendes Moment der A. d. c.

25. Die A. d. c. kann in jedem Lebensalter ein- und doppelseitig auftreten.

26. Bei Vorliegen eines statischen Mißverhältnisses lösen wahrscheinlich die infolgedessen eintretende Zwangsaußenrotation und die anormalen Artikulationsverhältnisse die A. d. c. aus, besonders Arbeit in Außenrotation resp. gebückter Stellung (Feldarbeit).

27. An Stelle der bei A. d. c. meist schlechte Resultate gebenden Resektion der Schenkelköpfe ist die Lorenz'sche „Inversion zur Stellungsverbesserung defekter Hüftgelenke" mit nachfolgender physikalischer Behandlung anzuwenden.

28. Die Einschmelzung des Knochens am Schenkelhals durch Erweichungscysten bei schwerster A. d. c. kann eine Spontanfraktur des Schenkelhalses zur Folge haben.

C. Knieverhalten bei Trochanterhochständen nach Typus C.

29. Bei den Individuen mit Trochanterhochständen (Typus C) zeigt das Knie meist eine Inkongruenz der Gelenkflächen: Der laterale Tibiacondylus ragt seitlich unter dem Femurcondylus frei hervor, in hochgradigen Fällen bis $1\frac{1}{2}$ cm. Man findet diese Inkongruenz der Gelenkflächen außerdem regelmäßig bei idiopathischer Arthritis deformans genus, so daß die Vermutung nahe liegt, daß diese Gelenk-Inkongruenz mit der idiopathischen Arth. def. gen. in ätiologischem Zusammenhang steht.

XVII.

Aus dem orthopädischen Institut von Dr. Stein und Dr. Preiser in Hamburg.

Ein Fall von sogenannter „idiopathischer" juveniler Osteoarthritis deformans coxae (eine kongenitale Dysarthrie?).

Von

Dr. **Georg Preiser.**

Über wenige Fragen herrscht in der Chirurgie eine derartige Meinungsverschiedenheit, wie über die Ätiologie der sogenannten „idiopathischen" Arthritis deformans coxae. Und wer im letzten Jahre die unter diesem Titel veröffentlichte Literatur verfolgt hat, der hat ein seltsames Schauspiel erlebt: Die wenigen bis dahin in der Literatur niedergelegten Fälle wurden nämlich von mehreren Autoren auf Grund einzelner eigenen Beobachtungen verschiedenster Ätiologie für die gerade für ihre Fälle vermutete oder zutreffende Entstehungsart beansprucht.

Die voranstehende Arbeit und ein selbst beobachteter Fall veranlassen mich, den Versuch zu machen, ein Kleines zur Klärung dieser Verhältnisse beizutragen.

Schon eine flüchtige Durchsicht der 9 bis 1906 in der Literatur niedergelegten Fälle lehrt, daß wir es schon bei diesen 9 Fällen mit verschiedenen Ätiologien zu tun haben; vor allem lassen die Fälle sich in 3 Gruppen scheiden: 1. in sogenannte „idiopathische" Fälle, 2. in posttraumatische und 3. in postinfektiöse, wie die folgende kurze Übersicht vermuten läßt. Bemerken will ich vorher, daß bei sämtlichen Fällen außer Fall 9 klinisch unzweifelhafte Arthritis deformans coxae (A. d. c.) vorgelegen hat; ich verweise daher auf die Originalarbeiten in bezug auf Einzelheiten.

a) Doppelseitige Fälle.

1. Hesse[1]): 32jähr. Mädchen, mit 20 Jahren erkrankt; allmälige Verschlimmerung, bes. links. Röntgenbild: Abgeflachte, deformierte Köpfe.

2. v. Brunn[2]): 23jähr. Mann, „Gliederweh" mit 16 Jahren; vom 20. Jahr ab beiders. Erkrankung. Röntgenbild: Abgeflachte, deformierte Köpfe, Randwülste.

3. v. Brunn[2]): 12jähr. Mädchen, vor $3\frac{1}{2}$ Jahren Fall, nach $\frac{1}{2}$ Jahr Hinken. Röntgenbild: Links pilzförmiger Kopf, in den der Schenkelhals weit hineingetrieben erscheint, Randwülste, unregelmäßige, weite Pfanne; die rechte Seite etwas minder deformiert.

4. Guhl[3]): 36jähr. Frau; seit dem 7. Jahr ohne Trauma, doppelseitige A. d. c. Röntgenbild: Deformierte Köpfe, zu weite Pfannen.

Fall 3 scheint posttraumatischer, Fall 1, 2 und 4 „idiopatischer" Natur zu sein.

b) Einseitige Fälle.

5. Zesas[4]) (Fall von Küster): 16jähr. Schlosser; vor 1 Jahr Hüftluxation, von da ab zunehmende Schmerzen; Resektion: Kopf deformiert, größtenteils seines Knorpels beraubt, Schliffflächen, Randwülste.

6. Zesas[5]) (Fall von Riedel): 17jähr. Mädchen, nach Sprung vor 2 Jahren Hüfterkrankung. Resektion: Hals und Kopf fehlen fast völlig, letztere ist z. T. durch Fettgewebe ersetzt; Knorpelauffaserung; Randwülste.

7. Riedel (Cornils[6])): 18jähr. Landarbeiter, nach Fall vor 6 Monaten erkrankt; kein Röntgenbild; Resektion abgelehnt.

8) Maydl[7]): 15jähr. Mädchen; Trauma vor 1 Jahr. Resektion: Platter, deformierter Kopf, Randwülste.

9. Maydl[8]): 18jähr. Bergarbeiter, Genese unklar, fast völlige Ankylose. Resektion.

Das wären die bis 1906 in der Literatur enthaltenen Fälle, auf Grund deren Hoffa[1]) schrieb, die juvenile Form der Arth. def. cox. entstehe nur nach Traumen (Fall 3, 5, 6, 7 und 8). Fall 1, 2 und 4 scheinen mir jedoch „idiopathische" zu sein. Fall 9 ist wegen der Ankylose vielleicht als Osteomyelitis im Sinne Borchards aufzufassen. — Am 22. Okt. 1906 stellte Immelmann[2]) in der Berl. Fr. Vereinigung der Chirurgen 2 Fälle von juveniler A. d. c. vor:

1) Hesse, Mitteil. aus den Grenzgeb. d. Med. u. Chir., Bd. 40, 1903.

2) v. Brunn, Bruns' Beiträge, Bd. 40, 1903.

3) Guhl, Hegars Beitr. z. Geburtsh. u. Gyn., XI, 1906.

4) Zesas, Deutsche Zeitschr. f. Chir., Bd. 27, 1888.

5) P. Cornils, Über Gelenkresektion bei Arthr. def. und Hallux valgus. Inaug.-Diss., Jena 1890.

6) Maydl, Wiener klin. Rundschau 1897.

7) Hoffa, Handbuch der prakt. Chir., Bd. 4, 1903.

8) Immelmann, Deutsche med. Wochenschr. 1907, Nr. 5 u. 6.

10. Immelmann: 28jähr. Frau, vor 2 Jahren Fall auf die r. Hüfte. Röntgenbild: Abgeflachter, deformierter Kopf, keine Coxa vara.

11. Immelmann: 33jähr. Patientin, vor 19 Jahren Fall auf r. Hüfte; Schmerzen verloren sich, kamen aber auf einen Sprung nach einigen Jahren wieder; von da ab dauernde Verschlechterung. Röntgenbild: Abgeflachter, Kopf, Randwülste.

12., 13., 14. Immelmann zeigt dann noch die Röntgenbilder von 3 Pat., bei denen außer Kopfdeformitäten noch eine z. T. hochgradige Pfannenerweiterung vorlag.

Immelmann meinte damals ebenfalls, daß die juvenile Form der A. d. c. nur nach Traumen entstände und zwar auf Grund einer durch dasselbe hervorgerufenen serösen Hüftgelenksentzündung, in deren weiterem Verlauf Verklebungen und Verwachsungen mit sekundärer Beteiligung des Gelenkknorpels stattfinden. Hoffa[3]) berichtete in der darauffolgenden Diskussion von einem 15jährigen Jungen mit doppelseitiger A. d. c. ohne Trauma und sprach die Meinung im Hinblick auf einen ähnlichen Fall: 30jähr. Patient, jedoch mit tuberkulöser Coxitis in der Jugend, aus, daß es sich auch bei dem Jungen, wie überhaupt bei den Fällen mit erweiterter Pfanne um eine in früher Jugend erfolgte Tuberkulose mit vorzüglicher Beteiligung der Pfanne gehandelt habe, die dann zu der bekannten „wandernden" Pfanne Volkmanns geführt hätte.

Meiner Ansicht nach kann einem Gelenk, dessen Statik und Mechanik durch frühere Coxitis und andere Entzündungen verändert ist, leicht später eine sekundäre A. d. c. folgen.

Um die gleiche Zeit nun erscheinen zwei andere Arbeiten: Die von Borchard[1]) und die von Georg Schmidt[2]). B. beobachtete einen 10jähr. Knaben, der ohne Trauma eine rechtsseitige Hüftaffektion bekam, einen 21jähr. Arbeiter, ebenfalls ohne Trauma linksseitig erkrankt, und eine 29jähr. Patientin mit doppelseitiger Hüftaffektion mit zwei Unfällen und einer fieberhaften Gelenkerkrankung in der Anamnese. B. deutet diesen dritten Fall, der ihm klinisch als idiopathische juvenile Arth. def. cox. erschien, wegen der Übereinstimmung mit den ersten beiden Fällen als Osteomyelitis und bespricht auf Grund der großen Ähnlichkeit der resezierten Köpfe mit A. d. c.-Köpfen auch die oben aufgeführten alten Fälle aus der Literatur 1, 2, 3, 5, 6, 8 und 9. Borchard kommt zu dem Schluß, daß es eine idiopathische juvenile A. d. c. nicht gebe und

1) Borchard, Deutsche Zeitschr. f. Chir., Bd. 85, 1906.

2) Schmidt, Mikulicz-Gedenkband. Mitteil. aus den Grenzgebieten der Med. u. Chir., 1907.

daß diese Fälle bei Fehlen eines Traumas wahrscheinlich mit A. d. c. verwechselte Fälle von schleichend verlaufender Osteomyelitis der Hüfte wären.

Schmidt berichtet über 2 Fälle von einseitiger A. d. c.: einem 32jähr. Schmied, der mit 16 Jahren eine linksseitige Luxation der Hüfte erlitt, 4 Jahre später wegen einer Hüftaffektion vom Militär entlassen wurde und dann mit 32 Jahren eine einwandsfreie A. d. c. (Röntgenbild) aufwies, und ferner einen 43jähr. Gerichtsdiener, der mit 7 Jahren vom Baum fiel, bis zu seinem 14. Lebensjahr aber völlig gesund blieb, alsdann aber an einer linksseitigen Hüftaffektion erkrankte; nach 3 Monaten geheilt, trat er mit 19 Jahren beim Militär ein, um nach 12jähriger Dienstzeit, nachdem er im letzten Jahr einen Hüftunfall erlitten, wegen Leistenbruchs als Invalide entlassen zu werden. 12 Jahre später bot er dann ein typisches Malum coxae, auch nach dem Röntgenbilde. S. deutet beide Fälle als sekundäre A. d. c. nach einer in der Jugend anläßlich der Traumen stattgehabten „Knorpelfugenkontusion des Schenkelhalses und Lockerung, resp. Verschiebung der Kopfkappe". Auch Schmidt sieht sich nun seinerseits die alten Literaturfälle 2, 3, 5, 6, 7, 8 und 9 daraufhin an und spricht die Vermutung aus, es habe sich auch bei ihnen wahrscheinlich um Knorpelfugenkontusion und Kopfkappenlockerung mit nachfolgender sekundärer A. d. c. gehandelt.

Man sieht hieraus, daß man zu keiner Einigung kommen wird, wenn jeder Autor auf Grund einiger weniger eigenen Fälle die früher in der Literatur niedergelegten ätiologisch für die von ihm bei seinen Fällen angenommene Ursache beansprucht.

Zudem gestatten weder die Borchardschen noch die Schmidtschen Fälle eine derartige Verallgemeinerung nach meiner Ansicht.

Der Borchardsche Fall 3 ergab nämlich ähnlich wie sein erster (Osteomyelitis) bei der Resektion knöcherne Verwachsungen des Kopfes mit der Pfanne. Wahre Ankylosenbildung ist aber bei der A. d. c. im Gegensatz zur Osteomyelitis und zur Tuberkulose bisher noch nie beobachtet worden und die pathologischen Bilder ergeben, wie dies Borchard auch hervorhebt, eben nur eine Ähnlichkeit mit A. d. c. Auch die früher in der Literatur niedergelegten 9 Fälle waren bis auf den letzten, auf den somit der Borchardsche Erklärungsversuch zutreffen könnte, nicht ankylotisch, sondern die Beweglichkeit der erkrankten Gelenke war nur in der einen oder in zwei Achsen beschränkt, resp. aufgehoben, in einer Achse jedoch immer noch möglich, ein für Arth. def. cox. durchaus typisches Verhalten. Wenn Borchard bei Besprechung

dieses Falles 9 meint: „Für eine Arth. def. wäre es doch zu auffallend, daß diese Resorptionslakunen bis $^3/_4$ cm tief in die Halsspongiosa hineinreichten", so zeigt ein Blick auf Fig. 27 meiner vorangegangenen Arbeit, daß sich derartige Lakunen bei A. d. c. sogar bis an den Schenkelschaft heran erstrecken können (vgl. auch Ziegler).

Gegen die Schmidtsche Auffassung jedoch kann man geltend machen: In seinem 1. Fall erfolgte im 16. Lebensjahr des bei der Untersuchung 32jährigen Patienten eine Hüftluxation, die meiner Ansicht nach (siehe vorhergehende Arbeit) bei einem vorliegenden statischen Mißverhältnis der Hüfte von 6 (!) cm Trochanterhochstand (andere Seite nicht angegeben) an und für sich schon genügt, eine spätere A. d. c. zu erklären. Im 32. Lebensjahr des Patienten, also längst nach Abschluß des Wachstums, wo keine Epiphysenlinien mehr vorhanden sind, aus dem Röntgenbilde auf eine in der Jugend stattgehabte Verletzung der Knorpelfuge schließen zu können, halte ich für unmöglich. Das von Schmidt veröffentlichte Röntgenbild ist das einer typischen A. d. c. und das „Abrutschen der Kopfkappe" weiter nichts, als die für A. d. c. typische Deformation des Kopfes, die bekanntlich sehr häufig so aussieht, als wäre die Kopfkappe abgerutscht (Fig. 26 und 27 der voranstehenden Arbeit). — Auch Schmidts 2. Fall liegt nicht anders: Mit 7 Jahren fiel der Patient ohne jeden Schaden. Erst mit 14 Jahren erkrankte er an einem Hüftleiden und er wurde in einer Klinik drei Monate lang wegen „Coxitis" extendiert und darauf „geheilt" entlassen; eine Coxitis dürfte es also kaum gewesen sein. Ein Trauma war damals nicht erfolgt und hätte das Trauma im 7. Lebensjahr eine Knorpelfugenkontusion zur Folge gehabt, so würde der Knabe das wohl gemerkt haben. Vom 19. Lebensjahr ab war der Patient 12 Jahre lang Soldat. Im letzten Jahr erlitt er einen Hüftanfall, welches dann erst die Ursache seiner A. d. c. gewesen zu sein scheint, da er von da ab nicht mehr beschwerdefrei geworden ist. Will Schmidt wirklich noch auf die Jugend zurückgreifen, so könnte man vielleicht mit noch größerer Wahrscheinlichkeit vermuten, es habe sich damals um Coxa vara adolescentium gehandelt, die dann infolge des Unfalls im 29. Lebensjahr von einer sekundären A. d. c. gefolgt war. Zudem unterscheiden sich diese beiden Fälle in nichts von typischen Mala coxae senilia, die wir ja garnicht so selten schon im mittleren Lebensalter antreffen und ich halte infolgedessen Schmidts Fälle nicht für Beweise einer in der Jugend oder der Adoleszenz stattgehabten Knorpelfugenkontusion

mit nachfolgender A. d. c., so plausibel nach Schmidt auch die verschiedenen Grade der Knorpelfugenverletzung klingen. Daß sie vorkommen kann, will ich nicht in Abrede stellen; und eher, wie für die beiden Schmidtschen Fälle scheint mir seine Erklärung noch auf Fall 6, 7 und 8 obiger Literaturfälle anwendbar zu sein, weil sich bei ihnen die Erkrankung unmittelbar an die Verletzung anschloß, während meist die A. d. c. erst einige Zeit nach der Verletzung, die häufig in einer Luxation besteht, zu folgen scheint.

Ich lasse nun meine eigene Beobachtung folgen, die ein völlig von allen bisherigen Fällen abweichendes ätiologisches Bild zeigt:

O. M.[1]), 35jähr. Bankbeamter, ist stets gesund und ein sehr guter Turner gewesen. Ein Trauma hat er nie erlitten. Seit $^1/_2$ Jahr habe er bemerkt, daß am rechten Fuß ein Knochen „heraustrete" (das Kahnbein); er habe seitdem öfters Schmerzen im Fuß und im Unterschenkel empfunden, bis ihm sein Hausarzt Gummiplattfußeinlagen verordnet habe. Zuerst seien die Schmerzen verschwunden; seit einem halben Jahr jedoch machen sie sich besonders am Knie wieder bemerkbar und zuweilen gingen sie bis zur Hüfte; dann falle ihm das Treppensteigen schwer. „Das rechte Bein scheint mir zu schwach für den Oberkörper; ich kann nicht mehr so lange auf dem Bein stehen; im Knie habe ich die Empfindung, als werden die Knochen gedreht, während der Fuß abbrechen will". — Da wir (vgl. voranstehende Arbeit) prinzipiell bei Belastungsdeformitäten der Unterextremität diese stets vollständig inkl. Becken untersuchen, so konnte ich folgendes konstatieren:

17. IV. 1907. Gutgenährter, mittelgroßer Patient mit sehr kräftiger Muskulatur. Leichter Pes valgus beiderseits; Knie frei. Rechte Hüfte: Das Bein wird spontan außenrotiert in Mittelstellung zwischen Ab- und Adduktion gehalten. Innenrotation beschränkt: nicht ganz bis zur Sagittalen möglich. Außenrotation bis zur Frontalen. Extension bei Untersuchung auf einer Holzfläche nicht völlig möglich. Flexion des Oberschenkels nur bis ca. 100° möglich, dann knöcherner Widerstand. Adduktion normal; bei Abduktion geht von 30° aufwärts das Becken mit! Krepitation der Hüfte bei allen Bewegungen. 6 cm Trochanterhochstand beiderseits; Beckentypus C:

Dist. spin. max.:	195	mm
„ crist. „	242	„
„ trochant.:	308	„
„ spin. isch.:	72	„
Coniug. extern.:	179	„

Keine Femoralis- oder Ischiasneuralgie; nachts keine Beschwerden, nur morgens und nach Sitzen schweres Ansetzen, bis er „im Gang" sei, worauf er gut, aber nicht ausdauernd gehen könne. Nervensystem völlig intakt. Trendelenburg: Becken steigt nicht in die Höhe, sinkt aber auch beim Stehen auf dem linken Bein nicht herab. Linke Hüfte frei!

1) Vorgestellt im Hamburger Ärztl. Verein am 28. V. 1907.

	r.	l.
Oberschenkel-Umfang (Addukt.-Ansatz):	450	500
Suprapatellar:	347	373
Knieumfang:	330	350!
Wadenumfang:	360	380

3. V. 1907. Nach 3wöchentlicher mediko-mechanischer und Massage-behandlung, unnachgiebigen Plattfußeinlagen haben sich sämtliche subjektiven Beschwerden verloren; der objektive Befund ist derselbe geblieben, da die Beweglichkeitsbeschränkung nicht auf Kontrakturen beruhen, sondern die Folgeder Mißbildung des Schenkelkopfes sind. Die Röntgenaufnahme (s. Abbild. 30) ergibt folgendes: Der Kopf ist abgeflacht und walzenförmig in die Länge gezogen; während der untere Teil des Kopfes normale Rundung zeigt, finden sich am oberen Teile 2 wellenförmige Aushöhlungen. Der äußere Kopfrand ist stark lateral bis zum Trochanter maior ausgebuchtet, so daß der obere Schenkelhals abnorm kurz ist; der Schenkelhalsneigungs- und der Alsbergsche Richtungswinkel sind normal. Die Pfanne ist für den deformierten Kopf sowohl in ihrem oberen, wie unteren Teil viel zu weit; nur am mittleren Pfannenteil artikuliert die hier normale Kopfrundung. Troch. min. bei der Aufnahme in Mittelstellung normal sichtbar. — Das Röntgenbild der linken Hüfte zeigt einen völlig normalen Schenkelteil trotz 6 cm Trochanterhochstand über R.-N., während die Pfanne in ihrem unteren Teil zu weit erscheint. Hieraus geht hervor, daß der beiderseitige Trochanterhochstand auf einer Pfannenstellung dorsal der R.-N.-Linie beruht (Typus C), wie ja auch schon aus den äußeren Beckenmassen hervorgeht (s. vorangehende Arbeit).

Wenn man den Röntgenbefund der rechten Hüfte in Beziehung bringt mit den klinisch geringen arthritischen Beschwerden und vor allem mit der schnellen Beseitigung derselben, so wird man ohne weiteres zugeben müssen, daß eine derartige hochgradige Deformation des Kopfes nicht die Folge der sich seit erst einem halben Jahre durch nur zeitweilige Schmerzen in der Hüfte bemerkbar machenden Arthr. def. coxae sein kann. (Die seit einem Jahr in Fuß und Unterschenkel auftretenden Schmerzen dürften nach der obigen Schilderung des intelligenten Patienten wohl rein statischer Natur, d. h. Belastungsschmerzen infolge der Plattfüße, diese wiederum die Folge des statischen Mißverhältnisses der ganzen Unterextremität infolge der Schenkelkopfdeformation sein.)

Der Umstand, daß die arthritischen Beschwerden so gering waren und besonders, daß sie in drei Wochen sich völlig beseitigen ließen, gibt mir unzweifelhaft das Recht, anzunehmen, daß die Deformation des Kopfes hier das Primäre war und daß erst infolge der anormalen statischen Verhältnisse der Hüfte eine sekundäre A. d. c. im Entstehen war. Ein Trauma hat der Patient nie erlitten, ebensowenig weist seine Anamnese eine von Hoffa für die

Fig. 30.

Fälle mit Pfannenerweiterung vermutete primäre tuberkulöse Coxitis auf, da er stets, nach Anfrage bei der Mutter auch im Säuglingsalter, gesund gewesen ist. Sein Nervensystem ist intakt. Es bleibt also offenbar keine andere Annahme als mit großer Wahrscheinlichkeit die einer kongenitalen Mißbildung. Darauf weist auch die erweiterte linke Hüftpfanne hin; hier ist jedoch der Kopf normal ausgebildet. Vielleicht haben wir in einem derartigen Bilde den geringsten Grad jener angeborenen Mißbildung vor uns, die uns in ihren schwersten Formen in dem von Drehmann, Reiner und Joachimsthal beschriebenen angeborenen Femurdefekt wieder begegnet. Auf einen congenitalen Ursprung deuten auch die Kniemasse hin.

Man muß sich nun die Frage vorlegen, ob aus einem solchen Falle, wenn die A. d. c. nicht so frühzeitig erkannt worden wäre und sich jahrelang hätte verschlimmern können, sich nicht schließlich ein Krankheitsbild hätte entwickeln können, das — wenn auch einseitig — doch z. B. mit dem in voranstehender Arbeit (Teil IVb) veröffentlichten Fall gleichartig gewesen wäre. Ich glaube, diese Frage muß man bejahen. Ja, ich halte es nicht für ausgeschlossen, daß es sich auch bei anderen Fällen von Arthr. def. coxae in der Literatur, wenigstens bei Fällen mit walzenförmigem, abgeflachtem Kopf ursprünglich um wahrscheinlich kongenitale Deformationen gehandelt haben kann, bei denen jedoch zurzeit der Diagnosenstellung die klinischen Erscheinungen der sekundär hinzugetretenen A. d. c. schon derartig das Bild beherrschten, daß man die Kopfdeformation für eine Folge derselben halten konnte. Wir hätten dann vielleicht tatsächlich zwei verschiedene Hauptformen der Arthr. def. coxae: 1. Das gewöhnliche Malum coxae senile mit rundem, oft vergrößertem, aufgeblähtem, meist pilzförmig deformiertem Kopf (Fig. 2 der voranstehenden Arbeit) bei primärer anormaler Pfannenstellung, und 2. eine Art mit walzenförmig, zuweilen spitz ausgezogenem Kopf kongenitaler Deformität, ohne daß man diese vielleicht für die atrophische, jene für die hypertrophische Form halten dürfte, da sich im weiteren Verlaufe bei beiden produktive und regressive Vorgänge nachweisen lassen. Daß aber die spitze Kopfform auch entstehen kann nach Drehmann'scher Säuglingsarthritis, beweist Fig. 31.

Aus diesen Erwägungen und aus dem Umstand, daß von den obenerwähnten alten neun Fällen der Literatur wohl nur Fall 1, 2 und 4 rein „idiopathisch", also nicht entzündlich (Tbc., Osteomyelitis usw.) und nicht traumatisch sein dürften, geht hervor, daß

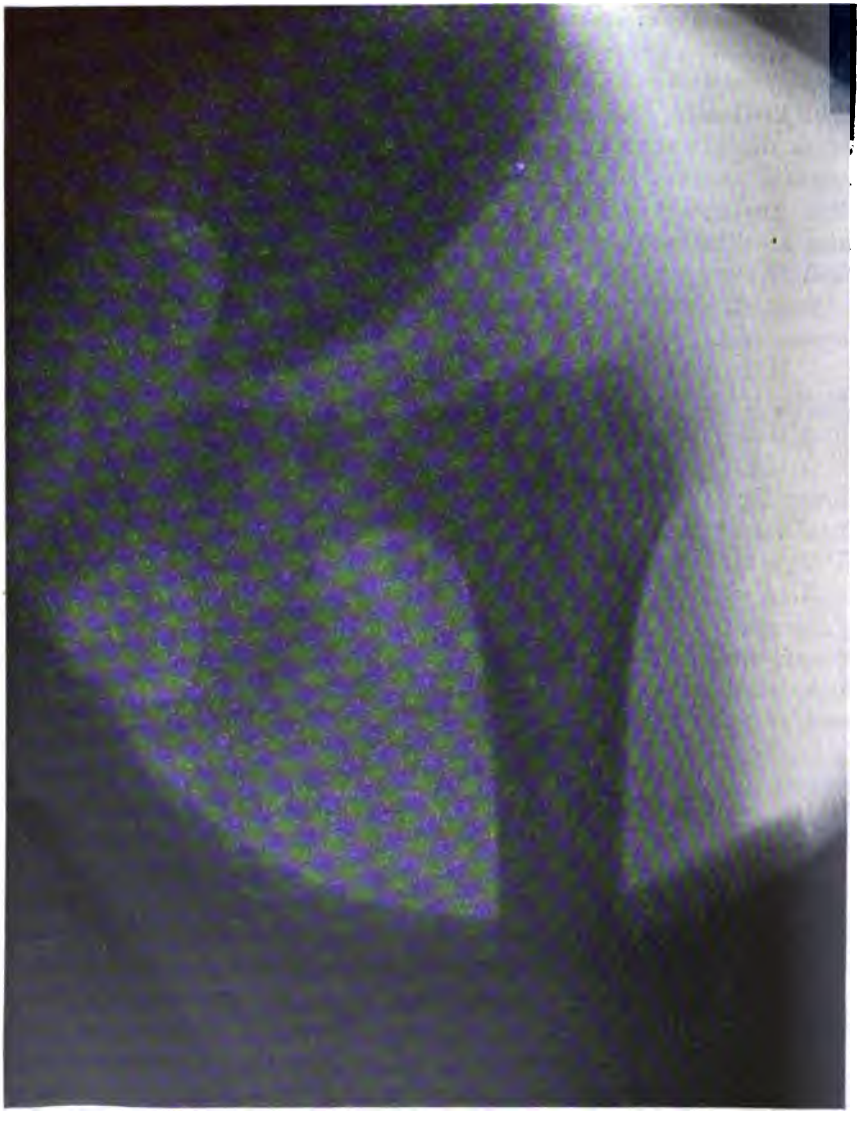

Fig. 31.

7jähr. Knabe Th. P. Fall von Drehmannscher Säuglingsentzündung. Im 1. Lebensjahr unter Fieber Anschwellung d. r. Hüftgegend u. Schmerzen. Nach einviertel Jahr Spontanheilung ohne Eiterdurchbruch. Knabe hinkt jetzt leicht, sonst keine Beschwerden, kein Trendelenburg. Die Pfanne erscheint ausgezackt; der Kopf und die Epiphysenlinie beträchtlich in die Länge gezogen. Leichte Coxa vara. Der Kopfkern zeigt in der Mitte eine Unterbrechung.

bisher in der Literatur unter dem Titel „juvenile idiopathische Arthr. def. coxae" Krankheitsbilder der verschiedensten Ätiologie zusammengefaßt sind und daß wir nur dann definitive Klarheit über dieses dunkle Gebiet erhalten, wenn wir eine Einteilung aller Fälle in ätiologischer Beziehung versuchen und jeden neu zur Beobachtung kommenden Fall auf seine Zugehörigkeit zur einzelnen Untergruppe der A. d. c. untersuchen.

Ich mache daher jetzt den Versuch einer solchen Einteilung, wie sie mir auf Grund dieser und der voranstehenden Arbeit berechtigt erscheint:

Die Arthritis deformans coxae kann entstehen als:

1. „Idiopathische" A. d. c.
   a) infolge kongenitaler Dysarthrie,
   b) bei statischen Mißverhältnissen der Hüfte,
      α) infolge anormaler Pfannenstellung (s. voranstehende Arbeit),
      β) infolge anderer statischer Mißverhältnisse der Unterextremität (z. B. bei alten Schenkelhalsfrakturen, Genu valgum, Crura vara, Pedes plani, Coxa vara adolescentium);
2. Neuropathische A. d. c. (Tabes, Syringomyelie).
3. Traumatische A. d. c.
   a) bei primärem statischen Mißverhältnis (s. voranstehende Arbeit),
   b) nach Knorpelfugenkontusion.
4. Sekundäre A. d. c. nach Ablauf andersartiger Entzündungen, bei welchen sich durch Substanzverluste des Knochens die Statik und Mechanik des Gelenkes verändert hat (tuberkulöse, osteomyelitische, gonorrhoische, luetische usw. Coxitis[1]); Polyarthritis progressiva und Drehmann'sche Säuglingsarthritis).

Eine weitere Aufgabe der Zukunft wird es sein, an der Hand jedes Falles zu untersuchen, ob wirklich jede A. d. c. nur sekundär entstehen kann, wovon ich überzeugt bin, oder ob es auch eine reine primäre Arthr. def. coxae gibt, wie es die landläufige Ansicht ist.

---

1) a) Hahn u. Deycke-Pascha, Knochensyphilis im Röntgenbilde. Hamburg 1907. — b) Küttner, Marburger Ärztl. Verein, 18. Juli 1906. — c) Ghiulamila, Ztschr. f. orthop. Chir., 18. Bd., 1. u. 2. Heft, Fall 3.

XVIII—XIX.

Kleinere Mitteilungen.

XVIII.

Aus dem Krankenhause der Diakonissenanstalt Neumünster-Zürich.

Ein durch Operation geheilter Fall von septischer Thrombose der Mesenterialvenen.[1])

Von

Dr. Friedrich Brunner,
Chefarzt der chirurg. Abteilung.

(Mit 1 Kurve.)

Seit Deckart im Jahre 1900 auf die chirurgische Bedeutung des Verschlusses der Mesenterialgefäße hingewiesen hat, sind eine ganze Reihe neuer kasuistischer Beiträge über dieses interessante Vorkommnis erschienen. In der deutschen Literatur hat Neutra[2]) 1902 die Fälle zusammengestellt, in englischer Sprache lieferten 1904 J. M. Jackson, Ch. A. Porter und W. C. Quinby in Boston[3]) eine zusammenfassende Arbeit und über die Venenthrombose allein liegt eine französische These von M. R. Roussel[4]) aus dem Jahre 1905 vor. Indem ich, um nicht schon Gedrucktes zu wiederholen, auf diese drei Arbeiten verweise, in welchen in sorgfältiger, objektiver Weise alles zusammengetragen und analysiert ist, was wir über den Gefäßverschluß des Mesenteriums wissen (auch Literaturangaben und Kasuistik sind in ihnen nachzulesen), mache ich vorerst einige kurze statistische Angaben:

Von Verschluß der Mesenterialarterien sind bis jetzt ca. 125 Fälle publiziert, 26 wurden operiert, 2 davon genasen (Fälle von Gordon und Sprengel). Die Fälle von gleichzeitigem Verschluß der Arterien und Venen sind hier mitgerechnet, da wohl der Arterienverschluß das Primäre ist.

---

1) Nach einem Vortrag, gehalten in der Gesellschaft der Ärzte in Zürich am 9. Februar 1907.

2) Zentralbl. f. die Grenzgebiete der Med. u. Chir. 1902, S. 705 ff.

3) The Journ. of the Americ. Med. Assoc., June and July 1904.

4) Thèse de Paris 1905.

Die Fälle von Venenthrombose habe ich gesammelt, ich konnte deren 89 [1]) finden, 31 wurden operiert, von denen 4 genasen (zwei Fälle von Elliot, je einer von Lindner (veröffentlicht von Kölbing) und mir). Ich bin mithin in der Lage den fünf bis dahin mit Glück operierten Fällen von Mesenterialgefäßverschluß einen sechsten anzureihen. Da derselbe manches vom gewöhnlichen Krankheitsbilde Abweichendes zeigt und geeignet erscheint, auf die Ätiologie mancher Fälle Licht zu werfen, so mag seine Veröffentlichung gestattet sein.

Krankengeschichte. Der 62jährige Herr war früher gesund gewesen. Letzten Winter (1905/06) litt er an Obstipation und hatte das Gefühl von vollem Bauch, weshalb er sich massieren ließ. Schmerzen im Leib hatte er nie, dagegen im Sommer 1906 Schmerzen im Rücken und manchmal leichtes Frösteln. Am 18. Juli 1906, als er sich an einem Kurorte befand, bekam er auf dem Abort während des Stuhlganges plötzlich einen Schüttelfrost, mußte erbrechen und hatte Fieber (38,6). Er legte sich zu Bett, das Erbrechen hörte auf, aber, als er nach 5 Tagen wieder aufstand, bekam er wieder einen Schüttelfrost. Seither hatte er, nach seiner Angabe, keinen eigentlichen Schüttelfrost mehr, aber zeitweilig Fieber bis 39,5, nach Bericht des behandelnden Arztes Dr. Ziegler in Steffisburg jedoch traten häufige Schüttelfröste, manchmal zwei an einem Tage auf. Gleich bei der ersten Untersuchung konnte Dr. Ziegler einen Tumor links unten vom Nabel konstatieren. Am 3. August machte Patient die ziemlich weite Reise nach Zürich, die gut von statten ging, und trat in unsere Anstalt ein.

Patient ist gut genährt, von bleicher, nicht ikterischer Gesichtsfarbe, kein Husten, etwas Emphysem, keine Dämpfung auf den Lungen, Herztöne rein, Puls kräftig, regelmäßig. Keine Ödeme, Urin von etwas bräunlicher Farbe, ohne Gallenfarbstoff, ohne Zucker und Eiweiß. Abdomen gleichmäßig ziemlich stark aufgetrieben, weich, Bauchdecken nicht gespannt, aber doch nicht leicht eindrückbar. Links unten vom Nabel spürt man eine etwas druckempfindliche, nicht genau abtastbare, ca. handtellergroße Resistenz, die an einem Tage deutlicher, am andern undeutlicher zu fühlen ist. Leberdämpfung nicht vergrößert. Per Rektum nichts Abnormes zu tasten. Bruchpforten sind frei, Patient weiß nichts von einem Bruch.

Winde gehen spärlich ab, der Stuhl ist weich, meist geformt, vom Kaliber eines Fingers, seine Farbe ist hellbraun, an seiner Oberfläche besitzt er oft einen rötlichen Überzug, wie von einer dünnen Blutschicht herrührend. Manchmal ist ihm ein wenig Schleim beigemengt, hie und da ist er breiig, stets wird er nur in kleinen Mengen entleert. Über spon-

---

1) Außer den in vorerwähnten drei Arbeiten enthaltenen Fällen und meinem Fall noch folgende:

1 Fall von Morian (Festschr. zur Feier des 50jähr. Bestehens der Huyssens-Stiftung, Essen 1904.

1 Fall von Lindner (Berliner klin. Wochenschr. 1905, Nr. 44a).

1 Fall von Mac Pherson (Brit. med. Journ. 1905, II, S. 330).

2 Fälle von Monnier (Korrespondenzbl. für schweiz. Ärzte 1907, S. 346, in der Diskussion zu meinem Vortrag).

tane Schmerzen im Leib klagt der Kranke nicht, er hat öfters Aufstoßen, aber kein Erbrechen, nur nach einer intensiven Untersuchung des Abdomens am 9. August bekam er einen Tag lang Erbrechen, das nie fäkal war. Die Temperatur (s. die Kurve) war sehr unregelmäßig, nur wenige Tage waren fieberfrei, meist stieg sie, nachdem sie am Morgen normal gewesen, am Abend auf 38,0—39,5. Die höchste, nachts 1 Uhr beobachtete Temperatur betrug 40,0. Manchmal fröstelte Patient etwas, ein Schüttelfrost trat nur noch kurz vor der Operation ein. Der Puls schwankte von 80—130. Antipyretica wurden nie verabfolgt.

Die Diagnose wurde auf Carcinom der Flexura sigmoidea mit Abszeßbildung und septischer Phlebitis gestellt und wegen letzterer Annahme mit einer Operation zugewartet. Da aber der Zustand nach und nach sich verschlechterte nnd Patient eine Operation wünschte, so entschloß ich mich zu einem chirurgischen Eingriff.

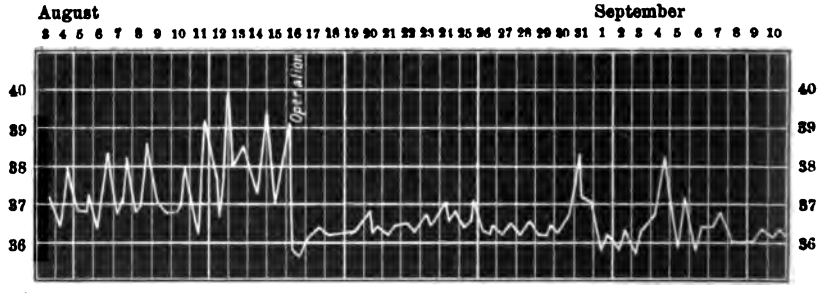

Die Operation wurde am 16. August vorgenommen. Am Morgen dieses Tages hatte Patient einen regelrechten Schüttelfrost mit 39,2 T. und 120 P. (um 6 Uhr), so daß einige Stunden gewartet werden mußte, damit der Patient sich wieder etwas erholen konnte. Um 8 Uhr, 2 Stunden vor der Operation, betrug die Temperatur noch 38,2.

Ruhige Äthernarkose. Bauchschnitt in der Mediana, etwas über dem Nabel beginnend bis zur Symphyse. Aus der Bauchhöhle fließt etwas trübe Flüssigkeit. An den vorliegenden Dünndärmen ist nichts besonderes zu sehen, sie sind nicht aufgebläht und nicht injiziert, dagegen fällt auf, daß das Mesenterium des Dünndarmes in großer Ausdehnung ödematös gequollen ist. Mit der Hand greife ich gegen das Colon descendens hin, wo vor der Operation der Tumor gefühlt wurde und wo ich ein Carcinom vermute, dabei löst sich unter leichter Blutung eine daselbst verlötete Dünndarmschlinge und wird in die Bauchwunde vorgezogen. Die Schlinge sieht aus, wie wenn sie eingeklemmt gewesen wäre, es ist aber nirgends eine Strangulationsfurche zu sehen, der Darm ist einer Ausdehnung von 12 cm dunkelrot bis schwarz verfärbt, anscheinend besteht beginnende Gangrän. Das zugehörige Mesenterium ist verdickt, bläulich verfärbt, die verfärbte Partie hat die Gestalt eines Dreiecks, dessen Spitze nach der Radix mesenterii zu liegt. Außerhalb dieser verfärbten Stelle ist das Mesenterium weithin dick ödematös gequollen aber nicht verfärbt. Die verfärbten Teile sowohl des Darms als auch des Mesenteriums gehen ziemlich plötzlich in normal

gefärbte Partien über. Der Dickdarm kommt nicht zu Gesicht, es wird auch nicht nach ihm gesucht, ebenso nicht nach andern Darmteilen wegen des prekären Zustandes des Patienten.

Da man offenbar eine Thrombose und zwar eine septische des Mesenteriums vor sich hat, wird, um eine Verschleppung von Thromben zu vermeiden, zuerst das Mesenterium unterhalb der Spitze des verfärbten Dreieckes mit zwei Seidenligaturen abgebunden, dann wird vom Darm her, jederseits 10 cm von dem verfärbten Stück entfernt beginnend, das Mesenterium partieweise bis zu den zuerst angelegten Ligaturen hin abgebunden, hierauf Resektion von Darm und Mesenterium. Da das zuführende Darmstück bedeutend weiter ist als das abführende und um die Operation möglichst rasch zu beenden, erfolgt die Vereinigung des Darms mit der mittleren Nummer des Murphyknopfes. Schluß der Bauchwunde.

Das herausgeschnittene Darmstück zeigt aufgeschnitten nicht sehr tiefgreifende Veränderungen, es ist durch Blutaustritte blaurot verfärbt, seine Wand ist starr und verdickt, an einigen Stellen ist die Schleimhaut fast schwarz, aber nirgends eigentlich gangränös. Auch das Mesenterium ist blutig infarziert, starr, über $1\frac{1}{2}$ cm dick. An einer Stelle, entfernt von der dreieckigen verfärbten Mesenterialpartie, findet sich das dem Darm anliegende Mesenterium ebenfalls etwas blau verfärbt und in der Darmwand findet sich daselbst ein haselnußgroßes Blutkoagulum.

Die mikroskopische Untersuchung des Mesenteriums im hiesigen pathologisch-anatomischen Institut ergab: „Vielfache frische Thromben, die Thromben bestehen aus Fibrinnetzen, zwischen denen zahlreiche rote Blutkörperchen, wenige weiße liegen. Die letzteren liegen vermehrt an den Gefäßwänden, so daß sie eine Stromverlangsamung des Blutes erkennen lassen. Die thrombenfreien Gefäße haben stark verdickte Wände und sind eng, die thrombenhaltigen haben dünne, ausgezogene Wände und sind stark dilatiert." An Präparaten, die Herr Cand. med. Stadler anfertigte, sieht man sehr schön wie die Venen thrombosiert sind, während die Arterien leer sind. Stellenweise sieht man in den Thromben Lücken, so daß die Venen z. T. wenigstens noch nicht vollständig obliteriert sind. Es wurde auch vom Mesenterium abgeimpft, leider sind die Kulturen verunglückt.

In den ersten Tagen war Patient etwas kollabiert, schlief viel, sah verfallen aus, hatte trockene Zunge, öfters Aufstoßen, der Leib war etwas aufgetrieben. Vom 18. August an gingen Winde ab, am 19. August und 1. Sept. Erbrechen sauer riechender Massen, am 25. August erster Stuhl, von da ab auf Klystier alle 2—3 Tage Stuhl in gehöriger Menge und von normalem Kaliber, der Murphyknopf ging am 4. Sept. ab. Die Auftreibung des Leibes nahm allmählich ab, hie und da klagte Patient noch über Schmerzen. An der Stelle, wo der Tumor vor der Operation gefühlt worden war, findet man auch nachher eine ähnliche Resistenz, eine unbestimmte Resistenz fühlt man auch zeitweise um den Nabel herum. Mehr oder weniger deutlich konnten diese Resistenzen während des ganzen Spitalaufenthaltes (bis 21. September) konstatiert werden.

Die Temperatur (siehe die Kurve) sank mit der Operation auf die Norm, sie war eher niedrig, morgens und abends unter 37,0. nur an zwei Tagen, am 15. und 19. Tag nach der Operation, stieg sie für kurze Zeit beide Male auf 38,3, ohne daß eine besondere Ursache dafür gefunden

werden konnte. Vom 4. Sept. ab blieb sie normal. Der Puls war immer etwas hoch und bewegte sich um 100 herum.

Allmählich kehrte das Befinden des Patienten zur Norm zurück, Ende September verließ er das Bett. Bei einer Untersuchung am 15. Oktober fand ich alles in Ordnung, die Resistenzen im Abdomen waren verschwunden; auch gegenwärtig, fast ein Jahr nach der Operation, befindet sich Patient wohl.

Im Anschluß an die Krankengeschichte mögen noch einige Bemerkungen zur Hervorhebung der Besonderheiten des Falles folgen.

In pathologisch-anatomischer Beziehung ist die geringe Längsausdehnung der Thrombose und Infarzierung des Darmes bemerkenswert. Bei Verschluß der Art. meseraic. sind ähnliche Fälle von geringer Ausdehnung der Darmaffektion bekannt, in den meisten Fällen von Venenthrombose war ein viel längeres Darmstück, oft der ganze Dünndarm und Teile des Colon befallen, ich finde nur einmal die Angabe, daß bloß „mehrere Zoll" Darm verändert waren (Burgeß), sonst betrug die geringste Ausdehnung mindestens 30—40 cm.

Sehr merkwürdig war das ausgedehnte kollaterale Ödem des im übrigen intakten, nicht thrombosierten Mesenteriums. Sonst beschränken sich die Veränderungen des Mesenteriums auf die thrombosierten Partien. In dem einzigen Fall von Gerster, wo dieses ausgedehnte Ödem ebenfalls beobachtet wurde, konnten aus den Thromben der V. porta Streptokokken gezüchtet werden. Auch in unserm Falle hängt die große Ausdehnung des Ödems mit der durch die Sepsis bedingten Entzündung zusammen und hat sein Analogon in den Ödemen, die wir bei Entzündungen überhaupt beobachten.

Auch die geringe Intensität der Darmveränderungen ist auffallend, in den anderen Fällen war oft die ganze Darmwand, mindestens aber die Schleimhaut, gangränös. Eine geringe Zirkulation muß noch bestanden haben, da, wie der mikroskopische Befund zeigt, die Arterien ganz und ein Teil der Venen wenigstens teilweise durchgängig waren. Trotzdem bildete der kranke Darm ein Hindernis für die Fortbewegung der Ingesta, wie sehr schön aus der Erweiterung des Darmes oberhalb der infarzierten Stelle, wo er im Durchmesser etwa um die Hälfte weiter war, als unterhalb, hervorgeht. Ein absolutes Hindernis bildete er aber nicht, weshalb auch im klinischen Bild die Stenosenerscheinungen, welche sonst bei den Mesenterialgefäßverschlüssen die Hauptrolle spielen, wenig ausgesprochen waren.

Der chronische Verlauf unseres Falles hat seinen Grund ebenfalls in der geringen Ausdehnung der Thrombose. Mehr als beim arteriellen Verschluß ist bei der Venenthrombose der akute Verlauf die Regel; unter 60 Fällen mit verwendbaren Angaben verliefen 47 oder $^3/_4$ akut, indem sie bis zum Exitus oder bis zur Operation 1—9, im Mittel 4 Tage, dauerten. In den übrigen 13 Fällen dauerte die Krankheit 14 Tage bis 3 Monate. Den plötzlichen Beginn hat unser Fall mit den meisten andern Fällen von Venenthrombose gemeinsam. Das Fehlen von Schmerzen, die in unserm Fall sehr gering waren, ist nur noch im Falle Reitzenstein angegeben. Auch Schüttelfröste sind unter den Fällen der Literatur nur einmal verzeichnet.

Die Diagnose war in unserm Falle kaum richtig zu machen; die von uns gestellte war so sehr gefehlt nicht, ich habe kürzlich Gelegenheit gehabt, ein ins Mesenterium durchgebrochenes, verjauchtes Carcinom des Colon descendens zu beobachten, wo ganz ähnliche Erscheinungen, Schüttelfrost, Fieber, Tumor und Darmstenose bestanden. Wir dachten natürlich auch an Invagination, schlossen dieselbe aber aus, weil erhebliche Schmerzen fehlten. Bisher ist die richtige Diagnose nur zweimal gestellt worden von Reitzenstein und Monnier, von letzterem in seinem zweiten Falle, nachdem er ganz kurz vorher (in derselben Woche) den ersten Fall beobachtet hatte. Der von uns vor der Operation gefühlte Tumor entsprach wohl, wie in anderen Fällen auch, dem verdickten Darm und dem gequollenen Mesenterium. Schwieriger sind die nach der Operation bemerkten Resistenzen zu deuten: entsprachen sie dem ödematösen nicht thrombosierten Mesenterium oder waren sie hervorgebracht durch eine adhäsive Entzündung und Exsudatbildung um die Nahtstelle herum?

Was die Ätiologie unseres Falles anbelangt, so ist die Thrombose ohne Zweifel entstanden infolge bakterieller Infektion vom Darmlumen her. Daß eine Infektion vorlag, lehren die klinischen Erscheinungen, und daß dieselbe vom Darme ausging, erhellt daraus, daß sonst nirgends im Körper ein Infektionsherd oder eine Eingangspforte für die Infektion vorhanden war und daß mit der Entfernung der kranken Partien die Infektionserscheinungen mit einem Schlage verschwunden waren.

Über die Ätiologie der Mesenterialvenenthrombose ist schon verschiedentlich geschrieben worden. Sie ist nicht einheitlich. In einem großen Teil der Fälle (in ca. 40 Proz.) handelt es sich um eine deszendierende Thrombose. Infolge Erkrankungen der Leber an Cirrhose, Lues, Carcinose, oder infolge Entzündung der Venenwand, ferner bei Pankreascarcinom entsteht eine Thrombose der Pfortader, die sich retrograd in die Mesenterialvenen fortsetzt. Ganz ähnlich kann sich bei Erkrankungen der Milz eine Thrombose der V. lienalis nach abwärts fortpflanzen. In anderen Fällen (ca. 30 Proz.) ist die Thrombose aus der Nachbarschaft fortgeleitet, so bei Thrombose der Cruralvenen, bei Carcinoma recti. Auch die Mesenterialvenenthrombosen, die nach Geburten, im Gefolge von Appendicitiden (Falkenburg, Polya, Richardson, Harrington, Monnier) und nach Operationen im Abdomen wie Gastroenterostomie (Elliot, Maylard), Naht einer Darmwunde (Morian), Operation einer Nabelhernie (Porter), Exstirpation der Milz (Delatour) entstanden sind, gehören hierher. Der Rest der Fälle verdankt seine Entstehung wohl meist einer vom Darme ausgehenden Infektion, die Thrombose ist hier ascendierend. Pilliet hat zuerst mit großem Scharfsinn sich für diese Ätiologie ausgesprochen, er zeigte, sich auf einen Fall des Dr. Bouisson stützend, daß beim Milzbrand, wo niemand zweifelt, daß die Infektion vom Darme ausgeht, genau dieselben klinischen und anatomischen Befunde vorhanden sein können wie bei der gewöhnlichen Mesenterialthrombose und schloß daraus mit Recht, daß auch letztere wie die Thrombose beim Milzbrand durch bakterielle Infektion vom Darme aus entstehe. Auch die Sektionsbefunde in manchen Fällen (z. B. von Mignon und Dopter), wo die Thromben in der V. mesent. alt und festhaftend, die in der V. porta und V. lienalis aber frisch und lose haftend waren, sprechen für ascendierende Thrombosierung und Entstehung vom Darme

her. Daß diese Entstehung tatsächlich vorkommt, beweist unser Fall. Der bakteriologische Nachweis von Mikroorganismen in den Thromben (Gerster, Mignon und Dopter) oder Mesenterialdrüsen (Pilliet) hat nicht sehr viel Beweiskraft, da die Teile meist so hochgradig verändert waren, daß sich die nachträgliche sekundäre Invasion der Mikroorganismen nicht ausschließen läßt.

In unserm Fall war das Leben des Patienten bedroht nicht allein durch die Thrombose und ihre Folgen, sondern auch durch die begleitende Sepsis und hierin liegt vielleicht das Hauptinteresse des Falles, daß es bei ihm gelang, analog den von W. Müller[1]) an den Extremitäten ausgeführten Operationen mitten aus der Bauchhöhle heraus einen septischen Herd zu entfernen und den Patienten mit einem Schlage von seiner Sepsis zu befreien.

XIX.

Aus der königl. chirurgischen Universitätsklinik zu Greifswald.
(Direktor: Prof. Dr. Friedrich.)

Myositis ossificans traumatica im M. subclavius nach luxatio clavicul. supraacromialis.

Von

Dr. Max Strauß,
Assistent der Klinik.

(Mit 1 Abbildung.)

Schon in einer früheren Arbeit über Myositis ossificans traumatica (Langenbecks Archiv, Bd. 78, 1) wurde von mir darauf hingewiesen, daß diese Erkrankung — Knochenbildung im Muskel nach einmaligem Trauma — nicht so selten ist, als sie nach der damaligen Kasuistik erschien. Die weiteren Veröffentlichungen haben diese Ansicht bestätigt. Den dort zusammengestellten 127 Fällen kann ich heute, nach kaum 3 Jahren, aus 16 weiteren Arbeiten, die sich mit dieser Erkrankung beschäftigen, 32 Fälle anreihen. Es kommt hinzu, daß sicherlich viele Fälle, die keine Besonderheiten bieten, nicht mehr veröffentlicht wurden. So führt der Sanitätsbericht für die preußische Armee usw. für 1900/1901 30, für 1901/1902 37 und für 1902/1903 42 Fälle von Myositis ossificans traumatica an. An der Greifswalder chir. Klinik konnten in nicht ganz $1\frac{1}{2}$ Jahren weitere 3 Fälle beobachtet werden (2 im brachialis intern. nach Ellbogenluxation, 1 im m. vastus des Oberschenkels nach Hufschlag), über die teilweise bereits Pochhammer[2]) berichtet hat.

---

1) Archiv f. klin. Chir., Bd. 66, S. 662.

2) Vereinig. der Sanitätsoffiziere Stettins usw. 21. XII. 1905: Zur Frage der Muskelknochenbildung. Ausf. Ref. in der Deutschen milit. Zeitschr. 1906, S. 259.

Der an dieser Stellle ausführlich zu erwähnende Fall, für dessen Überlassung ich auch hier meinem hochverehrten Chef, Herrn Prof. Dr. Friedrich ergebenst danke, ist vor allem durch seine Lokalisation ausgezeichnet. Auch die neuerdings berichteten Fälle finden sich nämlich fast ausschließlich im quadriceps femoris und brachialis internus. Nur die Fälle von Röpke und Fichtner (3 mal Myosit. ossific. tr. im Rectus abdominis) zeigen einen bisher nicht beobachteten Sitz.

Ich lasse zunächst die Krankengeschichte des Falles folgen, deren kritische Würdigung mir Gelegenheit bieten wird, in aller Kürze die noch strittigen Punkte in der Frage der Myositis ossificans traumatica zu berühren.

Krankengeschichte. Der 36jähr. Arbeiter Friedrich Sch. aus A. wurde uns von seinem Arzte wegen Muskelschwäche im linken Oberarm zugeschickt. Er hatte sich 2 Monate vorher nach den ausführlichen Angaben des Kollegen eine Luxation des akromialen Clavicularendes nach oben zugezogen. Unmittelbar nach dem Unfall bestanden Schmerzen an der Ulnarseite des Vorderarmes und zwar an umschriebener Stelle. (Die späteren Angaben des Verletzten zeigten fast genau das Versorgungsgebiet des n. antibrachii medialis.) Späterhin verloren sich diese „kribelnden, stechenden" Schmerzen von selbst. Die Reposition der Luxation gelang leicht, schwieriger war die Retention der reponierten Clavicula, die beim Heben des Armes über 45^0 sofort wieder in die Höhe ging. Es wurden einige Gipsbinden angelegt, die jedoch auch nur eine unvollkommene Reposition erzielten. Der Verband blieb nur 8 Tage liegen. Nach Abnahme des Verbandes klagte der Verletzte über Muskelschwäche im linken Arm, die sich zwar spontan etwas besserte, aber immer noch so beträchtlich war, daß der Kollege uns den Kranken zuwies.

Die Untersuchung des gesund aussehenden, sehr kräftigen Patienten ergab keinen krankhaften Befund von Seite der inneren Organe.

Der linke Brustschultergürtel (s. Abb.) zeigt mannigfach veränderte Konturen. Der Deltamuskel zeigt besonders in seinem Mittelteil deutlichen Muskelschwund und fällt steil zum Oberarm herab. Das Schlüsselbein erscheint abgeflacht, indem der sternale Teil der S-förmigen Krümmung eingesunken ist, während der akromiale Teil an der Schulternackengrenze prominiert und sich über dem deutlich sichtbaren Akromion erhebt. Das untere Ende des etwas abgeflachten vorderen Cucullarisrandes ist so sichtlich zweigeteilt. Bei der Palpation ergibt sich mäßige Druckempfindlichkeit im Bereiche des ganzen Schlüsselbeines, besonders bei Druck auf das akromiale Ende, das dem Akromion nicht fest aufliegt. Gegen die erste Rippe und den proc. coracoideus hin verläuft unter unveränderter Haut eine flache, ziemlich gleichmäßige knochenharte Infiltration von ungefähr 5-Markstückgröße. Die Geschwulst ist von der Umgebung nicht deutlich abtastbar, nicht verschieblich und auf Druck wenig empfindlich. Die Messung zeigt eine scheinbare Verkürzung des Schlüsselbeins (19 cm gegen $21\frac{1}{2}$ l) und ziemlich bedeutende Atrophie im Bereiche des Ober- und Vorderarms (2—3 cm Differenz).

Die Bewegungen des Oberarms im Schultergelenk sind zunächst in der Weise beschränkt, daß sie trotz erheblicher Kraftaufwendung nicht kraftvoll ausgeführt werden. Außerdem ist das seitliche Heben des Armes

nur bis zu 75° möglich (bei fixierter Scapula). Im übrigen ist keine Bewegungsbeschränkung im Schultergelenk vorhanden. Motorische oder sensible Störungen waren am Vorderarm nicht nachweisbar.

Das Röntgenbild zeigt deutliche Luxation des akromialen Teils des Schlüsselbeins nach oben. Auf der Gelenkfläche des Akromions finden sich deutliche periostitische Auflagerungen und Wucherungen, die jedoch nicht aus kompakter Knochenmasse bestehen. Die verschieden dichten Schatten weisen vielmehr auf eine regellose Struktur hin, deren Dichte zum Teil an die der Spongiosa erinnert. Auffälliger ist ein längliches, keilförmiges Gebilde von gleicher Struktur, das dem unteren Rande des

akromialen Schlüsselbeindrittels anliegt und von diesem mit zwei ziemlich breiten Ansätzen auszugehen scheint, ohne den oberen Rand des Acromions zu erreichen. Es entspricht völlig dem Verlaufe des m. subclavius (von unten medial, nach oben lateral) und wird auf einer 2. Aufnahme (bei erhobenem Arm — ventrodorsal) noch deutlicher. Hier zeigen sich auch besonders scharf einzelne hellere und dunklere Partien und das schwammähnliche Bild, das der Schatten der Myositis ossific zu geben pflegt und das so charakterisch war, daß uns bei Betrachtung der Platte die Diagnose gesichert wurde.

Endlich muß ich noch hervorheben, daß sich im Bereiche des Schlüsselbeinendes und des entsprechenden Akromialteiles eine deutliche Rarefikation i. e. Aufhellung des Knochenschattens zeigt.

Unter medikomechanischer, Massage- und Heißluftbehandlung besserten sich im Laufe von 3 Wochen die Beschwerden des Verletzten. Es bestanden keinerlei Drucksymptome von seiten des Plexus brachialis oder der Gefäße. Zudem hob sich das Kraftvermögea der verletzten Extremität sehr rasch, was besonders auffiel, da die Muskelatrophie nur wenig Besserung zeigte. Das Röntgenbild endlich ließ an Stelle der vorher deutlichen Struktur nur noch ein ziemlich verwaschenes Bild erkennen, während der Inspektions- und Palpationsbefund unverändert waren.

Es bestand somit keinerlei Indikation zu einem operativen Eingriff. Einer weiteren Beobachtung entzog sich der Patient durch die gewünschte Entlassung.

Wir haben bereits oben die eigenartige Lokalisation der Ossifikation hervorgehoben, die bisher noch nie beobachtet wurde. Da jedoch die Luxationen des akromialen Schlüsselbeinendes nicht allzu selten sind, dürfte es sich empfehlen, bei den entsprechenden Verletzungen aus wissenschaftlichen Gründen und aus Rücksichten der Sachverständigentätigkeit auf eine nachfolgende Myositis ossificans zu achten.

Auch im vorliegenden Falle handelt es sich wie bei den übrigen erwähnten Fällen um einen kräftigen Mann im jugendlichen Alter. Die Erkrankung wurde bei Frauen, die bisher nur in 2 Fällen betroffen waren (Kienbock und Honsell), weiter nicht beobachtet.

Ätiologisch kommt für unseren Fall der Sturz auf den Ellenbogen und die dadurch bedingte Luxation des Schlüsselbeins in Betracht. Der Muskel selbst erlitt keine direkte Gewalteinwirkung, wie bei der Myositis nach Hufschlag. Es kam vielmehr wie bei der Myositis nach Ellenbogenluxation lediglich zu einer Zerrung oder Zerreißung des von seiner Ansatzfläche abreißenden Muskels, woranf neuerdings wieder Frangenheim für die Myositis ossific. des Brachialis internus besonders aufmerksam machte. Recht bemerkenswert ist die Ätiologie der Röpkeschen Fälle, bei denen nur Zerrung der Bauchmuskulatur bei der Laparatomie als ursächliches Moment angenommen werden kann.

Die unbedeutende Funktion des m. subclavius (Feststellung des Schlüsselbeins im Sterno-Claviculargelenk) läßt verstehen, warum die Symptomatologie keinen Funktionsausfall des betroffenen Muskels bot. Dagegen mußte die harte Schwellung des Muskels einen Druck auf die unmittelbar unterliegenden Nervenstämme ausüben, wie aus der bald einsetzenden Sensibilitätsstörung im Bereiche des n. cutan. antibrachii medialis hervorgeht, der am oberflächlichsten liegt. Ob die ziemlich hochgradige Muskelatrophie auf die Ruhigstellung des Armes oder auf den auf die Nervenstämme ausgeübten Druck zu beziehen ist, möchte ich nicht mit Bestimmtheit entscheiden. Immerhin macht die rasche Besserung, die bei der spontanen Resorption des Muskelknochens eintrat, die letztere Annahme wahrscheinlich.

Die Diagnose mußte in unserem Falle lediglich aus dem Röntgenbilde erschlossen werden. Doch ist dieses so deutlich, daß die Diagnose, die auch noch auf den Palpationsbefund gestützt werden kann, als gesichert gelten darf.

Für die Genese der Myositis ossificans traumatica steht heute est, daß sich Periost und Muskulatur an der Bildung des Muskel-

knochens beteiligen können, daß die Bildung jedoch auch von der Muskulatur allein auszugehen vermag. Es sind bereits eine Reihe von Fällen veröffentlicht, wo mit Bestimmtheit die Muskulatur den Ausgangspunkt der Knochenbildung darstellt (Fichtner, Röpke, Steinert), so daß auch Berndt und König (Frangenheim) die myogene Entstehung zugeben, die sie früher kaum beachteten. Im vorliegenden Falle dürfte Periost und Muskulatur beteiligt sein, worauf insbesondere die Wucherungen am Akromion hinweisen, wenn auch ohne mikroskopische Untersuchung ein sicheres Urteil nicht abgegeben werden darf.

Die Frage ob Geschwulst oder Entzündung vorliege, muß auf Grund der neuerdings vorliegenden Literatur (Frangenheim, König, Roskowski, Steinert, Röpke) heute dahin beantwortet werden, daß ein Prozeß vorhanden ist, der generative und degenerative Erscheinungen mit sich bringt. Dahin sprechen zunächst die mikroskopischen Bilder, wie ich sie auch s. Z. erhielt und deutete. Ebenso muß aber auch der raschen Entstehung der Gebilde, die in den neueren Fällen (auch in unserem) häufig erwähnt wird, eine erhöhte Beachtung geschenkt werden. Endlich erscheint noch die spontane Rückbildungsfähigkeit heute als völlig sicher, während sie früher von einzelnen Autoren als unmöglich oder recht zweifelhaft betrachtet wurde.

Damit dürfte auch ein weiterer Grund zur Vereinfachung der Nomenclatur gegeben sein. Von einem Osteom kann nicht mehr gesprochen werden, da dieses zu sehr den Geschwulstbegriff ausdrückt. Der von König für seinen Tumor gewählte Name „frakturlose Callusgeschwulst" läßt die Beteiligung des Muskels an der Bildung nicht erraten. Es erscheint daher heute die Bezeichnung Myositis ossificans traumatica, die inzwischen auch von den Franzosen angenommen ist (Jardry), am zutreffendsten.

Die bisher noch dunklen letzten Ursachen des Prozesses sind auch heute noch nicht genügend erklärt. Berndt hat sich neuerdings gegen die Vulpiussche — ursprüngliche Dümssche — Hypothese der zur Knochenbildung anreizenden Eigenschaften des Blutergusses ausgesprochen. Er glaubt, daß „der Bluterguß an sich mit größter Wahrscheinlichkeit keine verknöchernden Eigenschaften habe". Es müßte vielmehr nach Analogie der Fälle Itzerotts und Roskowskys eine „ganz leichte hämatogene Infektion des betreffenden Blutergußes, der gequetschten Muskelpartie und des ev. mitverletzten Periostes mit den gewöhnlichen entzündungserregenden Bakterien hinzukommen. Diese Hypothese ist recht eigenartig und als bisher unbewiesen kaum haltbar. Es hebt bereits Frangenheim hervor, daß es nicht verständlich ist, warum die Entzündungserreger, die in den Blutherden den besten Nährboden finden würden, sich mit der Knochenbildung begnügen sollten. Ich möchte noch weiter betonen, daß gerade die Muskulatur bei ev. hämatogener Infektion nach mechanischer Läsion zur Vereiterung neigt (Abszesse nach Pneumonie, Typhus usw.). Einwandsfreier erscheint die von Pochhammer und später von Röpke erwähnte Annahme, daß es durch das Trauma zu einer Nekrose im Muskel komme, an die sich eine heteroplastische Knochenbildung anschließt. Wir sind geneigt uns dieser Hypothese anzuschließen. Dagegen müssen die von Röpke weiterhin gezogenen Schlüsse unseren Zweifel erregen. Es dürfte wenig wahrscheinlich sein, daß der bei der Schonungsatrophie des

affixierten Röhrenknochens frei werdende Kalk für den Knochenaufbau der Myositis ossific. traum. verwendet wird.

Diese Annahme macht uns nicht verständlich, warum wir die Myositis ossificans gerade bei jugendlichen Individuen finden, während sie bei älteren, bei denen reichlich überschüssige Kalksalze im Organismus sind, kaum beobachtet wird. Außerdem ist ein notwendiges Postulat für diese Annahme, daß der umgebende Diaphysenknochen die auf dem Röntgenbilde deutliche Atrophie zeigt. Es ist mir bei der genauen Prüfung von 5 diesbezüglichen Röntgenbildern dieser Nachweis nur in einem Falle gelungen.

Prognostisch und therapeutisch kommt vor allem die Dignität des verletzten Muskels in Betracht, da der Muskelknochen erhebliche Funktionsstörungen bedingen kann (Verhinderung der Beugung und Streckung des Ellbogenobergelenks bei Sitz im brachialis internus bezw. quadriceps femoris). In unserem Falle kann bei der geringen Funktion des m. subclavius vor allem der Druck auf den Plexus brachialis in Betracht. Wesentlich ist ferner die Tatsache, daß spontaner Rückgang der Verknöcherung möglich ist. Tritt dieser auch bei mediko-mechanischer Behandlung nicht ein, so läßt sich durch die einfache Wegnahme des Muskelknochens so vollständige Heilung erzielen, daß fast alle operativ behandelten Soldaten wieder voll dienstfähig wurden.

Literaturverzeichnis.

Fortsetzung der Zusammenstellung in Langenbecks Archiv für klin. Chir. 78, 1.

1. Pochhammer, s. o.
2. Calamuda, Arch. d. orteped 1905, III, ref. Zentralbl. f. Chir. 1906.
3. Roskowski, In.-Diss. Halle 1903.
4. Grünbaum, Wiener med. Presse 1905, 39—40. Weiterer Beitrag zur Kasuistik der Myositis ossif. tr.
5. Heine, Monatsschr. f. Unfallheilk. 1905, 8. Ein Fall von Myos. ossif. tr.
6. Müller, ibidem 1905, 5. Zur Kasuistik der Myos. ossific. traum.
7. Berndt, Langenbecks Arch. 79, 3. Über Muskelverknöcherung nach einmaligem Trauma.
8. Werner, In.-Diss. München 1904. Über Myos. ossific. traum.
9. Gillette, The St. Paul. med. journ. 1906, 3. III., ref. Zentralbl. f. Chir. 1906.
10. Kronheimer, Arzt-Verein in Nürnberg 7. VI. 1906, ref. Münchner med. Wochenschr. 1906, 37. Myos. ossific. (Dem.).
11. Bode, Deutsche Zeitschr. f. Chir. 78. Zur Frage der Kontusionsexostosen des Oberschenkelknochens.
12. Fichtner, Med. Gesellsch. in Leipzig, 27. II. 1906, ref. Münchner med. Wochenschr. 1906, S. 678. Myos. ossific. im Rectus abdominis (Dem.).
13. Perthes, ibidem, 13. II. 1906, ref. ibidem, S. 1235. Myos. ossific. (Dem.).
14. Steinert, ibidem, 24. VII. 1906, ref. ibidem, S. 2325. Myos. ossific. bei Nervenkranken (Dem.).

15. Röpke, Naturwiss. med. Ges. zu Jena 18. I. 1906, ref. Münchner med. Wochenschr. 1906, 14. Zur Kenntnis der Myos. ossific. traum. Langenbecks Arch. 82, 1, idem.
16. König, Verhandl. der deutschen Ges. f. Chir. 1906 u. Langenbecks Arch. 80, 1. Über traumatische Osteome, frakturlose Callusgeschwülste.
17. Frangenheim, ibidem. Über die Beziehungen zwischen der Myos. ossific. und dem Callus bei Frakturen.
18. Vollrath, Veröffentl. auf dem Gebiete des Militärsanitätswesens. Festschr. für Bergmann. Über Muskelknochen.
19. Graf, ibidem, Über Myos. ossific.

XX.

Besprechungen.

1.

Dr. W. Simmonds, Über Form und Lage des Magens. 54 Seiten, 10 Abbild. im Text, 12 Tafeln. Gustav Fischer, Jena 1907. Preis Mk. 3.—

Simmonds hat zahlreiche photographische Aufnahmen des Bauchsitus frisch geöffneter Leichen gemacht und teilt in der vorliegenden Arbeit seine Beobachtungen, soweit sie Magen und Colon betreffen, mit. In dem ersten Kapitel: „Form und Lage des normalen Magens", kommt er zu dem Schluß, daß es eine einzige normale Form und Lage nicht gebe, daß vielmehr eine außerordentliche Verschiedenheit obwalte. Der Magen liegt dann normal, wenn Pylorus und kleine Kurvatur von der normal geformten Leber gedeckt sind. In einem 2. Kapitel bespricht er Bedingungen, Häufigkeit und Form der Gastroptose. Die stärkste Dislokation bei der Ptose pflegt der Pylorus an der Leiche zu zeigen. Im 3. Kapitel untersucht Verf. den Einfluß, den Lageanomalien von Magen und Colon gegenseitig aufeinander ausüben. Die Regel ist, daß Gastroptose und Coloptose miteinander kombiniert vorkommen als Ausdruck der Enteroptose, ohne daß das eine Ursache oder Folge des anderen wäre. Nur selten führt das gefüllte Colon durch Zerrung zur Magensenkung. Sehr interessant sind die Mitteilungen, die S. über die sonstige Lageverbindungen des Colons bringt, über die mangelhafte Ausbildung der Flexura hepat., über die einfache und doppelte Schlingenform des Quercolons, über die Überlagerung von Magen und Leber durch das Quercolon. Kurz wird noch der Einfluß von Vergrößerungen der Leber, Milz, Niere und des Pankreas auf die Lage des Magens skizziert. Zum Schluß kommt die Beschreibung von 4 eigenen Präparaten congenitaler Pylorusstenosen, bei denen sich eine echte Hypertrophie der Pylorusmuskulatur nachweisen ließ. Durch die beigefügten Reproduktionen der photographischen Aufnahmen wird die Arbeit außerordentlich instruktiv. Jeder, der sich mit Erkrankungen der Bauchorgane theoretisch oder praktisch beschäftigt, wird sie mit Gewinn lesen, da ja die genaue Kenntnis des Bauchsitus und der möglichen Abweichungen von der Norm die Vorbedingungen zur Diagnose sind.

Dr. Graf-Kiel.

2.

E. Goldmann und G. Killian, Über die Verwendung der X-Strahlen für die Bestimmung der nasalen Nebenhöhlen und ihrer Erkrankungen, mit 8 Tafeln. Sonderabdruck aus: Beitr. z. klin. Chirurgie, Bd. 54. Tübingen, Verlag H. Laupp 1907. Preis Mk. 2.—

Das Werkchen bringt eine besondere Würdigung der Schädelaufnahmen mit Röntgenstrahlen im sagittalen Durchmesser für die Darstellung der nasalen Nebenhöhlen und die Diagnose ihrer Erkrankungen. Nach kurzer Schilderung der Entstehung der Beobachtung und des von den Verfassern geübten Aufnahmeverfahrens, werden an 38 Fällen, welche durch Operation kontrolliert werden konnten, die besonderen Vorteile der sagittalen Durchleuchtung klargelegt, der bestimmte Nachweis der Stirnhöhle, die Beschaffenheit der Siebbein- und Kieferhöhlen und besonders ihre Verschleierung, die auf eine pathologische Veränderung schließen lassen. Die so geübte Durchleuchtung stellt somit eine äußerst wichtige diagnostische Methode dar, welche über die Verhältnisse der Nebenhöhlen und ihrer Erkrankungen Aufschluß zu geben vermag und die übrigen Methoden vervollständigt. Beigefügt sind 16 vortreffliche Abbildungen. Dr. Florange-Kiel.

3.

Joachimsthal, Handbuch der orthopädischen Chirurgie. Lief. 3—8. (Preis 6 Mk. pro Lief.) Verlag von G. Fischer, Jena 1907.

Dieses groß angelegte Werk ist nun unter der Redaktion von Prof. Joachimsthal und unter Mitwirkung zahlreicher ausgezeichneter Fachmänner vollendet. Es ist wohl ein Vorzug der deutschen Orthopädie, daß sie nur als Teil der gesamten Chirurgie sich entwickelt hat und dies auch geblieben ist. Die orthopädisch tätigen Chirurgen sind eben voll ausgebildete Chirurgen in erster Linie und dadurch hat die Wissenschaftlichkeit und Gediegenheit auch des vorliegenden Werkes sehr gewonnen. Daneben ist die rein orthopädische Seite nicht zu kurz gekommen. Männer wie Schulthess, Kölliker, Lorenz und Reiner, Dollinger, Hofmeister, Drehmann, Schanz, Joachimsthal, Heussner und Wullstein haben die einzelnen z. T. sehr großen Kapitel bearbeitet. Das Werk ist nach Inhalt und Form, Ausstattung und Reichtum an vortrefflichen Abbildungen als vorzüglich zu bezeichnen. Es wird durch Belehrung und Anregung reichen Nutzen stiften. Helferich.

4.

Dr. Georg Fischer, Briefe von Theodor Billroth. 7. Aufl., Hahnsche Buchhandlung, Hannover und Leipzig 1906.

Niemand, selbst der verdiente Herausgeber nicht, konnte ahnen, daß Billroths Briefe eine solche Verbreitung und Popularität erlangen würden.

Daß jetzt schon die siebente Auflage (seit 1895!) vorliegen kann, ist ein gutes Zeichen für die Leser, welche den Inhalt des Buches aufnehmen, und für den feinen Blick des Herausgebers, welcher das Werk zustande brachte und hier in neuer Ausgabe wiederum vermehrt vorlegt. Daß dieses Buch den Chirurgen vor Allem und in ganz besonderer Weise anzieht, braucht nicht hervorgehoben zu werden. Helferich.

Anzeigen literarischer Neuigkeiten, welche der Redaktion zugeschickt worden sind:

Prof. Otto Geyer, Zwei Merkhefte der einzelnen Muskeln des Menschen zum zeichnerischen Gebrauch bei Vorträgen an Universitäten u. Hochschulen, Akademien, Kunst-, Kunstgewerbe- u. Handwerkerschulen. Union, Deutsche Verlagsgesellschaft in Stuttgart.

Für die im Titel letztgenannten Interessenten gewiß gut geeignet.

Revue de Chirurgie, No. 7, Juillet 1907.

Poirier et Piqué: Anatomie chirurgicale de la région hyothyroepiglottique.

Jeanbran et Anglada: Traumatismes et Appendicite.

Corbellini: La guérison radicale des hernies inguinales.

Quénu: Du diastasis de l'articulation tibio-péronière inférieure.

Guibé: Volvulus de l'intestin grêle et de la partie initiale du gros intestin.

Baumgartner et Huguier: Les luxations sous-astragaliennes.

Archives provinciales de Chirurgie, No. 6, Juin 1907.

Monprofit: Étude sur quatre-vingt dix opérations de gastro-entérostomie en Y antérieure.

Pauchet: Tumeur végétante de l'ovaire.

Imbert: Du choix de l'incision dans les laparotomies pour plaies pénétrantes de l'abdomen.

Longuet: Technique de l'appendicectomie d'après les Morganiens listerisés.

Annales internationales de Chirurgie gastro-intestinale, No. 3, Avril 1907.

Ejuar Nyrop: Gastropexie et Rétention.

Monprofit: Considérations cliniques sur la chirurgie de l'estomac en général:

Revue Française de Médecine et de Chirurgie, No. 14, Juillet 1907.

Bérard et Alarmartine: L'Opération précoce dans l'appendicite aiguë.

Roger: Mammite suppurée posttyphique.

American Journal of Surgery.

Walker: Intraperitoneal Rupture of the Bladder.

Wyman: Surgical features of Thyphoid Fever.

Wile: Blood Examination in Surgical Diagnosis.

La Clinica chirurgica, No. 6, Juni 1907.

Parlavecchio: Un caso di hisfadenia aleucemica di natura endotheliomatosa.

Porcile: Contributo allo studio della decapsulazione renale.

La Clinica chirurgica, No. 8. August 1907.

Baldo: Rene mobili et netropesia.

Provera Cesare: Un caso di coledocotomia retroduodenale.

Archivio di Ortopedia, No. 1.

Tricomi: Su tre asportazioni totali di ambedue le aponevrosi palmari per malattia del Dupuytren.

d'Agostino: Nuovo processo per evitare le recidive nella cura dei piedi torti.

Sacchi: Nuovo processo di cura della frattura della rotula.

Salaghi: Il Cormocinetro e sue applicazioni nella Ortopedia.

Putti: Appunti di tecnica radiografica. Un tubo compressore e limitatore per radiografia.

Die Carcinomliteratur, herausgegeben von Dr. Anton Sticker in Berlin, hat soeben ihren vierten Band abgeschlossen. Sie gibt die Literaturverzeichnisse von 3395 seit 1902 erschienenen Arbeiten auf dem Gebiete der bösartigen Geschwülste; von diesen waren 1960 in deutscher, die übrigen in fremden Sprachen abgefaßt. Die Besprechung der wichtigten Arbeiten, sowie ausführliche Autoren- und Sachregister machen die vier Jahrgänge besonders wertvoll.

ST

172239